счет воспалительной реакции и вторичной альтерации ткани изменения, происходящие в зоне разреза, не различаются. По данным ОКТ более грубые структурные изменения и неполная конгруэнтность плоскостей разреза отмечаются в группе с мануальным исполнением (кератом) [8]. В поздние сроки, когда идет формирование соединительнотканной прослойки в местах соприкосновения верхней и нижней губ разреза, неполное сопоставление плоскостей разреза может приводить к формированию более грубого рубца. При фемтолазерном исполнении более вероятна адаптация плоскостей разреза в послеоперационном периоде, что способствует формированию более нежного рубца.

Выводы

1. Величины ХИА в первый месяц после операции не отличалась при выполнении основного роговичного разреза с помощью ФС-лазера и кератома.

2. По данным нашего исследования через полгода более выраженный регресс ХИА был отмечен в группе с фемтолазерным исполнением разреза.

Литература

1. *Балашевич Л.И.* Клиническая корнеотопография и аберрометрия / Л.И. Балашевич, А.Б. Качанов. – М., 2008. – 167 с.
2. *Малюгин Б.Э.* Техника и функциональные результаты коррекции астигматизма слабой и средней степени в ходе факоэмульсификации / Б.Э. Малюгин, Л.М. Эль Маатауй, В.О. Филиппов // Офтальмохирургия. – 2000. – № 4. – С. 22-30.
3. *Свиридова М.Б.* Профилактика индуцированного и коррекция врожденного астигматизма в хирургии катаракты с использованием тоннельных разрезов: Автореф. канд. мед. наук / М.Б. Свиридова. – Челябинск, 2008. – 130 с.
4. Effect of femtosecond laser-created clear corneal incision on corneal topography / S. Serrao [et al.] // J. Cataract Refract. Surg. – 2014. – Apr. – Vol. 40 (4). – P. 531-537.
5. Evaluation of femtosecond laser-assisted and manual clear corneal incisions and their effect on surgically induced astigmatism and higher-order aberrations / Z.Z. Nagy [et al.] // J. of Refractive Surgery August. – 2014. – Vol. 30. – P. 522-525.
6. Femtosecond laser-assisted cataract incisions: architectural stability and reproducibility / S. Masket, M. Sarayba, T. Ignacio, N. Fram // J. Cataract Refract. Surg. – 2010. – Vol. 36. – P. 1048-1049.
7. Femtosecond laser-assisted cataract surgery with integrated optical coherence tomography / D.V. Palanker [et al.] // Sci Transl. Med. – 2010. – Vol. 2. – P. 58-85.
8. Femtosecond laser versus manual clear corneal incision in cataract surgery / L. Mastropasqua [et al.] // J. Refract. Surg. – 2014. – Vol. 30 (1). – P. 27-33.
9. *Mascet S.* Induced astigmatism with 2.2- and 3.0-mm coaxial phacoemulsification incisions / S. Masket, L. Wang, S. Belani // J. Refract Surg. – 2009. – Vol. 25 (1). – P. 21-24.
10. Microincisions in cataract surgery / S. Devey [et al.] // J. Cataract Refract. Surg. – 2014. – Vol. 40. – P. 1549-1557.
11. Surgically Induced Astigmatism Calculator. http://www.doctor-hill.com/physicians/download.htm#SIA, accessed 12/18/10. Uploaded data aggregated by Warren Hill, MD.

Паштаев А.Н., Малюгин Б.Э., Паштаев Н.П., Поздеева Н.А., Измайлова С.Б., Шипунов А.А.

Первый опыт задней послойной кератопластики, выполненной с помощью российского фемтосекундного лазера «Визум»

ФГАУ «МНТК «Микрохирургия глаза» им. акад. С.Н. Федорова» Минздрава России, Москва

РЕФЕРАТ

Актуальность. В статье приведен первый клинический опыт выполнения задней послойной кератопластики с применением технологии выкраивания трансплантата роговицы со стороны эндотелия на российской фемтосекундной лазерной установке «Визум».

Цель. Изучение предварительных результатов задней послойной кератопластики с применением технологии изготовления трансплантата с эндотелиальной стороны на фемтосекундном лазере «Визум».

Материал и методы. Выполнена оценка данных визометрии, рефрактометрии, кератометрии,

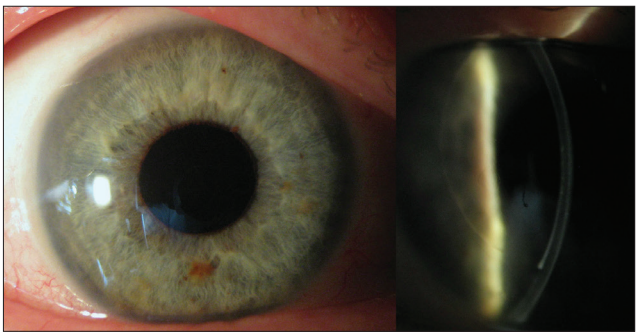

Рис. 1. *Фото глаза пациента через 6 мес. после операции*

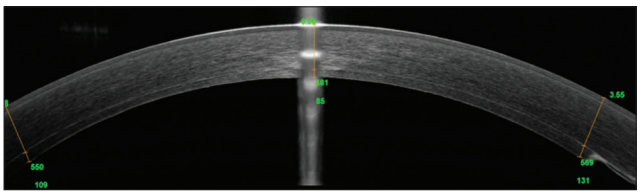

Рис. 2. *ОСТ роговицы пациента через 6 мес. после операции*

потеря эндотелиальных клеток у 7 пациентов (9 глаз) на сроках 3-12 мес. после задней послойной кератопластики.

Результаты. Во всех случаях получено прозрачное приживление трансплантата, значения послеоперационного астигматизма в среднем составили 1,25±0,25 дптр, потеря эндотелиальных клеток к 1 году составила 42±4%, при отсутствии сопутствующей патологии сетчатки достигнута острота зрения 0,5 и выше.

Выводы. Выполнение задней послойной кератопластики с применением фемтосекундного лазера «Визум» обеспечивает хорошие результаты адгезии трансплантата к роговице реципиента с минимальным риском дезадаптации в послеоперационном периоде, позволяет получить низкие значения послеоперационного астигматизма, высокие зрительные функции.

Ключевые слова: *задняя послойная кератопластика, фемтосекундный лазер «Визум», эндотелиальная дистрофия роговицы.*

На сегодняшнем этапе развития медицины задняя послойная кератопластика является «золотым стандартом» лечения эндотелиально-эпителиальной дистрофии роговицы (ЭЭД) [1, 5]. Способ заготовки трансплантата с эндотелиальной стороны при помощи фемтосекундного лазера обеспечивает наилучший результат в плане равномерности получаемого среза и предсказуемости толщины трансплантата [2, 4].

Цель – изучение предварительных результатов задней послойной кератопластики с применением технологии изготовления трансплантата с эндотелиальной стороны на фемтосекундном лазере «Визум».

Материал и методы

Всего прооперировано 7 пациентов (9 глаз). Срок наблюдения составил от 3 до 12 мес. По поводу эндотелиальной дистрофии Фукса прооперировано 6 глаз, 3 глаза – по поводу вторичной ЭЭД роговицы, развившейся в разные сроки после факоэмульсификации катаракты.

Трансплантат заготавливали на фемтосекундной лазерной установке российского производства «Визум» (Оптосистемы, Троицк) с частотой следования импульсов 1 МГц. На первом этапе донорскую роговицу, консервированную в среде Борзенка-Мороз, помещали на искусственную переднюю камеру (ИПК) инвертно (эндотелиальной поверхностью кверху). После закрывания механизма ИПК заполняли ее сбалансированным солевым раствором, подключив инфузионную систему с достижением давления внутри ИПК 50 см вод.ст. Эндотелиальную поверхность увлажняли консервационной средой для минимизации потери эндотелиальных клеток в момент аппланации. После обеспечения центровки и аппланации производили срез роговицы в ламеллярной плоскости на глубине 130 мкм. Затем выполняли вертикальный срез диаметром 8,0 мм и поднимали аппланационную линзу.

Трансплантат отделяли от окружающих тканей шпателем. Трансплантация выполнялась по общепринятой технологии через темпоральный разрез 4,5 мм с помощью глайда Бузина [3]. При наличии собственного хрусталика факоэмульсификацию выполняли первым этапом комбинированной операции непосредственно перед трансплантацией.

Проводили оценку корригированной остроты зрения (КОЗ), кератометрии, данных ОКТ роговицы и подсчет плотности эндотелиальных клеток (ПЭК) на сроках 1 недели, 3, 6, 12 мес. после операции.

Результаты

Во всех случаях наблюдали восстановление прозрачности роговицы реципиента *(рис. 1)*.

Полученная КОЗ составила от 0,2 до 0,7. КОЗ 0,5 и выше была получена в 3-х случаях. КОЗ ниже 0,5 была связана с сопутствующей патологией макулярной области сетчатки.

Значения послеоперационного роговичного астигматизма составили от 0,25 до 2,75 дптр (в среднем 1,25±0,25 дптр). Сфероэквивалент рефракции составил в среднем -0,75±0,25 дптр.

Максимальное снижение плотности эндотелиальных клеток (ПЭК) трансплантата наблюдалось

в течение первых 3 мес. после операции и составило 24±5%. На сроке 1 год наблюдалось среднее снижение ПЭК на 42±4%. Средняя ПЭК через 1 год составила 1320±158 кл/мм². Такая потеря соотносима с литературными данными при методиках формирования трансплантата с передней поверхности роговицы при помощи микрокератома [4, 5].

По данным ОКТ во всех случаях наблюдалась полная адгезия трансплантата к роговице реципиента на всех сроках *(рис. 2)*. Фиброз зоны интерфейса «донор-реципиент» не выявлен ни в одном случае. Случаев дезадаптации не наблюдалось. Мы связываем столь хороший результат адгезии трансплантата с его изоморфностью и малой толщиной. После дегидратации трансплантата к сроку 3 мес. его центральная толщина уменьшалась до 55-89 мкм (в среднем 76±4 мкм). Это полностью соответствует критериям, предъявляемым к ультратонким трансплантатам. Средняя толщина комплекса «трансплантат-реципиент» в центре на сроке 3 мес. составил 564±12 мкм, что соотносится с толщиной нормальной роговицы.

Выводы

Задняя автоматизированная послойная кератопластика с формированием трансплантата с эндотелиальной поверхности на фемтосекундном лазере «Визум» позволяет получить ультратонкие, равномерные по толщине трансплантаты без риска выбраковки донорского материала. Описанная методика обеспечивает хорошие результаты адгезии трансплантата к роговице реципиента с минимальным риском дезадаптации в послеоперационном периоде, позволяет получить низкие значения послеоперационного астигматизма, высокие зрительные функции. Потеря эндотелиальных клеток при применении данной методики формирования трансплантата соотносима с потерей, происходящей при применении других методов, исходя из литературных данных.

Литература

1. *Малюгин Б.Э., Мороз З.И., Борзенок С.А., Дроздов И.В., Айба Э.Э., Паштаев А.Н.* Первый опыт и клинические результаты задней автоматизированной послойной кератопластики (ЗАПК) с использованием предварительно выкроенных консервированных ультратонких роговичных трансплантатов // Офтальмохирургия. – 2013. – № 3. – С. 12-16.
2. *Нероев В.В., Гундорова Р.А., Степанов А.В., Быков В.П., Пенкина А.В., Оганесян О.Г.* Первый опыт и краткосрочные результаты фемтолазерной задней послойной кератопластики (DSEK) с формированием трансплантата с эндотелиальной стороны // Российский медицинский журнал. – 2013. – № 5. – С. 44-46.
3. *Busin M., Bhatt P.R., Scorcia V.A.* Modified technique for Descemet membrane stripping automated endothelial keratoplasty to minimize endothelial cell loss // Arch. Ophtalmol. – 2008. – Vol. 126. – P.1133-1137.
4. *Cheng Y.Y., Pels E., Nuijts R.M.* Femtosecond-laser-assisted Descemet's stripping endothelial keratoplasty // J. Cataract Refract. Surg. – 2007. – Vol. 33. – P. 152-155.
5. *Nuijts R.* Exciting times for corneal surgeons // Eurotimes. – 2009. – 14 (4).

Паштаев Н.П., Куликова И.Л., Маслова Н.А., Унишкова Л.И., Шленская О.В.

Анализ кератотопографических индексов по данным прибора Pentacam после гиперметропического фемтоЛАСИК у детей: 5 лет наблюдений

Чебоксарский филиал ФГАУ «МНТК «Микрохирургия глаза» им. акад. С.Н. Федорова» Минздрава России

РЕФЕРАТ

Цель. Анализ индексов шаймпфлюг-кератотопографии «Pentacam» по данным прибора Pentacam (OCULUS, Германия) в отдаленном периоде после гиперметропического фемтоЛАСИК у детей и подростков.

Материал и методы. Операция лазерный in situ кератомилез с фемтолазерным сопровождением (ФемтоЛАСИК) проводилась у 40 детей (40 глаз) в возрасте от 6 до 17 лет (средний возраст 10,5±1,8 года) на худшем глазу с амблиопией. Проводили пахиметрию роговицы, оценивали элевацию зад-