5. *Emara K.E., Al Abdulsalam O., Al Habash A.* Implantation of spherical and toric copolymer phackic intraocular lens to manage amblyopia due to anisometropic hyperopia and myopia in pediatric patients // J. Cataract Refract. Surg. – 2015. – 41 (11). – P. 2458-2465.

6. *Petermeier K., Gekeler F., Spitzer M.S., Szurman P.* Implantation of the multifocal ReSTOR apodised diffractive intraocular lens in adult anisometropic patients with mild to moderate amblyopia // Br. J. Ophthalmol. – 2009. – 93 (10). – P. 1296-1301.

7. *Smeckova K.B., Smecka Z.* Alteration of the degree of amblyopia in adults after either a premium IOL implantation, or a hyperopic excimer laser treatment [Электронный ресурс] // American Society of Cataract and Refractive Surgery Symposium 2011. – URL: http://www.google.ru/url?url=http://ascrs2011.abstractsnet.com/handouts/000026_Amblyopia_San_Diego_2011.pptx&rct=j&q=&esrc=s&sa=U&ved=0ahUKEwjyxZrr3OPOAhVmD5oKHT8LC0IQFggTMAA&usg=AFQjCNH6xd29BhReNFOsyM0V8tz2nnUvlw.

Фролычев И.А.[1], Поздеева Н.А.[1], Колбовская Л.В.[2]

Влияние эмульсии перфтордекалина с ванкомицином на poststaphylococcus epidermidis при лечении послеоперационного эндофтальмита

[1] Чебоксарский филиал ФГАУ «МНТК «Микрохирургия глаза» им. акад. С.Н. Федорова» Минздрава России;
[2] Бактериологическая лаборатория БУ «ГКБ № 1» Минздрава Чувашской Республики, Чебоксары

РЕФЕРАТ

Цель. Изучение влияния эмульсии перфтордекалина с ванкомицином на размножение Staphylococcus epidermidis при лечении послеоперационных эндофтальмитов.

Материал и методы. Культура клеток Staphylococcus epidermidis выращена в течение 24 часов на мясо-пептоном агаре с добавлением в чашки Петри: 1.1 – водно-солевого раствора BSS+, 1.2 – 3,5 мл раствора BSS+ и 1 мг ванкомицина в 0,1 мл 0,9% раствора натрия хлорида, 1.3 – перфторорганическое соединение, 1.4 – смесь перфтордекалина и 1 мг ванкомицина в 0,1 мл 0,9% раствора натрия хлорида. Для контроля в чаше 1.0 культивирована чистая культура бактерий без добавления дополнительных веществ.

Результаты. В ходе эксперимента получено отсутствие роста колоний в чаше 1.2, локальное отсутствие роста – в 1.4. В чаше 1.1 отмечен более интенсивный рост, чем в контроле, и примерно одинаковая интенсивность роста культуры в чаше 1.3 в сравнении с контрольной культурой.

В ходе проведенного эксперимента in vitro установлено, что смесь 3,5 мл перфтордекалина и 1 мг ванкомицина в 0,1 мл 0,9% раствора натрия хлорида полностью подавляет рост Staphylococcus epide rmidis, одной из самой распространенной микрофлоры, вызывающей послеоперационный эндофтальмит.

Выводы. Временная тампонада витреальной полости смесью перфтордекалина и ванкомицина после проведенной витрэктомии может быть использована в клинической практике при хирургическом лечении послеоперационных эндофтальмитов.

Ключевые слова: *Staphylococcus epidermidis, послеоперационный эндофтальмит, перфтордекалин, витрэктомия.*

В настоящее время эндофтальмит остается актуальной проблемой хирургии катаракты [1, 2, 5-7]. Даже при безупречно выполненной операции остается риск послеоперационного воспаления и развития экссудативно-воспалительной реакции глаза или эндофтальмита [1, 2, 5-7]. В настоящее время переход на бесшовные и малоинвазивные методы хирургического лечения и совершенствование методов пред- и послеоперационной профилактики инфекционных осложнений уменьшили процент эндофтальмитов от общего числа операций [7]. Однако полностью не удается избавиться от данной проблемы. При эндофтальмите нарушается прозрачность оптических сред глаза вследствие выраженной воспалительной реакции, в передней

Таблица

Распределение культуры Staphylococcus epidermidis в чашках Петри и добавляемым дополнительно веществом

Вещество, добавляемое на МПА с культурой клеток	Номер чашки Петри (раствор Staphylococcus epidermidis, соответствующий 10 ЕД стандарта мутности)
Чистая культура	1.0
3,5 мл раствор BSS+	1.1
Смесь 3,5 мл раствор BSS+ и 1 мг ванкомицина в 0,1 мл 0,9% раствора натрия хлорида	1.2
3,5 мл перфтордекалина	1.3
Смесь 3,5 мл перфтордекалина и 1 мг ванкомицина в 0,1 мл 0,9% раствора натрия хлорида	1.4

камере и в полости стекловидного тела формируется экссудат [1, 2, 5]. Накопление экссудата интраокулярно происходит достаточно быстро, так как стекловидное тело обладает свойствами питательной среды для бактерий [5]. Наиболее опасным для потери зрительных функций является токсическое повреждение сетчатки экссудатом. Хирургическое лечение эндофтальмита, помимо интравитреального введения антибиотиков, может включать в себя витрэктомию с эндотампонадой жидкостями или газами [1-3, 5-7].

Степень очистки ПФОС в последние годы стала значительно выше, чем 20 лет назад. Тампонада перфторорганическими соединениями на несколько суток, вплоть до 2 недель, допускают уже многие хирурги [4], в том числе при лечении эндофтальмитов [3, 5].

По данным отечественной и зарубежной литературы, среди этиологических причин возникновения послеоперационных эндофтальмитов лидируют грамположительные (Гр+) микроорганизмы, в частности Staphylococcus epidermidis [1, 2, 5, 7]. Поэтому предметом исследования стала именно эта культура клеток.

Цель – изучение влияния эмульсии перфтордекалина с ванкомицином на размножение Staphylococcus epidermidis при лечении послеоперационных эндофтальмитов.

Материал и методы

Для анализа эффективности действия антибактериального препарата (ванкомицин) в эмульсии с перфторорганическим соединением (перфтордекалин) мы провели эксперимент in vitro. Также задачей эксперимента было выяснить, имеет ли ПФОС прямое влияние на размножение и рост Staphylococcus epidermidis.

Для проведения эксперимента предварительно была культивирована музейная культура клеток Staphylococcus epidermidis. Далее мы приготовили раствор выращенной культуры, для чего развели его физиологическим раствором до концентрации, соответствующей 10 Ед стандарта мутности. В эксперименте использовали по 5 чашек Петри с мясопептонным агаром (МПА). Далее поместили по 0,1 мл приготовленного раствора культуры клеток в каждую чашку и равномерно распределили петлей по поверхности. Все чашки пронумеровали в соответствии с добавляемым дополнительно веществом *(табл.)*. Чаша 1.0 являлась контролем, в ней культуру клеток культивировали на МПА без добавления дополнительных веществ.

Культивирование проводили 24 часа в термостате ТС-80М2 (ПО лабораторной медицинской техники «Медлабортехника», Одесса) при температуре 37° С. Далее выполнили анализ роста колоний Staphylococcus epidermidis в изучаемых растворах.

Результаты и обсуждение

После 24-часового культивирования мы получили следующие результаты:

1) наиболее интенсивный рост культур в чаше 1.1, где культивирование проводили с раствором BSS+ без антибиотика *(рис. 1)*,

2) почти полное отсутствие роста колоний в чаше 1.2 *(рис. 2)*,

3) одинаковое количество колоний в 1.0 и 1.3 *(рис. 3)*,

4) изолированное отсутствие роста колоний в месте нанесения раствора антибиотика в чаше 1.4 *(рис. 4)*.

Учитывая отсутствие роста колоний в чаше 1.2, можно утверждать, что 1 мг ванкомицина в 0,1 мл 0,9% раствора натрия хлорида при добавлении к 3,5 мл раствора BSS+ останавливает рост и размножение Staphylococcus epidermidis.

Раствор BSS+ не препятствует размножению Staphylococcus epidermidis, что подтверждается

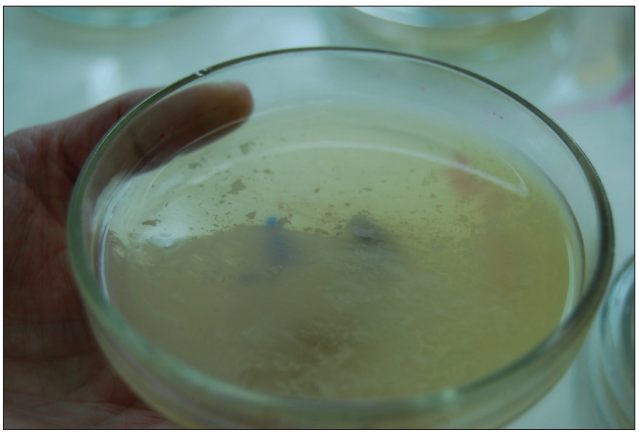

Рис. 1.

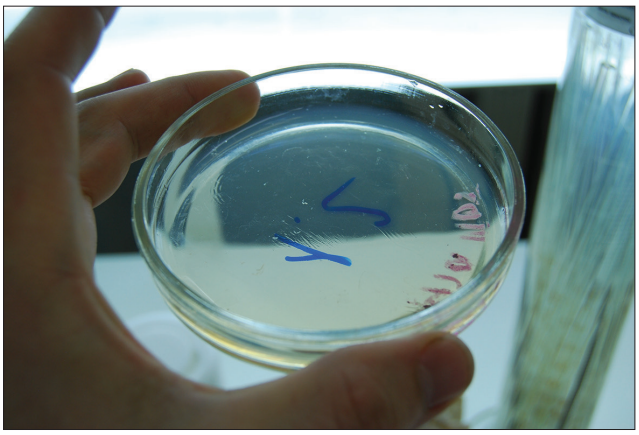

Рис. 2.

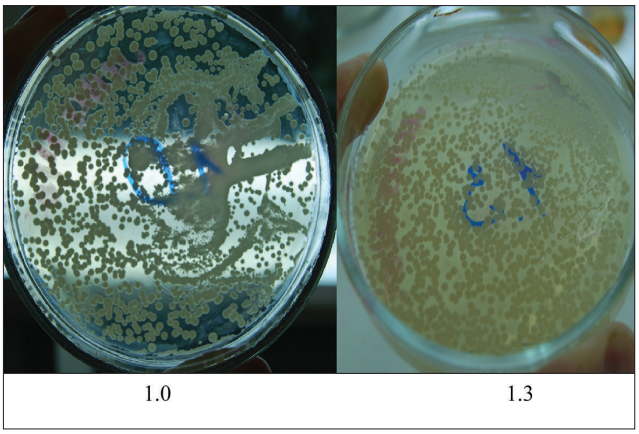

Рис. 3.

Рис. 4.

в эксперименте (усиление роста колоний в чаше 1.1). Поэтому при витрэктомии по поводу эндофтальмита с замещением стекловидного тела солевыми растворами без применения интравитреального введения антибиотика, если не удален весь преретинальный экссудат, воспаление может возобновиться в послеоперационном периоде с новой силой.

В ходе эксперимента мы не обнаружили прямого влияния ПФОС на рост колоний Staphylococcus epidermidis. Одинаковое количество полученных колоний в чашах 1.0 и 1.3 указывает на то, что прямого воздействия ПФОС на рост бактерий нет. Однако ПФОС не уменьшает активность антибактериальных препаратов, что подтверждается изолированным отсутствием роста колоний в чаше 1.4 в участках присутствия ванкомицина на поверхности. Поэтому при перемешивании эмульсии ПФОС и ванкомицина в глазу при естественных движениях человека произойдет полное подавление роста бактерий. В ходе эксперимента мы сознательно не перемешивали ПФОС с антибиотиком в чаше 1.4 для наглядности. ПФОС не участвует в транспорте антибактериальных препаратов, так как рост колоний отсутствует локально только в месте нанесения антибиотика.

Метод хирургического лечения эндофтальмита, заключающийся в ранней витрэктомии (в течение 12 ч. от первых признаков эндофтальмита) с эндотампонадой витреальной полости эмульсией перфтордекалина с 1 мг ванкомицина в 0,1 мл 0,9% раствора натрия хлорида на 7-10 суток, будет достаточно эффективен, в частности при «стафилококковом» эндофтальмите. После выполненной витрэктомии исчезает среда (стекловидное тело) для размножения бактерий. Ванкомицин предотвращает рост и размножение Гр+ бактерий, являющихся наиболее распространённой причиной послеоперационного эндофтальмита. Воспалительная реакция будет стихать даже у тех пациентов, у которых причиной заболевания являются грамотрицательные бактерии, простейшие, грибы. Эффект достигается за счет

отсутствия стекловидного тела, в котором идет размножение микрофлоры, вызывающей заболевание. После получения бактериологического анализа можно корректировать лечение и вводить в витреальную полость, содержащую перфторорганическое соединение (ПФОС), антибиотики, действующие на грамположительные или грамотрицательные бактерии, противогрибковые препараты и т.д.

Вывод

Временная тампонада витреальной полости смесью перфтордекалина и ванкомицина после проведенной витрэктомии может быть использована в клинической практике при хирургическом лечении послеоперационных эндофтальмитов.

Литература

1. *Азнабаев М.Т., Гайсина Г.Я., Азаматова Г.А.* Послеоперационный эндофтальмит // Практическая медицина. – 2015. – Т. 87, № 1-2. – С. 95-99.

2. *Астахов С.Ю., Вохмяков А.В.* Эндофтальмит: профилактика, диагностика, лечение // Офтальмологические ведомости. – 2008. – № 1. – 36-45.

3. *Белый Ю.А., Терещенко А.В., Шкворченко Д.О., Макраров К.Н., Юдина Н.Н., Носкова Н.Х.* Применение озонированных перфторорганических соединений в лечении эндофтальмитов // Офтальмохирургия. – 2004. – № 1. – С. 31-34.

4. *Лыскин П.В., Захаров В.Д., Казимирова Е.Г.* Перфторорганические соединения для тампонады витреальной полости // Офтальмохирургия. – 2014. – № 3. – С. 86-92.

5. *Фролычев И.А., Поздеева Н.А.* Витрэктомия с временной эндотампонадой ПФОС с заменой на силиконовое масло в лечении послеоперационных эндофтальмитов // Вестник Оренбургского государственного университета. – 2013. – Т. 153, № 4. – С. 287-290.

6. *Хакимов А.М.* Эндофтальмит в хирургии катаракты (обзор литературы) // Офтальмохирургия. – 2008. – № 2. – С. 48-54.

7. *Barry P., Cordovés L., Gardner S.* ESCRS Guidelines for Prevention and Treatment of Endophthalmitis Following Cataract Surgery: Data, Dilemmas and Conclusions. – 2013.

Хороших Ю.И., Иванова Е.В., Дениско М.С.

Особенности хирургического лечения осложненных катаракт у пациентов с периферическим увеитом

ФГБО УВО «Сибирский государственный медицинский университет» Минздрава России, Томск

РЕФЕРАТ

В исследовании рассмотрена частота интраоперационных осложнений при факоэмульсификации осложненной катаракты у пациентов с периферическим увеитом (93 пациента, 171 глаз). Наиболее часто выявлены слабость связочного аппарата (55 глаз – 32%), недостаточный мидриаз (130 глаз – 76%), сопровождающийся «floppy-iris» синдромом (21 глаз – 12%), плотная адгезия заднего эпителия (48 глаз – 28%). Развитие данных осложнений связано с хронически текущим интраокулярным воспалением, для профилактики данных осложнений необходимо своевременное активное купирование и контроль воспаления крайней периферии сетчатки.

Ключевые слова: *осложненная катаракта, факоэмульсификация, периферический увеит.*

Периферический увеит – интраокулярный воспалительный процесс, проявляющийся изменениями в стекловидном теле, плоской части цилиарного тела, периферических отделов сетчатки, наиболее часто встречающийся в молодом возрасте [3, 4, 8, 13]. Одной из распространенных причин снижения остроты зрения у пациентов с периферическим увеитом является осложненная катаракта [3, 10, 11].

Лечение осложненной катаракты у пациентов с длительным персистирующим воспалением периферических хориоретинальных структур для хирурга часто вызывает затруднения: за счет частой слабости связочного аппарата, наличия задних синехий, недостаточного мидриаза, «floppy iris» синдрома, плотных помутнений по типу задней «чаши», плотной адгезии заднего эпителия хруста-