

Хронический эндофтальмит после факоэмульсификации катаракты. Клинический случай



И.А. Фрольчев¹, Н.П. Паштаев^{1,2}, Н.А. Поздеева^{1,2}, Д.В. Сычёва²

¹ Чебоксарский филиал ФГАУ НМИЦ «МНТН "Микрохирургия глаза" им. акад. С.Н. Федорова»
Министерства здравоохранения Российской Федерации
пр. Тракторостроителей, 10, Чебоксары, 428028, Российская Федерация

² ГАУ ДПО «Институт усовершенствования врачей» Министерства здравоохранения Чувашской Республики
ул. Михаила Сеспеля, 27, Чебоксары, 428018, Российская Федерация

РЕЗЮМЕ

Офтальмология. 2019;16(1):115–123

В статье приводится клинический случай лечения хронического послеоперационного эндофтальмита после факоэмульсификации катаракты. Пациенту была выполнена витрэктомия с дисцизией задней капсулы хрусталика, тампонадой витреальной полости перфторорганическим соединением (до 14 суток) и интравитреальным введением 1 мг ванкомицина и 2,25 мг цефтазидима, а также промыванием передней камеры 0,5 мл физиологического раствора, содержащего 5 мг ванкомицина. Промывание передней камеры антибиотиком и введение комбинации антибактериальных препаратов интравитреально повторяли на вторые и третьи сутки после операции. Данная тактика лечения позволила сохранить капсульный мешок хрусталика и интраокулярную линзу. **Цель.** Оценить эффективность и безопасность нового метода лечения у пациента с хроническим послеоперационным эндофтальмитом. **Пациент** Б., 65 лет, поступил в клинику с жалобами на боль правого глаза, снижение остроты зрения до счета пальцев у лица. Симптомы стали беспокоить через 2 недели после проведенной операции по поводу экстракции катаракты с имплантацией ИОЛ. В течение 6 месяцев по месту жительства проводились курсы антибактериальной терапии, включающие использование антибиотика резерва — ванкомицина, но без положительной динамики. При проведении биомикроскопии определялся отек роговицы, множественные преципитаты на эндотелии и интраокулярной линзе; гипопион 2,5 мм в передней камере; фибрин в проекции зрачка; экссудация в полости стекловидного тела. Данные лазерной тиндалеметрии (поток белка в передней камере) подтвердили достаточно сильное воспаление — 173 ф/мс. Пациенту проведено хирургическое лечение по описанной методике. В послеоперационном периоде мы наблюдали стабильные зрительные функции, некорригированная острота зрения соответствовала 0,6, корригированная — 0,8. Пациент отмечал отсутствие болей в глазу и снижение покраснения глаза. При биомикроскопии мы наблюдали значительное снижение воспалительной реакции, практически полное отсутствие преципитатов на эндотелии роговицы. Данные лазерной тиндалеметрии подтверждали стихание воспаления, поток белка в передней камере составил 17,6 ф/мс, потеря эндотелиальных клеток после хирургического лечения — 142 кл/мм² (5,61 %). По данным электрофизиологического исследования и ЭРГ отклонений от нормальных значений не выявлено. Данная методика лечения позволяет достаточно быстро восстановить зрительные функции и может применяться при неэффективности длительной консервативной терапии.

Ключевые слова: хронический эндофтальмит, витрэктомия, интравитреальное введение ванкомицина и цефтазидима

Для цитирования: Фрольчев И.А., Паштаев Н.П., Поздеева Н.А., Сычёва Д.В. Хронический эндофтальмит после факоэмульсификации катаракты. Клинический случай. *Офтальмология*. 2019;16(1):115–123. <https://doi.org/10.18008/1816-5095-2019-1-115-123>

Прозрачность финансовой деятельности: Никто из авторов не имеет финансовой заинтересованности в представленных материалах или методах

Конфликт интересов отсутствует

Благодарности: выражаем огромную благодарность Колбовской Любови Витальевне, заведующей Бактериологической лабораторией бюджетного учреждения «Городская клиническая больница № 1» Министерства здравоохранения Чувашской Республики, за проведение бактериологических исследований.



Chronic Endophthalmitis after Cataract Phacoemulsification. Clinical Case

I.A. Frolychev¹, N.P. Pashtaev^{1,2}, N.A. Pozdeyeva^{1,2}, D.V. Sycheva²

¹ Cheboksary branch of Federal State Autonomous Institution "National Medical Research center of IRTC "Eye Microsurgery" named after academician S.N. Fyodorov"

Tractorostroiteley ave., 10, Cheboksary, 428028, Russian Federation

² State Autonomous Institution of additional professional education "The Postgraduate Doctors' Training Institute" Mihail Sespel str., 27, Cheboksary, 428018, Russian Federation

ABSTRACT

Ophthalmology in Russia. 2019;16(1):115–123

A clinical case of chronic postoperative endophthalmitis treatment after cataract phacoemulsification is described in the article. The patient received vitrectomy with lens posterior capsule discission and tamponade of vitreal cavity by perfluororganic compound (up to 14 days) and 1mg vancomycin +2.25 mg ceftazidim intravitreally, also anterior chamber washing by 0.5 ml saline containing 5 mg vancomycin. Anterior chamber washing by antibiotics and intravitreal injection of antibacterial medicine combination was repeated on the second and third day after the surgery. This tactics of treatment allowed to save lens capsular bag and intraocular lens.

Purpose. To assess efficacy and safety of new treatment method in the patient with chronic postoperative endophthalmitis. **Patient** B, 65 years old applied to clinic with complaints on the pain in the right eye, visual acuity decrease up to finger counting near face. Symptoms started to disturb in 2 weeks after cataract extraction with IOL implantation. During 6 months courses of antibacterial therapy including vancomycin (antibiotic of reserve) there were no positive dynamics. Cornea edema, multiple precipitates at endothelium and intraocular lens were defined at biomicroscopy; 2.5 mm hypopyon in anterior camera; fibrin in pupil projection; exudation in vitreous cavity. Laser tyndalmetry data (albumen flow in anterior chamber) confirmed inflammation strong enough — 173 f/ms. Surgical treatment according the described method was rendered to the patient. In the postoperative period we saw stable visual functions, uncorrected visual acuity was 0.6, corrected — 0.8. Patient noted the absence of pain and eye's reddening decrease. At biomicroscopy we observed considerable inflammation decrease, almost total absence of precipitates at cornea endothelium. Laser tyndalmetry data confirmed inflammation decrease, albumen flow in anterior chamber was 17.6 f/ms. Endothelial cells' loss after surgery was 142 cells/1 mm² (5.61 %). According to electrophysiologic investigation and ERG there was no deviation from normal values was revealed. This treatment method allows to restore visual functions rather quickly and can be used in case of inefficient lengthy conservative therapy.

Keywords: chronic endophthalmitis, vitrectomy, vancomycin and ceftazidim intravitreal injection

For citation: Frolychev I.A., Pashtaev N.P., Pozdeyeva N.A., Sycheva D.V. Chronic endophthalmitis after cataract phacoemulsification. Clinical case. *Ophthalmology in Russia*. 2019;16(1):115–123. <https://doi.org/10.18008/1816-5095-2019-1-115-123>

Financial Disclosure: No author has a financial or property interest in any material or method mentioned

There is no conflict of interests

Хронический эндофтальмит — рецидивирующее вялотекущее инфекционное воспаление цилиарного тела и радужки с образованием преципитатов и спаек в переднем отрезке глаза и экссудативной реакцией в стекловидном теле [1–5]. Хронический эндофтальмит является крайне тяжелым поздним осложнением офтальмохирургии, приводящим к медленной функциональной и анатомической гибели глаза [1, 2, 4], впервые он был описан Мейслером в 1986 году [6]. Хронический послеоперационный эндофтальмит развивается через несколько недель или месяцев после оперативного лечения: экстракции катаракты с имплантацией ИОЛ, антиглаукомных операций. Временной границей острого и хронического послеоперационного эндофтальмита является срок 2 недели [1].

Развитие хронического послеоперационного эндофтальмита после экстракции катаракты возможно при попадании микрофлоры с низкой вирулентностью в капсульный мешок, где она может длительно персистировать. Подобный эндофтальмит получил название мешковидного, он встречается с частотой 5 случаев на 10 000 операций [3]. Пути проникновения инфекционного агента различны — через операционную рану с контаминированным инструментарием, интраокуляр-

ной линзой (ИОЛ), ирригационными растворами [1–3, 5, 7]. ИОЛ в данной ситуации может явиться потенциальным проводником микроорганизмов в полость глаза. Адгезия бактерий к линзам из различного материала неодинакова. Например, *St. epidermidis* обладает более высокой адгезией к полипропиленовой гаптике, чем к полиметилметакрилатной [1, 3].

В структуре возникновения хронического эндофтальмита после экстракции катаракты наибольшую роль играет собственная микрофлора пациента (чаще всего верифицируется *P. acnes*). Воспаление может усилиться при реакции на интраокулярную линзу, остатки хрусталиковых масс и растворы, применяемые во время операции [8].

В связи с низкой частотой встречаемости и вялым течением, схожим с хроническим увеитом, возможны диагностические ошибки и неверная тактика лечения. Часто ошибочно ставят диагноз аутоиммунного (неинфекционного) увеита и проводят лечение кортикостероидами, что имеет небольшой положительный эффект. После отмены или уменьшения дозировки препаратов симптомы заболевания возобновляются. При длительном отсутствии этиологически обоснованной терапии возможно

И.А. Фролычев, Н.П. Паштаев, Н.А. Поздеева, Д.В. Сычёва

Контактная информация: Фролычев Иван Александрович ivan-f@yandex.ru

Хронический эндофтальмит после факозмульсификации катаракты. Клинический случай

возникновение гипопиона и существенное снижение остроты зрения [4].

Основным методом лечения остается ранняя витрэктомия с интравитреальным введением растворов антибиотиков [1–4]. При наличии ИОЛ встает вопрос о сохранении капсульного мешка и искусственного хрусталика. При ранней манифестации хронического эндофтальмита (до 3 месяцев после операции) эта проблема решается в пользу принципа органосохранности — переднюю и заднюю капсулу разделяют вискоэластиком, ИОЛ возможно вывихнуть в переднюю камеру и удалить без разрушения капсульного мешка.

Если с момента проведения операции прошло 6 месяцев, то данную методику зачастую невозможно выполнить из-за фиброизирования мешка. В таких случаях приходится удалять ИОЛ вместе с капсульным мешком. Рядом авторов предложен способ, заключающийся в удалении через передний доступ интраокулярной линзы и задней капсулы хрусталика с выполнением передней витрэктомии [6]. Существует мнение, что сохранение частей капсулы в полости глаза ведет к рецидивированию эндофтальмита, так как возбудитель полностью не элиминируется. Была предложена методика, суть которой состоит в одномоментном удалении ИОЛ и капсульного мешка. Удаление производится путем смещения ИОЛ вместе с мешком в горизонтальной плоскости с отрывом, тем самым, волокон цинновой связки [9]. При сохраненных цинновых связках у молодых пациентов данный метод будет достаточно травматичен. Во время отрыва капсульного мешка возможно большое количество серьезных осложнений: отслойка цилиарного тела, геморрагическая отслойка сосудистой оболочки, отслойка сетчатки и т. д. Кроме того, при удалении капсульного мешка и ИОЛ возникает достаточно большая анизометропия, лишаящая пациента полноценного бинокулярного зрения. Учитывая отсутствие капсульной поддержки, последующая имплантация интраокулярной линзы возможна с помощью транссклеральной фиксации или фиксации к радужке, что само по себе может служить причиной рецидива воспалительной реакции. Существуют работы, в которых описываются случаи повторной имплантации ИОЛ в афакичные глаза в отдаленные сроки в состоянии полной ремиссии, что обеспечивает тем самым стойкую зрительную реабилитацию и не провоцирует дополнительное воспаление [4].

Таким образом, хронический эндофтальмит — тяжелая патология, требующая длительной реабилитации и часто приводящая к значительному снижению зрительных функций. Выбор тактики лечения данного внутриглазного инфекционного процесса представляет сложную задачу, в полной мере не решенную до настоящего времени.

Цель состояла в анализе новой методики лечения хронического эндофтальмита, сочетающей витрэктомия с тампонадой витреальной полости эмульсией перфторорганического соединения с растворами антибиотиков.

КЛИНИЧЕСКИЙ СЛУЧАЙ

Пациент Б., 65 лет. В ноябре 2017 года была проведена операция по поводу частичной осложненной катаракты правого глаза в клинике по месту жительства. Со слов пациента, через 14 дней после оперативного вмешательства отметил снижение остроты зрения, стали беспокоить сильные боли в оперированном глазу, визуально — гиперемия и отек периорбитальных тканей. По месту жительства был проведен 10-дневный курс консервативного лечения, включающий противовоспалительную и антибактериальную терапию с применением антибиотика резерва ванкомицина. Пациент отмечал, что чувствовал улучшение состояния на короткий срок, далее симптоматика возвращалась. На протяжении 6 месяцев пациент многократно получал курсы антибиотиков, в том числе инъекции ванкомицина субконъюнктивально, без полной регрессии симптомов.

При поступлении в Чебоксарский филиал МНТК «Микрохирургия глаза» пациент отметил, что зрение существенно снизилось утром в день осмотра (острота зрения — счет пальцев у лица). При биомикроскопии выявлены множественные очаги некроза конъюнктивы, отек роговицы, преципитаты на эндотелии, фибрин на ИОЛ и в проекции зрачка, гипопион 2,5 мм. Интраокулярная линза была на месте, на ней определялись отложения преципитатов (рис. 1); офтальмоскопию не было возможности провести из-за выраженного помутнения стекловидного тела. У пациента отмечалось повышение ВГД до 27 мм рт. ст. (по Маклакову), офтальмогипертензия была выявлена и по данным ОРА (IOPcc = 37 мм рт. ст., IOPg = 35 мм рт. ст.). Для численного анализа воспалительной реакции дополнительно проведена лазерная тиндалеметрия (FCM) с определением потока белка в передней камере, который составил 173 ф/мс, что в десятки раз превышает норму (до 5 ф/мс). Для анализа

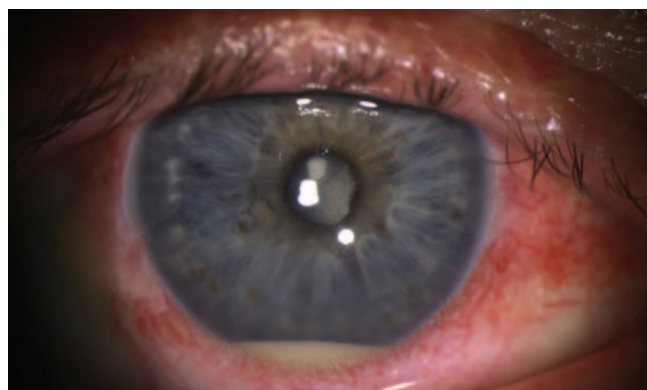


Рис. 1. Глаз пациента Б., 65 лет. Биомикроскопия при поступлении: некрозы конъюнктивы, отек роговицы, множественные преципитаты на эндотелии, гипопион 2,5 мм, в проекции зрачка фибрин, на ИОЛ отложения преципитатов и фибрина

Fig. 1. Eye of patient B, 65 years old. Biomicroscopy at admittance to hospital: necrosis of conjunctiva, cornea edema, multiple precipitates at endothelium, 2,5 mm hypopyon, fibrin in pupil projection, precipitates and fibrin debris on IOL

токсического влияния воспалительного процесса на сетчатку и зрительный нерв пациенту было проведено электрофизиологическое исследование, в ходе которого выявлено незначительное снижение проводимости зрительного нерва (порог чувствительности — 140 мКа, лабильность — 37 Гц). Для анализа показателей функционального состояния сетчатки была проведена электро-ретинография, при которой было выявлено незначительное снижение амплитуды и латентности β -волны общей ЭРГ. По данным ультразвуковой биомикроскопии была выявлена сохранность цилиарных связок во всех сегментах, правильное расположение ИОЛ в капсульном мешке и отсутствие остаточных хрусталиковых масс. По данным ультразвукового сканирования (B-scan) определялись выраженные помутнения стекловидного тела, формирование очагового экссудата, утолщение сосудистой оболочки (что подтверждало наличие воспалительной реакции в сосудистой оболочке). Дополнительно проведен анализ количества эндотелиальных клеток — ПЭК составила 2530 кл/мм². При бактериологическом анализе соскоба с конъюнктивы был обнаружен *St. aureus* в большом количестве.

Все данные свидетельствовали о рецидиве хронического воспалительного процесса в полости глаза. Учитывая анамнез, объективные и инструментальные данные, пациенту был поставлен диагноз хронического эндофтальмита в стадии обострения. В связи с состоянием пациента и длительными безрезультатными курсами консервативной терапии было принято решение экстренно провести хирургическое вмешательство.

Определили объем лечения, состоящий из витрэктомии, тампонады витреальной полости эмульсией перфторорганического соединения (ПФОС) и интравитреального введения растворов антибактериальных препаратов (по разработанной в Чебоксарском филиале МНТК «Микрохирургия глаза» методике) [7, 10, 11], после этого встал вопрос об удалении ИОЛ и капсульного мешка. Учитывая сохранность связочного аппарата, было запланировано удаление ИОЛ с сохранением капсулы хрусталика.

ТЕХНИКА ОПЕРАЦИИ

В начале операции было проведено взятие для бактериального исследования содержимого из передней камеры и витреальной полости по методике, разработанной в ЧФ МНТК «Микрохирургия глаза»¹ [10]. Установка склеральных клапанных портов 25G выполнена в 3,5 мм от лимба в проекции плоской части цилиарного тела без включения инфузии. Для получения влаги из передней камеры использовали стерильный инсулиновый шприц с иглой 30G, прокол выполняли в зоне лимба и аспирировали 0,6 мл жидкости из передней камеры. Далее выполнили парацентез 25G для восстановления передней камеры физиологическим раствором. Следующим этапом было

получение биоптата из витреальной полости. Для этого аспирационную линию витреотома отсоединяли от прибора и присоединяли к шприцу 2 мл. На витреальной машине отключали аспирационный поток, количество резов выставляли 5000 в минуту для уменьшения вероятности тракции сетчатки. После этого в витреальную полость вводили осветитель и витреотом («окошком» вверх) до визуализации в проекции зрачка. С помощью педали хирург включал резы витреотома, а ассистент, оттягивая поршень шприца, создавал аспирационный поток и забирал 0,6 мл интраокулярного содержимого (при этом инфузионный поток был выключен). Далее включали инфузию для восстановления тонуса глаза.

Затем часть полученного материала (0,3 мл из передней камеры и 0,3 мл из полости стекловидного тела) наносили на 2 тампона из вискозы и помещали в транспортную угольную среду Эймса для последующей транспортировки и бактериологического исследования в условиях лаборатории (данная среда позволяет сохранить материал в течение 3–5 суток при комнатной температуре).

Другую часть содержимого из передней камеры и из полости стекловидного тела по 0,1 мл наносили на предметные стекла и проводили окраску по Грамму для бактериоскопии. Оставшуюся часть по 0,2 мл из передней камеры и полости стекловидного тела наносили на 2 чашки Петри с кровавым агаром в условиях лаборатории офтальмологической клиники и помещали в термостат при температуре 37 °С на 24 часа с последующей транспортировкой в термосумке в бактериологическую лабораторию для исследования первичной выращенной культуры.

После получения материала приступили к непосредственному хирургическому лечению эндофтальмита. Была проведена микроинвазивная витрэктомия 25G в полном объеме с удалением мутного экссудата, передней и задней гиалоидной мембраны.

В ходе операции была предпринята попытка разъединить переднюю и заднюю капсулу хрусталика с целью ее промывания антибактериальным препаратом и удаления ИОЛ как потенциального источника микробной контаминации. Для этой цели был введен когезивный вискоэластик под край капсулорексиса, однако отделить передний листок капсулы от заднего листка не удалось.

Это можно объяснить тем, что операция выполнялась через 6 месяцев после факоэмульсификации, и произошла плотная адгезия передней и задней капсулы. Поэтому ИОЛ возможно было удалить только с капсульным мешком. Учитывая сохранность связочного аппарата хрусталика и высокий риск осложнений, решено было сохранить линзу и капсульный мешок. Для лечения и снижения риска рецидива воспаления витреотомом выполнена дисцизия задней капсулы хрусталика. В конце операции вся витреальная полость была заполнена перфторорганическим соединением (перфтордекалин, Dk-line), склеротомические отверстия ушиты в условиях небольшой гипотонии, выполнено интравитреальное

¹ Паштаев Н.П., Поздеева Н.А., Фролычев И.А. Хирургическое лечение и методика забора интраокулярного содержимого при послеоперационном эндофтальмите: учеб. пос. Чебоксары, 2017. 30 с.

введение комбинации антибактериальных препаратов: ванкомицина 1 мг в 0,1 мл 0,9 % раствора натрия хлорида и цефтазидима 2,25 мг в 0,1 мл натрия хлорида. Дополнительно передняя камера была промыта 0,5 мл физиологического раствора, содержащего 5 мг ванкомицина. Таким образом, в передней и задней камере глаза, а также за ИОЛ и в зоне цилиарного тела была создана достаточно высокая концентрация антибактериальных препаратов.

На первые и вторые сутки после операции были дополнительно выполнены инъекции антибактериальных препаратов (комбинация 1 мг ванкомицина и 2,25 мг цефтазидима), а также промывание передней камеры 0,5 мл физиологического раствора, содержащего 5 мг ванкомицина.

Второй этап хирургического лечения предусматривал удаление перфтордекалина на 14-е сутки после первого. Учитывая значительное уменьшение воспалительной реакции, которую оценивали не только субъективно, но и объективно с помощью лазерной тиндалеметрии (поток белка в передней камере глаза снизился до 19,8 ф/мс), решено было не применять дополнительно тампонаду силиконовым маслом. По нашим наблюдениям, при снижении показателей потока белка в 8 и более раз (по сравнению с первоначальными показателями на фоне возникновения эндофтальмита) риск повторного рецидива после второго этапа операции минимален. Данные динамические изменения можно использовать для решения вопроса о целесообразности тампонады витреальной полости силиконовым маслом при лечении эндофтальмита.

В послеоперационном периоде пациент получал противовоспалительную терапию кортикостероидами: дексаметазон 0,4 % в виде субконъюнктивальных инъекций № 10 и внутривенно по 2,0 мл № 3; инстилляции антибактериального препарата левофлоксацина 0,5 % 6 раз в день и дексаметазона 0,1 % 6 раз в день; для уменьшения офтальмогипертензии — комбинированный препарат дорзоламид + тимолол 2 раза 0,15 %, бримонидин 3 раза в сутки.

РЕЗУЛЬТАТЫ

Результаты бактериологического исследования

Часть материала, взятого из передней камеры глаза и витреальной полости, была исследована в лаборатории ЧФ МНТК «Микрохирургия глаза» — при бактериоскопии микроорганизмы обнаружены не были. Другую часть отправили на исследование в бактериологическую лабораторию ГКБ № 1 для посева содержимого. На 2-е сутки стало известно, что возбудитель во всех представленных пробах не выявлен.

Результаты лечения

В первые сутки после операции прослеживалась выраженная воспалительная реакция глаза. При биомикроскопии определялся отек роговицы и выраженные мелкие преципитаты на эндотелии, гипопион 1,5 мм (рис. 2). Поток белка в передней камере соответствовал 160 ф/мс

по данным FCM. Острота зрения составляла 0,05. Учитывая сохраняющуюся воспалительную реакцию, пациенту было выполнено дополнительное введение антибактериальных препаратов в переднюю камеру и полость стекловидного тела (содержащую перфтордекалин). Консервативное лечение пациент получал в прежнем объеме.

На вторые сутки после операции в состоянии пациента отмечалась положительная динамика: отсутствие гипопиона, усиление прозрачности оптических сред, восстановление прозрачности роговицы, снижение количества преципитатов на эндотелии (рис. 3а, б). Данные потока белка соответствовали 140 ф/мс, острота зрения — 0,05. Пациенту повторно было выполнено введение антибактериальных препаратов по описанной методике. Учитывая отрицательный результат бактериологического исследования, была использована комбинация антибактериальных препаратов ванкомицина и цефтазидима, чтобы максимально перекрыть весь спектр возможных возбудителей.

На третьи сутки после проведенного оперативного лечения прослеживалась положительная динамика в лечении: пациент отметил, что более четко видит предметы; острота зрения составила 0,2. При биомикроскопии на эндотелии роговицы просматривались преципитаты. По данным лазерной тиндалеметрии имела место положительная динамика в отношении снижения воспалительной реакции, поток белка уменьшился до 89 ф/мс. Учитывая стабильное снижение воспаления, решено было интраокулярные инъекции антибактериальных препаратов больше не проводить, а ограничиться дальнейшим консервативным лечением.

К 14-м суткам прослеживалось дальнейшее снижение воспаления, поток белка снизился до 19,8 ф/мс (что является относительной нормой у пациента с перенесенным эндофтальмитом), острота зрения соответствовала 0,2, ВГД = 23 мм рт. ст. на фоне гипотензивной терапии. По биомикроскопии отмечалось уменьшение количества и размера преципитатов на эндотелии роговицы,

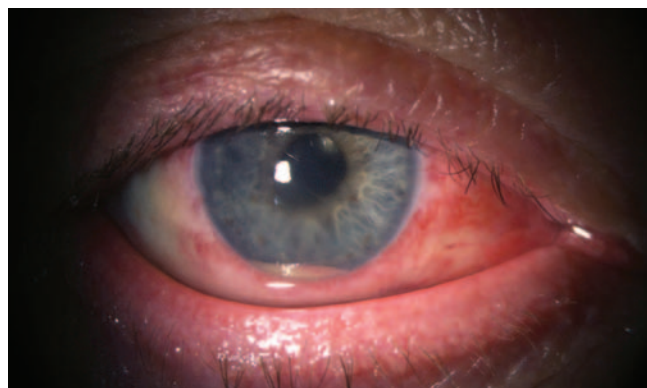


Рис. 2. Глаз пациента Б., 65 лет, первые сутки после операции. Сохраняется отек роговицы; гипопион уменьшился до 1,5 мм

Fig. 2. Eye of patient B, 65 years old, first day after the surgery. Cornea edema is preserved; hypopyon lessened to 1.5 mm

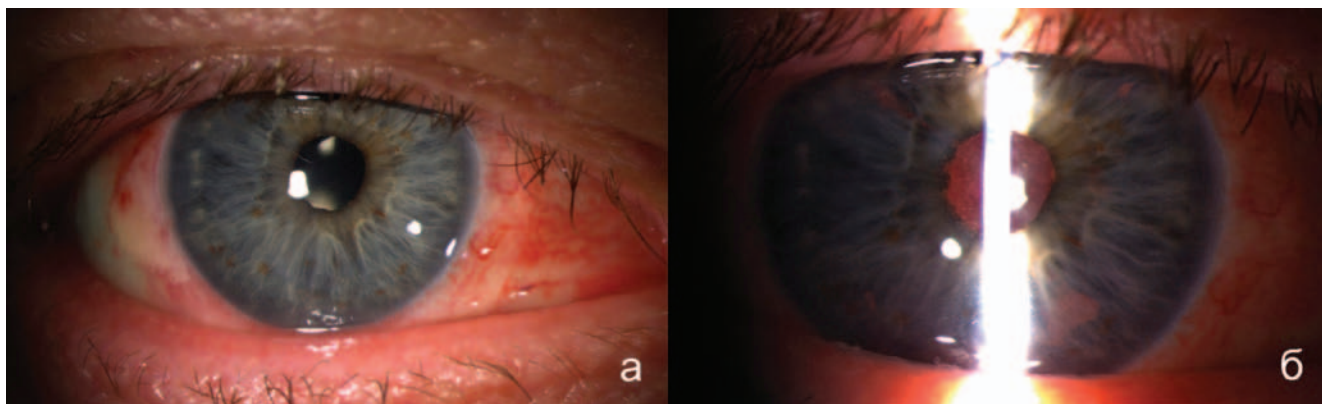


Рис. 3. Глаз пациента Б., 65 лет, вторые сутки после операции. Биомикроскопия: а — отсутствие гипопиона, прозрачная влага передней камеры; б — множественные мелкие преципитаты на роговице, визуализируется розовый рефлекс глазного дна

Fig. 3. Eye of patient B, 65 years old, second day after surgery. Biomicroscopy: a — absence of hypopyon, transparent humid of anterior chamber; б — multiple small precipitates at cornea, pink reflex of eye fundus is visualized

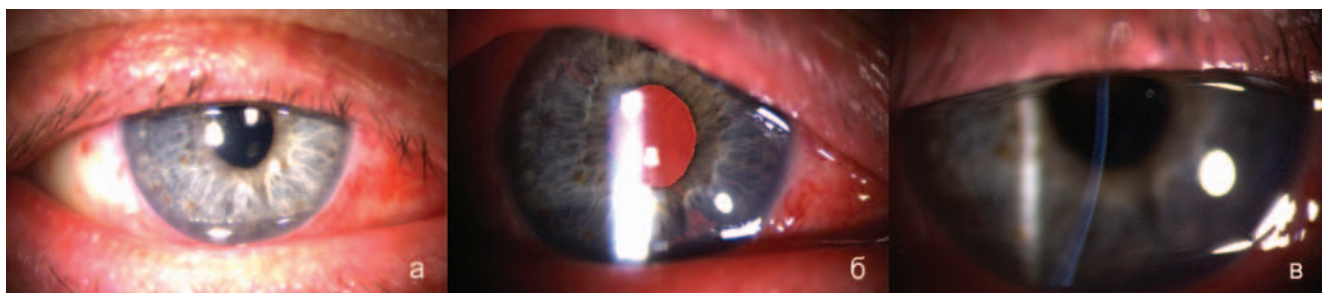


Рис. 4. Глаз пациента Б., 65 лет, при выписке после проведенного лечения эндофтальмита. Биомикроскопия: а — роговица прозрачная, отсутствие воспалительного экссудата в передней камере; б — розовый рефлекс глазного дна, на ИОЛ визуализируются остаточные преципитаты; в — отсутствие преципитатов на эндотелии роговицы

Fig. 4. Eye of patient B, 65 years old, at discharge from the hospital after the treatment of endophthalmitis. Biomicroscopy: а — cornea is transparent, absence of inflammation exudate in anterior chamber; б — pink reflex of eye fundus, residual precipitates are visualized at IOL; в — precipitates absence at cornea endothelium

влага передней камеры была прозрачной. По данным ультразвукового исследования сетчатка прилежала, экссудата в полости стекловидного тела не было, определялось утолщение сосудистой оболочки. Для контроля функций сетчатки и зрительного нерва, а также контроля возможного токсического влияния интраокулярной антибактериальной терапии было выполнено электрофизиологическое исследование и ЭРГ. Порог электрической чувствительности соответствовал 150 мКа, лабильность зрительного нерва — 37 Гц, по данным общей ЭРГ также отмечено небольшое снижение амплитуды и латентности волны В. Учитывая применение ванкомицина для промывания передней камеры в достаточно высокой дозировке (5 мг в 0,5 мл физиологического раствора), проводили дополнительно контроль ПЭК, к 14-м суткам данный показатель соответствовал 2480 кл/мм².

На фоне положительной динамики в отношении воспалительной реакции проведен второй этап хирургического лечения — удаление перфторорганического соединения. На следующий день после операции отмечалось небольшое воспаление в переднем отрезке, что подтверждалось повышением потока белка до 50,5 ф/мс.

Острота зрения соответствовала 0,4, активных жалоб пациент не предъявлял. В послеоперационном периоде долечивание включало противовоспалительную и антибактериальную терапию: инстилляцию дексаметазона 0,1 % 6 раз в день, левофлоксацина 0,5 % 6 раз в день. Для профилактики офтальмогипертензии вследствие интенсивной гормональной терапии использовали комбинированный препарат (дорзоламид + тимолол) 2 раза в сутки.

При выписке на 5-й день после проведенного оперативного лечения некорректированная острота зрения составила 0,7. При биомикроскопии были выявлены единичные преципитаты на эндотелии роговицы, прозрачная влага передней камеры (рис. 4а, б, в). Снижение воспалительной реакции подтверждалось не только при биомикроскопии, но и снижением показателей потока белка в передней камере до 16,5 ф/мс.

Через 1 мес. мы зафиксировали стабильные зрительные функции, некорректированная острота зрения соответствовала 0,6, скорректированная (с sph -0,5 D) = 0,8. Внутриглазное давление было стабильным и не поднималось выше 23 мм рт. ст. Пациент активно жалоб не

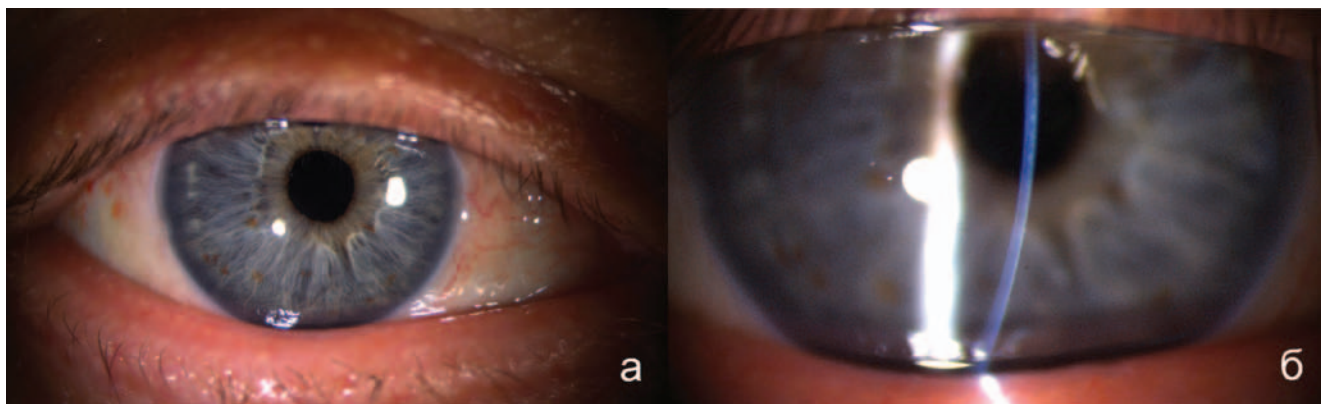


Рис. 5. Пациент Б., 65 лет, через 1 мес. после проведенного лечения. Биомикроскопия: а — роговица прозрачная, отсутствие воспалительного экссудата в передней камере; б — отсутствие преципитатов на эндотелии роговицы

Fig. 5. Patient B, 65 years old, in 1 month after the treatment. Biomicroscopy; а — cornea is transparent, absence of inflammation exudate in anterior chamber; б — precipitates absence at cornea endothelium

предъявлял, отмечал отсутствие болей в глазу в течение последнего месяца и снижение покраснения глаза. При биомикроскопии мы наблюдали значительное снижение воспалительной реакции, практически полное отсутствие преципитатов на эндотелии роговицы (рис. 5а, б). Поток белка в передней камере соответствовал 17,6 ф/мс, плотность эндотелиальных клеток — 2388 кл/1 мм², таким образом, потеря эндотелиальных клеток после хирургического лечения составила 142 кл/1 мм² (5,61 %). По данным электрофизиологического исследования и ЭРГ, отклонений от нормальных значений не выявлено.

ОБСУЖДЕНИЕ

С большой долей вероятности можно утверждать, что причиной возникновения хронического эндофтальмита у данного пациента была условно-патогенная микрофлора глазной поверхности за счет *St. aureus*. Результат бактериологического исследования соскоба с конъюнктивы это подтверждает, так как стафилококк выявлен в большом количестве.

Золотистого стафилококка можно обнаружить на слизистых оболочках, коже у здоровых людей, поэтому его относят к условно-патогенной микрофлоре. Часто хронический эндофтальмит вызывается микробами, длительно присутствующими в организме, которые при снижении иммунитета способны вызвать воспаление. Отрицательные результаты бактериологического исследования влаги передней камеры и биоптата стекловидного тела можно объяснить локализацией микроорганизмов в фибризированном капсульном мешке хрусталика. Местом персистенции возбудителя при хроническом эндофтальмите может являться капсульный мешок, поэтому данная нозология и получила название мешковидной. В капсульном мешке для микрофлоры создается благоприятная среда для существования и развития, так как она защищена биопленкой, помимо этого она также может располагаться внутриклеточно в макрофагах. Инфекционный источник при этом виде эндофтальми-

та располагается локально и при небольшом количестве и малой вирулентности возбудителя может персистировать месяцами и годами. Именно поэтому возбудитель не был обнаружен в пробах из витреальной полости и передней камеры. Таким образом, несмотря на активную антибактериальную терапию в течение 6 месяцев, элиминации микроорганизмов не произошло, так как антибиотики просто не могли проникнуть через биологический барьер в виде капсульного мешка. Отрицательные результаты бактериологического исследования при хроническом эндофтальмите являются достаточно частым явлением [1]. В данном клиническом случае при бактериоскопическом исследовании и посеве содержимого витреальной полости и влаги передней камеры возбудитель не был обнаружен.

Объем хирургического лечения для данного пациента был выбран в соответствии с золотым стандартом, включающим взятие содержимого для бактериологического исследования, витрэктомия и интравитреальное введение антибиотиков [1, 3, 5]. В нашей клинике для тампонады витреальной полости на первом этапе чаще используется ПФОС (перфтордекалин). Обладая рядом преимуществ: прозрачностью, нерастворимостью в воде, низкой вязкостью, умеренным поверхностным натяжением, газотранспортной функцией и в настоящее время достаточно высоким уровнем очистки, ПФОС активно используются не только в витреальной хирургии, но и в трансфузиологии, травматологии [12]. Рядом экспериментальных работ подтверждена безопасность тампонады витреальной полости перфторорганическими соединениями до 14 суток [13]. Существуют данные, свидетельствующие о том, что при эмульгации ПФОС микрочастицы транспортируют не только кислород, но и антисептические и антибактериальные вещества, что важно при лечении инфекционного заболевания. Однако согласно нашим экспериментальным исследованиям, не установлено повышения антимикробной активности при применении эмульсии ПФОС с растворами

антибактериальных препаратов [12]. По нашему мнению, самым важным моментом в лечении является заместительная функция ПФОС, которым можно заполнить всю витреальную полость, уменьшив свободную жидкость витреальной полости до минимума. Поэтому при введении в витреальную полость антибиотиков не будет их дополнительного разведения в объеме жидкости витреальной полости. При комбинированном введении антибиотиков в переднюю камеру и витреальную полость будет создаваться терапевтическая концентрация в передней, задней камере и в том числе в витреальной полости (над уровнем ПФОС в зоне крайней периферии сетчатки и в зоне цилиарного тела). Риск токсического повреждения макулярной области сетчатки антибактериальными препаратами минимален за счет тампонирующего эффекта перфторорганического соединения. Важную роль при этом играет позиционирование больного в раннем послеоперационном периоде. Пациент должен менять положение тела каждые 15 мин в течение первых 6 часов после операции для снижения риска локального повышения концентрации антибактериальных препаратов и токсического интраокулярного повреждения. Данное свойство ПФОС было подтверждено в ряде исследований. Отсутствие токсического действия на сетчатку в данном клиническом случае подтверждается динамическим анализом показателей ЭФИ и ЭРГ.

Промывание передней камеры было проведено раствором ванкомицина (5 мг в 0,5 мл физиологического раствора) в достаточно высокой дозировке с целью создания большой концентрации антибиотика в переднем отрезке для промывания капсульного мешка — потенциального источника эндофтальмита. Благодаря данной методике после дисцизии задней капсулы создается терапевтическая концентрация в заднем отрезке над уровнем ПФОС и высокая концентрация в передней камере глаза. При введении антибиотиков в переднюю камеру в дозировке, превышающей среднетерапевтическую в 5 раз, встает вопрос о токсическом действии на эндотелий роговицы. Учитывая естественную гидродинамику глаза, при которой отток жидкости из передней

камеры постоянно происходит через трабекулярную сеть, концентрация препаратов во внутриглазной жидкости уменьшается с течением времени и значительно снижается через 6 часов после введения. Отсутствие повреждающего действия на эндотелий роговицы в данном клиническом случае подтверждается изучением эндотелиальных клеток пациента — плотность до операции составляла 2530 кл/мм², а через 1 мес — 2388 кл/мм², таким образом, потеря эндотелиальных клеток была на уровне 142 кл/мм² (5,61 %).

ЗАКЛЮЧЕНИЕ

Несмотря на небольшой период наблюдения за данным пациентом после операции, прослеживается хорошая динамика относительно восстановлению зрительных функций и снижения воспалительной реакции глаза. Данная методика лечения позволяет быстро восстановить зрительные функции и может применяться при неэффективности длительной консервативной терапии.

Одним из неоспоримых преимуществ данной технологии является сохранность капсульного мешка и интраокулярной линзы, что дает возможность снизить риск осложнений, возникающих при удалении капсульного мешка. Большим преимуществом также является отсутствие анизометропии, возникающей при удалении ИОЛ.

«Лечить нужно не болезнь, а больного» — данный принцип был провозглашен еще врачом древности Гиппократом. Поэтому нельзя забывать о реабилитации пациента после проведенного нами хирургического вмешательства и о его качестве жизни в дальнейшем. Современные тенденции развития медицины диктуют нам новый уровень требований к лечению эндофтальмита. В настоящее время это не только сохранение глаза как органа, но и восстановление зрительных функций с сокращением сроков реабилитации.

УЧАСТИЕ АВТОРОВ:

Фролычев И.А. — хирургическое лечение пациента, анализ полученных данных, подготовка текста;
Паштаев Н. П. — окончательное одобрение варианта статьи для публикации;
Поздеева Н. А. — подготовка статьи и ее критический пересмотр в части значимого интеллектуального содержания;
Сычева Д. В. — сбор данных, подготовка текста и фотографий.

ЛИТЕРАТУРА/REFERENCES

- Barry P., Gardner S., Seal D., Gettinby G., Lees F., Peterson M., Revie C. Clinical observations associated with proven and unproven cases in the ESCRS study of prophylaxis of postoperative endophthalmitis after cataract surgery. *J Cataract Refract Surg.* 2009;35(9):1523–1531. DOI: 10.1016/j.jcrs.2009.03.049
- Maalouf F., Abdulaal M., Hamam R.N. Chronic Postoperative Endophthalmitis: A Review of Clinical Characteristics, Microbiology, Treatment Strategies, and Outcomes. *Int J Inflam.* 2012;2012:313248. DOI: 10.1155/2012/313248
- Астахов С.Ю., Вохмяков А.В. Эндофтальмит: профилактика, диагностика, лечение. *Офтальмологические ведомости.* 2008;(1):36–45. [Astakhov S.Yu., Vokhmyakov A.V. Endophthalmitis: Prophylaxis, Diagnostics and Management. *Ophthalmology journal = Oftal'mologicheskie vedomosti.* 2008;(1):36–45 (In Russ.).]
- Стебнев В.С., Складчикова Н.Ю., Стебнев С.Д. Эффективность комплексной эндоокулярной хирургии хронического эндофтальмита в артрафакционном глазу. *Вестник Оренбургского государственного университета.* 2008;94(12–2):118–122. [Stebnev V.S., Skladchikova N.Yu., Stebnev S.D. The effectiveness of complex endovascular surgery of chronic endophthalmitis in the articular eye. *Vestnik Orenburg State university = Vestnik Orenburgskogo gosudarstvennogo universiteta.* 2008;94(12–2):118–122 (In Russ.).]
- Фролычев И.А., Поздеева Н.А. Послеоперационный эндофтальмит. Обзор литературы. *Практическая медицина.* 2017;110(9):192–195. [Frolychev I.A., Pozdeeva N.A. Postoperative endophthalmitis. Literature review. *Practical medicine = Prakticheskaya meditsina.* 2017;110(9):192–195 (In Russ.).]
- Meisler D.M., Palestin A.G., Vastine D.V., Demartini D.R., Murphy B.F., Reinhardt W.J., Zakov Z.N., Mahon J.T., Cliffl T.P. Chronic propionibacterium endophthalmitis after extracapsular cataract extraction and intraocular lens implantation. *Am. J. Ophthalmol.* 1986;102(6):733–739.
- Фролычев И.А., Поздеева Н.А. Витректомиа с временной эндотампонадой ПФОС с заменой на силиконовое масло в лечении послеоперационных эндофтальмитов. *Вестник Оренбургского государственного университета.* 2013;153(4):287–290. [Frolychev I.A., Pozdeeva N.A. Vitrektomiya s vremennoi endotamponadoi PFOS s zamenoi na silikonovoe maslo v lechenii posleoperatsionnykh endofthalmitov. *Vestnik Orenburg State university = Vestnik Orenburgskogo gosudarstvennogo universiteta.* 2013;153(4):287–290 (In Russ.).]
- Белосува Н.Ю. Экссудативно-воспалительная реакция в хирургии катаракты: современный взгляд на проблему. *Современные технологии в медицине.* 2011;3:134–141. [Belousova N.Y. Exudative inflammatory eye response in cataract

- surgery: current view on the problem. *Modern Technologies in Medicine = Sovremennye tekhnologii v medicine*. 2011;3:134–141 (In Russ.).
9. Патент на изобретение RU 2263493, 26.03.2004. Тахчиди Х.П., Шилловских О.В., Казайкин В.Н., Тузова Е.А. Способ хирургического лечения хронического эндофтальмита на глазах с артификацией. Ссылка активна на 14.06.2018. [Patent RU 2263493, 26.03.2004. Tahchidi H.P., Shilovskikh O.V., Kazajkin V.N., Tuzova E.A. A method of chronic endophthalmitis surgical treatment in the eyes with artificia. Accessed 14.06.2018 (In Russ.)]. http://www1.fips.ru/fips_servl/fips_servlet
 10. Патент на изобретение RU 2655801, 29.05.18. Паштаев Н.П., Поздеева Н.А., Фролычев И.А. Способ проведения бактериологического исследования при хирургическом лечении послеоперационного эндофтальмита с учетом этиологии заболевания. [Patent RU 2655801, 29.05.18. Pashtaev N.P., Pozdeeva N.A., Frolychev I.A. The method of conducting bacteriological research in the surgical treatment of postoperative endophthalmitis, taking into account the etiology of the disease. Accessed 14.06.2018 (In Russ.)]. http://www1.fips.ru/fips_servl/fips_servlet?DB=RUPAT&DocNumber=2655801&TypeFile=html
 11. Патент на изобретение RU 2633340, 11.10.2017. Паштаев Н.П., Поздеева Н.А., Фролычев И.А. [Patent RU 2633340, 11.10.2017. Pashtaev N.P., Pozdeeva N.A., Frolychev I.A. The method of endophthalmitis surgical treatment. Accessed 14.06.2018 (In Russ.)]. http://www1.fips.ru/fips_servl/fips_servlet
 12. Фролычев И.А., Поздеева Н.А., Колбовская Л.В. Влияние перфторорганических соединений на Рост staphylococcus epidermidis. *Бюллетень ВШЦ СО РАМН*. 2016;112(6):171–176. [Frolychev I.A., Pozdeeva N.A., Kolbovskaia L.V. Effect of perfluorocarbon liquids on of staphylococcus epidermidis. Bulletin of the East Siberian Scientific Center SBRAMS = *Byulleten' Vostochno-Sibirskogo nauchnogo tsentra Sibirskogo otdeleniya Rossiiskoi Akademii meditsinskikh nauk*. 2016;112(6):171–176 (In Russ.)].
 13. Арсланов Г.М., Мухаммадеев Т.Р., Азнабаев Б.М. Оценка безопасности перфторорганических соединений в эксперименте. *Медицинский вестник Башкортостана*. 2015;10(2):148–152. [Arslanov G.M., Muhamadeev T.R., Aznabaev B.M. Estimation of Perfluorocarbon Liquids Safety in Experimental Study. *Estimation of Perfluorocarbon Liquids Safety in Experimental Study. Bashkortostan Medical Journal = Meditsinskiy vestnik Bashkortostana*. 2015;10(2):148–152 (In Russ.)].

СВЕДЕНИЯ ОБ АВТОРАХ

Чебоксарский филиал ФГАУ «НМИЦ МНТК “Микрохирургия глаза” им. акад. С.Н. Федорова» Министерства здравоохранения Российской Федерации
Фролычев Иван Александрович
научный сотрудник
пр. Тракторостроителей, 10, Чебоксары, 428028, Российская Федерация
Orcid ID 0000-0002-2876-1755

Чебоксарский филиал ФГАУ «НМИЦ МНТК “Микрохирургия глаза” им. акад. С.Н. Федорова» Министерства здравоохранения Российской Федерации
ГАУ ДПО «Институт совершенствования врачей» Министерства здравоохранения Чувашской Республики
Паштаев Николай Петрович
доктор медицинских наук, профессор, директор филиала; профессор, заведующий курсом офтальмологии
пр. Тракторостроителей, 10, Чебоксары, 428028, Российская Федерация
ул. Михаила Сеспеля, 27, Чебоксары, 428018, Российская Федерация

Чебоксарский филиал ФГАУ «НМИЦ МНТК “Микрохирургия глаза” им. акад. С.Н. Федорова» Министерства здравоохранения Российской Федерации
ГАУ ДПО «Институт совершенствования врачей» Министерства здравоохранения Чувашской Республики
Поздеева Надежда Александровна
доктор медицинских наук, заместитель директора по научной работе; преподаватель курса офтальмологии
пр. Тракторостроителей, 10, Чебоксары, 428028, Российская Федерация
ул. Михаила Сеспеля, 27, Чебоксары, 428018, Российская Федерация

ГАУ ДПО «Институт совершенствования врачей» Министерства здравоохранения Чувашской Республики
Сычева Дарья Владимировна
врач-ординатор
пр. Тракторостроителей, 10, Чебоксары, 428028, Российская Федерация

ABOUT THE AUTHORS

Cheboksary branch of S. Fyodorov Eye Microsurgery Federal State Institution
Frolychev Ivan A.
Research assistant
Tractorostroiteley ave., 10, Cheboksary, 428028, Russian Federation
Orcid ID 0000-0002-2876-1755

Cheboksary branch of S. Fyodorov Eye Microsurgery Federal State Institution
SAI “The Postgraduate Doctors Training Institute” of Health Ministry of the Chuvash Republic
Pashtaev Nikolay P.
MD, professor, Cheboksary clinic director; professor, ophthalmology course head
Tractorostroiteley ave., 10, Cheboksary, 428028, Russian Federation.
Mihail Sespel str., 27, Cheboksary, 428018, Russian Federation

Cheboksary branch of S. Fyodorov Eye Microsurgery Federal State Institution
SAI “The Postgraduate Doctors Training Institute” of Health Ministry of the Chuvash Republic
Pozdeyeva Nadezda A.
MD, deputy director in scientific work; lecturer of ophthalmology course
Tractorostroiteley ave., 10, Cheboksary, 428028, Russian Federation.
Mihail Sespel str., 27, Cheboksary, 428018, Russian Federation

SAI “The Postgraduate Doctors Training Institute” of Health Ministry of the Chuvash Republic
Sycheva Daria V.
Resident physician
Tractorostroiteley ave., 10, Cheboksary, 428028, Russian Federation