doi 10.25589/GIDUV.2019.97.98.005
УДК 617.725: 612.086
© Коллектив авторов, 2019
Поступила 15.08.2019 г.

***А.А. МАРКОВА*[1], *И.Н. ГРИГОРЬЕВА*[1],**
***Н.А. ПОЗДЕЕВА*[1,2], *Г.А. НИКОЛАЕВА*[3]**

ГИСТОЛОГИЧЕСКИЕ ИЗМЕНЕНИЯ ЦИЛИАРНОГО ТЕЛА ПОСЛЕ ПРОВЕДЕНИЯ КОНТАКТНОЙ ТРАНССКЛЕРАЛЬНОЙ ЦИКЛОФОТОКОАГУЛЯЦИИ

[1]*Чебоксарский филиал ФГАУ «МНТК "Микрохирургия глаза" им. акад. С.Н. Федорова» Минздрава России*
[2]*Институт усовершенствования врачей,Чебоксары*
[3]*Самарская областная клиническая офтальмологическая больница им. Т.И. Ерошевского, Самара*

Маркова Анна Александровна
врач-офтальмолог глаукомного отделения Чебоксарского филиала ФГАУ «МНТК "Микрохирургия глаза" им. акад. С.Н. Федорова» Минздрава России

Григорьева Ирина Николаевна
врач-офтальмолог отделения амбулаторной хирургии и консервативных методов лечения Чебоксарского филиала ФГАУ «МНТК "Микрохирургия глаза" им. акад. С.Н. Федорова» Минздрава России

Поздеева Надежда Александровна
заместитель директора по научной работе Чебоксарского филиала ФГАУ «МНТК "Микрохирургия глаза» имени академика С.Н. Федорова" Минздрава России, преподаватель курса офтальмологии ГАУ ДПО «Институт усовершенствования врачей» Минздрава Чувашии, доктор медицинских наук

Николаева Галина Аркадьевна
заведующая патогистологической лабораторией ГБУЗ «Самарская областная клиническая офтальмологическая больница им. Т.И. Ерошевского»

Адрес для переписки:
428028, г. Чебоксары, пр. Тракторостроителей, д. 10
Тел.: +7 (8352) 52-05-75
E-mail: prmntk@chtts.ru

***A.A. MARKOVA*[1], *I.N. GRIGORIEVA*[1],**
***N.A. POZDEYEVA*[1,2], *G.A. NIKOLAYEVA*[3]**

HISTOLOGICAL CHANGES IN THE CILIARY BODY AFTER CONTACT TRANSSCLERAL CYCLOPHOTOCOAGULATION

[1]*Cheboksary branch of FSAI «ISTC "Eye Microsurgery" named after Academician S.N. Fedorov» at Public Health Ministry of Russia*
[2]*Postgraduate Doctors' Training Institute, Cheboksary*
[3]*Samara Regional Clinical Ophthalmological Hospital named after T.I. Eroshevsky, Samara*

Markova Anna Aleksandrovna
ophthalmologist of the Glaucoma Department of Cheboksary Branch of FSAI «ISTC "Eye Microsurgery" named after Academician S.N. Fedorov» at Public Health Ministry of Russia

Grigorieva Irina Nikolayevna
ophthalmologist of Outpatient Surgery and Conservative Treatment Department of Cheboksary Branch of FSAI «ISTC "Eye Microsurgery" named after Academician S.N. Fedorov» at Public Health Ministry of Russia

Pozdeyeva Nadezhda Aleksandrovna
deputy director for science of Cheboksary Branch of FSAI «ISTC "Eye Microsurgery" named after Academician S.N. Fedorov» at Public Health Ministry of Russia, lecturer of ophthalmology course at SAI SVE «Postgraduate Doctors' Training Institute» of Health Care Ministry of Chuvashia, doctor of Medicine

Nikolayeva Galina Arkadevna
head of pathohistological laboratory of Samara Regional Clinical Ophthalmological Hospital named after T.I. Eroshevsky

Correspondence addres:
10, Traktorostroiteley Ave, Cheboksary, the Chuvash Republic, 428028
Tel.: +7 (8352) 52-05-75
E-mail: prmntk@chtts.ru

***Цель**: проведение гистологического исследования цилиарного тела энуклеированного глаза больного, которому ранее прижизненно была выполнена транссклеральная циклофотокоагуляция.*

***Материалы и методы**. Проведено гистологическое исследование цилиарного тела энуклеированного глаза после ранее выполненной транссклеральной циклофотокоагуляции по поводу вторичной глаукомы. В ходе исследования материал подразделяли на два образца – зона воздействия и интактные участки, служащие контролем. Серийные срезы исследовали с использованием стандартной световой микроскопии.*

***Результаты и обсуждение**. В ходе проведения стандартной световой микроскопии при исследовании цилиарного тела повреждения визуализировались как в пигментном эпителии, так и в сосудистом слое. Кроме того, на большом протяжении наблюдалось разрушение эластической пластины, что говорило о значительной протяженности зоны коагуляции. В межмышечном пространстве визуализировались глыбки распыленного пигмента и*

выраженный отек со скоплением жидкости. Наблюдалось повреждение мышечных волокон цилиарного тела в средних и внутренних слоях. Следовательно, зона рассеивания лазерного излучения при проведении транссклеральной циклофотокоагуляции была очень большая, к тому же воздействие лазера происходило на прилегающие ткани. Кроме того, очаг лазерного воздействия был очень далек от цилиарных отростков. Очевидно, что это была область начала плоской части цилиарного тела.

Таким образом, по результатам гистологического исследования можно утверждать, что выполнение транссклеральной циклофотокоагуляции вызывает изменения в прилегающих к области воздействия тканях на довольно большом протяжении, что может вызывать выраженную воспалительную реакцию в послеоперационном периоде. В ходе исследования также было выявлено, что подчас область коагуляции не совпадает с положением цилиарных отростков, то есть воздействие лазера происходит вслепую, что может проявиться недостаточностью гипотензивного эффекта от проведенной операции.

***Ключевые слова**: цилиарное тело, цилиарные отростки, транссклеральная циклофотокоагуляция, гистологическое исследование.*

***Purpose**: to perform a histological examination of the ciliary body in the enucleated eye of the patient, who had previously undergone intravital transscleral cyclophotocoagulation.*

***Materials and methods**. A histological examination of the ciliary body in the enucleated eye was carried out after previously performed transscleral cyclophotocoagulation for secondary glaucoma. During the study, the material was divided into two samples – the impact zone and the intact areas that served as control. Serial slices were examined using standard light microscopy.*

***Results and discussion**. During examining the ciliary body using a standard light microscopy, injuries were visualized both in the pigment epithelium and the vascular layer. In addition, we observed that the elastic plate was destroyed over a long field, which indicated a significant length of the coagulation zone. In the intermuscular space lumps of sprayed pigment and a pronounced swelling with fluid accumulation were visualized. Damage to the muscle fibers of the ciliary body was observed in the middle and inner layers. Consequently, the area of laser radiation discharge during transscleral cyclophotocoagulation was very large, besides laser affected the adjacent tissues. In addition, the center of laser impact was very far from ciliary processes. It is obvious that this was the area of the beginning of the ciliary body's flat part.*

Thus, according to the results of histological examination, it can be stated that the transscleral cyclophotocoagulation causes changes in tissues adjacent to the area of exposure on a fairly large scale, which can cause expressed inflammatory response in the postoperative period. The study also found that sometimes the area of coagulation does not coincide with the position of ciliary processes, that is, laser impact occurs blindly, which may manifest in a lack of hypotensive effect from the operation.

***Key words**: ciliary body, ciliary processes, transscleral cyclophotocoagulation, histological study.*

Глаукома является одной из наиболее тяжелых глазных патологий и ведущей причиной необратимой слепоты во всем мире. По различным оценкам, глаукомой страдают 64,3 миллиона человек, или 3,54 % населения мира [1]. В последние годы глаукома почти повсеместно в России занимает первое место в нозологической структуре причин инвалидности вследствие офтальмопатологии.

В настоящее время единственным доказанным методом лечения глаукомы является снижение внутриглазного давления (ВГД) с целью предотвращения развития и прогрессирования глаукомной оптической ней-

ропатии [2]. Несмотря на то, что многие пациенты применяют для этого гипотензивную медикаментозную терапию, в большинстве случаев проводятся антиглаукомные операции различного вида. К ним относятся лазерные методики, позволяющие улучшить отток внутриглазной жидкости (ВГЖ) или снизить ее продукцию, а также большое количество хирургических операций, в том числе с применением дренажных устройств.

Особое место в хирургическом лечении глауком занимают циклодеструктивные вмешательства (ЦДВ), суть которых заключается в воздействии лазером на отростки цилиарного тела (ЦТ), что влечет за собой подавление продукции ВГЖ и тем самым снижение ВГД.

Впервые циклодеструкция как метод лечения глаукомы была предложена H. Weve в 1933 г., который использовал непенетрирующую диатермию для деструкции цилиарных отростков (ЦО) [4]. Методика заключалась в воздействии на ЦТ переменным электрическим током высокой частоты и большой силы, что приводило к повышению температуры в тканях и в конечном счете к их термическому разрушению. В 1950 г. G. Bietti предложил циклокриотермию [5], при которой воздействие холодом на ЦТ вызывало ишемический некроз ЦО. В 57 % случаев был получен стойкий гипотензивный эффект [6]. Процедура вызывала меньше осложнений по сравнению с циклодиатермией, но, тем не менее, также сопровождалась риском возникновения ряда серьезных осложнений вплоть до развития субатрофии глазного яблока [7]. E.W. Purnell и соавт. [8] использовали для циклодеструкции фокусированный ультразвук. A. Vogt, используя эту методику на 880 глазах, достиг успеха в более чем в 40 % случаев при однократном вмешательстве, в 80 % случаев – при повторной операции [9].

С тех пор технологии ЦДВ постоянно разрабатывались и усовершенствовались. Различными авторами в разное время предлагалось воздействие на ЦО с использованием радиочастотного хирургического аппарата Surgitron [10], выполнение циклорезекции [11–13], пневмоциклодеструкции [14] путем выполнения циркляжа с использованием силиконовой ленты (с целью сдавления задних цилиарных артерий и снижения кровообращения в ЦТ) [15].

Первое применение лазера для подавления продукции ВГЖ относится к 1972 г., когда H. Beckman [16] успешно выполнил транссклеральную циклофотокоагуляцию (ЦФК), используя для этой цели излучение рубинового лазера. В 1973 г. появились сообщения [17] об успешном применении для транссклеральной абляции ЦТ излучения лазера на неодимовом стекле. Спустя некоторое время P.F. Lee с соавт. [18] выполнили транспупиллярную лазерную циклофотокоагуляцию (ЛЦФК) излучением аргонового лазера. Первое сообщение об использовании излучения диодного лазера для ЦФК принадлежит H.L. Hennis и соавт. [19]. На сегодняшний день эта методика широко применяется в клинической практике. Это связано с тем, что излучение полупроводникового диодного лазера на длине волны 0,81 мкм обладает большей способностью абсорбироваться меланином пигментного эпителия ЦТ.

В последнее время в литературе стали появляться сообщения об использовании транссклеральной диодной ЦФК в микроимпульсном режиме [20, 21]. Особенностями данной методики является чередование непрерывного излучения короткими импульсами с периодами покоя, то есть отсутствие воздействия. Это позволяет предотвратить избыточное нагревание и термальное повреждение окружающих структур, тем самым снижая риски интра- и послеоперационных осложнений (воспалительная реакция, выраженная гипотония и др.). Кроме того, еще одним предполагаемым механизмом снижения ВГД является улучшение увеосклерального оттока за счет расширения супрахориоидального

пространства. В некоторых работах предполагается, что воздействие микроимпульсов на продольные волокна цилиарной мышцы вызывает подтягивание склеральной шпоры кзади, что, в свою очередь, меняет конфигурацию трабекулы и шлеммова канала и приводит к улучшению оттока ВГЖ [21].

Несомненно, что ЦДВ обладают рядом преимуществ, а именно скоростью и простотой выполнения, неинвазивностью, а также возможностью использования в случаях, когда другие антиглаукомные операции технически невыполнимы. Однако на сегодняшний день циклодеструкцию чаще всего считают «хирургией последнего выбора». Это связано с тем, что подчас данные методы неконтролируемы и труднодозируемы. Коагуляция, по сути, производится вслепую, исходя из общего понимания о строении ЦТ и проекции положения его отростков на склеру [22]. Нередко это приводит как к недостаточному воздействию со слабо выраженным гипотензивным эффектом, так и к избыточной коагуляции, что, в свою очередь, сопряжено с риском развития атрофии ЦО, гипотонии и фтизиса глазного яблока.

В 2007 г. были проведены исследования гистопатологических изменений ЦТ после проведения транссклеральной ЦФК на кадаверных глазах при помощи световой и сканирующей электронной микроскопии [23, 24]. Два кадаверных донорских глаза были изъяты через четыре часа после смерти у лиц европеоидной национальности, не имеющих глазных заболеваний. Для проведения ЦФК применялась система An Iris Oculight SLx (Iris Medical Instruments), оснащенная G-зондом, который помещался на конъюнктивальную поверхность склеры на расстоянии 1,2 мм от лимба. Лазерные импульсы мощностью 2 Вт и продолжительностью 2,5 сек наносились на протяжении 120 градусов. Энергия повышалась до тех пор, пока не становился слышен звук попкорна, при котором мощность понижалась до исчезновения звука.

После лазерного воздействия глаз помещался в 4 % раствор параформальдегида и 2,5 % раствор глутаральдегида на 24 часа с последующим проведением срезов. Образцы тканей, фиксированные параформальдегидом, отмывались с использованием 0,1 М фосфат-буферного раствора, обезвоживались в возрастающих концентрациях пропанола, очищались ксилолом и помещались в парафиновый тканевой процессор (Miles Tissue-Tek VIP, model 2000, Spectron Corp, Burlington, WA, USA). После извлечения кассет с тканями из процессора они помещались в бак хранения заливки тканей. В последующем изготавливались парафиновые восковые блоки, из которых были выполнены срезы толщиной 8 мм. Проводились депарафинизация в ксилоле и гидратация в убывающих концентрациях этанола. Срезы окрашивались гематоксилином и эозином/флоксином, гистологическое исследование проводилось с помощью стандартной световой микроскопии.

В результате в сравнении с интактными тканями, в которых не было видимых структурных изменений, при гистологическом исследовании пролеченных тканей выявлялось разрушение пигментного и беспигментного цилиарного эпителия и капилляров ЦО со слипанием пигмента, коагуляционными изменениями и разрушением стромы отростка. Кроме того, нарушение архитектоники распространялось на цилиарную мышцу.

Несмотря на все усилия, которые применялись в этом исследовании с целью стандартизации процедуры, необходимо отметить, что полученные результаты могли отличаться от тех, которые можно наблюдать в клинической практике, что может быть обусловлено таким фактором, как диффузия энергии, отличающаяся в живой и мертвой ткани. Поэтому большой интерес представляют изменения, происходящие в живом организме.

Исходя из этого **целью** нашей работы было проведение гистологического исследования тканей энуклеированного глаза боль-

ного, которому ранее прижизненно была выполнена транссклеральная ЦФК по поводу вторичной глаукомы. Методика проведения ЦФК была идентична применяемой на кадаверных глазах в эксперименте.

Материалы и методы. Пациент Т., 1981 г.р., имеющий в анамнезе миопию высокой степени обоих глаз с детства, по поводу которой в возрасте 23 лет была выполнена рефракционно-лазерная операция. В 2013 г. после травмы правого глаза в связи с появлением гемофтальма и регматогенной отслойки сетчатки была проведена субтотальная витрэктомия, эндолазеркоагуляция сетчатки, временная тампонада перфторорганическим соединением с заменой на силиконовое масло (СМ). В 2014 г. из-за развития вторичной глаукомы, не поддающейся компенсации консервативно, выполнена микроинвазивная непроникающая глубокая склерэктомия с имплантацией дренажа. В этом же году проведена микроинвазивная ревизия витреальной полости с заменой СМ, факоэмульсификация хрусталика с имплантацией интраокулярной линзы.

При контрольной явке на осмотр в апреле 2016 г. максимально корригированная острота зрения (МКОЗ) правого глаза – pr. l.incerta; уровень ВГД по Маклакову (грузом 10 г) – 32 мм рт. ст. (на фоне гипотензивной терапии). При осмотре переднего отрезка наблюдалась перикорнеальная инъекция, стромальное помутнение роговицы, неравномерная передняя камера, бомбаж радужки, круговые задние синехии, зрачок неправильной формы. При осмотре глазного дна – диск зрительного нерва серый с краевой экскавацией. Учитывая субкомпенсацию ВГД на фоне гипотензивной терапии была проведена транссклеральная ЛЦФК. В 2018 г. пациент повторно обратился в клинику с жалобами на боли в правом глазу, периодическое покраснение глаза, уменьшение его размеров. На момент обращения светоощущение правого глаза отсутствовало; уровень ВГД по Маклакову (грузом 10 г) правого глаза – менее 12 мм рт. ст. При ультразвуковом исследовании определялась субатрофия глазного яблока, оболочки не дифференцировались. При ультразвуковой биомикроскопии переднего отрезка глаза на приборе Paradigm P40 (Medical Industries, США) была определена циркулярная цилиохориоидальная отслойка с максимальной высотой 2,2 мм в наружной половине. Учитывая жалобы больного на боли в глазу, не купирующиеся на фоне противовоспалительной терапии, вялотекущий увеит, прогрессирующую субатрофию глазного яблока, отсутствие зрительных функций, высокий риск развития симпатической офтальмии, в июне 2018 г. проведена энуклеация с имплантацией эндопротеза («Экофлон», диаметром 18 мм).

Глазное яблоко было направлено на гистологическое исследование, в ходе подготовки к которому исследуемый материал фиксировали в 10 % нейтральном формалине и затем промывали в проточной воде в течение суток. Глазное яблоко подразделяли на два образца – зона проведения ЦФК и интактные участки, служащие контролем. Образцы дегидратировали в восходящих концентрациях спирта и заливали в гистомикс. После охлаждения готовились серийные срезы 8 мкм, срезы депарафинизировали в ксилоле, гидратировали в этаноле и окрашивали гематоксилин-эозином. Серийные срезы исследовали с использованием стандартной световой микроскопии.

Результаты и обсуждение. В ходе проведения стандартной световой микроскопии при исследовании ЦТ повреждения визуализировались не только в его пигментном эпителии, но и в сосудистом слое. Кроме того, наряду с пигментным эпителием наблюдалось разрушение эластической пластины на довольно большом расстоянии, что говорило о значительной протяженности зоны коагуляции. В межмышечном пространстве были видны глыбки распыленного

Рис. 1. Зона воздействия транссклеральной циклофотокоагуляции в области плоской части цилиарного тела. Окраска гематоксилин-эозином (увеличение 10×10). Отмечен очаг разволокнения мышечных волокон в ответ на лазерную коагуляцию

Fig. 1. The area of exposure to transscleral cyclophotocoagulation in the region of the ciliary body's flat part. Staining with hematoxiline-eosin (magnification 10×10). The picture shows the focus of muscular fibers separation in response to laser coagulation

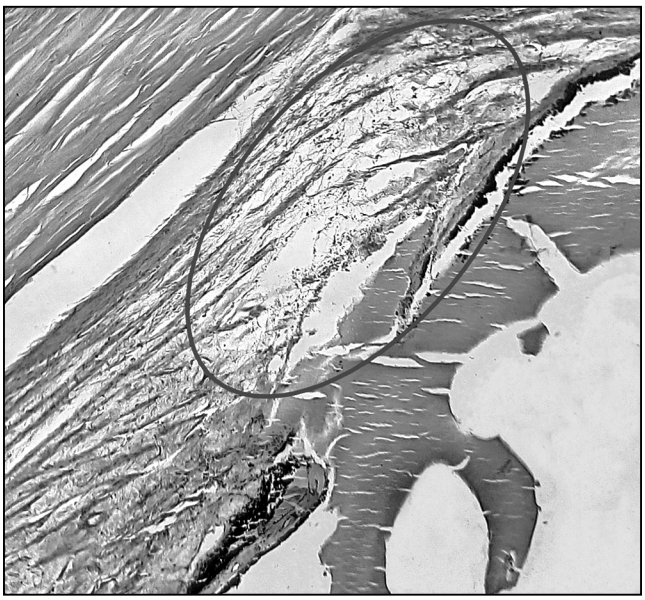

Рис. 2. Зона воздействия транссклеральной циклофотокоагуляции в области плоской части цилиарного тела. Окраска гематоксилин-эозином (увеличение 10×4). Отмечен очаг разволокнения цилиарной мышцы в зоне коагуляции, скопление пигмента в межмышечном пространстве

Fig. 2. The area of exposure to transscleral cyclophotocoagulation in the region of the the ciliary body's flat part. Staining with hematoxiline-eosin (magnification 10×4). The picture shows the focus of ciliary muscle separation in the coagulation zone, as well as accumulation of pigment in the intermuscular space

пигмента и выраженный отек со скоплением жидкости. Наблюдалось повреждение мышечных волокон ЦТ в средних и самых глубоких внутренних слоях. Так, на рис.1 хорошо визуализируется очаг разволокнения мышечных волокон, зона отека при этом доходит до супрахориоидального пространства. Следовательно, зона рассеивания лазерного излучения при проведении транссклеральной ЦФК была очень большая, к тому же воздействие лазера происходило на прилегающие ткани.

На рис. 2 также отчетливо визуализируется участок разрушения и разволокнения цилиарной мышцы со скоплением пигмента в межмышечном пространстве. Стоит отметить, что сам очаг лазерного воздействия очень далек от ЦО. Очевидно, что это область начала плоской части ЦТ.

Полученные нами результаты изменения цилиарного тела схожи с результатами гистологического исследования, проведенного M.B. Pantcheva с соавт. [23, 24]. Однако существенным отличием является обнаружение очагов коагуляции на значительном расстоянии от ЦО, что подчас говорит об ориентировочном выборе места постановки лазерного зонда в ходе выполнения ЦФК.

Таким образом, по результатам гистологического исследования можно сделать вывод, что выполнение транссклеральной ЛЦФК вызывает изменения не только в ЦО, но и в прилегающих тканях на довольно большом протяжении, что может вызывать выраженную воспалительную реакцию в послеоперационном периоде. Кроме того, как было выявлено в ходе исследования, подчас область коагуляции не совпадает с положением ЦО, то есть воздействие лазера происходит вслепую, что, конечно же, может сказаться на послеоперационном результате, а именно проявиться недостаточностью гипотензивного эффекта от проведенной операции.

СПИСОК ЛИТЕРАТУРЫ

1. Tham Y.C., Li X., Wong T.Y., Quigley H.A., Aung T., Cheng C.Y. Global prevalence of glaucoma and projections of glaucoma burden through 2040: a systematic review and meta-analysis. Ophthalmology. 2014; 121:2081-2090. https://doi.org/10.1016/j.ophtha.2014.11.030
2. Heijl A., Leske M.C., Bengtsson B., Hyman L., Bengtsson B., Hussein M. Early Manifest Glaucoma Trial Group. Reduction of intraocular pressure and glaucoma progression: results from the Early Manifest Glaucoma Trial. Arch Ophthalmol. 2002; 120(10):1268-1279. https://doi.org/10.1001/archopht.120.10.1268
3. Хомчик О.В., Большунов А.В., Ильина Т.С. Лазерные циклодеструктивные технологии в лечении глауком. Вестник офтальмологии. 2012. 128(3):54-59.
4. Weve H. Die Zyklodiatermie das Corpus ciliare bei Glaucom. Zbl. Ophthalmol. 1933; Bd 29:562.
5. Bietti G. Surgical intervention on the ciliary body. New trends for the relief of glaucoma. J.A.M.A. 1995; 142(9):889-897.
6. England C., van der Zypen E., Frankhauser F., Kwasniewska S. Ultrastructure of the rabbit ciliary body following transscleralт cyclophotocoagulation with the free-running Nd:YAG laser: Preliminary findings. Lasers Ophthalmol. 1986; 1:61.
7. Al Faran M. F., Tomey K. F., Al Mutlag F. A. Cyclocryotherapy in selected cases of congenital glaucoma. Ophthal. Surg. 1990; 21:794-798.
8. Purnell E. W., Sokollu A., Terehin R. et al. Focal chorioretinitis produced by ultrasound. Invest. Ophthalmol. 1946; 3:657-664.
9. Vogt A. Versuche zur intraocularen Druckherabsetzung mittels Diatermieschadigung des Corpus ciliare. Klin. Mbl. Augenheilkd. 1936; Bd 97:672-675.
10. Лузьянина В.В. Разработка радиохирургического метода лечения неоваскулярной глаукомы (экспериментальные и клинические исследования): Автореф. дис. ... канд. мед. наук. М.; 2002.
11. Freyler H., Scheimbauer I. Excision of the ciliary body (Dautter procedure) as a last resort in secondary glaucoma. Klin. Mbl. Augenheikd. 1981; Bd 179(6):473-476.
12. Степанов А.В. Циклорезекция – метод оперативного лечения посттравматической глаукомы. Вестн. офтальмол. 1980; 5:10–14.
13. Перетрухин А.В. Циклэктомия в системе хирургического лечения вторичной глаукомы: Автореф. дис. ... канд. мед. наук. М., 1989.
14. Джафарли Т.Б. Использование пневмоциклодеструкции в лечении открытоугольной глаукомы. Клин. офтальмол. 2003; 2:80-81.
15. Алексеев Б.Н., Пивоваров Н.Н., Кабанов И.Б. Модификация операции вдавления склеры в лечении терминальной стадии глауком. Вестн. офтальмол. 1986; 2:13-16.
16. Beckman H., Kinoshita A., Rota A.N. et al. Transscleral ruby laser irradiation of the ciliary body in the treatment of intractable glaucoma. Trans. Am. Acad. Ophthalmol. Otolaryngol. 1972; 46:423-436.
17. Beckman H., Sugar H.S. Neodymium laser cyclocoagulation. Arch. Ophthalmol. 1973; 90:27-28.
18. Lee P.F., Pomerantze F.F. Transpupilary cyclophotocoagulation of rabbit eyes: an experimental approach to glaucoma surgery. Am. J. Ophthalmol. 1971; 71:911-920.
19. Hennis H.L., Stewart W.C. Semiconductor diode laser transscleral cyclophotocoagulation in patient with glaucoma. Am. J. Ophthalmol. 1992; 113(1):81-85.

20. Geoffrey P., Schwartz Lois W., Schwartz and George L. Spaeth. Glaucoma Service staff at Wills Eye Hospital. Laser in Ophthalmology. Basic, diagnostic and surgical aspects. Philadelphia, 2003: 341-351.
21. Zaarour K., Abdelmassih Y., Arej N., Cherfan G., Tomey K.F., Khoueir Z. Outcomes of micropulse transscleral cyclophotocoagulation in uncontrolled glaucoma patient. Glaucoma. 2019; 28(3):270-275. https://doi.org/10.1097/ijg.0000000000001174
22. Sanchez F.G., Peirano-Bonomi J.C., Grippo T.M. Micropulse transscleral cyclophotocoagulation: a hypothesis for the ideal parameters. Med. Hypothesis Discov. Innov. Ophthalmol. 2018; 7(3):94-100.
23. Pantcheva M.B., Kahook M.Y., Schuman J.S., Rubin M.W., Noecker R.J. Comparison of acute structural and histopathological changes of the porcine ciliary processes after endoscopic cyclophotocoagulation and transscleral cyclophotocoagulation. Clin. Experiment. Ophthalmol. 2007; 35(3):270-274. https://doi.org/10.1111/j.1442-9071.2006.01415.x
24. Pantcheva M.B., Kahook M.Y., Schuman J.S., Noecker R. Comparison of acute structural and histopathological changes in human autopsy eyes after endoscopic cyclophotocoagulation and trans-scleral cyclophotocoagulation. Br. J. Ophthalmol. 2007; 91(2):248-252. https://doi.org/10.1136/bjo.2006.103580

REFERENCES

1. Tham Y.C., Li X., Wong T.Y., Quigley H.A., Aung T., Cheng C.Y. Global prevalence of glaucoma and projections of glaucoma burden through 2040: a systematic review and meta-analysis. Ophthalmology. 2014; 121:2081-2090. https://doi.org/10.1016/j.ophtha.2014.11.030
2. Heijl A., Leske M.C., Bengtsson B., Hyman L., Bengtsson B., Hussein M. Early Manifest Glaucoma Trial Group. Reduction of intraocular pressure and glaucoma progression: results from the Early Manifest Glaucoma Trial. Arch Ophthalmol. 2002; 120(10):1268-1279. https://doi.org/10.1001/archopht.120.10.1268
3. Khomchik O.V., Bol'shunov A.V., Il'ina T.S. (2012). [Laser cyclo-destructive technologies in the treatment of glaucoma] in *Vestnik oftal'mologii* [Journal of Ophthalmology], № 128(3):54-59. (in Russ.)
4. Weve H. Die Zyklodiatermie das Corpus ciliare bei Glaucom. Zbl. Ophthalmol. 1933; Bd 29:562.
5. Bietti G. Surgical intervention on the ciliary body. New trends for the relief of glaucoma. J.A.M.A. 1995; 142(9):889-897.
6. England C., van der Zypen E., Frankhauser F., Kwasniewska S. Ultrastructure of the rabbit ciliary body following transscleralт cyclophotocoagulation with the free-running Nd:YAG laser: Preliminary findings. Lasers Ophthalmol. 1986; 1:61.
7. Al Faran M. F., Tomey K. F., Al Mutlag F. A. Cyclocryotherapy in selected cases of congenital glaucoma. Ophthal. Surg. 1990; 21:794-798.
8. Purnell E. W., Sokollu A., Terehin R. et al. Focal chorioretinitis produced by ultrasound. Invest. Ophthalmol. 1946; 3:657-664.
9. Vogt A. Versuche zur intraocularen Druckherabsetzung mittels Diatermieschadigung des Corpus ciliare. Klin. Mbl. Augenheilkd. 1936; Bd 97:672-675.
10. Luz'yanina V.V. (2002). *Razrabotka radiokhirurgicheskogo metoda lecheniya neovaskulyarnoi glaukomy (eksperimental'nye i klinicheskie issledovaniya)* [Development of radiosurgical

treatment for neovascular glaucoma (experimental and clinical studies)] Extended abstract of Cand. Sci. Dissertation. M. (in Russ.)

11. Freyler H., Scheimbauer I. Excision of the ciliary body (Dautter procedure) as a last resort in secondary glaucoma. Klin. Mbl. Augenheikd. 1981; Bd 179(6):473-476.
12. Stepanov A.V. (1980). [Iridocyclectomy as a Method of Surgical Treatment for Post-Traumatic Glaucoma] in *Vestnik oftal'mologii* [Journal of Ophthalmology], № 5, pp.10–14. (in Russ.)
13. Peretrukhin A.V. (1989). *Tsiklektomiya v sisteme khirurgicheskogo lecheniya vtorichnoi glaukomy* [Cyclectomy in the System of Surgical Treatment for Secondary Glaucoma], Extended abstract of Cand. Sci. Dissertation. M. (in Russ.).
14. Dzhafarli T.B. (2003). [Using Pneumocyclic Destruction in the Treatment of Open-Angle Glaucoma] in *Klinicheskaya oftal'mologiya* [Clinical Ophthalmology], № 2, p. 80-81. (in Russ.)
15. Alekseev B.N., Pivovarov N.N., Kabanov I.B. (1986). [Modification of sclera compression surgery in the treatment of terminal glaucomas] in *Vestnik oftal'mologii* [Journal of Ophthalmology], № 2, p. 13-16. (in Russ.)
16. Beckman H., Kinoshita A., Rota A.N. et al. Transscleral ruby laser irradiation of the ciliary body in the treatment of intractable glaucoma. Trans. Am. Acad. Ophthalmol. Otolaryngol. 1972; 46:423-436.
17. Beckman H., Sugar H.S. Neodymium laser cyclocoagulation. Arch. Ophthalmol. 1973; 90:27-28.
18. Lee P.F., Pomerantze F.F. Transpupilary cyclophotocoagulation of rabbit eyes: an experimental approach to glaucoma surgery. Am. J. Ophthalmol. 1971; 71:911-920.
19. Hennis H.L., Stewart W.C. Semiconductor diode laser transscleral cyclophotocoagulation in patient with glaucoma. Am. J. Ophthalmol. 1992; 113(1):81-85.
20. Geoffrey P., Schwartz Lois W., Schwartz and George L. Spaeth. Glaucoma Service staff at Wills Eye Hospital. Laser in Ophthalmology. Basic, diagnostic and surgical aspects. Philadelphia, 2003: 341-351.
21. Zaarour K., Abdelmassih Y., Arej N., Cherfan G., Tomey K.F., Khoueir Z. Outcomes of micropulse transscleral cyclophotocoagulation in uncontrolled glaucoma patient. Glaucoma. 2019; 28(3):270-275. https://doi.org/10.1097/ijg.0000000000001174
22. Sanchez F.G., Peirano-Bonomi J.C., Grippo T.M. Micropulse transscleral cyclophotocoagulation: a hypothesis for the ideal parameters. Med. Hypothesis Discov. Innov. Ophthalmol. 2018; 7(3):94-100.
23. Pantcheva M.B., Kahook M.Y., Schuman J.S., Rubin M.W., Noecker R.J. Comparison of acute structural and histopathological changes of the porcine ciliary processes after endoscopic cyclophotocoagulation and transscleral cyclophotocoagulation. Clin. Experiment. Ophthalmol. 2007; 35(3):270-274. https://doi.org/10.1111/j.1442-9071.2006.01415.x
24. Pantcheva M.B., Kahook M.Y., Schuman J.S., Noecker R. Comparison of acute structural and histopathological changes in human autopsy eyes after endoscopic cyclophotocoagulation and trans-scleral cyclophotocoagulation. Br. J. Ophthalmol. 2007; 91(2):248-252. https://doi.org/10.1136/bjo.2006.103580