ISSN 0869-5474 (Print)
ISSN 2411-8788 (Online)

РОССИЙСКАЯ РИНОЛОГИЯ

№1 · 2019 · том 27

НАУЧНО-ПРАКТИЧЕСКИЙ ЖУРНАЛ

ОСНОВАН В 1993 г.

МЕДИА СФЕРА

Российская Ринология
2019, Т. 27, № 1, с. 28-34
https://doi.org/10.17116/rosrino20192701128

Russian Rhinology
2019. Vol. 27, №1, pp. 28-34
https://doi.org/10.17116/rosrino20192701128

Слезотечение как междисциплинарная проблема

© К.м.н. С.Ф. ШКОЛЬНИК, Г.С. ШКОЛЬНИК

ФГАУ «Национальный медицинский исследовательский центр «Межотраслевой научно-технический комплекс «Микрохирургия глаза» им. акад. С.Н. Федорова» Минздрава России, Чебоксарский филиал, Чебоксары, Чувашская Республика, Россия

РЕЗЮМЕ

Введение. Слезотечение — вторая по распространенности после снижения зрения жалоба пациентов, обращающихся к офтальмологу.

Цель исследования — сформировать представление о современных подходах к диагностике и лечению заболеваний слезоотводящего тракта на основе междисциплинарного сотрудничества.

Материал и методы. На большом клиническом материале (более 5000 лиц, обратившихся с жалобами на слезотечение, и около 1000 пациентов, прооперированных по поводу дакриостенозов различного генеза и уровня), а также на основе анализа литературных данных исследованы методы диагностики и хирургического лечения рассматриваемого заболевания.

Результаты и обсуждение. Выполнена оценка значимости всех функциональных проб и инструментальных методов, использующихся в диагностике нарушения слезоотведения. В отношении методов лучевой, ультразвуковой и оптической диагностики в дакриологии важна правильная их комбинация, построенная на данных анамнеза и предварительного обследования пациента. Вовлеченность в патологический процесс назальных структур, посттравматические девиации обусловливают обязательное проведение компьютерной томографии. Помимо лучевых методов диагностики, в настоящее время с успехом применяется трансканаликулярная дакриоэндоскопия. Консервативное лечение дакриоцистита малоэффективно, особенно когда выраженный застой содержимого слезного мешка уже привел к его перерастяжению и воспалительным изменениям стенок. Дакриоцисториностомия (ДЦР) — операция по формированию обходного пути слезооттока через анастомоз между полостями носа и слезного мешка — выполняется как наружным, так и эндоназальным доступом. Каждый вариант ДЦР имеет множество модификаций, результативность которых, по данным авторов этих методик, достаточно высока (более 90%). Отдельной нозологической формой является дакриоцистит новорожденных, возникающий из-за наличия слизисто-желатинозной пробки в устье носо-слезного протока, блокирующей слезоотток.

Заключение. Основные задачи дакриохирургии при нарушениях слезоотведения — восстановление беспрепятственного пассажа слезы по слезным протокам из глаза в нос и безрецидивное течение послеоперационного периода. Разработка способов решения этих задач требует от специалистов-дакриологов знаний и опыта в смежных областях — офтальмологии и оториноларингологии.

Ключевые слова: слезотечение, слезные пути, цветная проба, промывание и зондирование слезных путей, трансканаликулярная эндоскопия, дакриоцисториностомия, дренирование слезных путей, дакриоцистит, обструкция слезных путей.

ИНФОРМАЦИЯ ОБ АВТОРАХ:

Школьник С.Ф. — e-mail: s_shkolnik@mail.ru
Школьник Г.С. — e-mail: gshkolnik@mail.ru
Автор, ответственный за переписку: Школьник Г.С. — e-mail: gshkolnik@mail.ru

КАК ЦИТИРОВАТЬ:

Школьник С.Ф., Школьник Г.С. Слезотечение как междисциплинарная проблема. *Российская ринология.* 2019;27(1):28-34. https://doi.org/10.17116/rosrino20192701128

Tears as an interdisciplinary problem

© S.F. SHKOLNIK, G.S. SHKOLNIK

Cheboksary branch of «NMIC «MNTK «Eye microsurgery» im. akad. S.N. Fedorova» Ministry of health of Russia, 428022, Cheboksary, Chuvash Republic, Traktorostroiteley Ave., 10

ABSTRACT

Introduction. After vision loss, tearing is the second most common complaint presented to ophthalmologists.

Objective. The aim of this study is to develop an understanding of the modern approaches to the diagnosis and treatment of the diseases of the lacrimal system based on an interdisciplinary approach.

Material and methods. Using extensive clinical data (more than 5000 patients with complaints about tearing, and 1000 surgical interventions for dacryostenosis of different genesis and degree), as well as a review of the literature, the methods of diagnosis and surgical treatment of the disease in question were investigated.

Results and discussion. The significance of all functional samples and instrumental methods used in the diagnosis of lachrimal abnormalities was assessed. With regard to the methods of radiation, ultrasound and optical diagnostics in dacryology, it is important to find the right combination of these methods, based on the medical history and preliminary examination of the patient. Incidents of pathologies of the nasal structures and post-traumatic deviations call for the use of computer tomography imaging. In addition to radiation-based diagnostic methods, dacryoendoscopic evaluations are now successfully applied. Conservative treatment of dacryosystitis is ineffective, especially when the expressed stagnation of the lacrimal sac contents has already led to overstretching of the sac

and inflammatory changes to its walls. Dacryocystorhinostomy (DCR) — an operation to form a bypass pathway of tear flow through the anastomosis between the cavities of the nose and lacrimal sac — is performed by both external and endonasal access. Each variant of DCR has a number of modifications whose effectiveness, according to the originators of these methods, is quite high (more than 90%). A separate nosological form that primarily affects newborns is dacryocystitis, which occurs due the presence of a mucosal gelatinous plug at the mouth of the nasolacrimal duct, blocking the tears.

Conclusion. The main tasks of dacryo-surgery, in the case of lacrimal duct obstruction, are restoration of unimpeded passage of tears through the tear ducts from the eyes to the nose; and preventing a reoccurrence of obstruction in the post-operative period. Developing ways to solve these problems requires that dacryologists have knowledge of, and experience in, the related fields of ophthalmology and otorhinolaryngology.

Keywords: lacrimal, lacrimal system, dacryostenosis, dacryocystorhinostomy, tear duct obstruction.

INFORMATION ABOUT AUTHORS:

Shkolnik S.F. — e-mail: s_shkolnik@mail.ru
Shkolnik G.S. — e-mail: gshkolnik@mail.ru
Corresponding author: Shkolnik G.S. — e-mail: gshkolnik@mail.ru

TO CITE THIS ARTICLE:

Shkolnik SF, Shkolnik GS. Tears as an interdisciplinary problem. *Russian Rhinology*. 2019;27(1):28-34. https://doi.org/10.17116/rosrino20192701128

Список сокращений:

ДЦР — дакриоцисториностомия
НСП — носо-слезный проток
УЗ — ультразвуковая

Слезотечение — вторая по распространенности после снижения зрения жалоба пациентов, обращающихся к офтальмологу. В наборе симптомов заболеваний носа слезотечение тоже не редкость [1]. Вместе с тем важно дифференцировать рефлекторное слезотечение и факторы, связанные с обструкцией слезоотводящих путей [2]. Следует также учитывать встречающиеся в практике комбинированные случаи обеих причин, что затрудняет не только диагностику, но и выбор тактики лечения [3]. Непроходимость лакримального тракта, как правило, определяют по триаде: слезотечение, слезостояние, гнойное отделяемое из глаза. Заболевание чаще носит односторонний характер, в то время как рефлекторной лакримации свойственна двусторонность. Основное предназначение слезы — формирование на глазной поверхности прероговичной слезной пленки, выполняющей защитную и оптическую функции [4]. Наряду с этим слеза, достигая устья носо-слезного протока (НСП), попадает в полость носа и участвует в увлажнении его слизистой.

Цель исследования — сформировать представление о современных подходах к диагностике и лечению заболеваний слезоотводящего тракта на основе междисциплинарного сотрудничества.

Материал и методы

На большом клиническом материале (более 5000 лиц, обратившихся с жалобами на слезотечение, и около 1000 пациентов, прооперированных по поводу дакриостенозов различного генеза и уровня), а также на основе анализа данных литературы [1—22] исследованы методы диагностики и хирургического лечения.

Результаты и обсуждение

Анализ жалоб, информации о времени возникновения симптомов заболевания и их последовательности предшествует наружному осмотру, в ходе которого оценивается состояние век, области внутреннего угла глаза, положение, размер и форма, погруженность в слезное озеро слезных точек, включения и наличие отделяемого в их просвете. Ввиду того что дистальные отделы слезоотводящего тракта (канальцы, слезный мешок, НСП) могут быть осмотрены только с помощью специальных инструментов, обращают внимание на характерные для лакримальной обструкции и воспаления слезных протоков изменения кожи в носоорбитальной зоне: гиперемию, отек, выпячивание, свищи **(рис. 1)**.

При биомикроскопическом исследовании возможно обнаружение различных видов повреждений глазной поверхности и глубжележащих отделов глаза. Понимание того, что повреждения обусловлены патологическими процессами в носовой полости и слезной системе, также способствует правильной диагностике и требует дальнейших уточнений в ходе клинико-функциональных тестов (канальцевая, слезно-носовая пробы, проба рефлюкса), инструментальных, рентгенологических и эндоскопических исследований.

Канальцевая и слезно-носовая пробы ценны своей малоинвазивностью [5]. Для их проведения используют красящий раствор флюоресцеина или колларгола. Раствор инстиллируют в конъюнктивальный мешок, наблюдая за его всасыванием в слезные канальцы. Канальцевая проба считается отрицательной или слабоположительной, если краситель не исчезает более 5 мин либо вытекает наружу через край

Рис. 1. **Хронический экстатический дакриоцистит. Внешний вид больного.**

Fig. 1. **Chronic ectatic dacryocystitis. Appearance of the patient.**

века. Слезно-носовая проба признается положительной, если следы красящего вещества вскоре после его закапывания обнаруживаются в полости носа. Модификацией пробы считают субъективное ощущение вкуса капель, которое отмечают больные при применении глазных препаратов. Проба рефлюкса, или обратного выдавливания, позволяет косвенно судить об уровне блока слезоотведения, а по характеру содержимого — о природе и стадии процесса. Так, при хроническом гнойном дакриоцистите канальцевая и слезно-носовая пробы будут отрицательными, а проба рефлюкса положительной, причем при надавливании на область слезного мешка будет выделяться его застойное содержимое из слезных точек. Микотический каналикулит, напротив, может не проявляться симптомами обструкции, а при обратном выдавливании из канальцев часто получают гной и фрагменты грибковых тел.

Диагностическое промывание и зондирование слезных протоков не всеми авторами признаются необходимыми процедурами ввиду риска травмы нежной эпителиальной выстилки канальцев, склонной к образованию грануляций и рубцов даже при неглубоких повреждениях. Тем не менее значение данных процедур достаточно велико с точки зрения информативности при весьма низкой их себестоимости. Специалистам, проводящим промывание и зондирование слезных путей, следует выполнять ряд рекомендаций. Прежде всего, необходимо относиться к промыванию и зондированию как к предельно деликатным манипуляциям [6]. Ирригационные канюли для промывания должны быть адекватны диаметру слезных точек и канальцев. Лучший вариант — канюли с диаметром вводимой части 0,4 мм, а тупоконечные зонды Боумена размером №1—2.

Что касается выбора методов лучевой, ультразвуковой (УЗ) и оптической диагностики, то в дакриологии чрезвычайно важна их комбинация. Построение последней должно основываться на данных анамнеза и предварительного обследования пациента. Вовлеченность в патологический процесс назальных структур, посттравматические девиации обусловливают обязательное проведение компьютерной томографии [7]. Она осуществляется при соблюдении следующих параметров: в коронарной проекции — с шагом 2 мм от преддверия носа до переднего конца средней носовой раковины, далее до клиновидной пазухи с шагом 5 мм; в аксиальной проекции — с шагом 5 мм от уровня верхнего отдела лобных пазух книзу до твердого неба (центр окна +600 HU, спектр окна 4000 HU) [8]. Однако какого бы то ни было представления о динамических показателях слезоотведения такое обследование не дает. Гораздо больше возможностей в этом отношении у дакриоцистоскопии и дакриоцистографии с контрастированием, несмотря на частичную утрату интереса к ним с появлением компьютерной и магнитно-резонансной томографии, сцинтиграфии, УЗ-исследования и эндоскопии [9]. Наблюдение за прохождением введенного в слезные пути контраста (во временном и топографическом аспектах) позволяет определить причины симптомов, выявленных на начальных этапах обследования. Уточнить полученные данные можно при помощи радиоизотопных методов и дакриоэндоскопии [10, 11]. Последняя является единственным методом прямого визуального исследования внутренних поверхностей и полостей слезоотводящих структур.

Врожденные аномалии слезной системы не редкость. В частности, атрезия, удвоение, сужение и прочие пороки развития слезных точек и канальцев встречаются не реже, чем дисплазии вертикального колена слезоотводящего тракта. Настоящее обстоятельство следует учитывать при планировании хирургического лечения. Дело в том, что при сочетании нескольких уровней непроходимости слезных путей реканализация на одном уровне при сохранении блока на другом будет обречена на неудачу.

К приобретенным изменениям слезных протоков по этиологическому признаку относятся их воспалительные, травматические, необластические и дистрофические повреждения. В любом случае эти изменения приводят к очаговому или диффузному стенозированию и характерным для утраты нормальной проходимости жалобам. Дакриостеноз и облитерация слезных протоков по своей сути не взаимоисключающие понятия. Частичная или полная облитерация — лишь одна из причин сужения просвета слезоотводящей системы. Дакриостеноз также могут вызвать отек, дакриолиты, давление извне, посттрав-

Рис. 2. **Дакриоскоп и эндоскопическая картина при трансканаликулярном исследовании.**
Fig. 2. **Dacryoendoscope and endoscopic image (in transcanalysis)**

матические отрывы и нарушения соосности частей лакримального тракта.

Серьезную проблему создают разнообразные травмы носоорбитальной области. В зависимости от их обширности и характера повреждений различна не только тяжесть нарушений слезооттока, но и диагностическая и лечебная тактика. Нередко в ведении таких больных требуется одномоментное или этапное участие специалистов различного профиля. Главное — обнаружить место нарушения оттока слезы, а также величину диастаза между частями, степень вовлеченности в процесс костных структур. Помимо лучевых методов диагностики, в настоящее время для этих целей с успехом применяется трансканаликулярная дакриоэндоскопия [12]. Прогресс видеоэндоскопических систем заключается в возрастающем качестве передачи изображения, получаемого с эндоскопа, проводимом антеградно от слезных точек к НСП. По своей сути эндоскопия слезных протоков — то же зондирование, но под контролем не только тактильной чувствительности, но и зрения. Метод дакриоэндоскопии может быть использован и при воспалительных заболеваниях: анализ содержимого канальцев и дистальнее расположенных звеньев лакримального тракта позволяет классифицировать изменения нозологически, а также выбирать оптимальную лечебную тактику **(рис. 2)**.

Безопасность и информативность УЗ-методик на сегодняшний день еще не оценена в полной мере, но имеет весьма хорошие перспективы при условии высокого разрешения УЗ-оборудования **(рис. 3)**.

Самой распространенной причиной обращений за специализированной помощью по поводу нарушений слезоотведения признан дакриостеноз на уровне устья НСП и его наиболее частого осложнения —

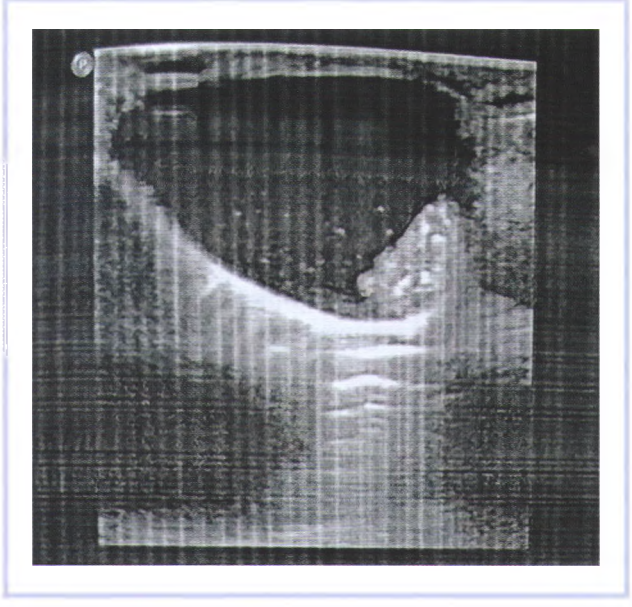

Рис. 3. **УЗ-картина увеличенного слезного мешка, заполненного жидкостью, содержащей мелкодисперсные включения и дакриолиты.**
Fig. 3. **Ultrasound image of an enlarged lacrimal sac filled with liquid containing fine inclusions and dacryolites.**

дакриоцистита. Хроническое воспаление слезного мешка занимает в среднем около 5% всех офтальмологических заболеваний. Как правило, от недуга страдают женщины в возрасте 30—60 лет. Данный факт объясняется рядом анатомических и физиологических особенностей слезоотводящего аппарата у лиц этой группы: более узким просветом слезных протоков и их костного остова, а также периодически возникающим отеком слизистой гормонального генеза. Набухание кавернозной ткани нижней носовой

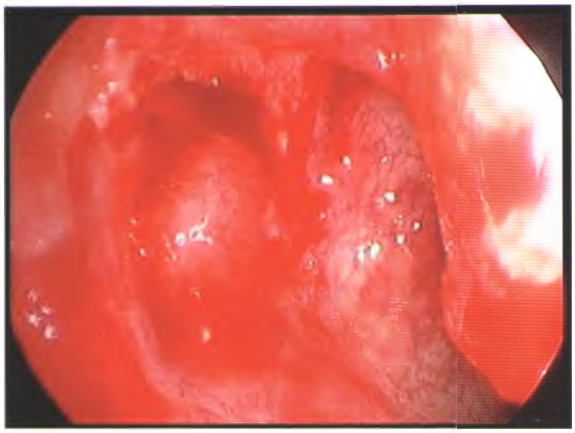

Рис. 4. **Грануляции в области сформированного соустья.**
Fig. 4. **Granulation in the area of the formed sacrum.**

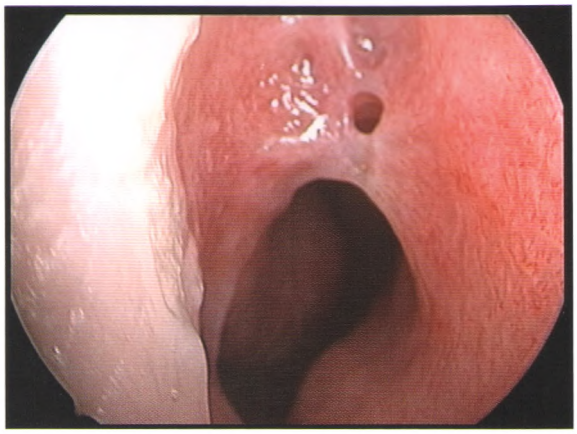

Рис. 5. **Синехии между средней носовой раковиной и областью дакриориностомы.**
Fig. 5. **Synechiae between the septum and the inferior turbinate**

раковины приводит к сдавливанию НСП, особенно если его дистальная часть не защищена стенками костного канала (2—4-й типы окончания НСП по Свержевскому) [13]. Следствие такого состояния — временное функциональное блокирование слезоотведения, способное вызвать застой и воспаление выше уровня окклюзии с трансформацией функциональной непроходимости в органическую из-за расширения полостей слезного мешка и НСП. Тем не менее убеждение многих авторов в риногенной природе дакриоцистита не имеет достаточных оснований, хотя сочетание слезной и ринопатологии действительно не редкое явление и должно учитываться при выстраивании тактики диагностических и лечебных мероприятий [14, 15].

Консервативное лечение дакриоцистита малоэффективно, и особенно в тех случаях, когда выраженный застой содержимого слезного мешка уже привел к его перерастяжению и воспалительным изменениям стенок. Дакриоцисториностомия (ДЦР) — операция по формированию обходного пути слезооттока через анастомоз между полостями носа и слезного мешка — выполняется как наружным, так и эндоназальным доступом. Каждый вариант ДЦР имеет множество модификаций, результативность которых, по данным авторов этих методик, достаточно высока (более 90%) [16, 17]. По другим данным, часть рецидивов достигает свыше 20% и связана с диагностическими ошибками либо неправильной тактикой хирургического и послеоперационного лечения [14] **(рис. 4)**. На наш взгляд, принципиально важным является обеспечение в послеоперационном периоде беспрепятственного активного слезооттока на всех уровнях лакримального тракта. Так, сохранение стеноза горизонтального колена, например устья слезных канальцев, приведет к постепенному закрытию сформированного слезно-носового соустья. В этих случаях ДЦР целесообразно дополнять моно- или биканаликулярной интубацией канальцев. Преимущество стентирования одного канальца заключается в возможности осуществления лечебных промываний через второй. При биканаликулярном проведении стента, помимо увеличения общего диаметра имплантата в стоме, появляется еще один плюс — самостоятельное промывание слезных путей больным через отверстия в дренажной трубке [19]. Материалом для интубации может служить трубка (лакримальный имплантат) любой конструкции и производства. Мы предпочитаем полиуретановые и силиконовые интубационные системы отечественного производства, имеющие наружный диаметр 1 мм. В набор входит также леска-проводник. В случаях, когда промывание и зондирование проходят свободно, интубация, как правило, не требуется, однако становится целесообразной, когда область дакриостомы контактирует с противолежащими тканями и есть риск образования синехий **(рис. 5)**.

Вторая причина закрытия назолакримального соустья — заживление послеоперационной раны по типу преобладания грануляции над эпителизацией. События разворачиваются по такому сценарию в основном при грубом нарушении техники вмешательства: высокой температуре режущего инструмента (лазер, электронож, высокоскоростные боры); обширных, не защищенных слизистой оболочкой костных поверхностях; образовании на раневых поверхностях и в соустье сгустков крови и фибрина, которые в послеоперационном периоде необходимо удалять механически и ирригацией с аспирацией. Отказ от травматичных, сопровождающихся риском кровотечений методов — один из путей разрешения возникшей проблемы. Разрезы мягких тканей лучше выполнять с использованием генераторов радиоволновой энергии в режимах наименьших температур. Этим требо-

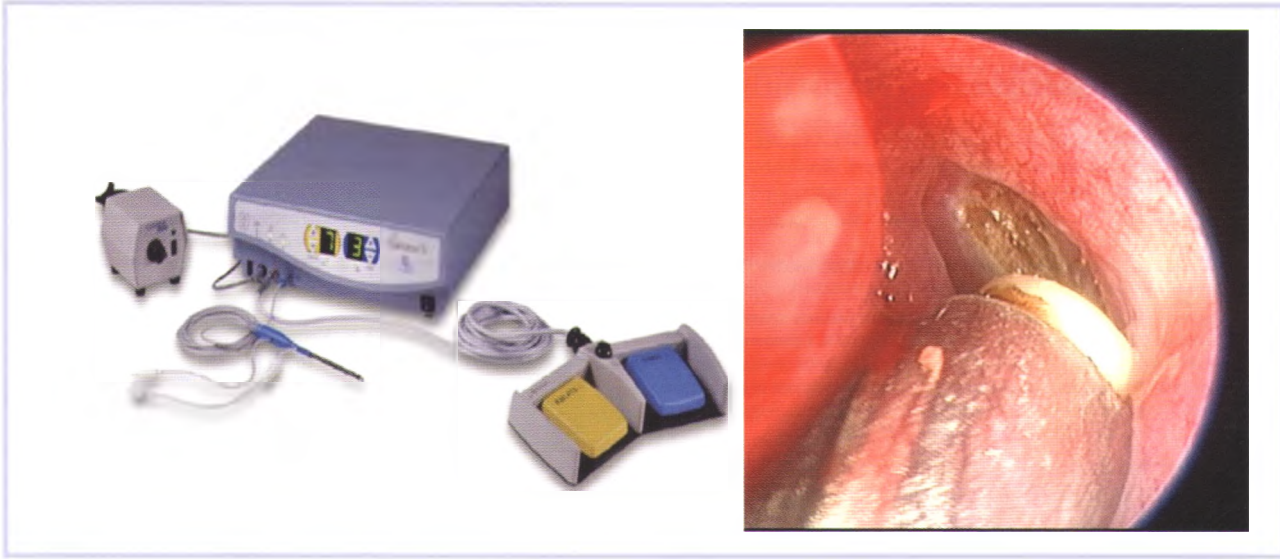

Рис. 6. **Прибор холодноплазменного воздействия (Coblator II) и этап эндоназальной коблационной дакриоцисториностомии.**
Fig. 6. **Cold plasma device (Coblator II) and endonasal coblation of the dacryocystorhinostomy stage.**

ваниям вполне отвечает метод коблации [20] **(рис. 6)**. Фрезерование кости рекомендуем осуществлять на начальном этапе при помощи бора, выбрав самое тонкое место ямки слезного мешка, а затем использовать кусачки по Kerrison. При этом следует обращать внимание на глубину соустья: она должна быть, как минимум, в 2 раза меньше его диаметра.

Чрезмерному рубцеванию способствуют и общесоматические заболевания, в частности коллагенозы. Ряд авторов в этом случае считают полезным использование аппликаций или местных инъекций митомицина-С [20].

Отдельной нозологической формой является дакриоцистит новорожденных, возникающий из-за слизисто-желатинозной пробки в устье НСП, блокирующей слезоотток. Как правило, для восстановления нормального пассажа слезы бывает достаточно антеградного или ретроградного зондирования обозначенной зоны. Но иногда анатомические особенности, заключающиеся в тесном предлежании основания нижней носовой раковины к латеральной стенке носа, или слепое окончание протока и формирование дакриодуктоцеле затрудняют саморазрешение непроходимости и требуют более сложных манипуляций (например, реканализации с применением стентов либо медиализации носовой раковины). При врожденной атрезии костного канала показана ранняя ДЦР. Несмотря на трудности, связанные с ведением послеоперационного периода у новорожденных, результаты эффективности хирургического вмешательства и в этой возрастной группе достаточно высоки при условии соблюдения общих рекомендаций, направленных на профилактику рецидивов [21].

Анестезиологическое пособие при операциях на слезных путях выбирают в соответствии с объемом планируемого вмешательства, возрастом и общим состоянием пациента, а также с порогом его болевой чувствительности. Исходя из опыта последних лет, соотношение операций, проведенных под наркозом и местным обезболиванием, составляет 3:1.

Заключение

Основными задачами дакриохирургии при нарушениях слезоотведения являются восстановление беспрепятственного пассажа слезы по слезным протокам из глаза в нос и безрецидивное течение послеоперационного периода. Разработка способов решения этих задач требует от специалистов-дакриологов знаний и опыта в смежных областях — офтальмологии и оториноларингологии.

Участие авторов:
Концепция и дизайн исследования: С.Ш.
Сбор и обработка материала: С.Ш.
Статистическая обработка данных: Г.Ш.
Написание текста: С.Ш., Г.Ш.
Редактирование: С.Ш.
Авторы заявляют об отсутствии конфликта интересов.

ЛИТЕРАТУРА/REFERENCES

1. Ali MJ. *Principles and practice of lacrimal surgery.* India: Springer; 2015. https://doi.org/10.1007/978-81-322-2020-6
2. Лопатин А.С. Эндоскопическая функциональная радиохирургия. *Российская ринология.* 1993;1:71-84.
Lopatin AS. Functional endoscopic rhinosurgery. *Rossiiskaya rinologiya.* 1993;1:71-84. (In Russ.).
3. Черкунов Б.Ф. *Болезни слезных органов.* Монография. Самара: Перспектива; 2001.
Cherkunov BF. *Bolezni sleznykh organov.* Monografiya. Samara: Perspektiva; 2001. (In Russ.).
4. Аскерова С.М. К вопросу о комплексной оценке баланса продукции и оттока слезы у больных с патологией слезных органов. *Офтальмохирургия.* 2004;4:47-49.
Askerova SM. To the question of a comprehensive assessment of the balance of production and the outflow of tears in patients with pathology of the lacrimal organs. *Oftal'mokhirurgiya.* 2004;4:47-49. (In Russ.).
5. Бржеский В.В., Егорова Г.Б., Егоров Е.А. *Синдром «сухого глаза» и заболевания глазной поверхности: клиника, диагностика, лечение.* М.: ГЭОТАР-Медиа; 2016.
Brzheskij VV, Egorova GB, Egorov EA. *Sindrom «sukhogo glaza» i zabolevaniya glaznoi poverkhnosti: klinika, diagnostika, lechenie.* M.: GEOTAR-Media; 2016. (In Russ.).
6. Jones LT. Epiphora. II. Its relation to the anatomic structures and surgery of the medial canthal region. *American Journal of Ophthalmology.* 1957;43:203-212.
7. Катаев М.Г. *Результаты консервативного лечения непроходимости слезоотводящих путей.* VIII съезд офтальмологов России; июнь 1—4, 2005; Москва.
Kataev MG. *Rezul'taty konservativnogo lecheniya neprohodimosti slezootvodyashchih putej.* VIII s'»ezd oftal'mologov Rossii; iyun' 1—4, 2005; Moscow. (In Russ.). https://search.rsl.ru/ru/record/01002721845
8. Ободов В.А. *Травматические дакриоциститы и облитерации слезоотводящих путей.* Практическое руководство. М.: Изд-во «Офтальмология»; 2015.
Obodov VA. *Travmaticheskie dakriotsistity i obliteratsii slezootvodyashchikh putei.* Prakticheskoe rukovodstvo. M.: Izd-vo «Oftal'mologiya»; 2015. (In Russ.).
9. Красножен В.Н. *Применение новых технологий в лечении патологии слезоотводящих путей.* Казань. 2005.
Krasnozhen VN. *Primenenie novykh tekhnologii v lechenii patologii slezootvodyashchikh putei.* Kazan; 2005. (In Russ.).
10. Атькова Е.Л., Белоглазов В.Г., Эль-Саед С.А., Архипова Е.Н. Современные возможности диагностики нарушений слезопроведения. *Офтальмохирургия.* 2010;1:58-61.
Atkova EL, Beloglazov VG, El-Saed SA, Arkhipova EN. Current possibilities of the tear passage abnormalities diagnostics in lacrimal duct. *Oftal'mokhirurgiya.* 2010;1:58-61. (In Russ.).
11. Атькова Е.Л., Томашевский И.О., Лучшев А.И., Ярцев В.Д. Роль лакримальной сцинтиграфии в оценке дренажной функции слезоотводящих путей. *Медицинская визуализация.* 2014;4:7-13.
Atkova EL, Tomashevskiy IO, Luchshev AI, Yartsev VD. The role of Lacrimal Scintigraphy in Lacrimal Drainage Function Analysis. *Meditsinskaya vizualizatsiya.* 2014;4:7-13. (In Russ.).
12. Ободов В.А. Эндоскопические технологии лечения дакриоциститов с позиции офтальмолога. *Отражение.* 2016;3(3):36-38.
Obodov VA. Endoscopic technologies for the treatment of dacryocystitis from the position of an ophthalmologist. *Otrazhenie.* 2016;3(3):36-38. (In Russ.).
13. Emmerich KH, Steinhauer J, Meyer-Rusenberg HW, Lüchtenberg M. Dacryoendoscopy — present results. *Der Ophthalmologe.* 1998;95(12):820-822. https://doi.org/10.1007/s003470050359
14. Свержевский Л.И. Анатомо-топографические данные из области слезопроводящих путей. *Вестник офтальмологии.* 1910;27(7-8):549-560.
Sverzhevskij LI. Anatomical and topographic data from the region of the slezoprovodyaschih pathways. *Vestnik oftal'mologii.* 1910;27(7-8):549-560. (In Russ.).
15. Щербаков Д.А., Екимова А.Е., Кротова А.С., Забурева Е.М. Принципы лечения пациентов с эпифорой. *Практическая медицина.* 2017;2:9(110):263-266.
Shcherbakov DA, Ekimova AE, Krotova AS, Zabureva EM. Principles of treating patients with epiphora. *Prakticheskaya meditsina.* 2017;2:9(110):263-266. (In Russ.).
16. Пискунов Г.З., Пискунов С.З., Козлов В.С., Лопатин А.С. *Заболевания носа и околоносовых пазух: эндомикрохирургия.* М.: Коллекция «Совершенно секретно»; 2003.
Piskunov GZ, Piskunov SZ, Kozlov VS, Lopatin AS. *Zabolevaniya nosa i okolonosovykh pazukh: endomikrokhirurgiya.* M.: Kollektsiya «Sovershenno sekretno»; 2003. (In Russ.).
17. Бакин Л.М. Безмолотковый способ дакриоцисториностомии. *Вестник офтальмологии.* 1963;1:64-73.
Bakin LM. Bezmolotkovy way dacryocystorhinostomy. *Vestnik oftal'mologii.* 1963;1:64-73. (In Russ.).
18. Шамхалов Ш.А. Дакриоциститы и их хирургическое лечение. *Бюллетень здравоохранения Дагестанской Республики.* 1958;1-2:23.
Shamhalov ShA. Dacryocystitis and their surgical treatment. *Byulleten' zdravookhraneniya Respubliki Dagestan.* 1958;1-2:23. (In Russ.).
19. Школьник С.Ф., Васильева А.Ю. Альтернативные методы лечения дакриостенозов. *Практическая медицина.* 2015;2-1(87):130-132.
Shkolnik SF, Vasilyeva AYu. Alternative methods of dacryostenosis treatment. *Prakticheskaya meditsina.* 2015;2-1(87):130-132. (In Russ.).
20. Школьник Г.С., Школьник С.Ф., Красножен В.Н., Паштаев Н.П. Эндоназальная эндоскопическая холодно-плазменная дакриоцисториностомия в лечении обструкции слезоотводящих путей. *Современные технологии в офтальмологии.* 2018;4:267-269.
Shkol'nik GS, Shkol'nik SF, Krasnozhen VN, Pashtaev NP. Endonasal endoscopic cold-plasma dacryocystorhinostomy in the treatment of obstruction of the lacrimal duct. *Sovremennye tekhnologii v oftal'mologii.* 2018;4:267-269. (In Russ.).
21. Атькова Е.Л., Раменская Г.В., Роот А.О., Краховецкий Н.Н., Ярцев В.Д., Ярцев С.Д., Петухов А.Е., Шохин И.Е. Применение митомицина-С при эндоскопической эндоназальной дакриоцисториностомии. *Вестник офтальмологии.* 2017;133(5):16-22.
Atkova EL, Ramenskaya GV, Root AO, Krakhovetskiy NN, Yartsev VD, Yartsev SD, Petukhov AE, Shokhin IE. Mitomycin C after endoscopic endonasal dacryocystorhinostomy. *Vestnik oftal'mologii.* 2017;133(5):16-22. (In Russ.).
https://doi.org/10.17116/oftalma2017133516-22
22. Ободов В.А., Агеев А.Н. Особенности дакриоцисториностомии в детском возрасте. *Практическая медицина.* 2018;3(114):141-145.
Obodov VA, Ageev AN. Features of dacryocystorhinostomy in children. *Prakticheskaya meditsina.* 2018;3(114):141-145. (In Russ.).

Поступила 21.08.2018
Received 21.08.2018
Принята к печати 18.11.2018
Accepted 18.11.2018