ISSN 2312-4725

СОВРЕМЕННЫЕ ТЕХНОЛОГИИ В ОФТАЛЬМОЛОГИИ

Научно-практический журнал

Выходит с 2014 года
Электронная версия www.eyepress.ru

№ 5 (25)

2018

СОВРЕМЕННЫЕ ТЕХНОЛОГИИ КАТАРАКТАЛЬНОЙ И РЕФРАКЦИОННОЙ ХИРУРГИИ

Общество офтальмологов России
ФГАУ «НМИЦ «МНТК «Микрохирургия глаза» им. акад. С.Н. Фёдорова» Минздрава России

Паштаев Н.П., Батьков Е.Н., Михайлова В.И.

Первые результаты имплантации новой модели диафрагмирующей интраокулярной линзы после факоэмульсификации катаракты

ФГАУ «НМИЦ «МНТК «Микрохирургия глаза» им. акад. С.Н. Федорова» Минздрава России, Чебоксарский филиал

РЕФЕРАТ

Цель. Оценка глубины резкости после имплантации новой модели диафрагмирующей интраокулярной линзы (ИОЛ) при экстракции катаракты.

Материал и методы. После экстракции катаракты с имплантацией диафрагмирующей ИОЛ у 24 пациентов в послеоперационном периоде измеряли некорригированную и корригированную остроту зрения, остроту зрения на близком расстоянии (40 см), а также глубину фокуса методом построения дефокусной кривой.

Результаты. Среднее значение глубины фокуса составило 2,64±0,74 дптр. При дефокусировке сферическими линзами от +0,5 до -1,5 дптр у 86% пациентов острота зрения составила 0,5 и выше.

Заключение. Расширение глубины фокуса после имплантации диафрагмирующей ИОЛ позволило пациентам получать хорошее зрение вдаль и на среднем расстоянии без возникновения нежелательных оптических явлений.

Ключевые слова: *диафрагмирующая интраокулярная линза, глубина фокуса, дефокусная кривая.*

АКТУАЛЬНОСТЬ

Одной из задач при разработке новых моделей интраокулярных линз (ИОЛ) является создание аккомодирующих и псевдоаккомодирующих ИОЛ. Наряду с определенными преимуществами у таких линз есть достаточно обширный ряд побочных явлений и ограничений к имплантации. Вариантом решения может быть имплантация диафрагмирующих ИОЛ, увеличивающих глубину резкости (глубину фокуса) [4].

Известно, что глубина фокуса возрастает с сужением зрачка, на данном принципе основана имплантация диафрагмирующих ИОЛ с малым отверстием в центре. В Европе используется ИОЛ IC-8 (AcuFocus, Inc., Irvine, CA, США), диаметр светорассеивающего кольца составляет 3,23 мм, а центральной прозрачной оптической части – 1,36 мм. При имплантации ИОЛ IC-8 сообщалось о том, что 100% пациентов имеют остроту зрения 0,3 LogMAR и выше при дефокусировке сферическими линзами от +0,5 до -1,5 дптр [4]. Также известен опыт имплантации роговичного инлея с малым отверстием – KAMRA (AcuFocus, Inc., Irvine, CA, США) для коррекции пресбиопии. Наличие диафрагмы с отверстием малого диаметра в центре прощает ошибки в отношении достижения рефракции цели [7] и может компенсировать астигматизм до 1,5 дптр [3]. В 2011 г. нами имплантировалась диафрагмирующая эластичная ИОЛ (МИОЛ-34) после факоэмульсификации катаракты и были показаны перспективные возможности восстановления псевдоаккомодационной функции глаза [1, 2].

ЦЕЛЬ

Оценка глубины резкости после имплантации новой модели диафрагмирующей ИОЛ при экстракции катаракты.

МАТЕРИАЛ И МЕТОДЫ

Двадцати четырем пациентам после получения информированного согласия была имплантирована диафрагмирующая заднекамерная ИОЛ из гидрофобного акрила *(рис. 1)*. Предварительно было получено разрешение ЛЭК (НМС) на ограниченное применение указанной ИОЛ off-label. Диаметр оптической части линзы – 6,0 мм, в центре оптической зоны расположено непрозрачное светорассеивающее кольцо шириной 1 мм, ограничивающее центральное отверстие диаметром 1,35 мм (Патент РФ № 2586248 от 10.06.2016 г.).

ИОЛ имплантировалась после экстракции катаракты пациентам, у которых имелся хороший прогноз на получение высоких зрительных функций после операции. Критериями исключения являлись заболевания роговицы, макулодистрофия, подвывих хрусталика, атрофия зрительного нерва различного генеза, амблиопия. До операции проводились стандартные методы исследования (визометрия, авторефрактокератометрия, биометрия, тонометрия, ультразвуковое сканирование, периметрия, биомикроскопия, офтальмоскопия с широким зрачком). Средние сроки послеоперационного наблюдения составили 5 мес. (от 1 мес. до 1 года). Во всех случаях была выполнена факоэмульсификация через малый разрез (2,2 мм) с имплантацией линзы в капсульный мешок. В послеоперационном периоде исследовали некорригированную и корригированную остроту зрения

Рис. 1. *Диафрагмирующая интраокулярная линза*

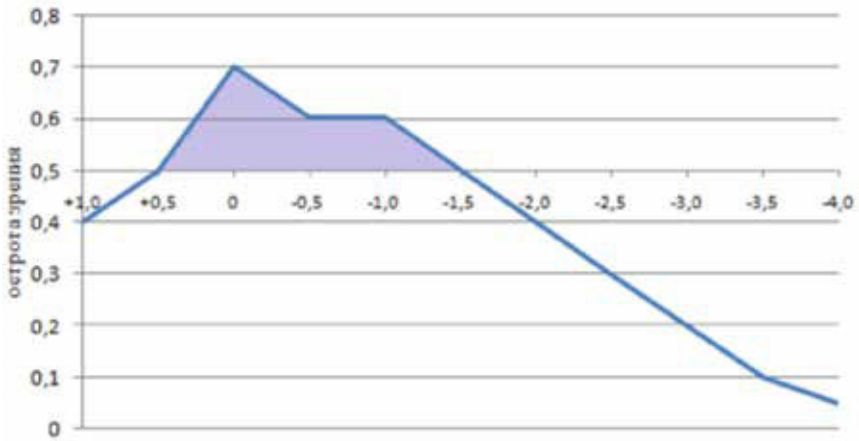

Рис. 2. *Пример дефокусной кривой у пациента Х. Острота зрения 0,5 и выше при дефокусировке сферическими линзами от +0,5 до -1,5 дптр; глубина фокуса в данном случае – 2,0 дптр*

(НКОЗ и КОЗ), изучали зрение на близком расстоянии (40 см).

Для исследования глубины фокуса применяли метод дефокусной кривой – определение остроты зрения вдаль со сферическими положительными и отрицательными линзами (от +1,0 до -4,0 дптр с шагом в 0,5 дптр). При данном методе острота зрения с определенной линзой отображает остроту зрения на конкретных расстояниях. Так, острота зрения с линзой -1,0 дптр эквивалентна зрению на дистанции в 1 м, с линзой -2,0 дптр – в 0,5 м и т.д. В большинстве исследований пороговый уровень остроты зрения при построении дефокусной кривой составляет 0,3 log MAR [5], что эквивалентно остроте зрения 0,5 по таблице Головина-Сивцева. Таким образом, за глубину фокуса в данном исследовании мы принимали диапазон диоптрийного ряда, при котором острота зрения составляла 0,5 и выше.

РЕЗУЛЬТАТЫ

Всего было имплантировано 24 диафрагмирующие линзы с преломляющей силой от 19 до 24 дптр 24 пациентам (15 мужчин и 9 женщин). Средний возраст больных составил 61,8±10,9 года. До операции среднее значение НКОЗ было 0,08±0,05, КОЗ – 0,25±0,19, после операции – 0,78±0,18 и 0,83±0,16 соответственно.

Среднее значение глубины фокуса в послеоперационном периоде составило 2,64±0,74 дптр. У 86% пациентов острота зрения 0,5 и выше была получена при дефокусировке сферическими линзами от +0,5 дптр до -1,5 дптр, что соответствует расстоянию от бесконечности до 66 см *(рис. 2)*. Для улучшения зрения на близком расстоянии при хорошем зрении вдаль рефракция цели может составлять от -0,75 до -0,5 дптр, чтобы глубина фокуса таким образом приблизилась к 44-50 см.

Средняя острота зрения для близи (40 см) без коррекции составила 0,32±0,17. Семь пациентов (29%) не испытывали затруднений при работе на близком расстоянии без очков при хорошем зрении вдаль, остальным пациентам (71%) требовалась очковая коррекция для близи (+1,84±1,29 дптр). Никто из пациентов не предъявлял жалобы на эффекты «гало» и подобные нежелательные оптические явления. Малые степени роговичного астигматизма не нуждались в дополнительной коррекции.

Результаты, полученные при исследовании пациентов после имплантации ИОЛ IC-8, в целом коррелируют с данными, полученными в нашем исследовании. Объем псевдоаккомодации (аналог глубины фокуса у мультифокальных линз) может составлять от 3 до 5,5 дптр [6], но при этом на промежутке между пиками острота зрения может быть достаточно низкой, поэтому сравнение с мультифокальными ИОЛ не будет корректным. Расширение глубины фокуса до 2,64±0,74 дптр после имплантации диафрагмирующей ИОЛ в нашем исследовании позволило пациентам получать высокую остроту зрения вдаль и на среднем расстоянии без возникновения нежелательных оптических явлений. При расчетной рефракции цели в -0,75 дптр возможно получение хорошего зрения вдаль, на среднем расстоянии и вблизи.

ЗАКЛЮЧЕНИЕ

Диафрагмирующая модель ИОЛ имеет перспективу применения после экстракции катаракты

при малых степенях роговичного астигматизма и может применяться как альтернатива аккомодирующим или псевдоаккомодирующим ИОЛ.

ЛИТЕРАТУРА

1. Паштаев Н.П., Пивоваров Н.Н., Треушников В.М., Паштаев А.Н., Макарова О.Г., Кустова К.И. Новая модель диафрагмирующей эластичной ИОЛ // Современные технологии катарактальной и рефракционной хирургии – 2011: Сб. науч. ст. / ФГУ МНТК «Микрохирургия глаза». – М., 2011. – С. 196-200.

2. Паштаев Н.П., Поздеева Н.А., Максимова Л.В. Отдаленные результаты имплантации диафрагмирующей эластичной интраокулярной линзы МИОЛ-34 // Здравоохранение в Чувашии. – 2015. – № 3. – С. 45-48.

3. Dick H.B., Piovella M., Vukich J., Vilupuru S., Lin L. Prospective multicenter trial of a small-aperture intraocular lens in cataract surgery // Journal of Cataract & Refractive Surgery. – 2017. – № 43 (7). – P. 956-968.

4. Grabner G., Ang R.E., Vilupuru S. The small-aperture IC-8 intraocular lens: a new concept for added depth of focus in cataract patients // American Journal of Ophthalmology. – 2015. – № 160 (6).– P. 1176-1184.

5. Jinabhai A. N., Young G., Hall L. A., Wolffsohn, J. S. Clinical techniques to assess the visual and optical performance of intraocular lenses: a review. – New York: Nova science, 2013. – P. 1-51.

6. Lin H.T., Chen W.R., Ding Z.F., Chen W., Wu C.R. Clinical evaluation of two multifocal intraocular lens implantation patterns // International Journal of Ophthalmology. – 2012. – № 5 (1). – P. 76-83.

7. Rocha K.M. Extended Depth of Focus IOLs: The Next Chapter in Refractive Technology? // Journal of Refractive Surgery. – 2017. – № 33 (3). – P. 146-149.

Паштаев Н.П.[1-3], Куликова И.Л.[1], Тимофеева Н.С.[1]

Сравнительный анализ клинико-функциональных результатов и положения торической интраокулярной линзы после фемтолазер-ассистированной и стандартной факоэмульсификации у пациентов с роговичным астигматизмом (предварительное сообщение)

[1] *ФГАУ «НМИЦ «МНТК «Микрохирургия глаза» им. акад. С.Н. Федорова» Минздрава России, Чебоксарский филиал;*

[2] *ГАУ ДПО Чувашии «Институт усовершенствования врачей» Минздрава Чувашской Республики, Чебоксары;*

[3] *ФГБУ ВПО «Чувашский государственный университет им. И.Н. Ульянова», Чебоксары*

РЕФЕРАТ

Цель. Сравнительный анализ клинико-функциональных результатов и положения торической интраокулярной линзы после фемтолазер-ассистированной (ФЛЭК) и стандартной факоэмульсификацией (ФЭ) катаракты у пациентов с астигматизмом.

Материал и методы. Все пациенты были разделены на две группы: в первую группу вошли 10 пациентов после ФЛЭК, во вторую группу – 10 пациентов после ФЭ. В обеих группах с целью коррекции астигматизма имплантировалась торическая интраокулярная линза. Средний период наблюдения составил 2 мес.

Результаты. В обеих группах получено повышение некорригированной (НКОЗ) и корригированной остроты зрения (КОЗ). НКОЗ в группе ФЛЭК повысилась на 0,68 {0,45; 0,85}, КОЗ – на 0,38 {0,4; 0,7}, в группе ФЭ – НКОЗ увеличилась на 0,57 {0,32; 0,9}, КОЗ – на 0,38 {0,2; 0,9} по сравнению с дооперационными показателями (pm-u>0,05). Цилиндрический компонент рефракции в группе ФЛЭК уменьшился на 2,38 {0,75; 3,75} дптр, в группе ФЭ на 2,0 {3,0; 1,75} дптр (pm-u>0,05). Ротационная стабильность торических интраокулярных линз (ТИОЛ) не выявила статистически значимых различий между группами (pm-u>0,05). Угол наклона ТИОЛ варьировал от 0,5 до 2,2 градусов и в среднем составил 0,64 {0,6-1,3} в группе ФЛЭК, от