ISSN 0042-465X (Print)
ISSN 2309-1282 (Online)

ВЕСТНИК ОФТАЛЬМОЛОГИИ

№1 • 2018 • Том 134
Издается с 1884 г.

ОРИГИНАЛЬНЫЕ СТАТЬИ

ПОЗДНИЕ ОСЛОЖНЕНИЯ БРАХИТЕРАПИИ МЕЛАНОМ ХОРИОИДЕИ И ВОЗМОЖНОСТИ ИХ ПРОФИЛАКТИКИ

ЭЛЕКТРОФИЗИОЛОГИЧЕСКИЕ ОСОБЕННОСТИ СЕТЧАТКИ В РУБЦОВОМ ПЕРИОДЕ РЕТИНОПАТИИ НЕДОНОШЕННЫХ

ПРОЧНОСТНЫЕ ХАРАКТЕРИСТИКИ РОГОВИЦЫ КРОЛИКА ПРИ ФЕМТОЛАЗЕРНОЙ КЕРАТОПЛАСТИКЕ С ИСПОЛЬЗОВАНИЕМ РАЗЛИЧНЫХ ИНТРАРОГОВИЧНЫХ ИМПЛАНТАТОВ

АЛГОРИТМ ВЫБОРА ПАРАМЕТРОВ ПРИ ОПЕРАЦИИ RELEX SMILE

ТЕХНИКА ВИТРЭКТОМИИ ПРИ ЗАДНЕЙ АГРЕССИВНОЙ РЕТИНОПАТИИ НЕДОНОШЕННЫХ

КЛИНИЧЕСКАЯ ЭФФЕКТИВНОСТЬ ПРИМЕНЕНИЯ ТРАНСКРАНИАЛЬНОЙ МИКРОПОЛЯРИЗАЦИИ У ДЕТЕЙ С АМБЛИОПИЕЙ

ИНВОЛЮЦИОННЫЙ БЛЕФАРИТ: СОВРЕМЕННЫЕ ПОДХОДЫ К ДИАГНОСТИКЕ И ЛЕЧЕНИЮ

ПРОГНОСТИЧЕСКИЕ ФАКТОРЫ ЭФФЕКТИВНОСТИ АНТИАНГИОГЕННОЙ ТЕРАПИИ ПРИ НЕОВАСКУЛЯРНОЙ ВОЗРАСТНОЙ МАКУЛЯРНОЙ ДЕГЕНЕРАЦИИ

ОЦЕНКА ЭФФЕКТИВНОСТИ YAG-ЛАЗЕРНОГО ВИТРЕОЛИЗИСА НА ОСНОВЕ ОБЪЕКТИВНОЙ КОЛИЧЕСТВЕННОЙ ОЦЕНКИ ПЛАВАЮЩИХ ПОМУТНЕНИЙ В СТЕКЛОВИДНОМ ТЕЛЕ

ВЛИЯНИЕ ПИЛИНГА ВНУТРЕННЕЙ ПОГРАНИЧНОЙ МЕМБРАНЫ НА МОРФОФУНКЦИОНАЛЬНЫЕ ПОКАЗАТЕЛИ СЕТЧАТКИ ПРИ ПРОЛИФЕРАТИВНОЙ ДИАБЕТИЧЕСКОЙ РЕТИНОПАТИИ (ПРЕДВАРИТЕЛЬНОЕ СООБЩЕНИЕ)

МЕДИА СФЕРА

https://doi.org/10.17116/oftalma2018134118-23

Прочностные характеристики роговицы кролика при фемтолазерной кератопластике с использованием различных интрароговичных имплантатов

Н.П. ПАШТАЕВ, Н.А. ПОЗДЕЕВА, В.В. ЗОТОВ, М.В. СИНИЦЫН, М.А. ЩЕГЛОВА

Чебоксарский филиал ФГАУ «МНТК «Микрохирургия глаза» им. акад. С.Н. Федорова» Минздрава России, пр-кт Тракторостроителей, 10, Чебоксары, 428028, Российская Федерация

Цель — сравнительное экспериментальное исследование влияния на прочностные характеристики роговицы формирования интрастромальных кармана (ИК) и тоннеля (ИТ) с применением фемтосекундного лазера (ФСЛ) без и с имплантацией интрароговичных имплантатов. **Материал и методы.** Экспериментальная работа выполнена на 24 роговицах изолированных глаз 12 кроликов, энуклеированных через 1 мес после забоя. Все глаза были разделены на 6 групп в зависимости от метода операции. ИК и ИТ формировали с применением ФСЛ IntraLase FS 60 кГц. В 1-ю группу (контроля) включены глаза кроликов с интактными роговицами. В роговице глаз 2-й группы был сформирован ИТ, 3-й группы — ИК, 4-й группы — ИТ с имплантированными в него двумя интрароговичными сегментами (ИРС). В 5-й группе ИК с имплантированным в него интрастромальным кольцом был сформирован на глубине 62—72% от данных пахиметрии, измеренных в 5-миллиметровой оптической зоне, в 6-й группе — на глубине 80% от показателей пахиметрии, измеренных в 5-миллиметровой оптической зоне. **Результаты.** Большее напряжение потребовалось для растяжения образцов 2-й группы по сравнению с таковым в 3-й и 6-й группах. Распределение значений модуля Юнга исследуемых роговиц подтвердило распределение напряжения в группах исследования. **Заключение.** Большее снижение биомеханической стабильности роговицы было отмечено после формирования ИК по сравнению с ИТ; более выраженное повышение прочностных характеристик роговицы было отмечено после имплантации кольца в ИК по сравнению с имплантацией ИРС в ИТ, а также с увеличением глубины имплантации интрастромального кольца.

Ключевые слова: *интрастромальное кольцо, интрароговичный сегмент, разрывная машина, фемтосекундный лазер.*

Strength properties of rabbit cornea after femtosecond laser keratoplasty with and without different intracorneal implants

N.P. PASHTAEV, N.A. POZDEEVA, V.V. ZOTOV, M.V. SINITSYN, M.A. SHCHEGLOVA

Cheboksary branch of S. Fyodorov Eye Microsurgery Federal State Institution, 10 Traktorostroiteley prospekt, Cheboksary, Russian Federation, 428028

Aim — to conduct a comparative experimental study of the effect of the use of intracorneal implants during femtosecond laser-assisted intrastromal pocket (IP) and intrastromal tunnel (IT) formation on the strength properties of the cornea. **Material and methods.** The experimental study was performed on 24 corneas of 12 rabbit eyes enucleated 1 month after slaughtering. All eyes were divided into 6 groups according to the method of operation. IP and IT were created with IntraLase FS 60 kHz femtolaser. Group 1 (control group) consisted of rabbit eyes with intact corneas. In group 2 corneas, intrastromal tunnels were formed, in group 3 — intrastromal pockets, and in group 4 — intrastromal tunnels with 2 intracorneal segments (ICS). In groups 5 and 6, intrastromal pockets, each supplemented with an intrastromal ring, were created at the depth of 62—72% and 80% of pachymetry readings from the 5.0-mm optical zone, respectively. **Results.** Higher voltage had to be applied to stretch the samples from group 2 as compared to those from groups 3 and 6. Distribution of the Young's modulus of the test corneas agreed with voltage distribution in the study groups. **Conclusion.** IP was associated with greater reduction in corneal biomechanical stability as compared with IT. Ring implantation into an IP yielded a more pronounced increase in the strength properties of the cornea than ICS implantation into an IT. The result was also more favorable at greater depths of intrastromal ring implantation.

Keywords: *intrastromal ring, intracorneal segment, breaking machine, femtosecond laser.*

Метод имплантации колец MyoRing при кератоконусе (КК) был предложен A. Daxer в 2008 г. с целью усиления биомеханических свойств роговицы за счет создания механического каркаса для ослабленной роговицы, а также одномоментной коррекции сопутствующих аметропий в связи с улучшением сферичности роговицы и уплощением ее поверхности [1—4]. Данная методика подразумевает имплантацию кольца MyoRing в интрастромальный карман (ИК) диаметром 9 мм, сформированный на стандартной глубине 300 мкм во всех случаях, что не учитывает индивидуальной толщины роговицы пациента [5—10]. Перспективной представляется оптимизированная технология имплантации кольца MyoRing, которая отличается от стандартной тем,

© Коллектив авторов, 2018

Для корреспонденции:
Синицын Максим Владимирович — врач-офтальмолог
e-mail: mntksinicin@mail.ru

что кольцо имплантируется в ИК, сформированный с применением фемтосекундного лазера (ФСЛ) на глубине 80% от данных пахиметрии в месте расположения MyoRing. Таким образом, ИК формируется с учетом толщины роговицы в каждом конкретном случае и более глубоко в задних отделах стромы по сравнению со стандартной методикой, что, очевидно, в меньшей степени снижает ее биомеханическую стабильность и тем самым уменьшает риск протрузии кольца. Однако отсутствие экспериментальных работ по изучению изменений прочностных характеристик роговицы после формирования с применением ФСЛ интрастромальных карманов на различной глубине без и с имплантацией колец MyoRing и их сравнительного анализа с формированием с помощью ФСЛ интрастромального тоннеля (ИТ) без и с имплантацией интрароговичных сегментов (ИРС) обусловливает актуальность изучения данной технологии.

Цель работы — сравнительное экспериментальное исследование влияния на прочностные характеристики роговицы формирования ИК и ИТ с применением ФСЛ без и с имплантацией интрароговичных имплантатов.

Материал и методы

В экспериментальной работе использовали роговицы глаз кроликов породы Шиншилла массой 2—3 кг. Содержание и использование кроликов соответствовало правилам, принятым в учреждении, рекомендациям национального совета по исследованиям, национальным законам. Исследования выполнены на 24 глазах (12 кроликов), которые были разделены на 6 групп по 4 глаза в каждой в зависимости от метода операции. Во всех группах, кроме 1-й, операции проводили под общей (внутримышечная инъекция 5% раствора кетамина) и местной (инстилляция 0,3% раствора инокаина) анестезией. ИК и ИТ формировали с применением ФСЛ IntraLase FS 60 кГц («АМО», США) с энергией импульса 1,7 мкДж, с расстояниями между импульсами 4 мкм, между уровнями — 4 мкм **(рис. 1, а)**. В 1-ю группу (контроля) включены глаза кроликов с прозрачными, интактными роговицами. В роговицах глаз 2-й группы ИТ был сформирован с внутренним диаметром резекции 5 мм, наружным — 6,2 мм, на глубине 80% от данных пахиметрии в месте его прохождения. Входной рез был выполнен под углом 90°, длиной 0,6 мм, через который ИТ был вскрыт при помощи шпателя. В 3-й группе ИК был сформирован диаметром 9 мм на глубине 80% от данных пахиметрии, измеренных в 5-миллиметровой оптической зоне. Входной тоннельный разрез был сформирован шириной 1 мм, длиной 4 мм, с углом вреза 30°, через который ИК был вскрыт при помощи шпателя. В глаза 4-й группы было имплантировано по 2 ИРС (ООО «Научно-экспериментальное производство Микрохирургия глаза», Россия) из полиметилметакрилата высотой 250 мкм, шириной — 0,6 мм, с длиной дуги 160° в ИТ с внутренним диаметром резекции 5 мм, наружным — 6,2 мм, сформированный на глубине 80% от данных пахиметрии в месте его прохождения, со входным резом, выполненным под углом 90°, шириной 0,6 мм **(см. рис. 1, б)**. В глаза 5-й группы были имплантированы отечественные аналоги кольца MyoRing — экспериментальные интрастромальные кольца (предприятие «Репер-НН», Россия) из полиметилметакрилата с внутренним диаметром 5 мм, шириной 0,5 мм, высотой 250 мкм в ИК диаметром 9 мм, сформированный на глубине 62—72% от данных пахиметрии, измеренных в 5-миллиметровой оптической зоне. Данная глубина была выбрана с целью расположения интрастромальных колец на той же глубине в передних отделах задней стромы роговицы аналогично стандартной технологии имплантации кольца MyoRing (300 мкм), рекомендованной автором метода A. Daxer для применения в клинике. Входной тоннельный разрез был сформирован шириной 1 мм, длиной 4 мм, с углом вреза 30° **(см. рис. 1, в)**. В 6-й группе были имплантированы интрастромальные кольца с внутренним диаметром 5 мм, шириной 0,5 мм, высотой 250 мкм в ИК диаметром 9 мм, сформированный на глубине 80% от данных пахиметрии, измеренных в 5-миллиметровой оптической зоне. Входной тоннельный разрез был сформирован шириной 1 мм, длиной 4 мм, с углом вреза 30°.

До операции на всех глазах была проведена пахиметрия в 5 точках (в центре и в 4 точках, расположенных в 5-миллиметровой оптической зоне) с помощью ультразвукового пахиметра Nidek US-1800 (Япония). Во всех глазах толщина роговицы в центре составляла в среднем 347±5 мкм (от 342 до 356 мкм), в 5-миллиметровой оптической зоне — 368±7 мкм (от 359 до 375 мкм). Таким образом, по толщине роговицы группы были сопоставимы между собой, разница в толщине роговицы в центре и в 5-миллиметровой оптической зоне между группами составила не более 4,2%.

Через 1 мес после операций был произведен забой кроликов методом воздушной эмболии легочной артерии с последующей энуклеацией глазных яблок.

Для исследования биомеханических свойств роговиц кроликов были выкроены корнеосклеральные полоски размером 11×20 мм **(рис. 2)** и закреплены между лапками универсальной испытательной машины ИР 5082-5 **(рис. 3)** у лимба на расстоянии 11 мм друг от друга так, чтобы между краями лапок располагалась только исследуемая роговица **(рис. 4)**. При проведении эксперимента натяжение роговиц кроликов повышали линейно со скоростью 50 мм/мин до увеличения относительной деформации на 7%, по

а

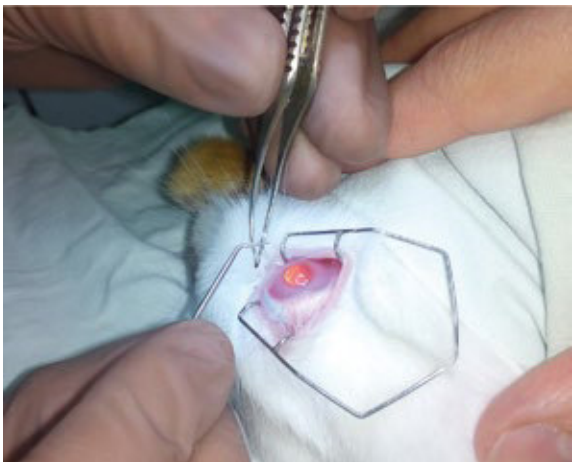

б

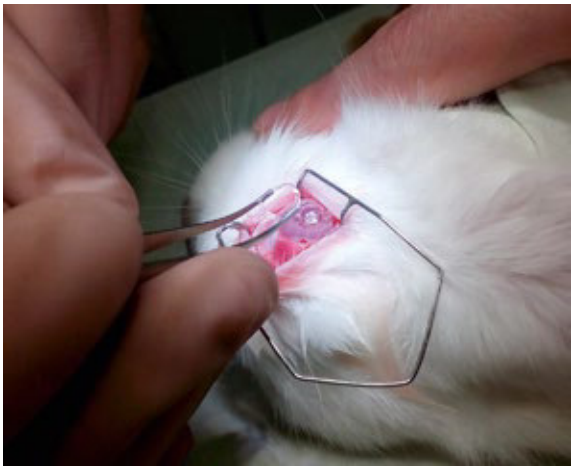

в

Рис. 1. **Этапы процедуры имплантации интрастромальных сегментов и интрастромального кольца с применением ФСЛ.**

а — формирование с помощью ФСЛ IntraLase FS 60 кГц интрастромального тоннеля (интрастромального кармана); б — имплантация интрастромального сегмента; в — имплантация интрастромального кольца.

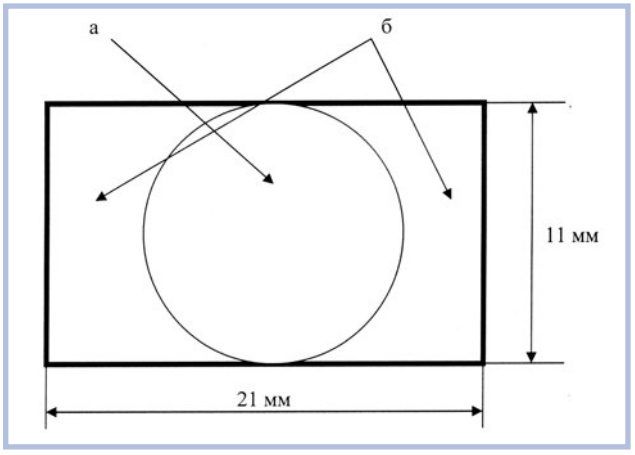

Рис. 2. **Схема выкраивания корнеосклерального материала для проведения испытания.**

а — роговица; б — участки склеры, используемые для фиксации исследуемого образца в лапках разрывной машины.

достижении которой было отмечено различие в ходе деформационных кривых в зависимости от приложенного напряжения для их удлинения. Полученные результаты фиксировали программным управлением испытательной машины численно и графически. Были получены графики, отражающие способность роговиц кроликов к растяжению (в мм) в зависимости от увеличивающейся силы нагрузки (в Н) и зависимости напряжения (в МПа), приложенного к испытываемому образцу, от его относительной деформации (в %). У всех роговиц был рассчитан модуль Юнга по формуле $E = (F \cdot l)/(\Delta l \cdot S)$, где E — модуль Юнга, МПа; F — усилие на прямолинейном участке образца, Н; l — начальная расчетная длина образца, мм; Δl — приращение деформации на прямолинейном участке образца, мм; S — начальная площадь поперечного сечения образца, мм^2. Относительная деформация вычислялась программным



Рис. 3. **Универсальная испытательная машина ИР 5082-5.**

управлением испытательной машины и рассчитывалась как отношение (Δl/l)·100%.

Статистическую обработку результатов исследования проводили на персональном компьютере с использованием статистической программы Statistica 6.1 (программный продукт «StatSoft», США). Для оценки достоверности различий изучаемых параметров между группами проводили дисперсионный анализ. Различия изучаемых параметров считали достоверными при уровне значимости меньше 0,05.

Результаты и обсуждение

Изучение прочностных характеристик роговицы включало определение ее упругости (модуль Юнга) и зависимости растяжения от приложенного к испытуемому образцу напряжения. При увеличении относительной деформации исследуемых роговиц на 7% потребовалось приложить напряжение к исследуемым роговичным образцам 1-й группы 2,46±0,15 МПа, 2-й группы — 2,13±0,25 МПа, 3-й — 2,0±0,24 МПа, 4-й — 2,53±0,31 МПа, 5-й — 2,58±0,31 МПа, 6-й — 2,61±0,16 МПа **(рис. 5)**. При проведении дисперсионного анализа было получено статистически значимое различие между средними значениями напряжения в исследуемых группах (p=0,0185). Меньшее напряжение по сравнению с таковыми в группе контроля потребовалось для растяжения образцов роговиц кроликов из 2-й и 3-й групп. Причем для растяжения образцов 2-й группы потребовалось большее напряжение, чем в 3-й, что связано с меньшей площадью интрастромальной диссекции при формировании ИТ по сравнению с ИК. Напряжение у образцов 4-й группы после имплантации ИРС в ИТ было больше по сравнению с аналогичным показателем в группе контроля. При растяжении роговицы с имплантированными ИРС происходило сопротивление роговичной ткани растяжению и укорочению в поперечном размере в связи с поддержанием ее формы за счет создания дополнительного каркаса. Растяжение и истончение роговичных образцов наблюдались снаружи от имплантированных ИРС. Наибольшее напряжение потребовалось для растяжения образцов из 5-й и 6-й групп, где за счет цельной конструкции имплантируемого интрастромального кольца и большей его площади по сравнению с ИРС потребовалось большее напряжение для растяжения исследуемых роговиц. Растяжение и истончение роговичных образцов происходили аналогично образцам 4-й группы. Более глубокое расположение кольца в заднем отделе стромы в образцах 6-й группы по сравнению с таковым в 5-й группе отразилось в необходимости большего напряжения, прилагаемого к испытываемому образцу, для его растяжения. Во всех группах был определен модуль Юнга исследуемых роговиц, демонстрирующий их способность изменять форму и размеры под действием приложенной к ним нагрузки, значения которого подтвердило распределение напряжения в группах исследования **(рис. 6)**. В 1-й группе модуль Юнга составил 0,078±0,011 МПа, во 2-й — 0,057±0,012 МПа, в 3-й — 0,054±0,013 МПа, в 4-й — 0,089±0,022 МПа, в 5-й — 0,095±0,016 МПа, в 6-й — 0,114±0,028 МПа. При проведении дисперсионного анализа было получено статистически



Рис. 4. **Процесс разрыва роговичного образца.**

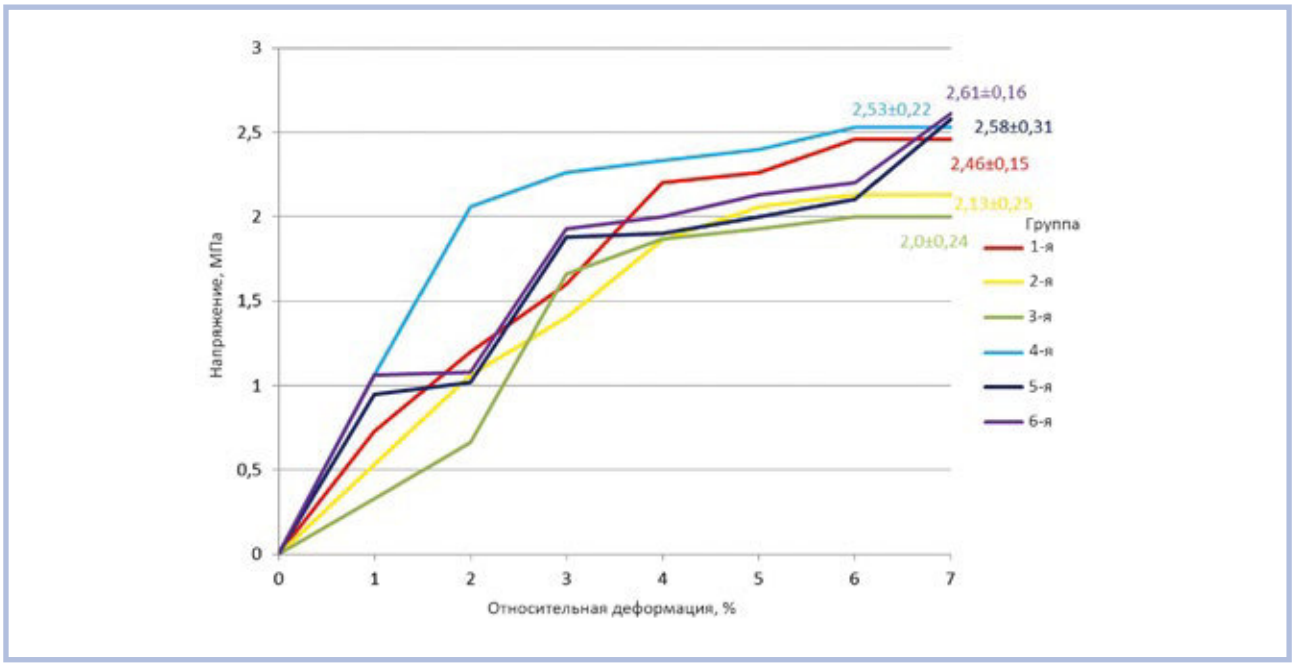

Рис. 5. **График деформационных кривых по группам.**
Описание групп в тексте.

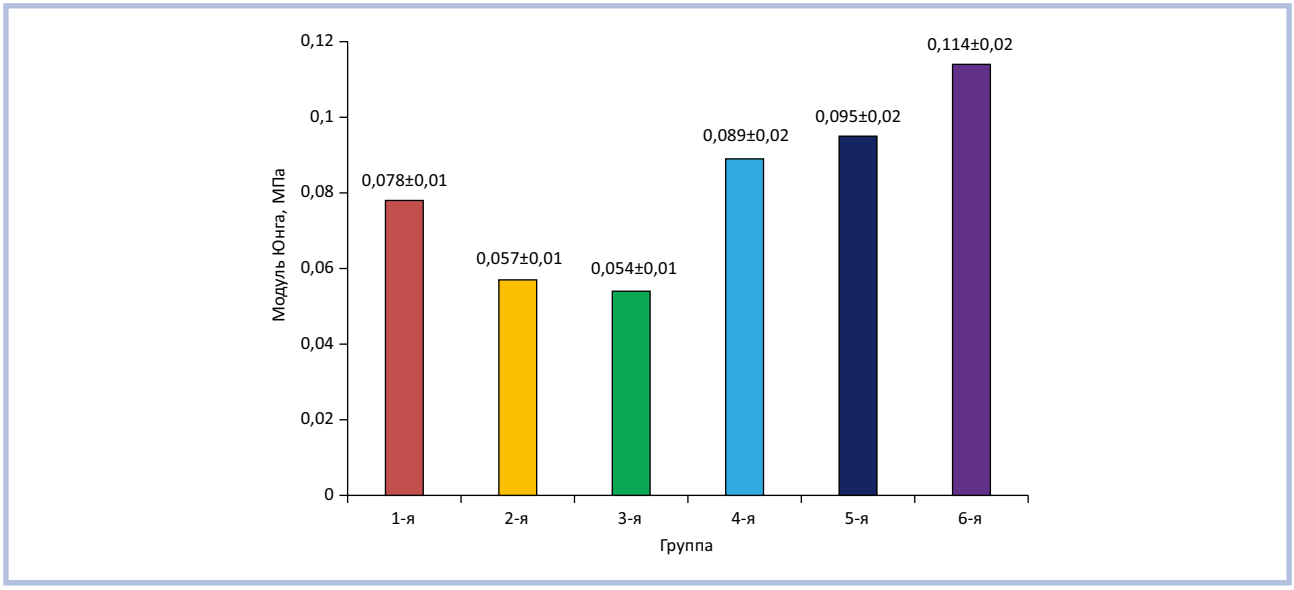

Рис. 6. **Распределение модуля Юнга в группах исследования (*p*<0,05).**

значимое различие между средними значениями модуля Юнга в исследуемых группах (p=0,0133).

Выводы

Проведенное нами сравнительное экспериментальное исследование влияния на биомеханические свойства роговицы формирования интрастромальных кармана и тоннеля с применением фемтосекундного лазера без и с имплантацией интрастромальных имплантатов показало:

1. Большее снижение биомеханической стабильности роговицы после формирования интрастромального кармана по сравнению с интрастромальным тоннелем, что подтверждалось меньшими значением модуля Юнга и напряжением, приложенным к исследуемым роговицам для их растяжения в 3-й группе по сравнению со 2-й.

2. Повышение прочностных характеристик роговицы после имплантации интрастромальных имплантатов, более выраженное после имплантации кольца в интрастромальный карман по сравнению с имплантацией интрароговичных сегментов в интрастромальный тоннель.

3. Усиление биомеханических свойств роговицы с увеличением глубины имплантации интрастромального кольца.

Участие авторов:
Концепция и дизайн исследования: Н.А.П., М.С.
Сбор и обработка материала: М.С., М.Щ., В.З.
Статистическая обработка: М.С., М.Щ.
Написание текста: Н.А.П, М.С.
Редактирование: Н.П.П., Н.А.П.

Авторы заявляют об отсутствии конфликта интересов.

ЛИТЕРАТУРА/REFERENCES

1. Daxer A. Biomechanics of the cornea. *International Journal of Keratoconus and Ectatic Corneal Diseases*. 2014;3:57-62.
2. Jabbarvand M, SalamatRad A, Hashemian H, Khodaparast M. Continuous corneal intrastromal ring implantation for treatment of keratoconus in an Iranian population. *Am J Ophthalmol*. 2013;155:837-842. https://doi.org/10.1016/j.ajo.2012.11.015
3. Ormonde S. Refractive surgery for keratoconus. *Clin Exp Optom*. 2013;96:173-182. https://doi.org/10.1111/cxo.12051
4. Daxer A. Corneal thickness after MyoRing implantation for keratoconus. *International Journal of Keratoconus and Ectatic Corneal Diseases*. 2014;3:15-19.
5. Бикбов М.М., Бикбова Г.М. Результаты лечения кератоконуса методом имплантации интрастромальных роговичных колец MyoRing в сочетании с кросслинкингом роговичного коллагена. *Офтальмохирургия*. 2012;4:6-9. [Bikbov MM, Bikbova GM. Intrastromal corneal MyoRings with corneal collagen cross-linking in keratoconus treatment (Preliminary results). *Oftal'mokhirurgiya*. 2012;4:6-9. (In Russ.)].
6. Паштаев Н.П., Синицын М.В., Поздеева Н.А. Сравнительный анализ клинико-функциональных результатов фемтолазерных имплантаций интрастромальных сегментов и колец MyoRing у пациентов с кератоконусом. *Офтальмохирургия*. 2014;3:35-41. [Pashtaev NP, Sinitsyn MV, Pozdeeva NA. Comparative analysis of clinical and functional results of the intrastromal segments and MyoRing implantations in keratoconus using the femtosecond technology. *Oftal'mokhirurgiya*. 2014;3:35-41. (In Russ.)].
7. Синицын М.В., Паштаев Н.П., Поздеева Н.А. Имплантация интрастромальных роговичных колец Myoring при кератоконусе. *Вестник офтальмологии*. 2014;3:123-126. [Sinitsyn MV, Pashtaev NP, Pozdeeva NA. Corneal intrastromal Myoring implantation in keratoconus. *Vestnik oftal'mologii*. 2014;3:123-126. (In Russ.)]
8. Паштаев Н.П., Поздеева Н.А., Синицын М.В. Предварительные результаты фемтолазерной интрастромальной имплантации колец MyoRing в лечении пеллюцидной дегенерации роговицы. *Катарактальная и рефракционная хирургия*. 2015;2:20-24. [Pashtaev N, Pozdeeva NA, Sinitsyn MV. Preliminary results of femtosecond laser-assisted intrastromal MyoRing implantation in pellucid corneal degeneration. *Kataraktal'naya i refraktsionnaya khirurgiya*. 2015;2:20-24. (In Russ.)].
9. Daxer A, Alio L, Pinero P. Clinical outcomes after complete ring implantation in corneal ectasia sing the femtosecond technology. *Ophthalmology*. 2011;118:1282-1290. https://doi.org/10.1016/j.ophtha.2010.12.012
10. Hosny M, El-Mayah E, Sidky M.K, Anis M. Femtosecond laser-assisted implantation of complete versus incomplete rings for keratoconustreatment. *Clin Ophthalmol*. 2015;9:121-127. https://doi.org/10.2147/OPTH.S73855

Поступила 03.08.2016