ISSN 0042-465X (Print)
ISSN 2309-1282 (Online)

ВЕСТНИК ОФТАЛЬМОЛОГИИ

№4 • 2018 • Том 134
Издается с 1884 г.

ОРИГИНАЛЬНЫЕ СТАТЬИ

ВЛИЯНИЕ АНТИАНГИОГЕННОЙ ТЕРАПИИ НА ГЛАЗНОЙ КРОВОТОК И МИКРОЦИРКУЛЯЦИЮ ПРИ ДИАБЕТИЧЕСКОМ МАКУЛЯРНОМ ОТЕКЕ

ФАЗОВАЯ ГАПЛОСКОПИЯ И ОСОБЕННОСТИ СТЕРЕОВОСПРИЯТИЯ ПРИ КОСОГЛАЗИИ

КЕРАТИТЫ И ГНОЙНЫЕ ЯЗВЫ РОГОВИЦЫ ПРИ КОНТАКТНОЙ КОРРЕКЦИИ

ПАХИМЕТРИЧЕСКИЕ И ТОПОГРАФИЧЕСКИЕ ИЗМЕНЕНИЯ РОГОВИЦЫ ПОСЛЕ КЕРАТОМИЛЕЗА С ФЕМТОЛАЗЕРНЫМ СОПРОВОЖДЕНИЕМ ПРИ ГИПЕРМЕТРОПИИ У ДЕТЕЙ

ПАТТЕРН-ЭЛЕКТРОРЕТИНОГРАММА И МАКУЛЯРНАЯ ГЕМОПЕРФУЗИЯ ПРИ ГЛАУКОМЕ

ЭНДОТЕЛИНЫ И ДОФАМИН В СЛЕЗНОЙ ЖИДКОСТИ В ОЦЕНКЕ НЕЙРОВАСКУЛЯРНЫХ НАРУШЕНИЙ ПРИ ГЛАУКОМЕ

ИЗМЕНЕНИЯ УРОВНЯ ВГД ПОСЛЕ ИНТРАВИТРЕАЛЬНЫХ ИНЪЕКЦИЙ

МЕДИА СФЕРА

https://doi.org/10.17116/oftalma201813404125

Пахиметрические и топографические изменения роговицы после кератомилеза с фемтолазерным сопровождением при гиперметропии у детей

И.Л. КУЛИКОВА[1]*, Н.П. ПАШТАЕВ[1—3], Н.А. МАСЛОВА[1], Л.И. УНИШКОВА[1], О.В. ШЛЕНСКАЯ[1]

[1]Чебоксарский филиал ФГАУ «МНТК «Микрохирургия глаза» им. акад. С.Н. Фёдорова» Минздрава России», пр-кт Тракторостроителей, 10, Чебоксары, 428028, Российская Федерация; [2]ГАУ ДПО Чувашии «Институт усовершенствования врачей» Министерства здравоохранения Чувашской Республики, Красная площадь, 3, Чебоксары, 428032, Российская Федерация; [3]ФГБУ ВПО «Чувашский государственный университет им. И.Н. Ульянова», Московский пр-кт, 15, Чебоксары, 428010, Российская Федерация

Цель — анализ состояния роговицы по данным прибора «Pentacam» до и через 5 лет после гиперметропического лазерного *in situ* кератомилеза с фемтолазерным сопровождением (ФемтоЛАЗИК) у детей. **Материал и методы.** Обследовано 40 детей в возрасте от 6 до 15 лет до и через 5 лет после ФемтоЛАЗИК. **Результаты.** Толщина роговицы в центре составила 548,88±37,24 мкм, в зоне 6,5 мм — 631,58±48,23 мкм, в зоне 8 мм — 723,61±57,7 мкм. Через 5 лет после операции отмечено уменьшение толщины роговицы в зоне основного воздействия (6,5—8,0 мм от центра) в среднем на 6%. Пахиметрия в центре составила 545,06±48,11 мкм, в зоне 6,5 мм — 592,54±36,55 мкм, в 8 мм зоне — 683,54±50,89 мкм. Элевация задней поверхности роговицы составила в среднем +21±3,75 мкм. Кератотопографические индексы ISV и IVA были увеличены в 3,6 и 2,7 раза относительно исходных данных и составили 83,86±30 и 0,58±0,4 мм соответственно. Другие индексы составили: IHA — 22,8±9,82 мкм, R_{min} — 6,95±0,38 мм, KI — 1,11±0,09 и CKI — 1,05±0,03. **Заключение.** Мониторинг состояния роговицы по данным прибора Pentacam до и через 5 лет после гиперметропического ФемтоЛАЗИК у детей на фоне стабильных показателей рефракции выявил изменение показателей кератотопографических индексов в связи с изменением толщины роговицы в зоне лазерной абляции и отсутствие патологической элевации задней поверхности роговицы. Данные изменения отражают профиль роговицы после лазерной коррекции гиперметропии и должны расцениваться как топографическая «кератопсевдоэктазия».

Ключевые слова: *кератотопографические индексы, гиперметропический ФемтоЛАЗИК у детей, Pentacam HR, топографическая «кератопсевдоэктазия».*

Pachymetric and topographic changes of cornea after femtosecond laser-assisted keratomileusis in hypermetropic children

I.L. KULIKOVA[1], N.P. PASHTAEV[1—3], N.A. MASLOVA[1], L.I. UNISHKOVA[1], O.V. SHLENSKAJA[1]

[1]Cheboksary branch of S. Fyodorov Eye Microsurgery Federal State Institution, 10 Traktorostroiteley Pr., Cheboksary, Chuvash Republic, Russian Federation, 428028; [2]Postgraduate Doctors' Training Institute, Ministry of Health of the Chuvash Republic, 3 Krasnaya Square, Cheboksary, Chuvash Republic, Russian Federation, 428003; [3]Chuvash State University named after I.N. Ulyanov, 15 Moskovskiy Pr., Cheboksary, Chuvash Republic, Russian Federation, 428010

Purpose — to analyze the state of cornea using «Pentacam» device data before and five years after femtolaser-assisted in situ keratomileusis (FS-LASIK) in hyperopic children. **Material and methods.** The study included 40 children aged 6—15 years examined before and five years after FS-LASIK. **Results.** Central corneal thickness (CCT) amounted to 548.88±37.24 μm, at 6.5 mm zone — 631.58±48.23 μm, at 8 mm zone — 723.61±57.7 μm. Five years after the surgery corneal thickness at main influence zone (6.5—8.0 mm from the center of the cornea) decreased in average by 6%. Pachymetry at the center showed 545.06±48.11 μm, at 6.5 mm zone — 592.54±36.55 μm, at 8 mm zone — 683.54±50.89 μm. Mean posterior corneal elevation was +21±3.75 μm. Keratotopographic indices ISV and IVA increased 3.6 and 2.7 times compared to initial data and amounted to 83.86±30 mm and 0.58±0.4 mm respectively. Other indices were IHA — 22.8±9.82 μm, R_{min} — 6.95±0.38 mm, KI — 1.1±0.09 and CKI — 1.05±0.03. **Conclusion.** Monitoring of the cornea state with «Pentacam» before and 5 years after hyperopic FS-LASIK in children on the background of stable refraction revealed changes of keratotopographic indices associated to corneal thickness change in the laser ablation zone and the absence of pathologic posterior corneal surface elevation. These changes reflect the corneal profile after laser correction of hyperopia and should be perceived as topographic «pseudo keratectasia».

Keywords: *keratotopographic indices, hyperopic FS-LASIK in children, Pentacam HR, topographic «pseudo keratectasia».*

Амблиопия относится к наиболее распространенным состояниям у детей, представляя собой серьезную медицинскую и социальную проблему [1]. Анизометропия является одной из частых причин амблиопии, при этом гиперметропическая анизометропия чаще встречается миопической [2]. По данным публикаций, успешные результаты традиционного лечения анизометропической амблиопии у детей отмечаются в

© Коллектив авторов, 2018

Для корреспонденции:
Куликова Ирина Леонидовна — д-р мед. наук, зам. директора по лечебной работе
e-mail: koulikova@mail.ru

48—82% случаев [1, 2]. В связи с этим рефракционная хирургия у детей признана перспективным методом коррекции рефракционных нарушений для повышения зрительных функций [3].

Лазерный *in situ* кератомилез с фемтолазерным сопровождением (ФемтоЛАЗИК) является эффективным методом коррекции гиперметропической анизометропии у детей [4]. Целью рефракционной операции, выполняемой на амблиопичном глазу, является прежде всего создание максимально возможного рефракционного баланса с парным (ведущим) глазом и более успешное дальнейшее лечение амблиопии. Рефракционные данные могут быть нестабильными, так как по мере роста ребенка изменяется переднезадняя ось (ПЗО) глазного яблока [5].

Особенностью рефракционных операций у детей являются обеспечение их максимальной безопасности и достижение высших функциональных результатов в течение длительного времени с учетом роста ребенка. Все это в целом обусловливает необходимость длительного динамического наблюдения. Немаловажно и то, как, спустя время после операции, изменяется роговица, ее биомеханические, пахиметрические и топографические данные. Помимо анализа безопасности вмешательства, важна правильная интерпретация вышеперечисленных параметров в отдаленном периоде. Для мониторинга состояния роговицы в настоящее время широко применяется прибор Pentacam с неинвазивным методом картирования кривизны поверхности роговицы с использованием цифровых снимков оптических срезов роговицы для расчета трехмерных модулей. Важным интегральным выражением этих параметров являются кератотопографические индексы [6].

Все это в целом обусловливает необходимость оценки результатов и динамического наблюдения за искусственно измененной с помощью рефракционной операции формой роговицы у детей и подростков.

Цель работы — анализ состояния роговицы по данным прибора Pentacam до и через 5 лет после гиперметропического ФемтоЛАЗИК у детей.

Материал и методы

Проанализированы результаты обследования 40 детей (40 глаз) в возрасте от 6 до 15 лет (средний возраст 10,5±1,8 года) с гиперметропией и гиперметропическим астигматизмом до и после ФемтоЛАЗИК, выполненной на худшем, амблиопичном глазу. Показатели рефракции парного ведущего глаза были близки к таковым при эмметропии. В исследование вошли пациенты с отсутствием в анамнезе каких-либо операций на глазу, критерием исключения являлось наличие тяжелых соматических и глазных заболеваний. У детей в возрасте от 6 до 13 лет операцию выполняли под общей анестезией в сопровождении общей комбинированной анестезии севофлураном и фентанилом (1—2 мкг/кг) с установлением ларингеальной маски и проведением вспомогательной искусственной вентиляции легких. Все исследования и лечение были выполнены с информированного согласия родителей и в соответствии с этическими нормами Хельсинкской декларации. Пациентов обследовали до операции, на 5-й день, через 1 год и 5 лет после операции.

Гиперметропический ФемтоЛАЗИК проводили с помощью установки «Микроскан» 300 и 500 Гц (Россия, Троицк). Роговичный лоскут диаметром 9,5 мм и толщиной 110 мкм формировали с использованием фемтосекундного лазера IntraLase FS 60 кГц (AMO, США). Эксимерную фотоабляцию выполняли в центральной оптической зоне диаметром 6,5 мм. Общая зона абляции составила 8,8—8,9 мм. При выполнении гиперметропического ФемтоЛАЗИК основное эксимерлазерное воздействие происходило в проекции переходной зоны (ориентировочно в диапазоне от 6,5 до 8 мм от центра роговицы) с небольшим воздействием в центре роговицы (в пределах 5—10 мкм), что отличает лазерную коррекцию гиперметропии от таковой при миопии [7].

Всем пациентам было проведено стандартное и дополнительное специальное офтальмологическое обследование. Анализировали следующие параметры: рефракционные данные, среднее значение корригированной и некорригированной остроты зрения при помощи единиц LogMAR по правилу J. Holladay [8] с последующим переводом в десятичную систему, степень элевации задней поверхности роговицы, пахиметрию в центре, в зоне 6,5 и 8 мм и кератотопографические индексы с помощью прибора Pentacam HR (OCULUS, Германия). Сравнительному анализу подлежали следующие индексы: индекс дисперсии поверхности (ISV), который выражает соотношение радиуса кривизны роговицы в сагиттальной плоскости и среднего значения ее кривизны (в норме ≤37), индекс вертикальной асимметрии (IVA) — показывает среднее значение разницы между радиусами кривизны роговицы в противоположных точках по вертикали (в норме ≤0,28 мм), индекс наивысшей асимметрии (IHA) — показывает среднее значение разницы между высотой роговицы в верхнем и нижнем секторах по отношению к горизонтальному меридиану (в норме ≤19 мкм), индекс кератоконуса (KI) — выражает соотношение между средними значениями радиуса кривизны роговицы в верхнем и нижнем секторах (в норме ≤1,07), индекс центрального кератоконуса (CKI) — выражает соотношение между средними значениями радиуса кривизны роговицы в периферическом кольце, деленное на среднее значение радиуса кривизны роговицы в центральной зоне (в норме ≤1,03), минимальный радиус кривизны (R_{min}) — показывает наименьший радиус кривизны роговицы в сагиттальной плоскости (в норме ≥6,71 мм) [9, 10].

Статистическую обработку данных проводили с помощью программ Excel (Microsoft Office-2013) и Statistica 8,0 (StatSoft). Использовали традиционные показатели описательной статистики — число наблюдений (*n*), среднее арифметическое (*M*), стандартное отклонение (*SD*) и категориальные данные (процент). В связи с правильным распределением показателей использовали параметрический критерий *t*-Стьюдента для независимых и сопряженных групп. Различия между выборками считали достоверными при уровне значимости меньше 0,05.

Результаты и обсуждение

Операция и послеоперационный период прошли без осложнений. В первые 3 ч после вмешательства дети находились под тщательным наблюдением медицинского персонала и родителей для исключения возможного смещения клапана роговицы. В послеоперационном периоде местно применяли стандартные схемы медикаментозного ведения: антибиотики в течение 7 дней, стероидные противовоспалительные средства по схеме в течение 1 мес и корнеопротекторы в течение 3—4 мес. Занятия физкультурой ограничивались на 6 мес. В течение 3—5 лет после операции все пациенты получали плеоптическое лечение 2 раза в год с назначением при необходимости очковой коррекции. Биомикроскопия роговицы в более отдаленный период наблюдений (в сроки от 1 года до 5 лет после операции) не выявила каких-либо изменений, роговица была прозрачная, контур клапана с наличием рубца по его краю просматривался при всех сроках наблюдения.

До операции значение сферического эквивалента (СЭ) рефракции амблиопичного глаза было в среднем (+)3,85±1,5 дптр (от (+)1,15 до (+)6,5 дптр), сферического компонента рефракции — (+)5,05±1,09 дптр (от (+) 3,35 до (+)7,25 дптр), цилиндра — 2,75±1,06 дптр (от 0,75 до 5,75 дптр). Анизометропия по СЭ в среднем составила 3,29±1,15 дптр (от (+)2,55 до (+)5,67 дптр), некорригированная острота зрения (НКОЗ) — 0,14±0,02 (от 0,01 до 0,40) (+0,9 LogMAR; корригированная острота зрения (КОЗ) — 0,25±0,02 (от 0,05 до 0,8) (+0,6 LogMAR). Через 1 год после ФемтоЛАЗИК среднее значение СЭ оперированного глаза составило (+)1,5±0,26 дптр (от (+)0,95 до (+)3,45 дптр), анизометропии по СЭ — 0,80±0,56 дптр (от (+)0,15 до (+)2,05 дптр), НКОЗ — 0,3±0,25 (от 0,10 до 0,55) (+0,4 LogMAR); КОЗ — 0,43±0,17 (от 0,15 до 0,7) (+0,13 LogMAR). Спустя 5 лет после операции среднее значение СЭ оперированного глаза составило (+)1,3±0,15 дптр (от (+)0,73 до (+)2,75 дптр), сферического компонента рефракции — (+)2,25±0,85 дптр (от (–)0,5 до (+)3,75 дптр), цилиндра — 1,5±1,17 дптр (от 0,25 до 2,13 дптр), анизометропии по СЭ — 0,97±0,86 дптр (от (+)0,25 до (+)2,65 дптр), НКОЗ — 0,4±0,15 (от 0,12 до 0,6) (+0,4 LogMAR), КОЗ — 0,54±0,12 (от 0,21 до 0,8) (+0,13 LogMAR). Никто из пациентов не потерял ни одной строки КОЗ.

Поскольку при обследовании детей для достоверности результатов требуются усидчивость и правильная фиксация взгляда, все измерения проводили не менее 3 раз, затем брали среднее значение для анализа. До операции среднее значение пахиметрии в центре роговицы составляло 548,88±37,24 мкм (от 519 до 640 мкм), в зоне 6,5 мм — 631,58±48,23 мкм (от 545 до 723 мкм), в зоне 8 мм — 723,61±53,70 мкм (от 609 до 806 мкм). На 5-й день после ФемтоЛазик отмечалось уменьшение толщины роговицы в исследуемых зонах в соответствии с заданным алгоритмом воздействия. Через 1 год после операции данные пахиметрии в зоне воздействия стабилизировались, через 5 лет отмечалось статистически значимое уменьшение толщины роговицы в зоне основного воздействия (диаметр кольца от 6,5 до 8 мм) в среднем на 6%. Пахиметрия роговицы в среднем составила: в центре — 545,06±48,11 мкм (от 483 до 617 мкм), в зоне 6,5 мм — 592,54±36,55 мкм (от 525 до 687 мкм), в зоне 8 мм — 683,54±50,89 мкм (от 589 до 766 мкм) **(табл. 1)**. Минимальная толщина роговицы до операции составила в среднем 568±28,05 мкм, после операции статистически значимо уменьшилась на 9,14% и составила через 5 лет 516,04±33,67 мкм. В основном минимальное значение толщины роговицы как до, так и после операции зафиксировано в нижневисочном квадранте, между зонами 6,5 и 8 мм, где, собственно, и выполнялась лазерная абляция.

Все исследуемые индексы через 5 лет после операции, кроме минимального индекса кривизны (R_{min}), статистически значимо изменились и составили в среднем: ISV — 83,86±30, IVA — 0,58±0,4 мм, KI — 1,11±0,09, CKI — 1,05±0,03, IHA — 22,8±9,82 мкм **(табл. 2)**. Наиболее значимо изменились индексы ISV и IVA — увеличились в 3,64 и в 2,7 раза относительно исходных данных. Менее всего изменился индекс CKI — статистически незначимо увеличился на 4% по сравнению с данными до операции. Показатель R_{min} статистически значимо уменьшился на 22%.

Изменение степени элевации задней поверхности роговицы является одним из важнейших критериев в диагностике кератэктазии [7, 11]. В проведенном исследовании данный показатель оставался неизменным к 5-му году после операции, соответствуя предоперационным значениям **(табл. 3)**.

В настоящем исследовании не наблюдалось никаких значимых осложнений во время и после ФемтоЛАЗИК. У всех пациентов отмечено уменьшение степени анизометропии и повышение остроты зрения на фоне плеоптического лечения. Некоторый регресс рефракционного результата и стабилизация рефракции в течение первого года после операции являются особенностями коррекции гиперметропии. Зафиксировано незначительное изменение рефракционных данных по СЭ в сроки от 1 года до 5 лет по-

Таблица 1. **Динамика толщины роговицы (в мкм) по данным прибора «Pentacam» до и после ФемтоЛАЗИК у детей (40 глаз) (*M±SD*)**

Толщина роговицы	До операции	Через 5 дней	Через 1 год	Через 5 лет	*p**
Центр	548,88±37,24	546,24±51,44	545,15±28,09	545,06±48,11	0,040
6,5 мм	631,58±48,23	581,63±34,32	591,87±27,06	592,54±36,55	0,000
8 мм	723,61±53,7	685,36±63,14	683,13±48,02	683,54±50,89	0,001
Минимальная толщина	568±28,05	523,13±41,02	518,54±39,02	516,04±33,67	0,000

Примечание. Здесь и в табл. 2, 3: *p* – *t*-критерий Стьюдента (* — различие показателей через 5 лет после операции относительно исходных данных); ФемтоЛАЗИК — лазерный *in situ* кератомилез с фемтолазерным сопровождением; *M* — среднее арифметическое, *SD* — стандартное отклонение.

Таблица 2. **Кератотопографические индексы роговицы по данным прибора «Pentacam» до и после ФемтоЛАЗИК у детей (40 глаз) (*M±SD*)**

Кератотопографический индекс (норма)	До операции	Через 5 дней	Через 1 год	Через 5 лет	*p**
ISV (⩽37)	23±2,86	97,26±20	82,12±27	83,86±30	0,000
IVA (⩽0,28 мм)	0,21±0,02	0,61±0,8	0,57±0,2	0,58±0,4	0,002
KI (⩽1,07)	1,04±0,05	1,13± 0,12	1,12± 0,05	1,11±0,09	0,000
CKI (⩽1,03)	1,01±0,04	1,08±0,06	1,04±0,04	1,05±0,03	0,091
IHA (⩽19 мкм)	7,2±1,42	25,8±5,14	23,15±3,02	22,8±9,82	0,038
R_{min} (⩾6,71 мм)	8,9±0,6	7,55±0,81	6,22±0,95	6,95±0,38	0,220

Таблица 3. **Элевация задней поверхности роговицы по данным прибора «Pentacam» до и после ФемтоЛАЗИК у детей (40 глаз) (*M±SD*)**

Элевация	До операции	Через 5 дней	Через 1 год	Через 5 лет	*p**
Центр	+4±1,75	+12±1,35	+10±1,16	+5±1,75	0,06
6,5 мм	+12±1,25	+13±2,14	+10±2,52	+7±1,25	0,11
8 мм	+18±2,25	+9±2,73	+7±3,34	+21±3,25	0,08

сле операции, что может быть обусловлено, в первую очередь, продолжающимся ростом ПЗО глазного яблока.

Необходимо отметить, что технология ФемтоЛАЗИК подняла на совершенно иной качественный уровень рефракционную хирургию и идеально подходит для коррекции гиперметропии, так как позволяет создавать большой и тонкий клапан с прецизионной точностью и, соответственно, использовать большие зоны абляции, что важно для эффективной коррекции гиперметропии [4]. Многие авторы отмечают отсутствие значимых осложнений у детей после рефракционных операций, что объясняется достижениями офтальмологии последних лет, совершенствованием лазерных технологий, лазерных установок, систем слежения за глазом и номограмм [2, 12—14]. Помутнение роговицы может иметь место в основном после применения технологии поверхностной абляции — фоторефрактивной кератэктомии или ее модификаций [2]. После ФемтоЛАЗИК при биомикроскопии по краю клапана, как правило, определялся более или менее выраженный рубец, наличие которого, по нашему мнению, обеспечивает стабильное положение клапана в сформированном ложе и препятствует возникновению возможных осложнений, связанных с его смещением, что немаловажно в детском возрасте. В то же время нет ни одной публикации о послеоперационном смещении клапана после ЛАЗИК у детей [15]. Отсутствие дислокации клапана авторы объясняют усиленным механизмом эндотелиального насоса у детей в сравнении со взрослыми.

При анализе роговичной карты по данным прибора «Pentacam» через 5 дней и 1 год после операции выявлено увеличение показателей элевации задней поверхности роговицы в центре (с 4 мкм до 12—10 мкм) и уменьшение в зоне 8 мм (с 18 до 9—7 мкм) с последующим приближением значений к исходному уровню. Кераторефракционная операция меняет не только толщину роговицы, но ее внутреннюю структуру. При коррекции гиперметропии изменение толщины роговицы на периферии за счет удаления ее кольцевого слоя приводит к уменьшению изгибной жесткости роговицы и как следствие — к уменьшению показателей внутриглазного давления (ВГД) [16].

Изменение уровня ВГД после гиперметропического ЛАЗИК, зависящее от внутреннего и внешнего радиуса удаляемого кольцевого слоя, глубины абляции и толщины клапана, в свою очередь, влияет на состояние роговицы. Анализ реакции задней поверхности роговицы с помощью прибора Orbscan (версия 2,0, Baush & Lomb) до и через 6 мес после миопического ЛАЗИК выявил разницу значений элевации в центре и на периферии роговицы [17]. Авторы объясняют это отеком, утолщением и проминенцией в переднюю камеру задней поверхности в периферической части роговицы за счет ремоделирования ее формы в результате хирургически индуцированных изменений в ее структуре, а не следствием собственно эктазии. Это совпадает с теорией биомеханического ответа роговицы на хирургическое вмешательство [18, 19].

Сложный контур и резкие переходы в кривизне гиперметропического профиля абляции, как правило, вызывают более агрессивную гиперпластическую реакцию заживления, что обусловливает изменчивость топографических данных роговицы [20]. Имеются и возрастные особенности детской роговицы, а именно, большее содержание в ней воды, меньшее количество коллагена на единицу площади, меньшая исчерченность коллагеновых фибрилл по сравнению со взрослыми и характерное для детского коллагена снижение модуля Юнга [21]. Эти данные позволяют нам предположить, что у детей процесс ремоделирования роговицы и связанные с этим показатели элевации задней поверхности роговицы, как и стабилизация рефракции, идут дольше, чем у взрослых, — от 6 до 12 мес после операции.

Хотелось бы подчеркнуть, что результаты настоящего исследования представляются впервые. Следует также отметить, что в данной работе демонстрируются средние, обобщенные данные у детей от 6 до 15 лет с разными изначальными показателями рефракции по СЭ (от (+)1,15 до (+)6,5 дптр) и толщины роговицы. Для получения более точных выводов при анализе элевации задней поверхности роговицы необходимо разделять пациентов по возрасту (дети и подростки), исходным параметрам глаза и, соответственно, по объему вмешательства на роговице. В целом полученные нами показатели демонстрируют процесс биомеханического ответа и ремоделирования роговицы после кераторефракционной операции и не противоречат данным литературы [19].

В результате настоящего исследования были выявлены следующие закономерности: в течение всего периода наблюдения после операции отмечены в целом стабильные показатели рефракции и повышение НКОЗ и КОЗ; изменение, в сравнении с исходными данными, всех кератотопографических индексов на фоне равномерного истончения роговицы в среднем на 6% в зоне воздействия и на 9,14% в самом тонком месте роговицы — в нижневисочном квадранте; стабильность основных исследуемых показателей в сроки от 1 года до 5 лет после операции по данным прибора Pentacam.

Перечисленные изменения не являются признаками индуцированного кератоконуса, а лишь отображают профиль роговицы после выполнения гиперметропической абляции, в то время как истинный кератоконус сопровождается целым рядом прогрессирующих со временем клинических, кератотопографических, биомеханических и структурных изменений роговицы.

Одним из показателей безопасности вмешательства на роговице и сохранения ее биомеханических свойств является корнеальный гистерезис. По данным наших, ранее выполненных исследований, изменение биомеханических свойств роговицы, а именно изменение корнеального гистерезиса, очень незначительно после гиперметропического лазерного *in situ* кератомилеза [22]. Это связано не только с местом основного воздействия, которое при коррекции гиперметропии расположено ближе к периферии, но и с исходными особенностями и ригидностью тканей роговицы и склеры у гиперметропов. Этим лазерная коррекция гиперметропии отличается от таковой при миопии, где воздействие идет в центре роговицы, что позволяет получить высокие рефракционные результаты, но в то же время приводит к ослаблению биомеханических свойств роговицы и более выраженному снижению корнеального гистерезиса [23]. Эти данные не противоречат публикациям других авторов [24], которые отмечают, что индуцированный кератоконус после гиперметропического лазерного *in situ* кератомилеза явление крайне редкое, и подчеркивают разницу в изменении биомеханических показателей роговицы после коррекции миопии и гиперметропии. Вместе с тем в настоящее время общепризнано, что качественный анализ стандартных кератотопограмм, данных пахиметрии и биомеханических показателей наиболее важен на дооперационном этапе при отборе пациентов на рефракционную операцию.

В нашем исследовании повышение большинства кератотопографических индексов после операции может расцениваться только как «кератопсевдоэктазия» послеоперационной роговицы. Отсутствие дальнейшего истончения и изменения степени элевации задней поверхности роговицы в течение 5 лет после операции подтверждает стабильность ее состояния, но в то же время требует дальнейшего наблюдения в динамике. Оценка статуса роговицы с помощью программы Pentacam основывается только на данных топографии и в первую очередь рассчитана на первичное дооперационное обследование неизмененной роговицы, в связи с чем не может рассматриваться как основа для постановки клинического диагноза [6, 9, 10].

Несмотря на большое количество методов диагностики кератоконуса, раннее выявление заболевания представляет значительные трудности и нередко требует длительного динамического наблюдения пациентов. Неверная интерпретация данных послеоперационного состояния роговицы, полученных с помощью прибора Pentacam, может привести как к диагностической ошибке, имеющей негативные последствия для пациента в психосоматическом плане, так и к дальнейшей ошибочной тактике ведения пациента. Для правильной постановки диагноза индуцированного кератоконуса необходимо комплексное динамическое обследование пациентов.

Клинический пример. Пациент *В.* 9 лет обратился с родителями в клинику с жалобами на слабое зрение левого глаза. В анамнезе: очковая коррекция с 3 лет, регулярное плеоптическое лечение, непереносимость контактной коррекции. Диагноз: «Гиперметропия

слабой степени правого глаза и высокой степени — левого глаза. Сложный гиперметропический астигматизм. Амблиопия высокой степени. Анизометропия обоих глаз. Ортофория». До операции: Vis OD=0,7 sph+0,5=0,9, Vis OS=0,05 sph+5,5=0,1; анизометропия по данным объективной рефракции составляла 7,0 дптр, ретинальная острота зрения OS=0,32; рефракция в условиях циклоплегии OD sph (+)0,75; cyl (–) 0,75 ax 59°; OS sph (+)7,5; cyl (–) 1,5 ax 2°; ПЗО OD=23,27 мм, OS=21,12 мм; пахиметрия в центре OD=582 мкм, OS=590 мкм; монокулярный характер зрения (OD). Кератотопографические индексы: ISV=19; IVA=0,15 мм; KI=1,01; CKI=1,01; IHA=3,0 мкм; R_{min}=7,77 мм. Элевация задней поверхности роговицы до операции составляла в среднем (+)15±1,2 мкм. Корнеальный гистерезис (CH) составил: OD=10,4 mmHg, OS=11,2 mmHg. Была проведена операция ФемтоЛАЗИК на OS. Через 4 года после вмешательства на OS и 7 курсов консервативного лечения: Vis OD=0,9, Vis OS=0,5 sph (–)0,25 cyl (–)1,75 ax 154º=0,8; ПЗО OS=21,73 мм; пахиметрия в центре OS=558 мкм; CH (OS)=10,7 мм рт.ст.; характер зрения — бинокулярный. Данные кератотопографии и пахиметрической карты на приборе Pentacam до и после операции представлены на **рис. 1—4**. После вмешательства элевация задней поверхности роговицы составила в среднем (+)12±1,8 мкм; кератотопографические индексы: ISV=120, IVA=0,71 мм, KI=1,16, CKI=1,08, IHA=6,9 мкм, R_{min}=6,51 мм. Диагноз: OS — оперированная гиперметропия высокой степени. Состояние после гиперметропического ФемтоЛАЗИК. Амблиопия слабой степени.

Таким образом, отмечены увеличение функциональных показателей на прооперированном глазу, равномерное истончение роговицы в зоне абляции, незначительные изменения биомеханических свойств роговицы по данным CH, повышение кератотопографических индексов, за исключением индекса IHA, отсутствие изменения степени задней элевации роговицы, что в целом исключает наличие индуцированной кератэктазии у данного пациента и отражает состояние роговицы после выполнения гиперметропического профиля абляции роговицы.

Заключение

Мониторинг состояния роговицы по данным прибора «Pentacam» до и через 5 лет после гиперме-

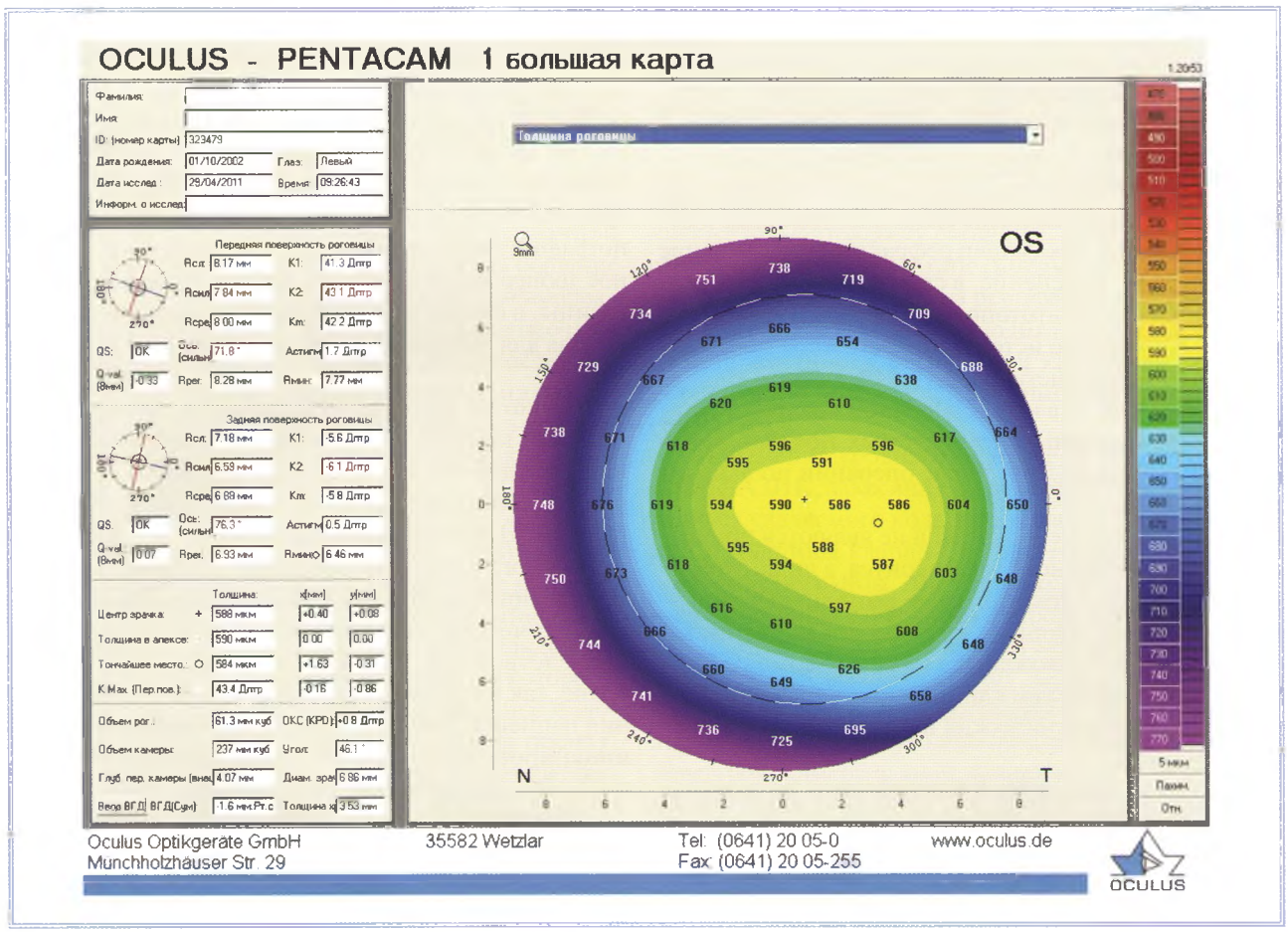

Рис. 1. **Пахиметрическая карта роговицы пациента *В.* 9 лет до гиперметропического ФемтоЛАЗИК.**

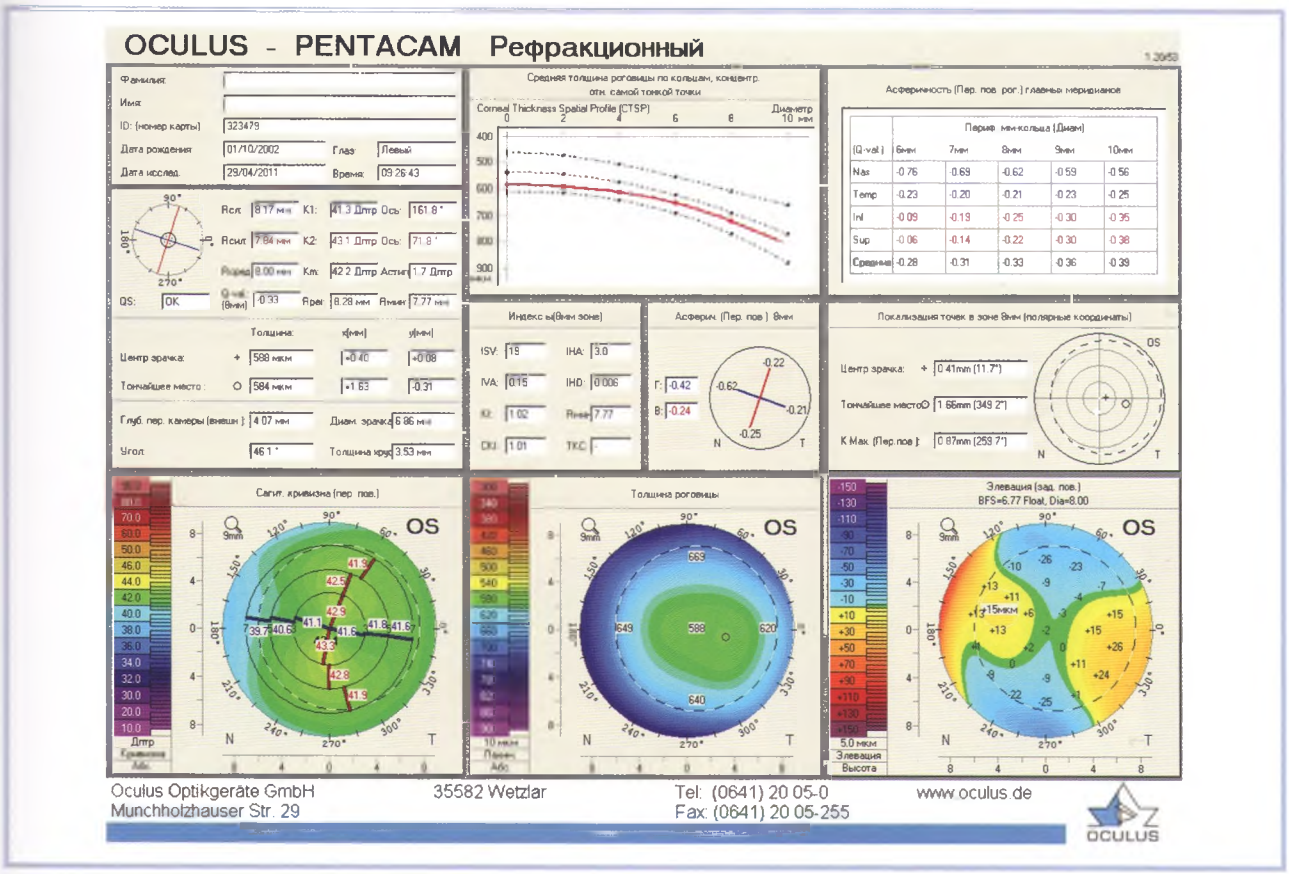

Рис. 2. **Рефракционная карта роговицы пациента *В.* 9 лет до гиперметропического ФемтоЛАЗИК.**

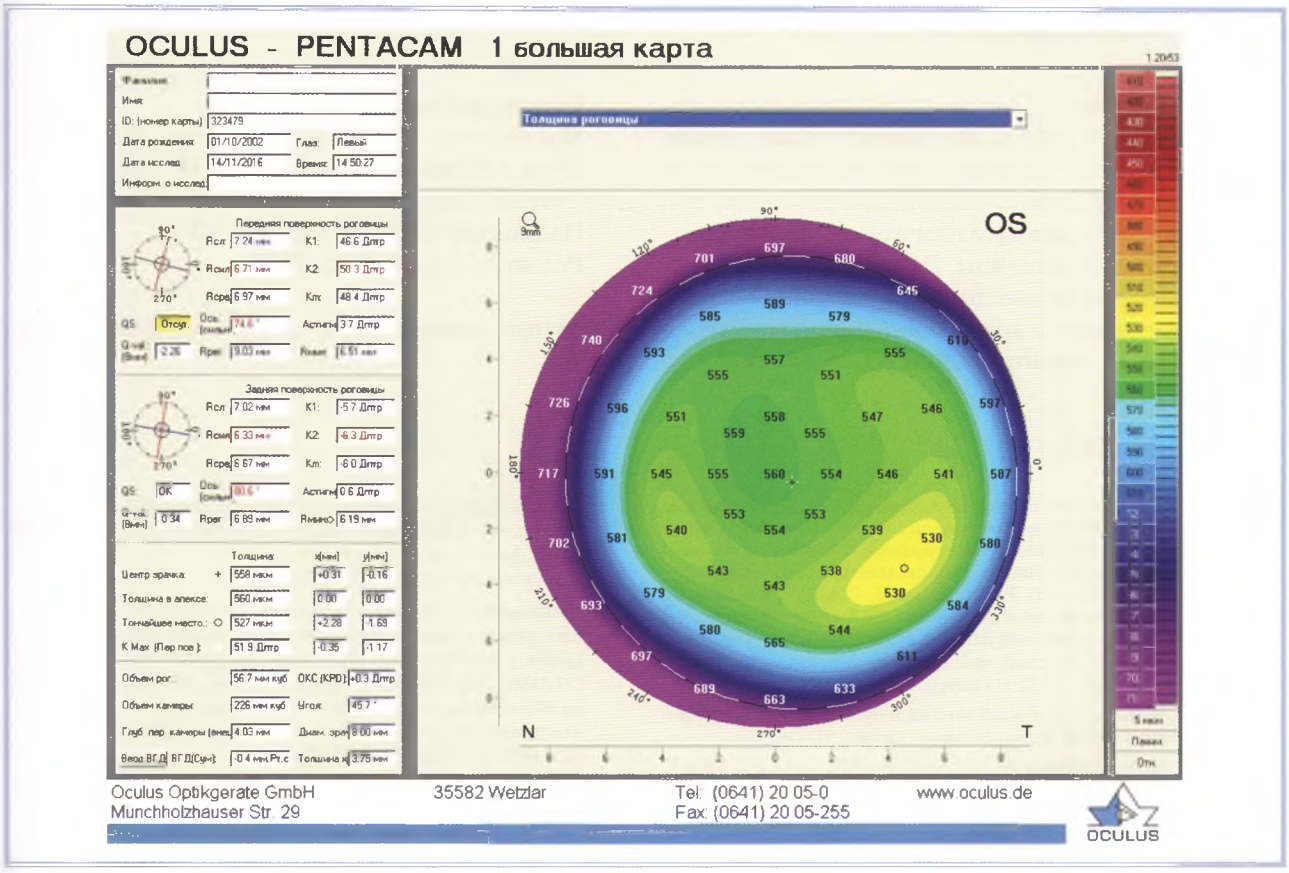

Рис. 3. **Пахиметрическая карта роговицы пациента *В.* 13 лет — через 4 года после гиперметропического ФемтоЛАЗИК.**

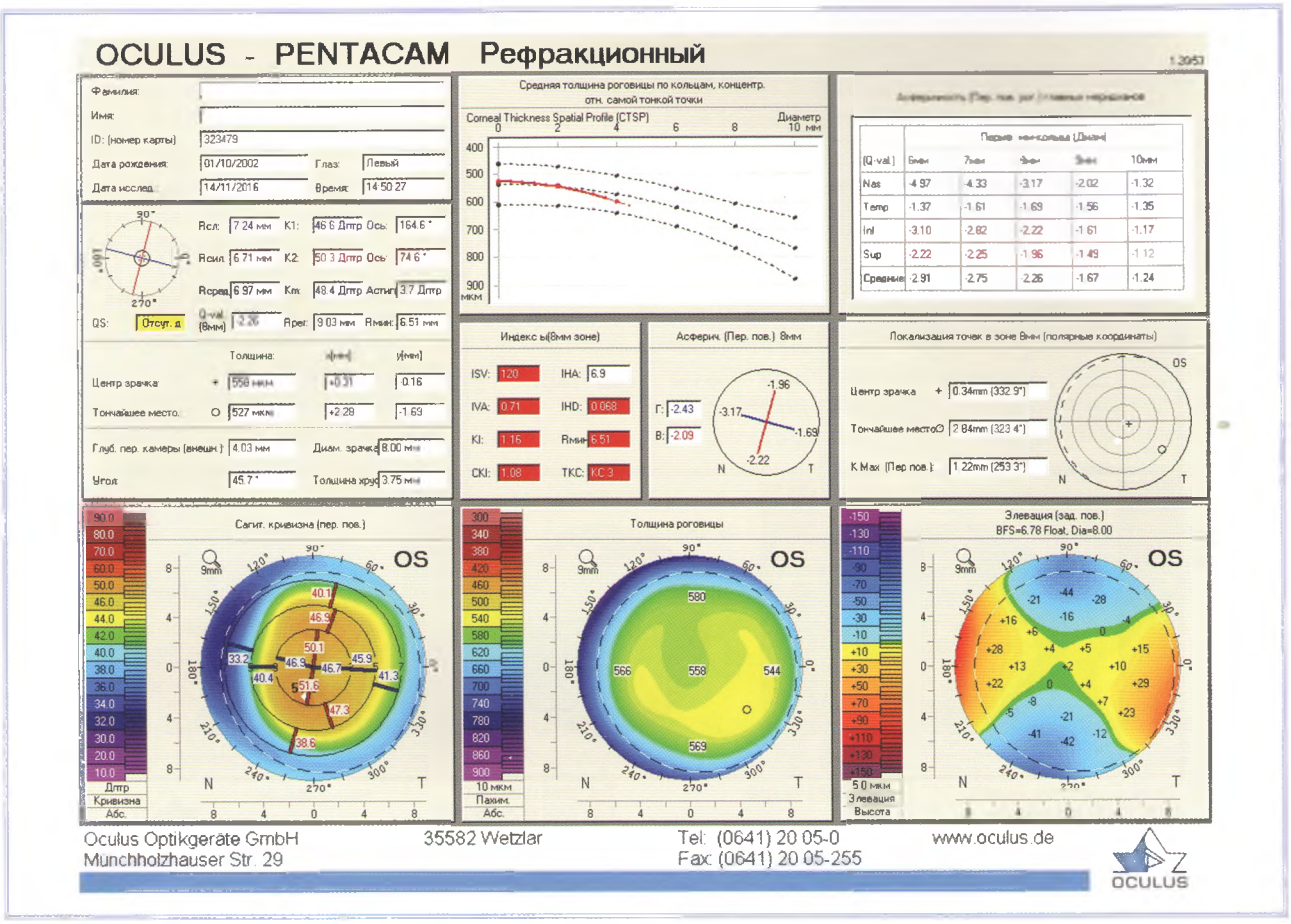

Рис. 4. **Рефракционная карта роговицы пациента *В.* 13 лет — через 4 года после гиперметропического ФемтоЛАЗИК.**

тропического ФемтоЛАЗИК у детей на фоне стабильных показателей рефракции выявил изменение показателей кератотопографических индексов в связи с изменением толщины роговицы в зоне лазерной абляции и отсутствие патологической элевации задней поверхности роговицы. Данные изменения отражают профиль роговицы после лазерной коррекции гиперметропии и должны расцениваться как топографическая «кератопсевдоэктазия».

Участие авторов:
Концепция и дизайн исследования: Н.М., Л.У.
Сбор и обработка материала: Л.У., О.Ш.
Статистическая обработка: О.Ш., Л.У.
Написание текста: Н.М., Л.У., О.Ш.
Редактирование: И.К., Н.П.

Авторы заявляют об отсутствии конфликта интересов.

ЛИТЕРАТУРА/REFERENCES

1. Кишкин Ю.И., Дога А.В., Ермилова И.А., Кашенко Т.П., Корнюшина Т.А., Куликова И.Л. *Место рефракционной лазерной хирургии в детской офтальмологии.* Заседание Дискуссионного клуба рефракционных хирургов в рамках XI научно-практическая конференция «Новое в офтальмологии». 2011;1:67-72. [Kishkin YuI, Doga AV, Ermilova IA, Kashchenko TP, Kornyushina TA, Kulikova IL. *The place of laser refractive surgery in pediatric ophthalmology.* Session of debating club of refractive surgeons at XI scientific-practical conference. New in ophthalmology. Novoe v oftal'mologii. 2011;1:67-72. (In Russ.)].
2. Pausse E. Refractive surgery in children: is it ready for prime time? *Am J Ophthalmol.* 2007;57:79-88. https://doi.org/10.3368/aoj.57.1/79
3. Alió JL, Wolter NV, Piñero DP, Amparo F, Sari ES, Cankaya C, Laria C. Pediatric refractive surgery and its role in the treatment of amblyopia: meta-analysis of the peer-reviewed literature. *J Refract Surg.* 2011;27(5):364-374. https://doi.org/10.3928/1081597x-20100831-01
4. Паштаев Н.П., Куликова И.Л. *Способ хирургического лечения гиперметропической анизометропии у детей.* Патент РФ на изобретение №2369369/23.04.08. Бюл. №28. Ссылка активна на 13.06.17. [Pashtaev NP, Kulikova IL. *Sposob khirurgicheskogo lecheniya gipermetropicheskoi anizometropii u detei.* Patent RF na izobretenie №2369369/23.04.2008. Byul. №28. Link active on 13.06.2017. (In Russ.)]. http://www1.fips.ru/fips_servl/fips_servlet
5. Куликова И.Л., Паштаев Н.П. Анализ изменений переднезадней оси глаза у детей с гиперметропической анизометропией после фемтосекундного лазерного *in situ* кератомилеза:1 год наблюдений. *Бюллетень СО РАМН.* 2014;34(3):87-91. [Kulikova IL, Pashtaev NP. Analysis of changes of eye anterior-posterior axis in Children with hyperopic anisometropia after femtosecond laser in situ Keratomileusis: 1 year of check-up. *Byulleten' SO RAMN.* 2014;34(3):87-91. (In Russ.)].
6. Паштаев Н.П., Маслова Н.А., Бородина М.В. *Опыт применения сканирующего проекционного топографа Pentacam в диагностике раннего кератоконуса.* Современные технологии катарактальной и рефракционной хирургии — 2009. Сборник научных статей. М. 2009;320-324. [Pashtaev NP, Maslova NA, Borodina MV. *Experience of Pentacam scanning projection topograph use in diagnostics of early keratoconus.* Sovremennye tekh-

nologii kataraktal'noi i refraktsionnoi khirurgii — 2009. Sb. nauch. st. M. 2009;320-324. (In Russ.)].

7. Балашевич Л.И., Качанов А.Б. *Клиническая корнеотопография и аберрометрия*. М. 2008. [Balashevich LI, Kachanov AB. *Klinicheskaya korneotopografiya i aberrometriya*. M. 2008. (In Russ.)].

8. Holladay JT. Proper method for calculating average visual acuity. *J Refract Surg*. 1997;13(4):388-391.

9. Ambrosio KJ, Conso RS, Luz A, Coca VG. Corneal thickness spatial profile and corneal-volume distribution: tomographic indices to detect keratoconus. *J Cataract Refract Surg*. 2006;32(11):1851-1859. https://doi.org/10.1016/j.jcrs.2006.06.025

10. Belin MW, Khachikian SS, Ambrosio RJ, Salomao MQ. Keratoconus/Ectasia detection with the Oculus Pentacam: Belin/Ambrosio enchanced ectasia display. *Highlights of ophthalmology*. 2007;35(6):2.

11. Vinciguerra P, Alba E, Trazza S, Rosetta P, Vinciguerra R, Seiler T, Epstein D. Refractive, topographic, tomographic and aberrometric analysis of keratoconic eyes undergoing corneal cross-linking. *Ophthamology*. 2009; 16(3):369-378. https://doi.org/10.1016/j.ophtha.2008.09.048

12. Ghanem AA, Moad AI, Nematallah EH, El-Adawy IT, Anwar GM. Laser in situ keratomileusis for treated myopic anisometropic amblyopia in children. *Saudi J Ophthalmol*. 2010;24(1):3-8.

http://dx.doi.org/10.1016/j.sjopt.2009.12.001

13. Paysse EA, Tychsen L, Stahl E. Pediatric refractive surgery: corneal and intraocular techniques and beyond. *J AAPOS*. 2012;16(3):291-297. https://doi.org/10.1016/j.jaapos.2012.01.012

14. Utine CA, Cakir H, Egemenoglu A, Perente I. LASIK in children with hyperopic anisometropic amblyopia. *J Refract Surg*. 2008;24:464-472.

15. Rasik BV, Sharma N, Sullivan L. Step by Step LASIK Surgery. *CRC Press*. 2005;248.

16. Бауэр С.М., Венатовская Л.А., Франус Д.В., Федотова Л.А. Оценка изменения напряженно-деформированного состояния глаза и показателей внутриглазного давления после рефракционной коррекции гиперметропии. *Российский журнал биомеханики*. 2015;19(2):136-143. [Bauer SM, Venatovskaya LA, Franus DV, Fedotova LA. Estimation of changes in the stress-strain state of an eye shell and intraocular pressure readings after refractive correction of hyperopia. *Rossiiskii zhurnal biomekhaniki*. 2015;19(2):136-143. (In Russ.)]. https://doi.org/10.15593/rzhbiomeh/2015.2.01

17. Grzybowski DM, Roberts CJ, Mahmoud AM, Chang JS. Model for nonectatic increase in posterior elevation after ablation. *J Cataract Refract Surg*. 2005;31:72-81.

18. Baek T, Lee K, Kagaya F. Factors affecting the forward shift of posterior corneal surface after laser in situ keratomileusis. *Opthalmology*. 2001;108:317-320.

19. Roberts C, Dupps WJr. Corneal biomechanics and their role in corneal ablation procedures. In: MacRae SM, Kruger RR, Applegate RA, eds, Customized Corneal Ablation; the Quest for Super Vision. *Thorofare, NJ, Slack*. 2001;109-131.

20. Qazi MA, Roberts CJ, Mahmoud AM, Pepose JS. Topographic and biomechanical differences between hyperopic and myopic laser *in situ* keratomileusis. *J Cataract Refract Surg*. 2005;31:48-59.

21. Ивашина А.И., Ермилова И.А., Нестеренко Т.И. Отдаленные результаты хирургической коррекции гиперметропии и смешанного астигматизма у детей методом инфракератопластики. *Офтальмохирургия*. 1994;4:31-35. [Ivashina AI, Ermilova IA, Nesterenko TI. Long-term results of surgical correction of hypermetropic and mixed astigmatism in children by infrakeratoplasty. *Oftal'mokhirurgiya*. 1994;4:31-35. (In Russ.)].

22. Паштаев Н.П., Куликова И.Л. *Неинвазивное in vivo изучение биомеханических свойств роговицы после лазерного in situ кератомилеза у детей с гиперметропией. Современные технологии катарактальной и рефракционной хирургии — 2007*. Сборник научных статей. М. 2007;162-164. [Pashtaev NP, Kulikova IL. *Noninvasive in vivo study of corneal biomechanic properties after laser in situ keratomileusis in children with hypermetropia. Modern technologies of cataract and refractive surgery. Sovremennye tekhnologii kataraktal'noi i refraktsionnoi khirurgii — 2007*. Sb. nauch. st. M. 2007;162-164. (In Russ.)].

23. Патеева Т.З., Паштаев Н.П. Изменение биомеханических свойств роговицы после IntraLasik у пациентов с миопией. *Вестник Оренбургского государственного университета*. 2009;12:112-114. [Pateeva TZ, Pashtaev NP. Change of biomechanic properties clinical corneaotopography and aberrometry.of cornea after IntraLasik in patients with myopia. *Vestnik Orenburgskogo gosudarstvennogo universiteta*. 2009;12:112-114. (In Russ.)].

24. De Medeiros FW, Sinha-Roy A, Alves MR, Wilson SE, Dupps WJ. Differences in the early biomechanical effects of hyperopic and myopic laser in situ keratomileusis. *J Cataract Refract Surg*. 2010;36(6):947-953. https://doi.org/10.1016/j.jcrs.2009.12.032

Поступила 03.03.17