ISSN 0235-4160 (print)
ISSN 2312-4970 (online)

ОФТАЛЬМО ХИРУРГИЯ

2'2018

ХИРУРГИЯ КАТАРАКТЫ И ИМПЛАНТАЦИЯ ИОЛ

ХИРУРГИЯ ГЛАУКОМЫ

ПАТОЛОГИЯ РОГОВИЦЫ

ВИТРЕОРЕТИНАЛЬНАЯ ХИРУРГИЯ

ДЕТСКАЯ ОФТАЛЬМОЛОГИЯ

Преципитаты на передней поверхности ИОЛ:

- а) до операции;
- б) передняя поверхность ИОЛ после ИАГ-лазерного удаления преципитатов

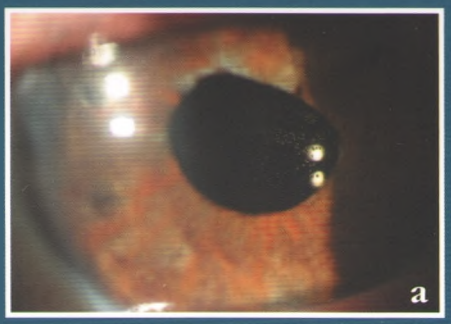

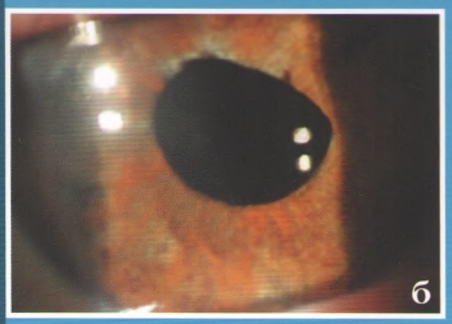

Врожденная эмбриональная персистирующая зрачковая мембрана, сращенная с центром передней капсулы хрусталика:

- а) до операции;
- б) отличный оптичесний эффект после успешного лазерного иссечения зрачковой мембраны

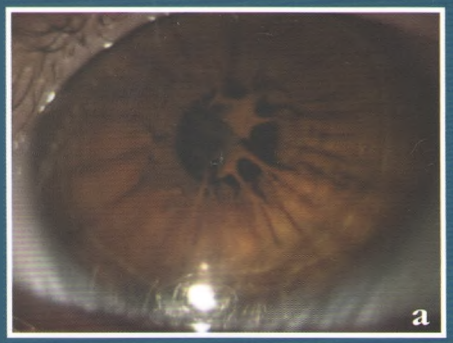

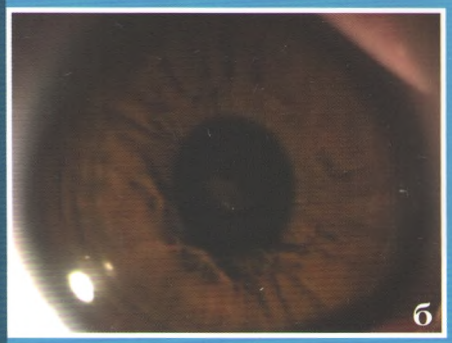

Общество офтальмологов России
ФГАУ «НМИЦ «МНТК «Минрохирургия глаза» им. акад. С.Н. Федорова» Минздрава России

DOI: https://doi.org/10.25276/0235-4160-2018-2-42-45
УДК 617.713-007.17

Прочностные характеристики роговицы кролика после интрастромальной имплантации различных имплантов с применением фемтосекундного лазера

Н.П. Паштаев[1, 2, 3], Н.А. Поздеева[1, 2], М.В. Синицын[1], И.Н. Лакомкина[1], А.Е. Терентьева[2], И.Х. Дараджи[2]

[1] *ФГАУ «НМИЦ «МНТК «Микрохирургия глаза» им. акад. С.Н. Федорова» Минздрава России, Чебоксарский филиал;*
[2] *ГАУ ЧР ДПО «Институт усовершенствования врачей» Минздрава Чувашской Республики, Чебоксары;*
[3] *ФГБОУ ВО «Чувашский государственный университет имени И.Н. Ульянова», Чебоксары*

РЕФЕРАТ

Цель. Сравнительное экспериментальное исследование влияния на прочностные свойства роговицы имплантации различных интрастромальных имплантов с применением фемтосекундного лазера (ФСЛ).

Материал и методы. Экспериментальная работа была выполнена на 24 роговицах изолированных глаз 12 кроликов, энуклеированных через 1 мес. после забоя. Все глаза были разделены на 4 группы в зависимости от метода операции. Формирование интрастромальных карманов (ИК) и тоннелей (ИТ) производилось с применением ФСЛ Фемто Визум. В 1-ю группу контроля вошли глаза кроликов с интактными роговицами. В роговице глаз 2-й группы был сформирован ИТ с имплантированным в него интрароговичным сегментом (ИРС) 350°, 3-й группы – ИК с последующей имплантацией в него интрастромального кольца MyoRing. 4-й группы – ИТ с имплантированным в него интрастромальным смыкающимся кольцом с «замком».

Результаты. После имплантации интрастромальных имплантов по сравнению с группой контроля было отмечено повышение предела прочности исследуемых роговиц кроликов к разрыву. Наибольшее повышение прочностных свойств роговицы кроликов было отмечено после имплантации интрастромального смыкающегося кольца с «замком» по сравнению с имплантацией интрастромального сегмента 350° и кольца MyoRing.

Выводы. Имплантация интрастромальных колец и сегментов приводит к повышению прочностных свойств роговицы. Имплантация интрастромального смыкающегося кольца с «замком» приводит к наибольшему повышению прочностных свойств роговицы по сравнению с имплантацией интрастромального сегмента 350° и кольца MyoRing.

Ключевые слова: *интрастромальное смыкающееся кольцо с «замком», кольцо MyoRing, интрастромальный сегмент, фемтосекундный лазер.* ■

Авторы не имеют финансовых или имущественных интересов в упомянутых материале и методах.

Офтальмохирургия.– 2018.– № 2.– С. 42–45.

ABSTRACT

Strength characteristics of the rabbit cornea after intra-stromal implantation of various implants using a femtosecond laser

N.P. Pashtayev[1, 2, 3], N.A. Pozdeyeva[1, 2], M.V. Sinitsyn[1], I.N. Lakomkina[1], A.E. Terent'eva[2], I.Kh. Daradzhi[2]

[1] *The Cheboksary Branch of the S. Fyodorov Eye Microsurgery Federal State Institution, Cheboksary;*
[2] *The State Autonomous Institution of the Chuvash Republic of Additional Professional Education «Institute of Advanced Medical Training», Cheboksary;*
[3] *The I.N. Ulyanov Chuvash State University, Cheboksary*

Purpose. Comparative experimental study of the effect of the implantation of various intrastromal implants using a femtosecond laser (FSL)on the strength properties of the rabbit cornea.

Material and methods. The experimental work was performed on 24 corneas of isolated eyes of 12 rabbits enucleated 1 month after the slaughter. All eyes were divided into 4 groups, depending on the method of operation. Formation of intra-stromal pockets (IP) and tunnels (IT) was performed using the FSL Femto Visum. The eyes of rabbits with intact corneas were included into the first control group. In the group 2, the intrastromal segment 350° was implanted into the IT. In the group 3, the MyoRing was implanted into the IP. In the group 4, the intrastromal closing ring with a «lock» was implanted into the IT.

Results. After the implantation of intrastromal implants in comparison with the control group it was noted that the strength of the examined cornea of rabbits was increased to break. The greatest increase in the strength properties of the rabbit cornea was observed after the implantation of the intrastromal closing ring with a «lock» in comparison with the implantation of the intrastromal segment of 350° and the MyoRing.

Conclusions. Implantation of intrastromal rings and segments leads to an increase in the strength properties of the cornea.

Implantation of an intrastromal closing ring with a «lock» leads to the greatest increase in the strength properties of the cornea compared with the implantation of the intrastromal segment of 350° and the MyoRing.

Key words: *intra-stromal closing ring with a «lock», MyoRing, intra-stromal segment, the femtosecond laser.* ■

No author has a financial or proprietary interest in any material or method mentioned.

Fyodorov Journal of Ophthalmic Surgery.- 2018.- No. 2.- P. 42-45.

АКТУАЛЬНОСТЬ

В настоящее время при II-III стадиях кератоконуса широкое применение получила имплантация интрастромальных колец и сегментов с целью стабилизации заболевания и одномоментной коррекции сопутствующей аметропии [1-3, 5-10]. Эффективность и стабильность результатов при применении вышеуказанных методов подтверждена большим количеством публикаций различных авторов и не вызывает сомнений [11-18]. В Чебоксарском филиале ФГАУ «МНТК «Микрохирургия глаза» им. акад. С.Н. Федорова» Минздрава России было разработано интрастромальное смыкающееся кольцо с «замком» и технология его имплантации в интрастромальный тоннель, сформированный с применением фемтосекундного лазера (ФСЛ) (патент на изобретение RU № 2584087 «Способ лечения кератоконуса и миопии высокой степени с тонкой роговицей» от 09.10.2014 г.) [4] *(рис. 1)*. Разработанная технология сохраняет интактной центральную оптическую зону роговицы в связи с имплантацией интрастромального смыкающегося кольца в интрастромальный тоннель, что полностью исключает риск развития в ней интраламеллярного фиброза и ослабление зоны кератэктазии. Возможность смыкания кольца при помощи «замка» позволяет импланту сохранить свою жесткость. Имплантированное кольцо создает каркас для ослабленной кератоконусной роговицы и одновременно улучшает остроту зрения пациентов за счет уплощения роговицы и повышения ее сферичности [19-23].

В литературе имеются лишь единичные публикации о влиянии на прочностные свойства роговицы имплантации различных интрастромальных имплантов с применением ФСЛ. Это обусловливает актуальность данного исследования.

ЦЕЛЬ

Сравнительное экспериментальное исследование влияния на прочностные характеристики роговицы имплантации различных интрастромальных имплантов с применением ФСЛ.

МАТЕРИАЛ И МЕТОДЫ

В экспериментальной работе использовали роговицы изолированных глаз кроликов породы шиншилла массой 2-3 кг. Исследования были выполнены на 24 глазах (12 кроликов), которые были разделены на 4 группы по 6 глаз в каждой в зависимости от метода операции. Во всех группах, кроме 1-й, операции проводились под общей (внутримышечная инъекция рометара 20 мг/мл из расчета 1,0 мл/кг) и местной (инстилляция 0,3% раствора инокаина) анестезией. Формирование интрастромальных карманов (ИК) и тоннелей (ИТ) производилось с применением ФСЛ «Фемто Визум» (ООО «Оптосистемы», Троицк) с энергией импульса 0,67 мкДж, расстоянием между соседними лазерными импульсами – 2 мкм, между уровнями – 2 мкм. В 1-ю группу контроля вошли глаза кроликов с прозрачными, интактными роговицами. В глаза 2-й группы были имплантированы интрароговичные сегменты (ИРС) (ООО «Научно-экспериментальное производство «Микрохирургия глаза», Россия) из полиметилметакрилата высотой 250 мкм, шириной 0,6 мм, с длиной дуги 350° в ИТ с внутренним диаметром резекции 5,0 мм, наружным – 6,2 мм, сформированными на глубине 85% от данных пахиметрии, измеренных по краю 5,0 мм оптической зоны, со входным резом, выполненным под углом 90°, шириной 0,6 мм. В глаза 3-й группы были имплантированы кольца MyoRing («Dioptex», Австрия) из полиметилметакрилата с внутренним диаметром 5,0 мм, шириной – 0,5 мм, высотой – 250 мкм в ИК диаметром 8,0 мм, сформированными на глубине 85% от минимальных данных пахиметрии. Входной тоннельный разрез был сформирован шириной 1,0 мм, длиной 4,0 мм, с углом среза 30°. В 4-й группе были имплантированы интрастромальные смыкающиеся кольца с «замком» с внутренним диаметром 5,0 мм, шириной – 0,5 мм, высотой – 250 мкм в ИТ с внутренним диаметром резекции 4,0 мм, наружным – 8,0 мм, сформированными на глубине 85% от данных пахиметрии, измеренных по краю 5,0 мм оптической зоны, выполненными под углом 30°, шириной 1,0 мм *(рис. 2)*.

Рис. 1. Интрастромальное смыкающееся кольцо с «замком»

Fig. 1. Intrastromal closing ring with a «lock»

До операции на всех глазах была проведена пахиметрия в централь-

Для корреспонденции:

Синицын Максим Владимирович, канд. мед. наук, врач-офтальмолог
ФГАУ «НМИЦ «МНТК «Микрохирургия глаза» им. акад. С.Н. Федорова» Минздрава России, Чебоксарский филиал. E-mail: mntksinicin@mail.ru

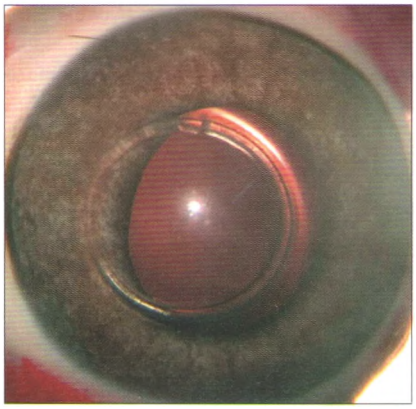

Рис. 2. Глаз кролика после имплантации интрастромального смыкающегося кольца с «замком» в интрастромальный тоннель, сформированный с применением фемтосекундного лазера

Fig. 2. The eye of a rabbit after implantation of an intrastromal closing ring with a «lock» in an intrastromal tunnel formed using a femtosecond laser

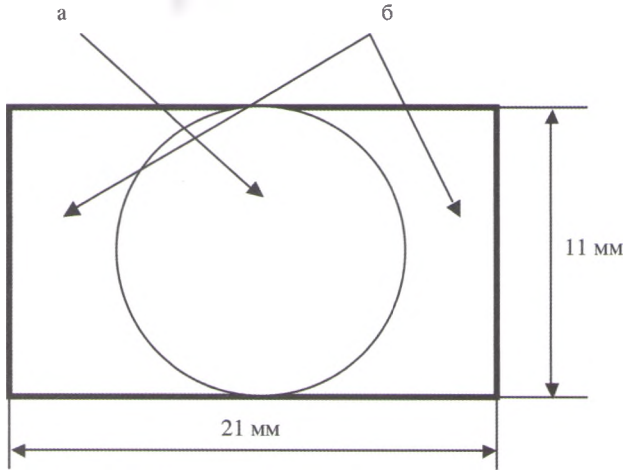

Рис. 3. Схема выкраивания корнеосклерального материала для проведения испытания, где: а – роговица; б – участки склеры, используемые для фиксации исследуемого образца в лапках разрывной машины

Fig. 3. Scheme of cutting out of corneal-scleral material for a testing, where: a – cornea; b – scleral sites used to fix the test specimen in the arms of a tensile machine



Рис. 4. Универсальная испытательная машина ИР 5082-5

Fig. 4. The universal testing machine IR 5082-5

ной и по краю 5,0 мм оптических зон при помощи ультразвукового пахиметра Nidek US-1800 (Япония). Во всех глазах толщина роговицы в центре составила в среднем 402±13 мкм (от 385 до 422 мкм), в 5,0 мм оптической зоне – 436±10 мкм (от 423 до 438 мкм). По толщине роговицы в центральной и по краю 5,0 мм оптических зон все группы сравнения были сопоставимы между собой (p=0,2566).

Через 1 мес. после проведенных операций был произведен забой кроликов методом внутримышечного введения листенона 20 мг/мл из расчета 1,0 мл/кг и произведена энуклеация глазных яблок.

Для исследования прочностных свойств исследуемых роговиц кроликов были выкроены корнеосклеральные полоски размером 11 на 21 мм *(рис. 3)* и закреплены между лапками универсальной испытательной машины ИР 5082-5 *(рис. 4)* по лимбу на расстоянии 11 мм друг от друга так, чтобы между краями лапок располагалась только исследуемая роговица. При проведении эксперимента натяжение роговиц кроликов повышали линейно со скоростью 3 мм/мин. Полученные результаты фиксировали программным управлением испытательной машины численно и графически. У всех роговиц был рассчитан предел прочности (σпч, МПа) – напряжение, соответствующее максимальной нагрузке, которую выдерживает исследуемая роговица до разрыва по формуле: σпч=F/S, где: F – усилие на прямолинейном участке образца, Н; S – начальная площадь поперечного сечения образца, мм^2.

Статистическую обработку результатов исследования проводили на персональном компьютере с использованием статистической программы Statistica 6.1 (программный продукт «StatSoft», США). Для оценки достоверности различий изучаемых параметров между группами проводили однофакторный дисперсионный анализ. Различия изучаемых параметров считали достоверными при p<0,05.

РЕЗУЛЬТАТЫ

В ходе проведения экспериментального исследования были получены графики, отражающие способность роговиц кроликов к растяжению (мм) в зависимости от увеличивающейся силы нагрузки (Н) *(рис. 5)*. Среднее значение максимальной нагрузки, при которой происходил разрыв исследуемой роговицы кролика, составило в I группе 6,25±0,27 Н, во II – 15,2±2,5 Н, в III – 12,5±1,43 Н, в IV группе – 16,75±1,9 Н (p=0,0113). σпч в I группе составил в среднем 0,05±0,01 МПа, во II – 0,12±0,02 МПа, в III – 0,1±0,02 МПа, в IV группе – 0,14±0,02 МПа (p=0,0095). После имплантации интрастромальных имплантов во II-IV группах по сравнению с I группой контроля было отмечено повышение σпч исследуемых роговиц кроликов к разрыву, что связано с созданием имплантами дополнительного каркаса жесткости в роговице и повышением ее биомеханических

свойств. Больший σпч во II по сравнению с III группой связан с меньшей площадью диссекции роговицы при формировании интрастромального тоннеля по сравнению с интрастромальным карманом, несмотря на отсутствие замкнутости ИРС 350°. Полученные результаты согласуются с данными литературы, представленными нами ранее [21], в которых была показана обратная зависимость прочностных свойств роговицы от площади ее диссекции, а также большее их повышение при имплантации интрастромального кольца за счет большей жесткости его замкнутой конструкции по сравнению с интрастромальными сегментами. Наибольший предел прочности исследуемых роговиц был отмечен в IV группе после имплантации смыкающегося интрастромального кольца с «замком» в связи с сочетанием обоих факторов, повышающих прочностные свойства роговицы: меньшая площадь диссекции роговицы при формировании тоннеля и большая жесткость замкнутой конструкции.

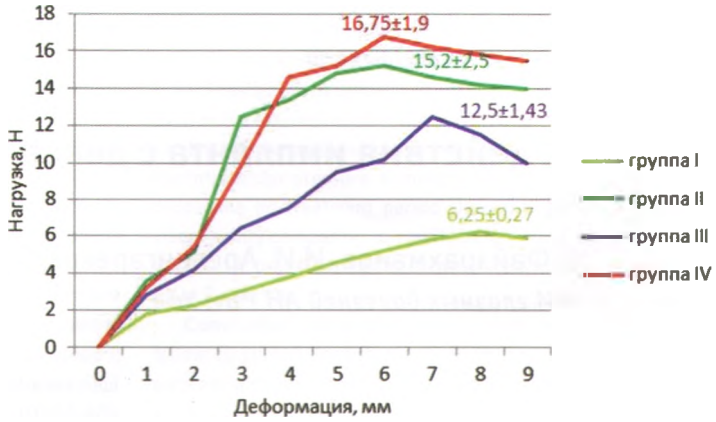

Рис. 5. График зависимости деформации исследуемых роговиц кроликов от приложенной к ним нагрузки, где: 1 – группа контроля, 2 – группа после имплантации интрастромального сегмента 350°, 3 – группа после имплантации интрастромального кольца MyoRing, 4 – группа после имплантации интрастромального смыкающегося кольца с «замком»

Fig. 5. The graph of the dependence of the deformation of the studied rabbit cornea on the load applied to them, where 1 is the control group, 2 is the group after the implantation of the intrastromal segment 350 °, 3 is the group after the MyoRing implantation, 4 is the group after implantation of the intrastromal closing ring with a «lock»

ВЫВОДЫ

1. Имплантация интрастромальных колец и сегментов приводит к повышению прочностных свойств роговицы.

2. Имплантация интрастромального смыкающегося кольца с «замком» приводит к наибольшему повышению прочностных свойств роговицы по сравнению с имплантацией интрастромального сегмента 350° и кольца MyoRing.

ЛИТЕРАТУРА

1. Бикбов М.М., Бикбова Г.М. Результаты лечения кератоконуса методом имплантации интрастромальных роговичных колец Myoring в сочетании с кросслинкингом роговичного коллагена // Офтальмология. – 2012. – № 4. – С. 6-9.

2. Карамян А.А., Юсеф Ю.Н., Махмуд М.И. Имплантация интрастромальных роговичных сегментов при кератоконусе // Вестник офтальмологии. – 2012. – № 1. – С. 47-51.

3. Маслова Н.А., Паштаев Н.П. Отдаленные клинико-функциональные результаты после интрастромальной кератопластики с применением фемтосекундного лазера IntraLase FS у пациентов с кератоконусом // Офтальмохирургия. – 2011. – № 1. – С. 62-66.

4. Патент РФ № 2584087. Способ лечения кератоконуса и миопии высокой степени с тонкой роговицей / Паштаев Н.П., Поздеева Н.А., Синицын М.В., Треушников В.М., Молодняков С.П., Треушников В.В.; Заявитель и патентообладатель ФГБУ «МНТК «Микрохирургия глаза» им. акад. С.Н. Федорова» Минздрава России; ООО предприятие «Репер»; Заявл. 09.10.2014 г.; Опубл. 20.05.2016 г. // Бюл. – 2016. – № 14. – 7 с.

5. Паштаев Н.П., Синицын М.В., Поздеева Н.А. Сравнительный анализ клинико-функциональных результатов фемтолазерных имплантаций интрастромальных сегментов и колец MyoRing у пациентов с кератоконусом // Офтальмохирургия. – 2014. – № 3. – С. 35-41.

6. Паштаев Н.П., Поздеева Н.А. Синицын М.В. Двухлетний анализ клинико-функциональных результатов фемтолазерных интрастромальных имплантаций колец MyoRing у пациентов с кератоконусом по данным аппарата Pentacam // Офтальмохирургия. – 2016. – № 1. – С. 26-30.

7. Паштаев Н.П., Поздеева Н.А., Синицын М.В. Трехлетний анализ клинико-функциональных результатов имплантаций интрастромальных колец MyoRing с применением фемтосекундного лазера у пациентов с кератоконусом // Медико-биологические проблемы жизнедеятельности. – 2016. – № 2. – С. 96-100.

8. Паштаев Н.П., Поздеева Н.А., Синицын М.В. Сравнительный анализ отдаленных клинико-функциональных результатов имплантаций интрастромальных сегментов и колец MyoRing с применением фемтосекундного лазера у пациентов с кератоконусом // Вестник ВолгГМУ. – 2017. – № 2. – С. 84-87.

9. Паштаев Н.П., Поздеева Н.А., Синицын М.В. Сравнительный анализ роговичных аберраций после фемтолазерной имплантации интрастромальных сегментов и колец при кератоконусе // Вестник офтальмологии. – 2017. – № 3. – С. 3-8.

10. Alio J.L. One or 2 Intacs segments for the correction of keratoconus // J. Cataract. Refract. Surg. – 2005. – Vol. 31. – P. 943-953.

11. Alio J.L., Shabayek M.H., Artola A. Intracorneal ring segments for keratoconus correction: long-term follow-up // J. Cataract. Refract. Surg. – 2006. – Vol. 32, № 6. – P. 978-985.

12. Colin J., Velou S. Implantation of Intacts and a refractive intraocular lens to correct keratoconus // J. Cataract. Refract. Surg. – 2003. – Vol. 29. – P. 832-834.

13. Colin J., Malet J. Intacs for the correction of keratoconus: two-year follow-up // J. Cataract. Refract. Surg. – 2007. – Vol. 33, № 1. – P. 69-74.

14. Daxer A. Intracorneal ring in pocket shows promise for treatment of keratoconus // J. Cataract. Refract. Surg. – 2009. – Vol. 32. – P. 17.

15. Daxer A., Mahmoud H., Venkateswaran R.S. Intracorneal continuous ring implantation for keratoconus: one-year follow-up // J. Cataract. Refract. Surg. – 2010. – Vol. 36. – P. 1296-1302.

16. Daxer A., Alio L., Pinero P. Clinical outcomes after complete ring implantation in corneal ectasia sing the femtosecond technology // Ophthalmology. – 2011. – Vol. 118. – P. 1282-1290.

17. Kanellopoulos A.J. Modified intracorneal ring segment implantations (1NTACS) for the management of moderate to advanced keratoconus: efficacy and complications // Cornea. – 2006. – Vol. 25. – P. 29-33.

18. Kwitko S., Severo N.S. Ferrara intracorneal ring segments for keratoconus // J. Cataract. Refract. Surg. – 2004. – Vol. 30. – P. 812-820.

19. Miranda D. Ferrara intrastromal corneal ring segment for severe keratoconus // J. Refract. Surg. – 2003. – Vol. 19. – P. 645-653.

20. Siganos D. Ferrara intrastromal corneal rings for the correction of keratoconus // J.Cataract. Refract. Surg. – 2002. – Vol. 28. – P. 1947-1951.

21. Siganos C.S. Management of keratoconus with Intacs // Am. J. Ophthalmol. – 2003. – Vol. 135. – P. 64-70.

22. Sinitsyn M.V., Pozdeyeva N.A., Pashtayev N.P. Comparative Analysis of the Intrastromal MyoRing Implantation Performed with the Femtosecond Laser // International Journal of Keratoconus and Ectatic Corneal Diseases. – 2017. – Vol. 6. – P. 1-9.

23. Torquetti L., Berbel R.F., Ferrara P. Long-term follow-up of intrastromal corneal ring segments in keratoconus // J. Cataract. Refract. Surg. – 2009. – Vol. 35. – P. 1768-1773.

Поступила 31.01.2018