ISSN 2312-4725

СОВРЕМЕННЫЕ ТЕХНОЛОГИИ В ОФТАЛЬМОЛОГИИ

Научно-практический журнал

Выходит с 2014 года
Электронная версия www.eyepress.ru

№ 1 (21)

2018

СОВРЕМЕННЫЕ ТЕХНОЛОГИИ ЛЕЧЕНИЯ ВИТРЕОРЕТИНАЛЬНОЙ ПАТОЛОГИИ

Общество офтальмологов России
ФГАУ «МНТК «Микрохирургия глаза» им. акад. С.Н. Федорова» Минздрава России

Фролычев И.А.[1], Поздеева Н.А.[1, 2]

Хирургическое лечение стафилококкового эндофтальмита (экспериментальное исследование)

[1] *Чебоксарский филиал ФГАУ «МНТК «Микрохирургия глаза» имени академика С.Н. Фёдорова» Минздрава России, Чебоксары*

[2] *ГАУ ДПО «Институт усовершенствования врачей» Минздрава Чувашии, Чебоксары*

Реферат

Цель – оценка эффективности методов хирургического лечения послеоперационного стафилококкового эндофтальмита в эксперименте. Материал и методы. Прооперировано 30 правых глаз 30 кроликов. После удаления хрусталика всем кроликам интравитреально введён 0,1 мл раствора клеток Staphylococcus epidermidis. Через 16–18 часов возникли признаки послеоперационного эндофтальмита на оперированных глазах.

Далее все кролики были разделены на 3 группы: 10 кроликам первой группы проведено хирургическое лечение: интравитреальное введение 1 мг ванкомицина в 0,1 мл физиологического раствора, 10 кроликам второй группы – витрэктомия с замещением полости стекловидного тела физиологическим раствором и введением в конце операции 1 мг ванкомицина в 0,1 мл физиологического раствора, 10 кроликам третьей группы – витрэктомия с замещением полости стекловидного тела перфтордекалином и введением в конце операции 1 мг ванкомицина в 0,1 мл физиологического раствора. Сроки наблюдения: 1-е, 3-и, 14-е, 30-е сутки после операции.

Степень воспалительной реакции определили при биомикроскопии и количественно, методом лазерной тиндалеметрии (FCM).

Результаты. Эффективным оказалось лечение у кроликов 3-й группы. У всех кроликов данной группы удалось сохранить глазное яблоко. На 14-е сутки перфторорганическое соединение заменено на силиконовое масло (СМ) 5700 Сст. У 4 кроликов 2-й группы лечение не оказало положительной динамики и закончилось гибелью глазного яблока в сроки до 1 месяца. У всех кроликов 1-й группы лечение не оказало положительного эффекта, ни в одном случае не удалось полностью подавить воспаление, и это закончилось гибелью глазного яблока в сроки до 1 месяца.

Заключение. Тяжёлые случаи послеоперационного эндофтальмита требуют незамедлительного выполнения витрэктомии. При тампонаде витреальной полости перфтордекалином есть возможность комбинировать лечение с интравитреальным введением антибактериальных препаратов.

Ключевые слова: *послеоперационный эндофтальмит, витрэктомия, интравитреальное введение ванкомицина.*

Актуальность

Тактика лечения пациента с послеоперационным эндофтальмитом является актуальной проблемой офтальмохирургии [1–6]. Наиболее частым возбудителем послеоперационного воспаления является Staphylococcus epidermidis, частота вероятности данного возбудителя достигает до 80%. [1, 4, 6]. Основу антибактериального лечения составляют препараты, действующие на грамположительные бактерии [1, 6]. На сегодняшний день разработаны стандарты лечения и профилактики послеоперационного бактериального эндофтальмита [6]. Основой лечения является интравитреальное введение антибактериальных препаратов или сочетание витрэктомии с введением в витреальную полость антибактериальных препаратов. Использование тампонирующих витреальную полость веществ снижает риск послеоперационного воспаления [1–6].

Поэтому целью нашего исследования стала оценка эффективности различных способов лечения эндофтальмитов в эксперименте.

Материал и методы

В ходе эксперимента мы прооперировали 30 правых глаз 30 кроликов. Сроки наблюдения: 1-е, 3-и, 14-е, 30-е сутки после операции. Предварительно всем кроликам проведена факоэмульсификация прозрачного хрусталика, в конце операции выполнено интравитреальное введение 0,1 мл приготовленного раствора Staphylococcus epidermidis.

Через 16 часов у всех кроликов были признаки послеоперационного эндофтальмита *(рис. 1)*.

Послеоперационное воспаление оценивали от 1-й до 4-й степени выраженности (классификация С.Н. Фёдорова и Э.В. Егоровой, 1992). Для прове-

Рис. 1. *Глаз кролика через 16 часов после экстракции катаракты и заражения Staphylococcus epidermidis. Отек роговицы, экссудат в передней камере, экссудат в полости стекловидного тела, отсутствие розового рефлекса с глазного дна*

дения количественной оценки воспаления до и после операции проводили лазерную тиндалеметрию (FCM) с определением потока белка в передней камере (FC-2000, Kowa, Япония). Через 16 часов после заражения данный показатель соответствовал 182±21 ф/мс.

Все кролики были разделены на 3 группы в зависимости от способа дальнейшего хирургического лечения. Кроликам первой группы выполнено интравитреальное введение 1 мг ванкомицина в 0,1 мл физиологического раствора, второй группы – витрэктомия с замещением витреальной полости водно-солевым раствором и введением интравитреально в конце операции 1 мг ванкомицина в 0,1 мл физиологического раствора, третьей группы – витрэктомия с тампонадой витреальной полости перфтордекалином и введением интравитреально в конце операции 1 мг ванкомицина в 0,1 мл физиологического раствора. Всем кроликам 2-й и 3-й групп перед витрэктомией проводили промывание передней камеры с удалением фибрина для улучшения визуализации оптических сред.

Результаты и обсуждение

Результаты лечения эндофтальмита после операции отражены в *таблице 1*.

Лазерную тиндалеметрию (FCM) удалось провести кроликам с 1–2-й степенью выраженности воспалительной реакции, учитывая удовлетворительную прозрачность роговицы. У кроликов 1-й группы (4 глаза) данный показатель составлял 180±17 ф/мс, у кроликов 2-й группы (5 глаз) 152±28 ф/мс, у кроликов 3-й группы (6 глаз) 158±25 ф/мс. По данным ультразвукового исследования, у кроликов с 4-й степенью выраженности воспалительной реакции был выявлен экссудат в полости стекловидного тела. У всех кроликов с 4-й степенью интенсивности воспаления лечение не было эффективным и закончилось отслойкой сетчатки и субатрофией глазного яблока.

На 3-и сутки после операции прослеживалась небольшая динамика улучшения состояния глаз у кроликов 2-й и 3-й групп и ухудшение состояния у всех кроликов 1-й группы *(табл. 1)*.

Провести анализ потока белка у кроликов 1-й группы уже было невозможно из-за непрозрачности оптических сред, поэтому обследование проводили только кроликам 2-й и 3-й групп с 1-й и 2-й степенью выраженности воспаления. У кроликов 2-й группы (6 глаз) FCM=123±24 ф/мс, у кроликов 3-й группы (7 глаз) – 136±21 ф/мс.

Учитывая сохраняющуюся воспалительную реакцию глаза у всех кроликов, на 3-и сутки после операции всем было выполнено дополнительное

Таблица 1

Степень выраженности воспаления после операции (по классификация С.Н. Фёдорова и Э.В. Егоровой, 1992)

Группа	1-е сутки				3-и сутки				14-е сутки				30-е сутки			
	Степеньвыраженности воспаления															
	1	2	3	4	1	2	3	4	1	2	3	4	1	2	3	4
I	-	4	3	3	-	-	3	7	-	-	-	10	-	-	-	10
II	2	3	3	2	2	4	1	3	3	3	-	4	5	1	-	4
III	1	5	4	-	2	5	3	-	3	5	2	-	5	4	1	-

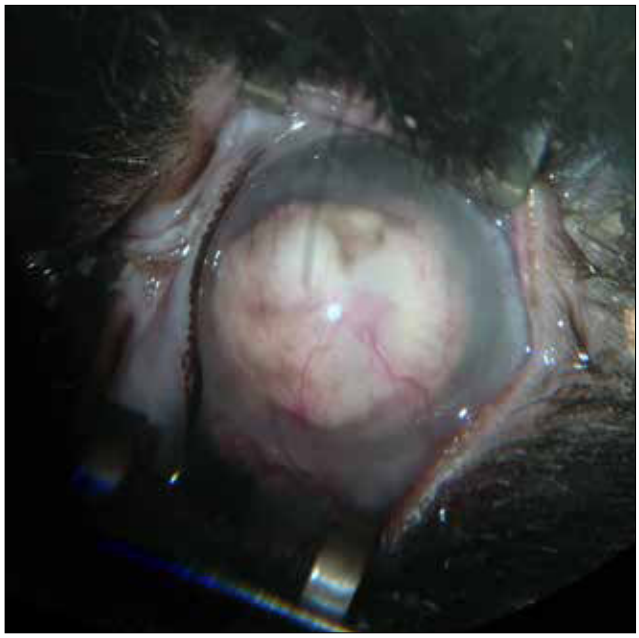

Рис. 2. *Глаз кролика I группы после проведенного лечения эндофтальмита (интравитреальное введение 1 мг ванкомицина и повторное введение данного антибиотика еще раз через 3 суток), 14 сутки*

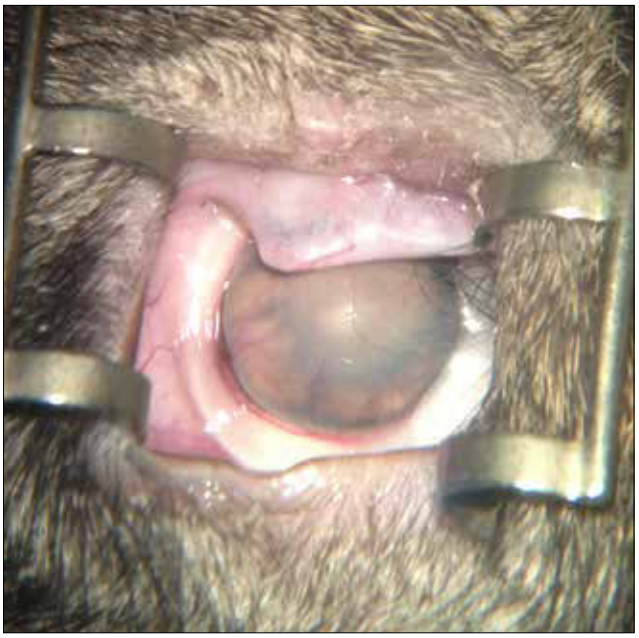

Рис. 3. *Глаз кролика II группы после проведенного лечения эндофтальмита (витрэктомия и интравитреальное введение 1 мг ванкомицина, далее повторное введение данного антибиотика еще раз через 3 суток), 30 сутки, субатрофия глазного яблока*

интравитреальное введение 1 мг ванкомицина в 0,1 мл физиологического раствора.

К 14-м суткам наиболее эффективным оказалось лечение у кроликов 3-й группы. Поток белка у кроликов 2-й группы (6 глаз) составлял 84±28 ф/мс, у кроликов 3-й группы (8 глаз) – 82±25ф/мс. У кроликов 1-й группы состояние всех глаз было крайне тяжёлым *(рис. 2)*, лазерную тиндалеметрию провести было невозможно.

На 14-е сутки у 9 кроликов перфторорганическое соединение заменено на силиконовое масло 5700 сСт, у 1 кролика перфтордекалин удалён, учитывая достаточно низкую воспалительную реакцию глаза (поток белка в передней камере 35 ф/мс).

У 4 кроликов 2-й группы состояние глаз ухудшилось, в полости стекловидного тела начал повторно формироваться экссудат. Далее прослеживалась тенденция к ухудшению состояния глаз и к 30-м суткам это привело к субатрофии глазного яблока у всех 4 кроликов *(рис. 3)*.

У всех кроликов 1-й группы лечение не дало положительного эффекта, ни в одном случае не удалось полностью подавить воспаление, это закончилось гибелью глазного яблока в сроки 14–30 суток.

У 6 кроликов 2-й группы удалось подавить воспалительную реакцию, 4 глаза сохранить не удалось, всё закончилось субатрофией глазного яблока.

В 3-й группе лечение оказалось более эффективным. У 1 кролика (которому не вводили силиконовое масло) значительное снижение воспалительной реакции к 30-м суткам, что подтверждалось данными FCM (26 ф/мс) *(рис. 4))*, у 8 кроликов воспалительная реакция значительно уменьшилась (поток белка в передней камере соответствовал 53±10 ф/мс), у 1 кролика сохранялась значительная воспалительная реакция в передней камере и FCM провести было невозможно.

Заключение

В тяжёлых случаях эндофтальмита интравитреальное введение антибактериальных препаратов не всегда оправданно и эффективно. Современное хирургическое витреоретинальное оборудование позволяет малотравматично убрать экссудат из полости стекловидного тела. Риск травматизации структур глаза от витреоретинальной операции минимален, а шанс сохранить зрительные функции значительно повышается. Поэтому в тяжёлых случаях послеоперационного эндофтальмита правильным выбором в тактике лечения является экстренное выполнение витрэктомии с тампонадой витреальной полости перфторорганическим соединением или силиконовым маслом. При тампонаде витреальной полости перфтордекалином, в

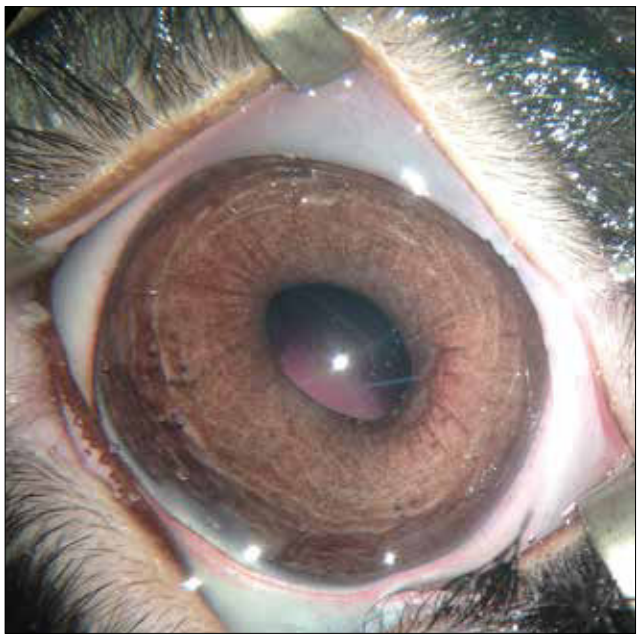

Рис. 4. *Глаз кролика III группы после проведенного лечения эндофтальмита (витрэктомия с тампонадой перфтордеклином и интравитреальным введением 1 мг ванкомицина, через 14 суток перфтордекалин удален), 30 сутки*

отличие от силиконового масла, есть возможность сочетать лечение с интравитреальным введением антибактериальных препаратов. Лазерная тинда-леметрия позволяет количественно оценивать воспалительную реакцию глаза и определять тактику лечения при эндофтальмите.

Литература

1. Астахов С.Ю., Вохмяков А.В. Эндофтальмит: профилактика, диагностика, лечение // Офтальмологические ведомости. – 2008. – Т. 1, № 1. – С. 35–45.

2. Егоров В.В., Лебедев Я.Б., Худяков А.Ю., Смолякова Г.П. Силиконовая тампонада витреальной полости в хирургическом лечении эндофтальмита // Катарактальная и рефракционная хирургия. – 2012. – Т. 12, № 3. – С. 26–29.

3. Казайкин В.Н., Пономарев В.О. Исторические аспекты лечения острых бактериальных послеоперационных эндофтальмитов. Обзор литературы // Офтальмология. – 2016. – Т. 13, № 2. – С. 69–73.

4. Фролычев И.А., Поздеева Н.А. Витрэктомия с временной эндотампонадой ПФОС с заменой на силиконовое масло в лечении послеоперационных эндофтальмитов // Вестник Оренбургского государственного университета. – 2013. – Т. 153, № 4. – С. 287–290.

5. Фролычев И.А., Поздеева Н.А. Послеоперационный эндофтальмит. Обзор литературы // Практическая медицина. – 2017. – Т. 1, № 9 (110). – С. 192–195.

6. Barry P., Cordovés L., Gardner S. ESCRS Guidelines for Prevention and Treatment of Endophthalmitis Following Cataract Surgery: Data, Dilemmas and conclusion. – 2013. – P. 44.