https://doi.org/10.17116/oftalma2018134365

Фемтолазерассистированная экстракция катаракты и традиционная факоэмульсификация при подвывихе хрусталика

Н.П. ПАШТАЕВ[1—3], И.В. КУЛИКОВ[1], С.Н. ПИКУСОВА[1]

[1]Чебоксарский филиал ФГАУ «МНТК “Микрохирургия глаза” им. акад. С.Н. Федорова» Минздрава России, пр-кт Тракторостроителей, 10, Чебоксары, 428000, Российская Федерация; [2]ГАУ ДПО Чувашии «Институт усовершенствования врачей» Минздрава Чувашской Республики, Красная площадь, 3, Чебоксары, 428032, Российская Федерация; [3]ФГБОУ ВПО «ЧГУ им. И.Н. Ульянова», Московский пр-кт, 15, Чебоксары, 428010, Российская Федерация

Цель — анализ результатов фемтолазерассистированной экстракции катаракты (ФЛАЭК) и традиционной факоэмульсификации катаракты (ФЭК) у пациентов с подвывихом хрусталика I—II степени. **Материал и методы.** Под наблюдением находились 86 пациентов (89 глаз): 1-я группа состояла из 34 пациентов (35 глаз), которым выполнена ФЛАЭК, 2-я группа — из 52 пациентов (54 глаза), которым проведена традиционная ФЭК. **Результаты.** Толщина роговицы в центре на 4-й день после операции была достоверно меньше ($p_{m—u}$=0,024) после ФЛАЭК, однако через 1,5 мес эта разница была статистически недостоверна. При выписке и через 4 мес после вмешательства некорригированная острота зрения (НКОЗ) после ФЛАЭК статистически значимо ($p_{m—u}$=0,00) превышала НКОЗ после ФЭК, составив в среднем 0,61±0,29 и 0,42±0,25 соответственно. Внутренние аберрации высшего порядка (НОА) в 5-миллиметровой зоне в 1-й группе уменьшились в 4 раза, составив 0,236±0,06 мкм, во 2-й — увеличились в 4,1 раза, составив 4,606±8,16 мкм; разница в показателях этого параметра между группами была статистически значима ($p_{m—u}$<0,001). Плотность эндотелиальных клеток после ФЛАЭК составила в среднем 2551,91±321,55 кл/мм^2, после ФЭК — 2352,35±436,68 кл/мм^2 ($p_{m—u}$<0,005). Осложнения: ФЛАЭК — разрыв задней капсулы хрусталика в 2 (5,71%) случаях, отек роговицы после операции — в 1 (2,8%); ФЭК — в 6 (11,1%) и 12 (22,2%) наблюдениях соответственно. **Заключение.** ФЛАЭК является более безопасной и эффективной операцией у пациентов с подвывихом хрусталика I—II степени по сравнению с ФЭК, снижает риск возможных осложнений и обеспечивает более быструю послеоперационную реабилитацию.

Ключевые слова: *катаракта, подвывих хрусталика, аберрации высшего порядка, фемтолазерассистированная экстракция катаракты, традиционная факоэмульсификация.*

Femtosecond laser-assisted cataract surgery and conventional phacoemulsification cataract surgery in patients with lens subluxation

N.P. PACHTAEV[1—3], I.V. KULIKOV[1], S.N. PIKUSOVA[1]

[1]Cheboksary branch of S. Fyodorov Eye Microsurgery Federal State Institution, 10 Traktorostroiteley pr., Cheboksary, Chuvash Republic, Russian Federation, 428000; [2]Postgraduate Doctors’ Training Institute, Ministry of Health of the Chuvash Republic, 3 Krasnaya Sq., Cheboksary, Chuvash Republic, Russian Federation, 428032; [3]Chuvash State University named after I.N. Ulyanov, 15 Moskovskiy pr., Cheboksary, Chuvash Republic, Russian Federation, 428010

Purpose: to analyze the results of femtosecond laser-assisted cataract surgery (FLACS) and conventional phacoemulsification cataract surgery (CPCS) in patients with 1—2 degree lens subluxation. **Material and methods**. The follow-up involved 86 patients (89 eyes). The 1st group comprised 34 patients (35 eyes) that underwent FLACS; the 2nd group included 52 patients (54 eyes) who underwent CPCS. **Results.** At day four of the follow-up central corneal thickness was significantly lower after FLACS ($p_{m—u}$=0.024), but the difference did not remain statistically reliable by 1.5 months after the surgery. At discharge day and 4 months after the surgery uncorrected visual acuity (UCVA) after FLACS reliably exceeded UCVA of the 2nd group patients ($p_{m—u}$=0.00) with mean UCVA being 0.61±0.29 and 0.42±0.25 respectively. Internal higher order aberrations (HOA) in 5.0 mm zone in the 1st group decreased by 4 times and amounted to 0.236±0.06 μm, in the 2nd group increased by 4.1 times and was 4.606±8.16 μm; the difference between the groups was statistically significant ($p_{m—u}$<0.001). Mean endothelial cells density after FLACS was 2551.91±321.55 cells/mm^2, after CPCS — 2352.35±436.68 cells/mm^2 ($p_{m—u}$<0.005). Complications after FLACS included 2 cases (5.71%) of posterior capsular rupture and 1 case (2.8%) of post-op corneal edema; patients after CPCS had 6 (11.1%) and 12 (22.2%) complication cases respectively. **Conclusion.** FLACS is the safer and more effective surgery choice for patients with 1—2 degree lens subluxation in comparison with CPCS; it decreases the risk of possible complications and provides faster postoperative rehabilitation.

Keywords*: cataract, lens subluxation, higher order aberrations, femtosecond laser-assisted extraction of cataract, FLACS, CPCS.*

Разработка инновационных технологий хирургии катаракты определяется социальной и профессиональной значимостью задачи, поставленной ВОЗ, согласно которой катаракта является одной из основных причин устранимой слепоты в мире. Качественная хирургическая реабилитация важна для решения данной социальной проблемы и в России.

© Коллектив авторов, 2018

Для корреспонденции:
Куликов Илья Викторович — врач-офтальмолог
e-mail: dockulikov@gmail.com

Одним из неблагоприятных факторов при факоэмульсификации катаракты (ФЭК) является подвывих хрусталика, встречающийся в 5—15% случаев у пациентов с катарактой [1, 2]. Подвывих хрусталика, как правило, возникает из-за дефектов или растяжений волокон цинновой связки, развивающихся на фоне перезревания возрастной катаракты, миопии высокой степени, псевдоэксфолиативного синдрома (ПЭС), контузии глаза, глаукомы, синдрома Марфана и др. Существуют разные методы удаления катаракты с подвывихом хрусталика, однако после появления в России технологии фемтолазерассистированной экстракции катаракты (ФЛАЭК, FLACS) [3] в 2010 г. хирургия катаракты поднялась, по данным публикаций, на качественно новый уровень и позволила достигать более высоких функциональных показателей в послеоперационном периоде [4—8].

Цель исследования — сравнительный анализ клинико-функциональных результатов после ФЛАЭК и традиционной ФЭК у пациентов с подвывихом хрусталика I—II степени.

Материал и методы

Обследовано 86 пациентов (89 глаз) с катарактой и подвывихом хрусталика I—II степени (классификация по Н.П. Паштаеву, 2006), прооперированных в период с 2014 по 2017 г. на базе Чебоксарского филиала ФГАУ «МНТК “Микрохирургия глаза” им. акад. С.Н. Федорова» Минздрава России. Помимо стандартных методов исследования, применялись специальные — определение плотности эндотелиальных клеток (ПЭК) (EM-3000, «Tomey», Япония), пахиметрия (OCT Visante, «Carl Zeiss», Германия), изучение аберраций высшего порядка (OPD-Scan, «Nidek», Япония). Для более объективной оценки положения хрусталика и определения его смещения при слабости волокон цинновой связки была использована ультразвуковая биомикроскопия (УБМ) («Tomey», Япония).

Пациенты были разделены на 2 группы: в 1-ю группу (основную) вошли 34 пациента (35 глаз) со средним возрастом 69,44±9,02 года (от 49 до 80 лет), которым выполнена ФЛАЭК; во 2-ю группу (сравнения) — 52 пациента (54 глаза) со средним возрастом 72,27±11,85 года (от 40 до 88 лет), которым проведена ФЭК. Плотность катаракты по L. Burrato (1998) в 1-й группе была II—III степени в 24 (68,57%) случаях и IV степени — в 11 (31,42%), во 2-й группе — в 43 (79,62%) и 11 (20,37%) соответственно. Величина переднезадней оси в основной группе до операции составляла в среднем 24,14±1,14 мм, в группе сравнения — 23,79±1,60 мм. Уровень внутриглазного давления (ВГД) значимо не отличался в группах и в среднем составлял 17,54±3,01 мм рт.ст. По данным УБМ волокна цинновой связки были разорваны в 2—3 сегментах в группе ФЭК в 8 (14,8%) случаях, ФЛАЭК — в 7 (20%). В остальных наблюдениях во всех сегментах волокна были растянуты, дистрофичны, варьировали от 0,755 до 2,215 мм и в среднем составили: на 12 часах — 1,382±0,721 мм, на 15 — 1,105±0,579 мм, на 18 — 0,973±0,426 мм, на 21 часу — 1,293±0,457 мм. Сопутствующая патология (ПЭС, миопия высокой степени, начальная глаукома) в группе ФЛАЭК диагностирована в 14 (40%) случаях, в группе ФЭК — в 27 (50%). Период наблюдения составил от 3 до 6 мес (в среднем 4 мес). Критерии исключения из исследования: тяжелые сопутствующие заболевания и патология глазного дна. В предоперационном периоде, помимо антибиотиков и антисептиков, за 1 день и за 20 мин до операции проводились инстилляции нестероидных противовоспалительных средств и мидриатиков.

Операция ФЛАЭК выполнена с использованием фемтосекундной установки LenSx («Alcon», США) и факоэмульсификатора Infinity («Alcon», США). Технические параметры фемтоэтапа составили: диаметр капсулорексиса 4,8—5,2 мм на глубину 250—300 мкм с энергией импульса 4—5 мкДж и расстоянием между импульсами 3—5 мкм; энергия фрагментации ядра — 5—10 мкДж, расстояние между лазерными импульсами 6—10 мкм, энергия импульса при формировании роговичных разрезов 4—5 мкДж с расстоянием между лазерными импульсами 4 мкм. Общее время фемтоэтапа 2—4 мин (в среднем 1 мин 35 с). Технические параметры этапа ФЭК: средние показатели общей мощности ультразвука составили 9,8±5,1%, общего времени ультразвука — 0,68±0,51 с, кумулятивной энергии — 5,6±4,9 с.

В 1-й группе операция выполнена с использованием внутрикапсульного кольца (ВКК) в 19 (54,3%) случаях из 35. Общее время операции составило в среднем 23,5±10,3 мин.

Во 2-й группе вмешательство выполнено с использованием ВКК в 36 (66,6%) случаях из 54. Технические параметры ФЭК: средние показатели общей мощности ультразвука 20,1±11,5%, общего времени ультразвука — 0,92±0,75 с, кумулятивной энергии — 7,8±6,11 с, общее время операции 35,7±11,8 мин. Всем пациентам, кроме осложненных случаев, имплантирована интраокулярная линза (ИОЛ) МИОЛ-2 («Репер-НН», Россия). В послеоперационном периоде в обеих группах использовали стандартные медикаментозные схемы.

Статистическую обработку данных проводили с использованием компьютерных программ Statistica 6,1 («StatSoft», США) и Microsoft Office Excel 2007 («Microsoft», США). Переменные были проверены на нормальность распределения по критерию Колмогорова—Смирнова. Использовали традиционные показатели описательной статистики — количество наблюдений (n), среднее арифметическое (M), стан-

дартное отклонение (*SD*) и категориальные данные (в процентах). Для сравнения данных до и после операции использовали *t*-критерий Стьюдента для зависимых выборок. Для сравнения независимых выборок между группами использовали непараметрический критерий Манна—Уитни (p_{m-u}). Различия между показателями выборок считали достоверными при уровне значимости меньше 0,05.

Результаты

Осложнения в 1-й группе во время и после операции были отмечены у 4 (11,42%) пациентов: у 2 (5,71%) — разрыв задней капсулы (в 1 (2,85%) случае имплантирована ИОЛ — иридовитреальная модель РСП-3 (НЭП «Микрохирургия глаза», Россия)), у 1 (2,85%) — отек роговицы после операции, у 1 (2,85%) — на фоне повышения уровня ВГД выполнена селективная лазерная трабекулопластика через 1 мес после ФЛАЭК.

Осложнения во 2-й группе во время и после операции были отмечены у 24 (44,4%) пациентов: у 6 (11,1%) — разрыв задней капсулы и имплантация ИОЛ РСП-3, у 1 (1,8%) — замена ИОЛ в течение 1 года после операции из-за дислокации, у 1 (1,8%) — синдром Ирвинга—Гасса с последующим консервативным лечением, у 3 (5,5%) — дисцизия задней капсулы по поводу вторичной катаракты в сроки от 4 до 8 мес после операции, у 1 (1,8%) — отмечено повышение уровня ВГД и выполнена антиглаукоматозная операция в течение 1 года и у 12 (22,2%) больных — отек роговицы разной степени выраженности после операции, купированный с помощью медикаментозной терапии. Показатели рефракции в группах до, на момент выписки (на 2—7-й день, в среднем на 4-й день) и через 4 мес после операции представлены в **табл. 1 и 2**.

В 1-й группе через 4 мес сферический компонент составил в среднем +0,08 дптр, отмечено изменение угла цилиндрического компонента рефракции, при этом сам цилиндр значимо не изменился. Во 2-й группе сфера составила в среднем +0,41 дптр, показатели цилиндрического компонента рефракции и угла значимо не изменились. В 1-й группе уровень ВГД до операции, в день выписки и через 4 мес после вмешательства составил в среднем 17,64±2,99; 18,97±1,77 и 17,58±2,62 мм рт.ст., во 2-й группе — 20,01±8,54; 17,07±3,18 и 18,27±2,91 мм рт.ст. соответственно. Не отмечено статистически достоверной разницы между средними значениями ВГД через 4 мес и исходными данными в 1-й (p=0,21) и во 2-й (p=0,15) группах.

Острота зрения (ОЗ) статистически значимо изменилась относительно исходных значений. В 1-й группе некорригированная ОЗ (НКОЗ) повысилась с 0,07 до 0,61, корригированная ОЗ (КОЗ) — с 0,17 до 0,63; во 2-й группе — с 0,06 до 0,42 и с 0,19 до 0,58 соответственно. Выявлено статистически значимое различие между группами по показателям НКОЗ на день выписки и через 4 мес после операций **(табл. 3 и рис. 1)**. Статистически значимых различий по КОЗ между группами в рамках данного исследования об-

Таблица 1. **Показатели рефракции в 1-й группе (35 глаз) до и в разные сроки после операции (*M±SD*, диапазон)**

Показатель	До операции	На 4-й день	Через 4 мес	*p*
Сфера, дптр	–1,96±2,32 (–8,0 — +3,5)	0,50±1,52 (–1,0 — +3,5)	+0,08±0,72 (–1,0 — +1,5)	0,00
Цилиндр, дптр	—1,04±0,72 (—2,0 — +1,25)	–1,05± 0,56 (–2,0 — –0,75)	–0,69±0,50 (–2,0 — +0,25)	0,02
Угол, градусы	71,81±61,95 (0—178)	116,57± 30,81 (8—180)	102,94±48,17 (0—170)	0,01

Примечание. Здесь и в табл. 2: *p* — тест Стьюдента, $p<0,05$.

Таблица 2. **Показатели рефракции во 2-й группе (54 глаза) до и в разные сроки после операции (*M±SD*, диапазон)**

Показатель	До операции	На 4-й день	Через 4 мес	*p*
Сфера, дптр	–2,42±5,04 (–10,0 — +5,5)	–0,03±1,02 (–2,75 — +1,55)	+0,41±1,40 (–2,5 — +3,25)	0,00
Цилиндр, дптр	–1,62±0,86 (–4,0 — –0,25)	–0,75±1,08 (–2,12 — –0,15)	–1,26±0,89 (–5,21 — –0,25)	0,10
Угол, градусы	92,14±45,52 (1—180)	116,57±30,81 (5—170)	97,09±36,54 (8—173)	0,10

Таблица 3. **Сравнительные данные по НКОЗ до и в разные сроки после операций (*M±SD*, диапазон)**

НКОЗ	ФЛАЭК (*n*=35)	ФЭК (*n*=54)	p_{m-u}
До операции	0,07±0,10 (0,005—0,4)	0,06±0,06 (0,001—0,3)	0,126
На 4-й день	0,64±0,30 (0,3—1,0)	0,42±0,25 (0,1—1,0)	0,007
Через 4 мес	0,61±0,29 (0,15—1,1)	0,42±0,25 (0,1—0,9)	0,006

Примечание. Здесь и в табл. 4,5: p_{m-u} — непараметрический критерий для независимых группировок Манна—Уитни; *n* — число глаз; $p<0,05$.

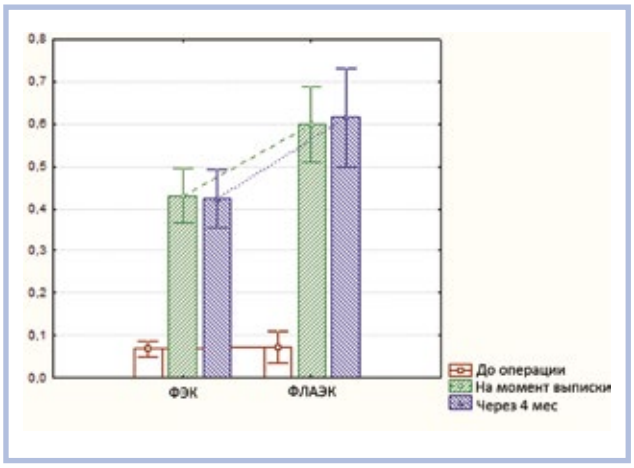

Рис. 1. **НКОЗ до, на момент выписки и через 4 мес после ФЭК и ФЛАЭК.**

Здесь и на рис. 2, 3: *n*=89; критерий Манна—Уитни; среднее; отрезки: среднее ±0,95 доверительный интервал.

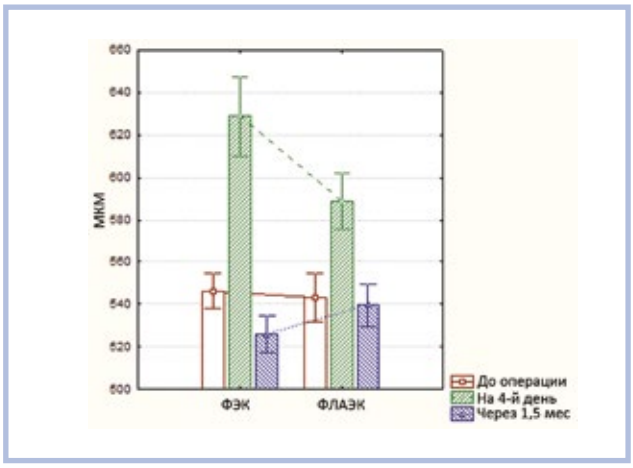

Рис. 2. **Данные пахиметрии в центре роговицы до, на 4-й день и через 1,5 мес после ФЭК и ФЛАЭК.**

Таблица 4. **Сравнительные данные пахиметрии до и в разные сроки после операций (*M±SD*, диапазон)**

Пахиметрия, мкм	ФЛАЭК (*n*=35)	ФЭК (*n*=54)	p_{m-u}
До операций	542,82±32,68 (496—579)	546,12±30,01 (505—587)	0,631
На 4-й день	588,85±37,50 (536—719)	628,83±68,56 (530—658)	0,024
Через 1,5 мес	539,35±29,40 (499—569)	535,64±31,43 (508—583)	0,207

наружено не было. В 1-й группе до операции КОЗ составляла в среднем 0,19±0,21, через 4 мес — 0,66±0,26; во 2-й группе — 0,18±0,17 и 0,58±0,28 соответственно.

В обеих группах через 3—4 дня после операций, по данным оптической когерентной томографии, толщина роговицы в центре статистически значимо отличалась от исходной, однако наиболее значимо этот параметр увеличился после ФЭК (p_{m-u}=0,02) **(табл. 4 и рис. 2)**. Через 1,5 мес данные пахиметрии соответствовали исходным в 1-й и 2-й группах.

Роговичные аберрации высшего порядка (НОА) в 3-миллиметровой зоне до, через 4 дня и 4 мес после операций в 1-й группе составили в среднем 0,180±0,17; 0,460±0,26 и 0,430±0,25 мкм, во 2-й — 0,132±0,06; 0,249±0,15 и 0,625±0,47 мкм соответственно; в 5-миллиметровой зоне до, через 4 дня и через 4 мес после вмешательства в 1-й группе — 0,411±0,22; 0,663±0,35 и 0,521±0,31 мкм, во 2-й — 0,349±0,19; 0,891±0,56 и 2,255±1,94 мкм соответственно. Таким образом, через 4 мес самое большое увеличение роговичных НОА отмечено после ФЭК — в 4,7 раза в 3-миллиметровой зоне и в 6,6 раза — в 5-миллиметровой; после ФЛАЭК НОА увеличились в 2,3 и 1,2 раза соответственно. До операций показатели роговичных НОА не различались в группах, после операций имелась статистически значимая разница в данных между группами в 3- и 5-миллиметровой зонах на 4-й день (p_{m-u}<0,001) и через 4 мес (p_{m-u}<0,001). Внутренние аберрации в 3-миллиметровой зоне значимо не изменились после операций в обеих группах и к 4-му месяцу были на уровне или ниже исходных значений. Самое большое увеличение (в 4 раза) внутренних НОА отмечено через 4 мес после ФЭК в 5-миллиметровой зоне, после ФЛАЭК этот параметр уменьшился к этому сроку в 4,1 раза относительно исходных данных. На всех сроках отмечена статистически значимая разница внутренних НОА между группами **(табл. 5 и рис. 3)**.

До операции показатели ПЭК в 1-й и 2-й группах статистически значимо не различались (p_{m-u}>0,10) и составляли 2575,64±332,17 и 2540,53± 459,52 кл/мм^2 соответственно. Через 4 мес ПЭК в 1-й и 2-й группах составляла 2551,91±321,55 и 2351,35±436,68 кл/мм^2 соответственно, при этом отмечена достоверная разница в показателях этого параметра между группами (p_{m-u}<0,005).

Обсуждение

Фемтосекундный лазер — новая развивающаяся технология, которая применяется в катарактальной хирургии. Безопасность и эффективность метода на данный момент полностью не изучена, и данные по преимуществу технологии ФЛАЭК противоречивы. Есть мнение, что между ФЭК и ФЛАЭК нет суще-

Таблица 5. **Сравнительные данные внутренних аберраций высшего порядка до и в разные сроки после операций (M±SD, диапазон) (*n*=64)**

Внутренние НОА, мкм	ФЛАЭК (*n*=30)	ФЭК (*n*=34)	p_{m-u}
Зона:			
3 мм до операции	0,491±0,32 (0,204—0,973)	0,304±0,19 (0,124—0,701)	<0,025
3 мм на 4-й день	0,283±0,19 (0,075—0,519)	0,276±0,17 (0,104—0,822)	<0,025
3 мм через 4 мес	0,052±0,01 (0,011—0,080)	0,330±0,22 (0,081—0,834)	<0,001
5 мм до операции	1,101±0,14 (0,954—1,295)	0,942±0,78 (0,483—5,062)	<0,001
5 мм на 4-й день	0,463±0,37 (0,262—1,448)	0,883±0,51 (0,345—2,027)	<0,001
5 мм через 4 мес	0,236±0,06 (0,133—0,311)	4,606±8,16 (0,329—11,009)	<0,001

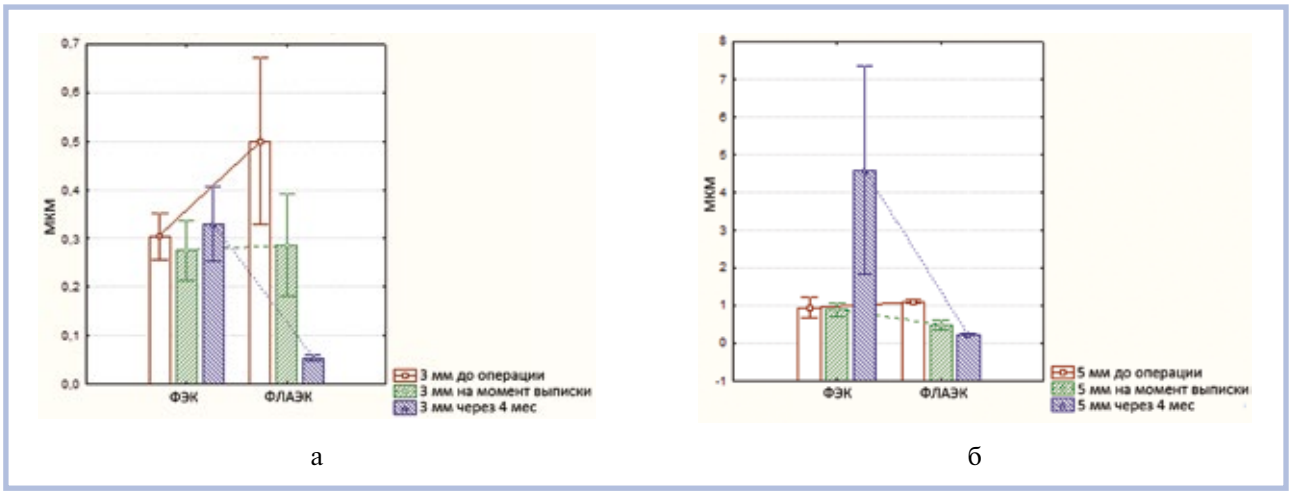

Рис. 3. **Внутренние аберрации высшего порядка в 3- (а) и 5-миллиметровой (б) зонах до, на момент выписки и через 4 мес после ФЭК и ФЛАЭК.**

ственных различий [9, 10]. Авторы говорят о высокой стоимости фемтолазерных систем и необходимости долгосрочных исследований по данному вопросу [9]. Не отмечая статистической разницы в визуальных и рефракционных результатах между технологиями при проведении метаанализа опубликованных данных с 2007 по 2016 г. на 14 567 глазах, авторы подчеркивают увеличение концентрации простагландинов после ФЛАЭК, но отмечают снижение эффективного времени факоэмульсификации во время операции [10]. Следует принять во внимание, что в анализ вошли публикации, где использовались в основном первые модели фемтолазерных платформ для хирургии катаракты и ряд исследователей находились на стадии обучения технологии ФЛАЭК.

В настоящем исследовании показано существенное снижение операционных и послеоперационных осложнений у пациентов с подвывихом хрусталика I—II степени при выполнении ФЛАЭК. Общее количество осложнений в 1-й группе составило 4 (11,42%) случая, во 2-й группе — 24 (44,4%). Из них наиболее неблагоприятное и часто встречающееся осложнение — разрыв задней капсулы: 2 (5,71%) случая после ФЛАЭК и 6 (11,1%) — при ФЭК. В доступной литературе имеется незначительное количество публикаций по сравнению ФЭК и ФЛАЭК у пациентов с катарактой и подвывихом хрусталика и достаточное — у пациентов с катарактой. Наши результаты согласуются с данными ряда таких публикаций [11], в которых авторы утверждают, что в большинстве случаев (около 80%) меньше осложнений при выполнении ФЛАЭК по сравнению с ФЭК, в том числе — разрывов задней капсулы. По нашим данным, все осложнения, имеющие место в группе ФЭК, включая отек макулы, развитие фиброза задней капсулы, повышение уровня ВГД и замену ИОЛ вследствие ее дислокации, в целом не противоречат данным литературы. Разрыв задней капсулы хрусталика составил 11,1% (6 случаев из 54). Коллективом авторов были изучены медицинские документы после выполнения 655 ФЭК в 10 офтальмологических клиниках Швеции, где в 324 (49,46%) случаях имелись осложнения с капсулой хрусталика [12].

Функции фемтосекундного лазера в катарактальной хирургии включают: формирование циркулярной капсулотомии, фрагментацию ядра хрусталика и выполнение роговичных разрезов [13]. Возможность формирования капсулотомии и фрагментации с помощью фемтосекундного лазера до этапа факоэмульсификации дает преимущество ФЛАЭК

перед ФЭК при наличии такой патологии, как подвывих хрусталика, а также в случае твердых катаракт [14]. Передний круговой капсулорексис определенного диаметра и строго центрированный даже при значительном подвывихе хрусталика, выполненный в определенных энергетических режимах, позволяет легко убирать переднюю капсулу без риска ее повреждения. Энергия ультразвука и его время являются существенными факторами, повреждающими внутренние структуры глаза, а их снижение является одной из важнейших задач катарактальной хирургии [15]. Авторы провели метаанализ рандомизированных контролируемых исследований 989 глаз (512 после ФЛАЭК и 477 после ФЭК) у пациентов со средним возрастом 58,5—71,3 года. Был выявлен целый ряд преимуществ технологии ФЛАЭК по сравнению с традиционной ФЭК, доказана эффективность и безопасность применения фемтосекундного лазера в хирургии катаракты [15].

Одним из главных преимуществ ФЛАЭК перед ФЭК является фрагментация хрусталика до этапа факоэмульсификации. Благодаря фемтоэтапу в настоящем исследовании удалось снизить общую мощность ультразвука в среднем на 40%, рассеянную кумулятивную энергию ультразвука на 7%. Снижением этих параметров можно минимизировать биомеханическое воздействие на эндотелий роговицы и как следствие — уменьшить или исключить отек роговицы в послеоперационном периоде. Данные рефракции, КОЗ и ВГД после операций были сопоставимы в обеих группах. В настоящей работе НКОЗ на момент выписки и через 4 мес после операций была статистически значимо (p_{m-u}=0,00) выше после ФЛАЭК по сравнению с аналогичным показателем после ФЭК и составила в среднем 0,61±0,29 и 0,42±0,25 соответственно. Статистически значимых различий по КОЗ между группами обнаружено не было. Толщина роговицы в центре на 3—4-й день после операции была почти в 2 раза больше после ФЭК (p_{m-u}=0,04), что обусловлено техникой операции и отрицательным воздействием ультразвука на роговицу. Однако через 1,5 мес статистически значимых различий в центральной толщине роговицы обнаружено не было. Тем не менее через 4 мес после ФЭК ПЭК статистически значимо отличалась от аналогичного параметра после ФЛАЭК (p_{m-u}<0,005).

Наши данные согласуются с результатами других исследований, в которых авторы констатируют, что толщина роговицы и потеря эндотелиальных клеток в первые дни после операции были значительно ниже после ФЛАЭК по сравнению с аналогичными показателями после ФЭК. Эти результаты, по мнению, авторов, показывают, что ФЛАЭК уменьшает повреждение эндотелия и отек роговицы, что обусловлено снижением энергии факоэмульсификации. Исследователи утверждают, что использование фемтосекундного лазера в хирургии катаракты приводит к более низкой энергетической нагрузке во время этапа факоэмульсификации по сравнению со стандартной процедурой [15, 19, 20]. Немаловажным фактором, определяющим эффективность операции является качество зрения, напрямую зависящее от индуцированных аберраций высшего порядка. Как было сказано выше, преимуществом ФЛАЭК является создание кругового и точного по диаметру капсулорексиса, что способствует хорошему позиционированию ИОЛ и более точным рефракционным и визуальным результатам [13]. Это особенно важно при наличии подвывиха хрусталика. Через 4 мес самое большое увеличение роговичных НОА отмечено после ФЭК — в 4,7 раза в 3-миллиметровой и в 6,6 раза в 5-миллиметровой зонах; после ФЛАЭК отмечено в 2 раза меньшее увеличение НОА — в 2,3 и 1,2 раза соответственно. Внутренние аберрации высшего порядка в 5-миллиметровой зоне после ФЛАЭК уменьшились в 4 раза и составили 0,236±0,06 мкм, после ФЭК — увеличились в 4,1 раза и составили 4,606±8,16 мкм, разница в показателях внутренних НОА между группами была статистически значима (p_{m-u}<0,001). В доступной литературе мы не нашли публикаций по сравнению НОА после ФЭК и ФЛАЭК у пациентов с подвывихом хрусталика. Ряд авторов при анализе НОА после имплантации торических ИОЛ на 62 глазах после ФЭК и 53 — после ФЛАЭК установили, что через 1 год после ФЛАЭК имелись статистически достоверно более низкие показатели вертикальной комы [21], которая, как известно, наиболее значимо влияет на остроту и качество зрения.

Таким образом, результаты настоящего предварительного исследования показывают преимущество ФЛАЭК, выражающееся в лучших показателях НКОЗ, меньших индуцированных НОА и быстрой реабилитации пациентов. Использование фемтосекундного лазера при факоэмульсификации значимо снижает риск осложнений у пациентов с подвывихом хрусталика. Однако данная тема требует дальнейшего изучения, необходимы больший обьем выборки в каждой группе, дополнительные исследования по позиционированию ИОЛ и более длительный период наблюдения.

Выводы

1. Разрыв задней капсулы зафиксирован в 2 (5,71%) случаях при ФЛАЭК и в 6 (11,1%) наблюдениях при ФЭК.

2. Установлено, что толщина (588,85±37,50 мкм) роговицы в центре на 4-й день после ФЛАЭК была достоверно меньше по сравнению с аналогичным показателем после ФЭК (628,83±68,56 мкм) (p_{m-u}=0,024), однако через 1,5 мес после операций эта разница нивелировалась.

IMSystems
АО Интелмед

Быть надежным и социально ответственным проводником в мире медицинских технологий, предоставляя индивидуальный профессиональный подход.

- **ЭКСКЛЮЗИВНЫЕ УСЛОВИЯ СОТРУДНИЧЕСТВА С МИРОВЫМИ ПРОИЗВОДИТЕЛЯМИ – УНИКАЛЬНЫЕ ПРЕДЛОЖЕНИЯ НА ВСЕ НОВИНКИ ОБОРУДОВАНИЯ**
- **ПРЯМЫЕ КОНТРАКТЫ С ВЕДУЩИМИ КОМПАНИЯМИ - САМЫЕ ВЫГОДНЫЕ УСЛОВИЯ ПОСТАВОК**
- **РЕАЛИЗАЦИЯ КОМПЛЕКСНЫХ ПРОЕКТОВ "ПОД КЛЮЧ»**
- **СОБСТВЕННАЯ ЛИЦЕНЗИРОВАННАЯ СЕРВИСНАЯ СЛУЖБА**

intelmed@intelmed.ru, www.intelmed.ru
тел.: 812 309 56 57, факс 812 309 86 62
191124, г. Санкт-Петербург, ул. Новгородская, д. 23, лит. А

3. Некорригированная острота зрения после ФЛАЭК была достоверно выше, чем после ФЭК, и составила соответственно 0,64±0,30 и 0,42±0,25 на 4-й день (p_{m-u}=0,007) и 0,61±0,29 и 0,42±0,25 через 4 мес (p_{m-u}=0,006) после операций.

4. Самое большое увеличение внутренних НОА относительно исходных данных отмечено через 4 мес в 5-миллиметровой зоне после ФЭК — в 4 раза (4,606±8,16 мкм), после ФЛАЭК данный параметр уменьшился к этому сроку в 4,1 раза (0,236±0,06 мкм) (p_{m-u}<0,001).

5. Отмечена достоверная разница в показателях ПЭК между группами с лучшими данными после ФЛАЭК (2551,91±321,55 кл/мм^2) по сравнению с результатами после ФЭК (2351,35±436,68 кл/мм^2) (p_{m-u}<0,005).

6. ФЛАЭК оказывает более низкую энергетическую нагрузку во время этапа факоэмульсификации, значимо снижает риск возможных осложнений при подвывихе хрусталика I—II степени и способствует более быстрой зрительной реабилитации пациентов.

Участие авторов:
Концепция и дизайн исследования: Н.П.
Сбор и обработка материала: С.П., И.К.
Статистическая обработка: С.П., И.К.
Написание текста: И.К.
Редактирование: Н.П.

Авторы заявляют об отсутствии конфликта интересов.

ЛИТЕРАТУРА/REFERENCES

1. Koopman S. *Cataract Surgery Devices — Global Pipeline Analysis, Competitive Landscape and Market Forecasts to 2017.* London, UK: GlobalData; Available at: https://www.asdreports.com/shopexd.asp?id=25116
2. Паштаев Н.П. *Хирургия подвывихнутого и вывихнутого в стекловидное тело хрусталика.* Чебоксары: ГОУ ИУВ; 2007. [Pashtaev NP. *Khirurgiya podvyvikhnutogo i vyvikhnutogo v steklovidnoe telo khrustalika.* Cheboksary: GOU IUV; 2007. (In Russ.)].
3. Nagy ZZ. *1-year clinical experience with a new femtosecond laser for refractive cataract surgery.* Paper presented at: Annual Meeting of the American Academy of Ophthalmology. San Francisco, CA, USA, 2009.
4. Анисимова С.Ю., Анисимов С.И., Трубилин В.Н., Трубилин А.В. *Фемтолазерное сопровождение хирургии катаракты.* М. 2013. [Anisimova SYu, Anisimov SI, Trubilin VN, Trubilin AV. *Femtolazernoe sopro-vozhdenie khirurgii katarakty.* M. 2013. (In Russ.)].
5. Анисимова С.Ю., Трубилин В.Н., Трубилин А.В., Анисимов С.И. Сравнение механического и фемтосекундного капсулорексиса при факоэмульсификации катаракты. *Катарактальная и рефракционная хирургия.* 2012;12(4):16-18. [Anisimova SYu, Trubilin VN, Trubilin AV, Anisimov SI. Compare mechanical and femtosecond capsulorhexis in phacoemulsification. *Kataraktal'naya i refraktsionnaya khirurgiya.* 2012;12(4):16-18. (In Russ.)].
6. Бикбов М.М., Бурханов Ю.К., Усубов Э.Л. Фемтолазер — ассистированная хирургия катаракты. *Медицинский вестник Башкортостана.* 2014;9(6):116-119. [Bikbov MM, Burkhanov YuK, Usubov EL. Femtolaser — assisted cataract surgery. *Meditsinskii vestnik Bashkortostana.* 2014;9(6):116-119. (In Russ.)].
7. Аветисов К.С., Федоров А.А.. Новиков И.А. Световая и сканирующая электронная микроскопия передней капсулы хрусталика после различных методик капсулорексиса. *Вестник офтальмологии.* 2015;131(6):4-10. [Avetisov KS, Fedorov AA, Novikov IA. Light and scanning electron microscopy of anterior lens capsule following different capsulorhexis techniques. *Vestnik oftal'mologii.* 2015;131(6):4-10 (In Russ.)]. https://doi.org/10.17116/oftalma201513164-10
8. Аветисов К.С., Иванов М.Н., Юсеф Ю.Н., Юсеф С.Н., Асламазова А.Э., Фокина Н.Д. Морфологические и клинические аспекты передней капсулотомии факохирургии с применением фемтосекундного лазера. *Вестник офтальмологии.* 2017;133(4):83-88. [Avetisov KS, Ivanov MN, Yusef YuN, Yusef SN, Aslamazova AE, Fokina ND. Morphological and clinical aspects of anterior capsulotomy in femtosecond laser-assisted cataract surgery. *Vestnik oftal'mologii.* 2017;133(4):83-88. (In Russ.)]. https://doi.org/10.17116/oftalma.2017133483-88
9. Khandekar R, Behrens A, Elah Al A, Towerki, May W, Motowa S, Tailor K, Souru Cha. Determinants of Visual Outcomes in Femtosecond Laser Assisted Cataract Surgery and Phacoemulsification: A Nested Case Control Study. *Middle East Afr J Ophthalmol.* 2015;22(3):356-361. https://doi.org/10.4103/0974-9233.159762
10. Popovic M, Campos-Möller X, Schlenker MB, Ahmed II. Efficacy and Safety of Femtosecond Laser-Assisted Cataract Surgery Compared with Manual Cataract Surgery: A Meta-Analysis of 14 567 Eyes. *Ophthalmology.* 2016;123(10):2113-2126. https://doi.org/10.1016/j.ophtha.2016.07.005
11. Chen M, Swinney C, Chen M. Comparing the intraoperative complication rate of femtosecond laser-assisted cataract surgery to traditional phacoemulsification. *Int J Ophthalmol.* 2015;8(1):201-203. https://doi.org/10.3980/j.issn.2222-3959.2015.01.34
12. Lundström M, Behndig A, Montan P, Artzén D, Jakobsson G, Johansson B, Thorburn W, Stenevi U. Capsule complication during cataract surgery: Background, study design, and required additional care: Swedish Capsule Rupture Study Group report 1. *J Cataract Refract Surg.* 2009;35(10):1679-1687. https://doi.org/10.1016/j.jcrs.2009.05.025
13. Nagy ZZ. Initial clinical evaluation of an intraocular femtosecond laser in cataract surgery. *Journal of Refractive Surgery.* 2009;25:1053-1060.
14. Crema AS. Femtosecond Laser-assisted Cataract Surgery in Patients With Marfan Syndrome and Subluxated Lens. *Journal of Refractive Surgery.* 2015;31(5):338-341.
15. Chen X, Xiao W, Ye S, Chen W, Liu Y. Efficacy and safety of femtosecond laser-assisted cataract surgery versus conventional phacoemulsification for cataract: a meta-analysis of randomized controlled trials. *Scientific Reports.* 2015;5:13123. https://doi.org/10.1038/srep13123
16. Conrad-Hengerer I, Al Juburi M, Schultz T, Hengerer FH, Dick HB. Corneal Endothelial cell loss and corneal thickness in conventional compared with femtosecond laser-assisted cataract surgery: Three-month follow-up. *J Cataract Refract Surg.* 2013;39(9):1307-1313. https://doi.org/10.1016/j.jcrs.2013.05.033
17. Takacs AI. Central corneal volume and endothelial cell count following femtosecond laser-assisted refractive cataract surgery compared to conventional phacoemulsification. *J Refract Surg.* 2012;28(6):387-391. https://doi.org/10.3928/1081597X-20120508-02
18. Abell RG, Kerr NM, Howie AR, Mustaffa Kamal MA, Allen PL, Vote BJ. Effect of femtosecond laser-assisted cataract surgery on the corneal endothelium. *J Cataract Refract Surg.* 2014;40(11):1777-1783. https://doi.org/10.1016/j.jcrs.2014.05.031
19. Mastropasqua L. Femtosecond laser versus manual clear corneal incision in cataract surgery. *J Refract Surg.* 2014;30(1):27-33.
20. Reddy KP, Kandulla J., Auffarth GU. Effectiveness and safety of femtosecond laser-assisted lens fragmentation and anterior capsulotomy versus the manual technique in cataract surgery. *J Cataract Refract Surg.* 2013;39(9):1297-1306. https://doi.org/10.1016/j.jcrs.2013.05.035
21. Mihaltz K, Knorz MC, Alio JL. Internal aberration and optical quality after femtosecond laser anterior capsulotomy in cataract surgery. *J Refract Surg.* 2011;27(10):711-716. https://doi.org/10.3928/1081597X-20110913-01