ISSN 2312-4725

СОВРЕМЕННЫЕ ТЕХНОЛОГИИ В ОФТАЛЬМОЛОГИИ

Научно-практический журнал

Выходит с 2014 года
Элетронная версия www.eyepress.ru

№ 4 (24)
2018

Общество офтальмологов России
ФГАУ «МНТК «Микрохирургия глаза» им. акад. С.Н. Федорова» Минздрава России

Эндоназальная эндоскопическая холодно-плазменная дакриоцисториностомия в лечении обструкции слезоотводящих путей

Школьник Г.С., Школьник С.Ф., Красножен В.Н., Паштаев Н.П.

ФГАУ «НМИЦ «Микрохирургия глаза» им. акад. С.Н. Федорова» Минздрава России, Чебоксарский филиал

РЕФЕРАТ

Актуальность. За последние 20-30 лет в офтальмологической и отоларингологической литературе появляются сообщения о различных методиках дакриоцисториностомии, имеющих высокие показатели эффективности, способные конкурировать с таковыми наружной дакриоцисториностомии. Их количество увеличивается с появлением технологически нового оборудования и инструментария. Коблация – одна из наиболее современных, передовых технологий, основанная на использовании так называемой «холодной» плазмы.

Цель. Оценка эффективности применения метода коблации при эндоскопической эндоназальной дакриоцисториностомии.

Материал и методы. Выполнено 34 односторонних эндоназальных дакриоцисториностомий с применением биполярного аппарата Coblator II с электродом EIC 5874-01. Хирургическое лечение проводилось по стандартной методике (заявка на Патент № 2018103889).

Результаты. В раннем послеоперационном периоде и через 1 и 3 мес. после операции все пациенты отмечали улучшение, что проявлялось в отсутствии слезотечения и гнойного отделяемого из прооперированного глаза. При промывании жидкость поступала в полость носа без значимой регургитации, а при эндориноскопии наблюдали заживление по типу преобладающей эпителизации. Дакриориностома функционировала.

Вывод. Применение холодно-плазменной абляции в дакриологической практике перспективно и требует дальнейшего изучения для разработки параметров, выявления преимуществ и недостатков данной методики эндоскопической эндоназальной дакриоцисториностомии.

Ключевые слова: *дакриоцисториностомия, эндоназальная дакриоцисториностомия, коблация, холодно-плазменная абляция, лечение дакриоцистита.*

Актуальность

Стандартной процедурой при лечении обструкции слёзно-носового протока является дакриоцисториностомия, при которой создается соустье через слизистые и костный слои, разделяющие полости слезного мешка и носа. Несмотря на то, что идея проведения эндоназальной дакриоцисториностомии была впервые озвучена Колдуэллом (1893) раньше, чем Тотти описал метод наружной дакриоцисториностомии (1904) [6, 12], она не была поддержана из-за трудности эндоназальных манипуляций и отсутствия четких ориентиров проекции слёзного мешка на латеральной стенке носа. Появление оборудования для эндоскопической ринохирургии в 1970-е гг. и идеи трансиллюминации слёзного мешка путем введения ретинального световода через слёзные канальцы в 1990 г. [10] разрешили некоторые из этих трудностей и возродили интерес к эндоназальному доступу при дакриоцисториностомии. За последние 20–30 лет в офтальмологической и отоларингологической литературе появляются сообщения о различных методиках дакриоцисториностомии [1–3, 8, 9, 11], имеющих высокие показатели эффективности, способные конкурировать с таковыми наружной ДЦР [4, 5, 7, 13, 14]. Дополнительными

преимуществами этого подхода для пациента и хирурга являются уменьшение длительности операции [7], отсутствие осложнений, связанных с послеоперационной раной и рубцом, отсутствие вовлечения в рану медиальной связки век, возможность исследования анатомии и патологии полости носа во время каждой операции.

Появление нового хирургического оборудования, инструментария и желание хирургов усовершенствовать технологию эндоназальной дакриоцисториностомии для повышения ее эффективности, уменьшения травматичности, сокращения длительности оперативного вмешательства приводит к непрекращающемуся поиску новых ее модификаций с использованием различных режущих инструментов, стентов, лекарственных препаратов и т.п.

Коблация (от англ. слов cold и ablation, что означает «холодное разрушение») – это одна из наиболее современных, передовых технологий, основанная на использовании так называемой «холодной» плазмы для испарения мягких тканей в зоне контакта с электродом. Вошёл данный метод в медицинскую практику в 1995 г., когда американской компанией ArthroCare был выпущен первый базовый блок «System 2000 Controller», разработанный для хирургии суставов. В настоящее время холодно-плазменная абляция приобрела популярность во многих областях медицины, в том числе в ото-

риноларингологии. Несомненным достоинством метода является максимально точное воздействие на необходимые участки ткани, отсутствие обжигающего эффекта, который, кстати, характерен для электрохирургического и лазерного оборудования, традиционно применяющегося во многих областях хирургии.

Цель

Оценка эффективности применения метода коблации при эндоскопической эндоназальной дакриоцисториностомии.

Материал и методы

Выполнено 34 односторонние эндоназальные дакриоцисториностомии с применением биполярного аппарата Coblator II с электродом EIC 5874-01. Оперативное лечение проводилось под местной или общей анестезией после стандартного офтальмологического обследования, дополненного проведением цветовых проб, промыванием и зондированием слёзных путей. В случае необходимости применялись рентгенологические методы исследования и трансканаликулярная эндоскопия. Хирургическое лечение проводилось по методике, описанной в заявке на Патент № 2018103889. После анемизации слизистой носа проводилась ее абляция в зоне проекции слёзного мешка, определенной при трансиллюминации (*рис. 1*). Бор-насадкой шейвера, соединенного с аспирационной системой, удаляли дно ямки слёзного мешка, затем костное окно расширяли обратным выкусывателем по Керрисону в пределах зоны удаленной слизистой на латеральной стенке полости носа. Слизистую внутренней стенки слёзного мешка также выпаривали электродом коблатора. В случае выявления многоуровневой непроходимости слёзных путей, создание соустья дополняли дренированием или стентированием слёзоотводящих путей на срок от 1 до 3 мес.

В послеоперационном периоде оценивалась активная и пассивная проходимость слёзных путей, наличие или отсутствие жалоб на слезотечение и гнойное отделяемое, наличие видимой дакриориностомы без признаков рубцевания, наличие или отсутствие спаек в полости носа вокруг сформированной дакриориностомы на сроке 1 неделя, 1 и 3 мес. после проведенного хирургического вмешательства.

Результаты

В раннем послеоперационном периоде и через 1 и 3 мес. после операции все пациенты отмечали улучшение, что проявлялось в отсутствии слезотечения и гнойного отделяемого из прооперированного глаза. При промывании жидкость поступала в полость носа без значимой регургитации, а цветные пробы демонстрировали сохранность активного слезоотведения. При эндориноскопии наблюдали заживление раны по типу преобладающей эпителизации, дакриориностома функционировала (*рис. 2*).

У одного пациента мы наблюдали осложнение в виде ожога слизистой нижнего слёзного канальца и кожи века из-за контакта электрода с находящемся в канальце металлическим зондом, введенным в слёзные пути. Для предупреждения адгезии и рубцевания слизистой слёзного канальца было проведено биканаликулярное дренирование на 1 мес. Во всех случаях отмечалась малая кровоточивость во время операции, а также преимущественное отсутствие отека периорбитальных тканей в послеоперационном периоде.

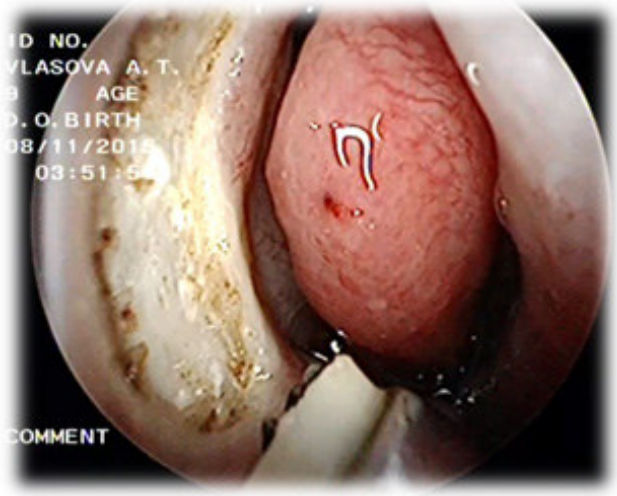

Рис. 1. Этап дакриоцисториностомии с использованием коблации. Бескровное удаление слизистой в проекции слезного мешка

Рис. 2. Покатая дорожка после КДЦР

Обсуждение

Применение холодно-плазменной абляции при дакриоцисториностомии имеет целый ряд преимуществ, включающих сокращение времени операции за счет уменьшения количества используемого инструментария и отсутствия необходимости частой смены рабочего инструмента при создании соустья. Малая кровоточивость, обусловленная дозируемым коагуляционным эффектом коблации, улучшает визуализацию операционного поля, что в свое время обеспечивает более высокую прецизионность вмешательства и уменьшает его длительность. Кроме того, низкая температура энергетического воздействия уменьшает риск рубцевания за счет меньшей травматизации окружающих риностому тканей и заживлением послеоперационной раны по типу эпителизации. Применение метода коблации при эндоназальной дакриоцисториностомии в настоящее время ограничено высокой ценой оборудования и расходных материалов.

Выводы

Применение холодно-плазменной абляции при эндоназальной дакриоцисториностомии перспективно и требует дальнейшего изучения для разработки параметров, выявления преимуществ и недостатков данного метода выполнения эндоскопической эндоназальной дакриоцисториностомии.

Литература

1. *Атькова Е.Л., Раменская Г.В., Роот А.О., Краховецкий Н.Н., Ярцев В.Д., Ярцев С.Д., Петухов А.Е., Шохин И.Е.* Применение митомицина-С при эндоскопической эндоназальной дакриоцисториностомии // Вестник офтальмологии. – 2017. – Т. 133, № 5. – С. 16–23.
2. *Васильева А.Ю., Красножен В.Н., Паштаев Н.П., Школьник С.Ф.* Интубационные методы лечения дакриостенозов на современном этапе // Современные технологии в офтальмологии. – 2015. – № 3. – С. 25–28.
3. *Карпищенко С.А., Кузнецова Н.Ю.* Современный подход к эндоскопической лазерной дакриоцисториностомии // Офтальмологические ведомости. – 2008. – Т. 1, № 1. – С. 29–33.
4. *Bartley G.B.* The pros and cons of laser dacryocystorhinostomy // Am. J. Ophthalmol. – 1994. – № 117. – P. 103–106.
5. *Boush G.A., Lemke B.N., Dortzbach R.K.* Results of endonasal laser-assisted dacryocystorhinostomy // Ophthalmology. – 1994. – № 101. – P. 955–959.
6. *Caldwell G.W.* Two new operations for obstruction of the nasal duct with preservation of the canaliculi and an incidental description of a new lacrymal probe // N Y Med J. – 1893. – № 57. – P. 581–582.
7. *Dolman P.J.,* Comparison of external dacryocystorhinostomy with nonlaser endonasal dacryocystorhinostomy // Ophthalmology. – 2003. – № 110. – P. 78–78.
8. *Gonnering R.S., Lyon D.B., Fisher J.C.* Endoscopic laser-assisted lacrimal surgery // Am J Ophthalmol. – 1991. – Vol. 111. – P. 152–157.
9. *Javate R.M., Campomanes B.S., Co N.D. et al.* The endoscope and the radiofrequency unit in DCR surgery // Ophthalmic Plastic Reconstr Surg. – 1995. – № 11. – P. 54–58.
10. *Massaro B.M., Gonnering R.S., Harris G.J.* Endonasal laser dacryocystorhinostomy: a new approach to nasolacrimal duct obstruction // Arch Ophthalmol. – 1990. – Vol. 108. – P. 1172–1176.
11. *Montynen J, Yishitsuga M., Rautiainen M.* Results of dacryocystorhinostomy in 96 patients // Acta Otolaryngol Suppl. – 1997. –Vol. 529. – P. 187–189.
12. *Toti A.* Nuovo metodo conservatore di cura radicale delle suppurazioni croniche del sacco lacrimale (dacriocistorinostomia) // Clin Mod Firenze. – 1904. – № 10. – P. 385–387.
13. *Watkins L.M., Janfaza P., Rubin PAD* The evolution of endonasal dacryocystorhinostomy // Surv Ophthalmol. – 2003. – № 48. – P. 73–84.
14. *Woog J.J., Kennedy R.H., Custer P.L.* Endonasal dacryocystorhinostomy. A report by the American Academy of Ophthalmology // Ophthalmology. – 2001. – Vol. 108. – P. 2369–2377.