ISSN 2312-4725

СОВРЕМЕННЫЕ ТЕХНОЛОГИИ В ОФТАЛЬМОЛОГИИ

Научно-практический журнал

Выходит с 2014 года
Электронная версия www.eyepress.ru

№ 3 (23)

2018

«ФЁДОРОВСКИЕ ЧТЕНИЯ»

XV Всероссийская научно-практическая конференция с международным участием

Общество офтальмологов России
ФГАУ «НМИЦ «МНТК «Микрохирургия глаза» им. акад. С.Н. Фёдорова» Минздрава России

М.М. Ситка[1], С.Г. Бодрова[1], О.И. Тихонова[1], Н.А. Поздеева[1, 2], Н.П. Паштаев[1, 2]

5-летние наблюдения морфофункциональных изменений роговицы у детей и подростков при коррекции прогрессирующей миопии мягкими контактными и ортокератологическими линзами

[1] *Чебоксарский филиал ФГАУ НМИЦ «МНТК «Микрохирургия глаза» им. акад. С.Н. Фёдорова» Минздрава России, Чебоксары*

[2] *ГАУ ДПО Чувашии «Институт усовершенствования врачей» Министерства здравоохранения Чувашской Республики, Чебоксары*

РЕФЕРАТ

Цель. Изучить морфофункциональные изменения роговицы у детей и подростков при коррекции миопии мягкими контактными и ортокератологическими линзами в течение 4–5 лет.

Материал и методы. Проведён анализ клинических, функциональных, гистоморфологических изменений роговицы у 38 детей (13 мальчиков, 25 девочек), использующих контактную коррекцию миопии. В зависимости от способа коррекции дети были разделены на 2 группы: в 1-ю группу вошли 23 ребёнка, использующие ОКЛ, во 2-ю группу – 15 детей с МКЛ. Всем детям проводили исследование теста Ширмера-2, ВРСП, лазерную сканирующую конфокальную микроскопию роговицы, изучение оценки повреждения роговицы с использованием шкалы NEI.

Выводы. По данным лазерной сканирующей конфокальной микроскопии, изменения при ношении ОКЛ и МКЛ локализуются в основном в эпителии роговицы и передней строме. Ношение ОКЛ и МКЛ сопровождается появлением симптомов ССГ, что подтверждается снижением показателей слёзопродукции и нарушением стабильности прероговичной слёзной плёнки у детей обеих групп исследования.

Ключевые слова: *синдром сухого глаза, ортокератологические линзы, мягкие контактные линзы, лазерная сканирующая конфокальная микроскопия, прогрессирующая миопия.*

По данным экспертов ВОЗ, миопия зарегистрирована у 20% населения США в возрасте от 5 до 20 лет [11]. Ежегодная заболеваемость близорукостью среди детей в РФ составляет 4467,8 на 100 тыс. населения [3].

Контактная коррекция близорукости в настоящее время приобретает всё больше сторонников. Наряду с мягкими контактными линзами широкое распространение получила ортокератология.

Длительный контакт контактной линзы с поверхностью роговицы и конъюнктивы закономерно приводит к нарушению структуры слёзной плёнки, что ведёт к нарушению смачиваемости глазной поверхности и появлению симптомов синдрома сухого глаза (ССГ) [4, 14].

Появление ССГ при ношении контактных линз отмечено в многочисленных исследованиях отечественных и зарубежных авторов [4, 5, 6, 9, 12]. Длительное ношение линз проявляется не только появлением жалоб и снижением функциональных проб (слёзопродукции и стабильности прероговичной слёзной плёнки), но и изменением гистоморфологической картины роговицы in vivo при проведении лазерной сканирующей конфокальной микроскопии [1, 2, 6–8, 10, 13].

ЦЕЛЬ

Изучить морфофункциональные изменения роговицы у детей и подростков при коррекции миопии мягкими контактными и ортокератологическими линзами в течение 4–5 лет.

МАТЕРИАЛ И МЕТОДЫ

Проведён анализ клинических, функциональных, гистоморфологических изменений роговицы у 38 детей (13 мальчиков, 25 девочек), использующих контактную коррекцию миопии. В зависимости от способа коррекции дети были разделены на 2 группы. В 1-ю группу вошли 23 ребёнка (6 мальчиков, 17 девочек) в возрасте 11,4±1,9 лет с миопией – 2,61±0,94 дптр, использующие для коррекции ОК-линзы. Дети носили ОКЛ Doctor Lens – ESA, «Доктор Линз» (Москва) (материал Boston, газопроницаемость 100 по ISO/Fatt). Режим ношения – ночной. Во 2-ю группу вошли 15 детей (8 девочек, 7 мальчиков) в возрасте 13,3±1,41 лет с миопией -4,63±1,1 дптр, использующих для коррекции миопии силиконгидрогелевые МКЛ (Dk/t не менее 110×10-11 (см^2/сек) (млО2/мл * мм рт.ст.) (метод ISO)) в дневном режиме ношения. Исследование проводили до подбора контактных линз и через 5 лет ношения.

Кроме стандартных методов исследования всем пациентам проводили исследование основной слёзо-

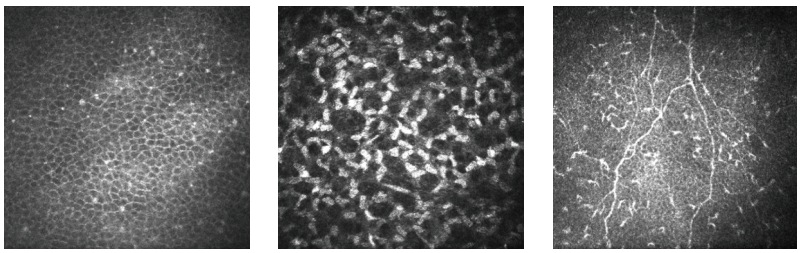

Рис. 1. *Лазерная сканирующая микроскопия роговицы на фоне ношения ОКЛ (4–5 лет): а – депозиты на границе слоя крыловидного эпителия; б – активированные кератоциты передней стромы; в – клетки Лангерганса в слое суббазального нервного сплетения*

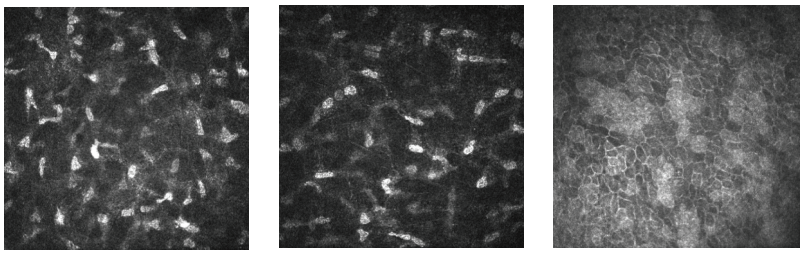

Рис. 2. *ЛСКМ стромы роговицы на фоне длительного ношения МКЛ (4–5 лет): а – нарушение прозрачности экстрацеллюлярного матрикса стромы роговицы, б – линейные включения в строме роговицы; в – лимбальный крыловидный эпителий с участками светлых клеток с нечёткими контурами (проявление ССГ)*

продукци (тест Ширмера-2, модификация Jones L.T.) с использованием анестетика, времени разрыва слёзной плёнки (ВРСП) для выявления нестабильности прероговичной слёзной плёнки, биомикроскопию роговицы с окраской флюоресциином для оценки состояния эпителия роговицы. Изучение гистоморфологической картины роговицы in vivo проводили на лазерном сканирующем конфокальном томографе Heidelberg Retina Tomograph-3 с роговичным модулем Rostock Cornea Module (HRT3) (Heidelberg Engineering GmbH, Германия).

Проводили оценку центральной и лимбальной зоны роговицы до подбора и в различные сроки ношения контактных линз.

Для детального изучения и сравнительной оценки повреждения роговицы использовали шкалу Национального Института Глаза (National Eye Institute Workshop grading system, NEI, США). Степень выявленной эпителиопатии определяли по интенсивности, площади окрашивания флюоресциином: осуществляли деление роговицы на 5 зон (верхняя, нижняя, медиальная, латеральная и центральная), в каждой проводили оценку степени прокрашивания по 3-балльной шкале: 0 баллов – отсутствие окрашивания, 1 балл – слабое окрашивание, 2 балла – умеренное, 3 балла – выраженное. Максимальное количество баллов для роговицы – 15 баллов, патологическим считали более 3 баллов.

Для статистической обработки материала применяли пакет программ STATISTICA 6.1. (лицензионное соглашение BXXR006B092218FA № 11).

РЕЗУЛЬТАТЫ

Перед подбором линз у всех детей наблюдалась нормальная морфологическая картина роговицы.

В 1-й группе при длительном ношении ОК-линз (4–5-й год) наблюдались нечёткость границ базального эпителия, появление депозитов на границе поверхностного и крыловидного слоя эпителия (рис. 1а), был отмечен выраженный разброс количества активированных кератоцитов передней стромы от 64 до 1408 кл/мм^2 (до подбора в среднем 336±67 кл/мм^2) *(рис. 1б)*, количество клеток Лангерганса колебалось от 13 до 278 кл/мм^2 (до подбора 43,6±22 кл/мм^2) *(рис. 1в)*, в лимбальной области составило 136±56 кл/мм^2 (до подбора 127±98 кл/мм^2).

С увеличением стажа ношения ОКЛ было отмечено изменение хода суббазальных нервных волокон: увеличение извитости, ретроградный ход, формирование «петель». Отмечалось повышение рефлективности и толщины стромальных нервов.

Во 2-й группе при длительном ношении МКЛ при лазерной сканирующей конфокальной микроскопии (ЛСКМ) выявлены нечёткость границ крыловидного и базального эпителия, полиморфизм клеток эпителия, нечёткость (нарушение прозрачности) и исчерченность (линейные включения) ЛСКМ-картины экстрацеллюлярного матрикса передней и средней стромы роговицы *(рис. 2)*. С увеличением стажа ношения МКЛ отмечалось увеличение извитости суббазальных нервных волокон, их ретроградный ход, количество активированных кератоцитов к 4–5-му году достигало 1000–

Таблица 1

Динамика состояния эпителия глазной поверхности, баллы (NEI)

Группы	Сроки наблюдения						
	начало	14 дней	1 год	2 год	3 год	4 год	5 год
1-я группа	0	0,68±0,23*	0,98±0,28*	0,85±0,31*	0,41±0,15*	0,44±0,13*	0,18±0,04
2-я группа	0	0,03±0,02	0,12±0,09	0,47±0,17*	0,43±0,15	0,9±0,26*	1,1±0,53*

Примечание: * – Разница статистически достоверна относительно исходных значений, pw <0,05.

1024 кл/мм^2 (до подбора 210±88 кл/мм^2), количество КЛ в центральной области повысилось до 71±61 кл/мм^2 (до подбора 32±17 кл/мм^2), в паралимбальной зоне – до 258±123 кл/мм^2 (до подбора 68±32 кл/мм^2).

В 1-й группе на начало исследования средние значения пробы Ширмера-2 составили 20,25±8,6 мм, ВРСП – 16,25±5,7 с. К концу 5-го года показатели пробы Ширмера-2 снизились до 17,1±1,41 мм (pw=0,17), ВРСП – до 10±3,1 с (pw=0,067).

Во 2-й группе до подбора МКЛ показатели пробы Ширмера-2 были 18,05±9,05 мм, ВРСП – 18,27±8,22 с. В течение 5 лет ношения МКЛ наблюдалось снижение показателей пробы Ширмера-2 до 13±7,8 мм (pw=0,34), и ВРСП до 6,78±1,3 с (pw=0,09).

Сравнительная оценка степени повреждения эпителия глазной поверхности на протяжении 5 лет представлены в *таблице 1*. В течение 14 дней после подбора ОКЛ у детей 1-й группы отмечена высокая степень повреждения эпителия роговицы, в последующие сроки наблюдения отмечалось её снижение. У детей 2-й группы повреждение эпителия увеличивалось с увеличением стажа ношения МКЛ.

ОБСУЖДЕНИЕ

Лазерная сканирующая конфокальная микроскопия показала, что ношение ОКЛ и МКЛ сопровождается десквамацией клеток поверхностного эпителия, появлением полиморфизма и нечёткости границ крыловидного и базального эпителия. На границе поверхностного и крыловидного эпителия отмечается появление депозитов, в более ранний период наблюдаемое при ношении МКЛ. Увеличение количества клеток Лангерганса в субэпителиальном пространстве и активированных кератоцитов в передней строме, по мнению ряда авторов, является ответом на хроническое механическое раздражение роговицы контактной линзой [2, 8, 15]. Большое число КЛ, повышение извилистости и рефлективноси суббазальных нервных волокон также может говорить о возникновении ССГ при длительном ношении контактных линз [8, 13]. Высокая плотность этих клеток в паралимбальной зоне по сравнению с центральной во 2-й группе, возможно, связана с большим диаметром МКЛ (14,0 мм) и дополнительным механическим воздействием линзы на данную область.

Наблюдаемое снижение показателей слёзопродукции и ВРСП у детей обеих групп исследования, возможно, говорит о постепенном формировании синдрома сухого глаза, связанного с ношением контактных линз.

Проведённый статистический анализ осложнений у пользователей ОКЛ и МКЛ подтверждает, что ношение КЛ является относительно безопасной процедурой. При ношении ОКЛ чаще диагностируется эпителиопатия роговицы, особенно в первый год их ношения, что, возможно, является стрессовой реакцией на рефракционную терапию. При ношении МКЛ чаще встречается эпителиопатия лёгкой степени при длительном ношении МКЛ, зачастую сопровождая ССГ, связанный с ношением МКЛ.

ВЫВОДЫ

По данным лазерной сканирующей конфокальной микроскопии, изменения при ношении ОКЛ и МКЛ локализуются в основном в эпителии роговицы и передней строме.

Ношение ОКЛ и МКЛ сопровождается появлением симптомов ССГ, что подтверждается снижением показателей слёзопродукции и нарушением стабильности прероговичной слёзной плёнки у детей обеих групп исследования.

ЛИТЕРАТУРА

1. Азнабаев Б.М., Алимбекова З.Ф., Мухамадеев Т.Р., Габбасов А.Р. Лазерная сканирующая томография глаза: передний и задний сегмент. – М.: Август Борг, 2008. – С. 35-42.
2. Егорова Г.Б. Оптимизация контактной коррекции первичных и вторичных аметропий: Автореф. дис. … канд. мед. наук. – М., 2005. – 40 с.
3. Катаргина Л.А., Михайлова Л.А. Состояние детской офтальмологической службы в Российской Федерации (2012–2013 гг.) // Российская педиатрическая офтальмология. – 2015. – № 1. – С. 5-10.
4. Киваев А.А., Шапиро Е.И. Контактная коррекция зрения. – М.: ЛДМ Сервис, 2000. – С. 176-177.
5. Митичкина Т.С. Синдром сухого глаза при ношении контактных линз и возможности его медикаментозной

коррекции: Автореф. дис. ... канд. мед. наук. – М., 2012. – 24 с.

6. Нагорский П.Г. Клинико-лабораторное обоснование применения ортокератологических линз при прогрессирующей миопии у детей: Автореф. дис. … канд. мед. наук. – М., 2014. – 24 с.

7. Оценка состояния глазной поверхности при применении ортокератологических линз / В.П. Фокин, Е.А. Ежова, Л.Н. Борискина, С.В. Балалин. – 1-е изд. – Волгоград: Изд-во ВолгГМУ, 2017. – 56 с.

8. Потёмкин В.В., Варганова Т.С., Агеева Е.В. Возможности конфокальной микроскопии при заболеваниях глазной поверхности // Офтальмологические ведомости. – 2017. – Т.10, № 1. – С. 23-30.

9. Самсонова А.М. Состояние слёзопродукции при ношении различных типов контактных линз: Автореф. дис. … канд. мед. наук. – Красноярск, 2009. – 29 с.

10. Alzahrani Y., Colorado L.H., Pritchard N., Efron N. Longitudinal changes in Langerhans cell density of the cornea and conjunctiva in contact lens-induced dry eye // Clin. Exp. Optom. – 2017. – Vol. 100, № 1. – P. 33-40.

11. Cheng D., Schmid K. Myopia prevalence in Chinese-Canadian children in an optometric practice // Optom. Vis. Sci. – 2007. – Vol. 84, № 1. – P. 21-32.

12. Colorado L.H., Alzahrani Y., Pritchard N., Efron N. Time Course of Changes in Goblet Cell Density in Symptomatic and Asymptomatic Contact Lens Wearers // Invest. Ophthalmol. Vis. Sci. – 2016. – Vol. 57, № 6. – P. 2560-2566.

13. Efron N. Contact lens-induced changes in the anterior eye as observed in vivo with the confocal microscope // Prog. Retin. Eye Res. – 2007. – Vol. 26, № 4. – P. 398-436.

14. Pflugfelder S.C., Beuerman R.W., Stern M.E. Dry eye and ocular surface disorders. – New York, Basel: Marcel Dekker, Inc. 2004. – 428 p.

15. Zhivov A., Stave J., Vollmar B., Guthoff R. In vivo confocal microscopic evaluation of Langerhans cell dencity and distribution in the corneal epithelium of healthy volunteers and contact lens wearers // Cornea. – 2007. – Vol. 26, № 1. – P. 47-54.