ISSN 2312-4725

СОВРЕМЕННЫЕ ТЕХНОЛОГИИ В ОФТАЛЬМОЛОГИИ

Научно-практический журнал

Выходит с 2014 года
Электронная версия www.eyepress.ru

№ 3 (23)

2018

«ФЁДОРОВСКИЕ ЧТЕНИЯ»

XV Всероссийская научно-практическая конференция с международным участием

Общество офтальмологов России
ФГАУ «НМИЦ «МНТК «Микрохирургия глаза» им. акад. С.Н. Фёдорова» Минздрава России

Маркова А.А., Горбунова Н.Ю. Поздеева Н.А

Эндоскопическая лазерная циклофотокоагуляция в лечении вторичной глаукомы на фоне оперированной отслойки сетчатки с использованием силиконового масла (опыт применения)

ФГАУ «НМИЦ «МНТК «Микрохирургия глаза» им. акад. С.Н. Федорова» Минздрава России, Чебоксарский филиал

РЕФЕРАТ

Цель. Изучить эффективность и безопасность эндоскопической лазерной циклофотокоагуляции (ЭЦФК) в лечении пациентов с вторичной глаукомой на фоне оперированной отслойки сетчатки с использованием силиконового масла (СМ).

Материал и методы. Под наблюдением находилось 8 пациентов (8 глаз) с вторичной глаукомой (2 женщины и 6 мужчин) от 35 до 61 года. Все пациенты были предварительно прооперированы по поводу отслойки сетчатки с использованием в качестве тампонады СМ. В трех случаях СМ было предварительно удалено вследствие его эмульгации, в пяти – удаление было невозможно ввиду высокого риска рецидива отслоения сетчатки или гемофтальма. Уровень внутриглазного давления (ВГД) до операции на фоне максимальной гипотензивной терапии колебался от 30 до 43 мм рт.ст. (среднее значение 34,5±6,1 мм рт.ст.) Всем пациентам до и после операции в дополнении к стандартным методам обследования выполнялась лазерная тиндалемерия (FCM) и ультразвуковая биомикроскопия (УБМ). Срок наблюдения составил 1 мес.

Результаты. В послеоперационном периоде острота зрения у всех пациентов оставалась стабильной. Ни в одном случае не отмечено интраоперационных осложнений. В одном случае в послеоперационном периоде наблюдалась транзиторная воспалительная реакция (выпадение нитей фибрина во влаге передней камеры), которая купировалась на фоне назначения противовоспалительной терапии, у 2 пациентов – небольшой отек роговицы, проходящий на фоне медикаментозной терапии на 4-5 сутки после операции. Во всех случаях достигнуто снижение уровня ВГД с 34,5±6,1 мм рт.ст. до операции до 22,5±3,2 мм рт.ст. при выписке и 22,9±2,6 мм рт.ст. через 1 мес. При проведении УБМ наблюдалось уменьшение длины цилиарных отростков с 504,5±94,3 мкм до операции до 400,3±38,2 мкм через 1 мес.

Выводы. После проведения ЭЦФК во всех случаях через 1 мес. наблюдалось снижение уровня ВГД на фоне применения гипотензивной терапии и стабильные показатели остроты зрения.

Ключевые слова: *эндоскопическая лазерная циклофотокоагуляция, внутриглазное давление, вторичная глаукома, силиконовое масло.*

АКТУАЛЬНОСТЬ

Современная хирургия отслойки сетчатки, как правило, заключается в выполнении микроинвазивной витрэктомии и часто сопровождается этапом тампонады витреальной полости СМ, которое блокирует ретинальные дефекты, ограничивает распространение пролиферативного процесса, уменьшает риск вторичного кровотечения и пролиферации и обеспечивает прозрачность оптических сред, позволяя в послеоперационном периоде проводить осмотр сетчатки и выполнять дополнительную лазеркоагуляцию [2, 3, 7]. Однако у данной категории пациентов могут возникать осложнения, связанные с СМ, одним из которых является развитие вторичной глаукомы. По данным различных авторов частота её возникновения варьирует от 1,5 до 50% [4, 5, 9]. В основе патогенеза лежит обструкция дренажных путей эмульгированными частицами СМ, которые выходят в переднюю камеру и оседают в области шлеммова канала. При этом данная форма глаукомы трудно поддается лечению, гипотензивная терапия часто не приводит к полной компенсации ВГД, что требует выполнения хирургического вмешательства.

Существуют различные способы оперативного лечения этой категории пациентов, в том числе с применением дренажей и дренажных устройств [6, 10, 11]. Однако в большинстве случаев они оказываются малоэффективными или их эффект продолжается короткое время. Причиной неуспеха является избыточное рубцевание созданных путей оттока и блокада дренажной зоны частицами эмульгированного СМ, а также выраженных склероконъюнктивальных сращений после ранее проведенного оперативного лечения патологии сетчатки и стекловидного тела.

На наш взгляд перспективно использование ЭЦФК, целью которой является селективное воздействие на отростки цилиарного тела, приводящее к подавлению выработки ВГЖ и соответственно снижению уровня ВГД. Эта методика уже

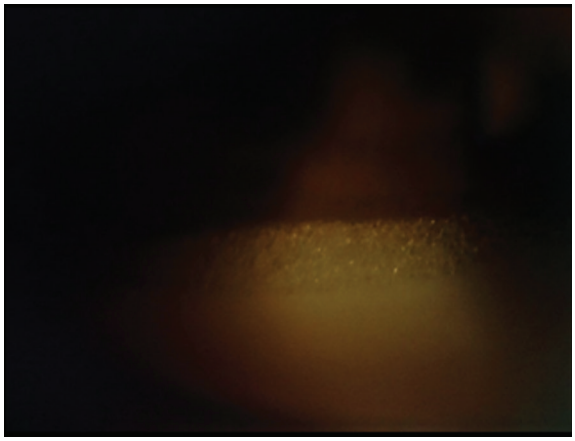

Рис. 1. *Пузырьки эмульгированного СМ в области УПК*

хорошо зарекомендовала себя в лечении различных форм глаукомы, в том числе в сочетании с факоэмульсификацией катаракты [1, 12-15]. Однако в современных публикациях практически не встречается данных об особенностях и эффективности применения ЭЦФК у пациентов после тампонады витреальной полости СМ, что и послужило основанием для проведения нашей работы.

ЦЕЛЬ

Исследование эффективности ЭЦФК в лечении пациентов с вторичной глаукомой на фоне оперированной отслойки сетчатки с использованием СМ.

МАТЕРИАЛ И МЕТОДЫ

Методом ЭЦФК прооперировано 8 пациентов (8 глаз) с вторичной глаукомой, из них 2 женщины и 6 мужчин в возрасте от 35 до 61 года. Всем пациентам предварительно было проведена микроинвазивная субтотальная витрэктомия с использованием СМ в качестве тампонирующего вещества по поводу отслойки сетчатки различного генеза. При этом в 2 случаях отслойка сетчатки развилась после тупой травмы глазного яблока, в 2 – на фоне высокой осложненной миопии, в 4 – тракционная отслойка сетчатки у пациентов с диабетической ретинопатией.

В последующем у 3 пациентов СМ было удалено, у пяти – удаление его было невозможно ввиду высокого риска рецидива отслоения сетчатки или гемофтальма.

У 7 пациентов предварительно была выполнена факоэмульсификация осложненной катаракты с имплантацией заднекамерной интраокулярной линзы, у 1 отслойка сетчатки сочеталась с афакией и аниридией, по поводу чего ему была имплантирована иридохрусталиковая диафрагма.

У 6 пациентов ранее были выполнены антиглаукомные операции различного типа, которые не привели к стойкой нормализации ВГД.

До и после оперативного вмешательства проводили визо- и рефрактометрию, измерение ВГД при помощи тонометра Маклакова, исследование лабильности зрительного нерва, компьютерная периметрия с помощью периметра Oculus (Optikgeräte GmbH, Германия) проводилась в случае сохранных зрительных функций, измерение количества белка и клеток воспаления во влаге передней камеры (FCM) на приборе FC-2000 (KOWA, Япония), при помощи ультразвуковой биомикроскопии УБМ (PARADIGM, США) определяли структуру, толщину цилиарного тела, состояние угла передней камеры, длину цилиарных отростков (ЦО) до вмешательства и после проведения лазерной операции в восьми меридианах.

Некорригируемая острота зрения до операции составила 0,03±0,02, коррекция существенно зрение не улучшала, что было связано с сопутствующей патологией сетчатки и атрофией зрительного нерва.

Уровень ВГД до операции на фоне максимальной гипотензивной терапии колебался от 30 до 43 мм рт.ст. (среднее значение 34,5±6,1 мм рт.ст.).

При проведении гониоскопии до операции угол передней камеры (УПК) был закрыт за счет органической блокады у 6 пациентов, в 1 случае – УПК был открыт, визуализировалась зона предшествующей антиглаукомной операции, в 1 – структуры УПК четко не дифференцировались. Кроме последнего случая, у остальных 7 пациентов в области УПК визуализировались пузырьки эмульгированного СМ *(рис. 1)*.

По данным FCM средний показатель потока белка – 13,7±7,4 ф/мс (нормальное значение 3,05±0,94 ф/мс в 0,5 мм^3) [8].

При проведении ультразвуковой биомикроскопии обращалось внимание на структуру цилиарного тела (отсутствие данных за его субатрофию) и длину (цилиарных отростков) ЦО, среднее значение максимальной длины которых составило 504,5±94,3 мкм *(рис. 2)*.

ЭЦФК выполнялась с использованием эндоскопической системы Endo Optiks (Beaver Visitec, США), которая имеет рабочий зонд, включающий в себя канал для лазера длиной волны 810 нм, гелий-неоновый луч прицела, эндоволоконное освещение в виде ксеноновой лампы мощностью 175 Вт и видеокамеру. В нашем случае применялся прямой зонд 23G через роговичные парацентезы на 15 и 21 ч. В переднюю камеру и под радужку вводился адгезивный вискоэластичный препарат для механического расширения прикорневой зоны радужки и лучшей визуализации ЦО. Эндонаконечник располагали перпендикулярно ЦО таким образом, чтобы в поле зре-



Рис. 2. *Пациент Р. Максимальная длина цилиарных отростков до операции 529 мкм*

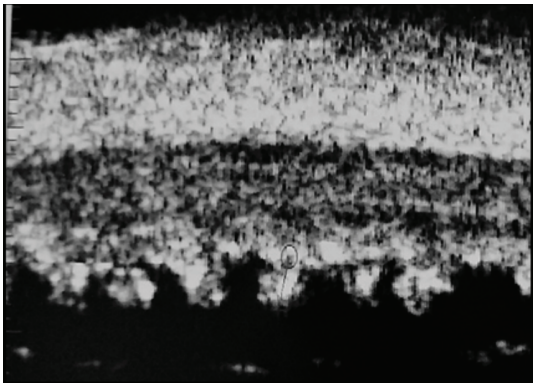

Рис. 3. *Пациент Р. Максимальная длина ЦО через 1 мес. после операции 389 мкм*

ния зонда находилось 4-5 отростков. Начальная мощность лазерного излучения соответствовала 450 мВт, при необходимости её увеличивали с интервалом 50 мВт до достижения необходимого эффекта, который заключался в побелении и сокращении ЦО. Нами применялись параметры: мощность – от 450 до 600 мВт, непрерывный режим воздействия, протяженность лазерного воздействия – от 13 до 23 ч, среднее количество коагулятов – 51±5. После коагуляции остатки вискоэластика удаляли вымыванием 0,9% физиологическим раствором. После окончания процедуры выполняли субконъюнктивальную инъекцию антибиотика и глюкокортикостероида.

Всем пациентам после операции в течение четырех недель назначались инстилляции антибактериальных, нестероидных противовоспалительных препаратов и гипотензивная терапия.

Статистическая обработка результатов исследования заключалась в подсчете среднего арифметического значения (M), стандартного отклонения среднего арифметического значения (σ).

РЕЗУЛЬТАТЫ

Ни в одном случае интраоперационных осложнений отмечено не было. На следующий день после операции у 1 пациента отмечена воспалительная реакция (нити фибрина в передней камере), которая купировалась на следующий день после медикаментозной терапии, у 2 пациентов – небольшой отек роговицы, проходящий на фоне медикаментозной терапии на 4-5 сутки после операции. На момент повторного осмотра (через 1 мес.) осложнений отмечено не было.

После операции острота зрения, показатели периметрии и лабильности зрительного нерва значительно не изменилась, что было связано с выраженной атрофией зрительного нерва и сопутствующей патологией сетчатки.

После операции отмечалось снижение уровня ВГД у всех пациентов, среднее значение при выписке составило 22,5±3,2 мм рт.ст., через 1 мес. – 22,9±2,6 мм рт.ст. Всем пациентам помимо противовоспалительной терапии рекомендовалось закапывание гипотензивных капель в течение 4 недель после операции.

По данным FCM наблюдалось увеличение показателей потока белка во влаге передней камеры на следующий день после операции в среднем до 26,4±4,2 ф/мс. Через 1 мес. на фоне противовоспалительной терапии этот показатель снизился до 17,8±3,5 ф/мс.

По данным БМ наблюдалось снижение максимальной длины ЦО в области воздействия, среднее значение через 1 мес. составило 400,3±38,2 мкм *(рис. 3)*.

ЗАКЛЮЧЕНИЕ

Во всех случаях после проведения ЭЦФК в послеоперационном периоде получено снижение уровня ВГД на фоне гипотензивной терапии без отрицательной динамики остроты зрения. Ни в одном случае в раннем послеоперационном периоде не наблюдалось выраженной гипотонии, воспалительная реакция отмечена только в одном случае, купирована консервативно.

Таким образом, можно рассматривать ЭЦФК как эффективный метод лечения вторичной глаукомы после операции по поводу отслоения сетчатки с использованием СМ.

Необходимо большее количество случаев с более длительным сроком наблюдения для определения дифференцированного подхода к её применению в зависимости от исходных данных ВГД, состояния цилиарного тела и состояния СМ (необходимость дальнейшего удаления СМ из витреальной полости или его эмульгация с выходом во влагу передней камеры).

ЛИТЕРАТУРА

1. Азнабаев М.Т., Азнабаев Б.М., Кригер Г.С., Кидралеева С.Г. Эндоскопическая лазеркоагуляция цилиарных отростков у больных с тяжелыми некомпенсированными формами глаукомы // Вестник офтальмологии. – 1999. – № 6. – С. 6-7.

2. Захаров В.Д., Барабаш Н.С., Соломин В.А., Саидова Р.Д. Новый комбинированный метод лечения вторичной глаукомы, вызванной эмульгацией силиконового масла // Вестник ВолгГМУ. – 2014. – Т. 4, № 52. – С. 124-127.

3. Захаров В.Д., Ходжаев Н.С., Горшков И.М., Маляцинский И.А.. Современная хирургия рецидива отслойки сетчатки. Обзор литературы // Офтальмология. – 2012. – Т. 9, № 1. – С. 10-13.

4. Казайкин В.Н Тампонада витреальной полости силиконовым маслом в комплексном лечении отслойки сетчатки: Автореф. дис. … д-ра мед. наук / ФГУ «МНТК «Микрохирургия глаза» им. С.Н. Федорова. – М., 2009. – 32 с.

5. Калентьева А.З., Ахтямов К.Н., Габсаликова Р.Т., Халимов Т.А. К вопросу о вторичной глаукоме у пациентов с эндовитреальной силиконовой тампонадой // Точка зрения. Восток-Запад. – 2016. – № 3. – С. 85-87.

6. Канюков В.Н., Горбунов А.А., Казеннов А.Н., Казеннова И.А. Хирургия вторичной глаукомы у пациентов с оперированной отслойкой сетчатки, вызванной эмульгированным силиконовым маслом // Офтальмохирургия.– 2016.– № 1.– С. 21-24.

7. Литвинчук Л.М., Сергиенко А.Н., Лавренчук Г.И., Козловская И.В. Частота и причины развития вторичной глаукомы при силиконовых эндотампонадах на глазах с осложненной миопией высокой степени // Современные технологии лечения витреоретинальной патологии: Материалы конф. – М., 2012. – С. 115-117.

8. Паштаев Н.П., Поздеева Н.А., Волков А.В. Количественный метод оценки состояния гематоофтальмического барьера по содержанию белка и клеток в передней камере неинвазивным способом с помощью аппарата KOWA FC-2000: Практ. рук-во для врачей. – Чебоксары, 2006. – 6 с.

9. Расин О.Г., Филипчук А.Н., Савченко А.В. и др. Частота офтальмогипертензии после витреореотинальных вмешательств и ее коррекция // Таврический медико-биологический вестник. – 2011. – Т. 14, № 4. – С. 400-401.

10. Сидорова А.В., Ходжаев Н.С., Старостина А.В. Возможности применения ExPRESS-шунта в лечении вторичной глаукомы, вызванной эмульгированием силиконового масла у пациентов после витреоретинальных вмешательств // Глаукома. – 2017. – Т. 16, № 2. – С. 57-62.

11. Тахчиди Х.П., Казайкин В.Н., Сосновских В.Р. Проблемы и перспективы применения перфторуглеродов и силиконовых масел в лечении отслойки сетчатки // Новое в офтальмологии. – 2000. – № 1. – С. 50-53.

12. Berke S.J. Endolaser cyclophotocoagulation in glaucoma management // Techniques in Ophthalmol. – 2006. – Т. 4, № 2. – P. 74-81.

13. Francis B.A., Kawji A.S., Vo N.T., Dustin L. et al. Endoscopic cyclophotocoagulation in the management of uncontrolled glaucoma with prior aqueous tube shunt // J Glaucoma. – 2011. – Т. 20, № 8. – P. 523-527.

14. Gowri J.M., Praveen R.M., Krishna R.M., Vinay V.K. et al. A study of endoscopic cyclophotocoagulation for the treatment of refractory glaucomas // Indian J Ophthalmol. – 2009. – Т. 57, № 2. – P. 127-132.

15. Lima F.E., Carvalho D.M., Avila M.P. Phacoemulsification and endoscopic cyclophotocoagulation as primary surgical procedure in coexisting cataract and glaucoma // Arq Bras Oftalmol. – 2010. – Т. 73, № 5. – P. 419-422.