ISSN 0235-4160 (print)
ISSN 2312-4970 (online)

ОФТАЛЬМО ХИРУРГИЯ

4'2017

ХИРУРГИЯ КАТАРАКТЫ И ИМПЛАНТАЦИЯ ИОЛ

ВИТРЕОРЕТИНАЛЬНАЯ ХИРУРГИЯ

РЕФРАКЦИОННАЯ ХИРУРГИЯ

ОКУЛОПЛАСТИКА

ОФТАЛЬМОДИАГНОСТИКА

Фото глазного дна и ОКТ пациента с полипоидной хориоидальной васкулопатией:

- а) до лечения Афлиберцептом;
- б) после лечения Афлиберцептом

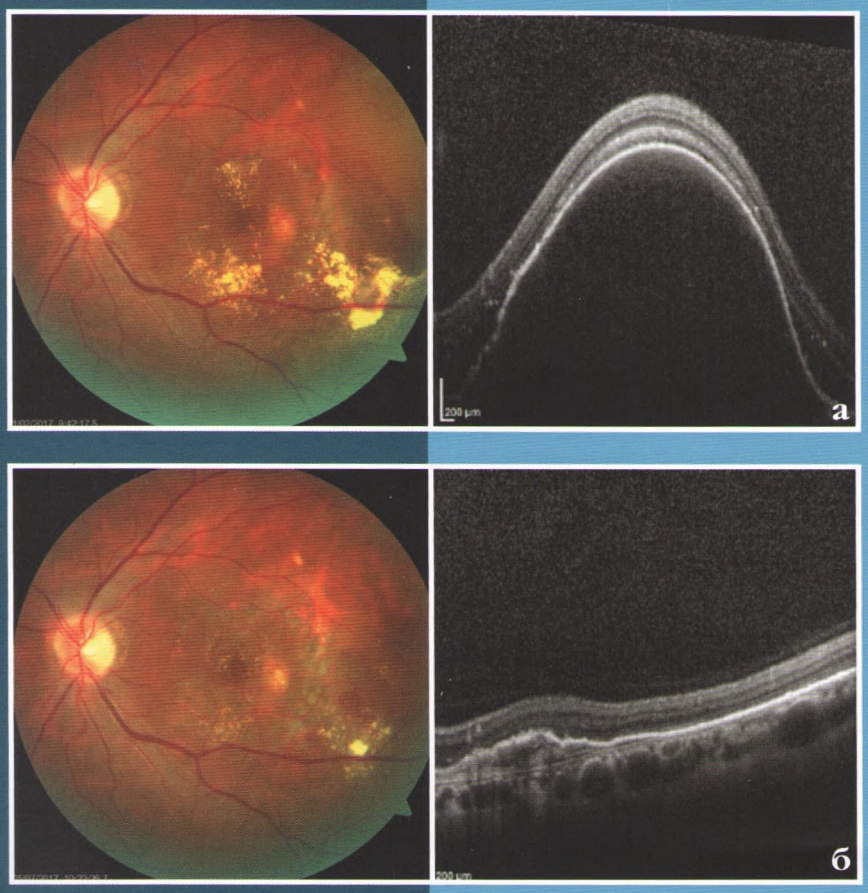

Общество офтальмологов России
ФГАУ «МНТК «Микрохирургия глаза» им. акад. С.Н. Федорова» Минздрава России

DOI: https://doi.org/10.25276/0235-4160-2017-4-38-44
УДК 617.73

Афлиберцепт в лечении резистентной полипоидной хориоидальной васкулопатии: краткосрочные результаты

Е.К. Педанова[1], А.В. Дога[1], А.М. Майорова[1], И.М. Горшков[1], А.А. Воскресенская[2]

[1] *ФГАУ «МНТК «Микрохирургия глаза» им. акад. С.Н. Федорова» Минздрава России, Москва;*
[2] *ФГАУ «МНТК «Микрохирургия глаза» им. акад. С.Н. Федорова» Минздрава России, Чебоксары*

РЕФЕРАТ

Полипоидная хориоидальная васкулопатия (ПХВ) – редкий подтип возрастной макулярной дегенерации, характеризующийся формированием ветвящейся сосудистой сети (ВСС) и полипов. В ряде случаев наблюдается резистентность к проводимому лечению, в частности Ранибизумабом. В свою очередь, у ранее не леченных пациентов с ПХВ ингибитор ангиогенеза Афлиберцепт, имеющий сравнительно больший аффинитет к молекулам VEGF-A, уже успел продемонстрировал свою эффективность.

Цель. Оценить первые результаты применения Афлиберцепта при полипоидной хориоидальной васкулопатии, резистентной к предшествующей комбинированной терапии.

Материал и методы. Восемь пациентов (9 глаз) с резистентной к лечению ПХВ (три и более ежемесячных интравитреальных инъекций 0,5 мг Ранибизумаба или в комбинации с фотодинамической терапией с Хлорином е6) включены в проспективное исследование. Через 1 мес. после 3 ежемесячных интравитреальных инъекций 2 мг Афлиберцепта по данным ОКТ, ОКТ-ангиографии, флюоресцеиновой ангиографии и индоцианин зеленой ангиографии (ИЗАГ) анализировались изменения остроты зрения, центральной светочувствительности (ЦСЧ) и центральной толщины сетчатки (ЦТС), резорбция субретинальной жидкости, куполообразной отслойки пигментного эпителия, полипов и ВСС.

Результаты. Острота зрения до и после лечения не показала статистически значимых различий (0,5±0,2 и 0,6±0,2 соответственно, p=0,4). Выраженную динамику продемонстрировала ЦСЧ с 21,5±2,7 до 24,0±3,7 дБ (p=0,02). Отмечалась резорбция субретинальной жидкости со статистически значимым уменьшением ЦТС с 336,3±55,1 до 284,3±60,1 мкм (p=0,03). Среди 6 глаз с куполообразной отслойкой РПЭ в двух произошло полное, и в трех – частичное прилегание, у одного пациента высота отслойки увеличилась. По данным ИЗАГ, ОКТ и ОКТ-ангиографии регресс полипов отмечен в 6 глазах из 9, однако ВСС сохранялась.

Заключение. Краткосрочные результаты использования Афлиберцепта у пациентов с резистентной ПХВ показали его эффективность в отношении уменьшения экссудации, закрытия полипов и повышения центральной светочувствительности сетчатки.

Ключевые слова: *полипоидная хориоидальная васкулопатия, Афлиберцепт, Ранибизумаб, фотодинамическая терапия, резистентность.* ■

Офтальмохирургия.– 2017.– № 4.– С. 38–44.

ABSTRACT

Aflibercept in treatment of resistant polypoid choroidal vasculopathy: short-term results

E.K. Pedanova[1], A.V. Doga[1], A.M. Mayorova[1], I.M. Gorshkov[1], A.A. Voskresenskaya[2]

[1] *The S. Fyodorov Eye Microsurgery Federal State Institution, Moscow;*
[2] *The S. Fyodorov Eye Microsurgery Federal State Institution, the Cheboksary Branch, Cheboksary*

Polypoid choroidal vasculopathy (PCV) is a rare subtype of age-related macular degeneration, characterized by a formation of a branching vascular network (BVN) and polyps. In a number of cases a resistance to the performed therapy was observed in particular using Ranibizumab. In its turn, the angiogenesis inhibitor Aflibercept with a relatively greater affinity for VEGF-A molecules had already demonstrated its efficacy in previously untreated patients with PCV.

Purpose. To evaluate the first results of Aflibercept treatment in polypoid choroidal vasculopathy, resistant to a previous combined therapy.

Material and methods. The prospective study included 8 patients (9 eyes) with treatment-resistant PCV (three or more intravitreal injections of 0.5mg of Ranibizumab monthly or in combination with photodynamic therapy (PDT) with Chlorin e6). One month after 3 monthly intravitreal injections of 2mg of Aflibercept, changes in visual acuity, central retinal sensitivity (CRS) and central retinal thickness (CRT), a resorption of the subretinal fluid, dome-shaped retinal pigment epithelial detachment, polyps and BVN were evaluated according to the OCT data, OCT-angiography, fluorescein angiography (FAG) and indocyanine green angiography (ICGA).

Results. Visual acuity before and after treatment did not show the statistically significant difference (0.5±0.2 and 0.6±0.2, respectively, p=0.4). The CRS demonstrated a pronounced positive dynamic from 21.5±2.7 to 24.0±3.7dB (p=0.02). Resorption of the subretinal fluid was noted with a statistically significant decrease in the CRT from 336.3±55.1 to 284.3±60.1μm (p=0.03). Among 6 eyes with dome-shaped RPE detachment, two showed a complete attachment, and three a partial

attachment, in one patient the height of retinal detachment increased. According to ICGA, OCT and OCT angiography data, the regression of polyps was detected in 6 of 9 eyes, however, the BVN still persisted.

Conclusion. Short-term results of Aflibercept treatment in patients with resistant PCV showed its efficacy in relation to the reduction of exudation, the polyps closure and the increase of central retinal sensitivity.

Key words: *polypoid choroidal vasculopathy, Aflibercept, Ranibizumab, photodynamic therapy, resistance.* ■

Fyodorov Journal of Ophthalmic Surgery.– 2017.– No. 4.– P. 38–44.

АКТУАЛЬНОСТЬ

Полипоидная хориоидальная васкулопатия (ПХВ) относится к редким подтипам возрастной макулярной дегенерации (ВМД) и характеризуется изменениями на уровне хориоидеи: формированием ветвящейся сосудистой сети (ВСС) и полипов [26, 27]. Активное просачивание плазмы и форменных элементов крови через сеть и полипоидные образования приводят к отслойкам пигментного эпителия (ОПЭ) и нейроэпителия (ОНЭ), хориоидальным и субретинальным кровоизлияниям, что сопровождается снижением центрального зрения [3, 23].

В настоящее время стандартного протокола лечения ПХВ нет: применяются интравитреальное введение ингибиторов ангиогенеза (анти-VEGF-препараты, VEGF – vascular endothelial growth factor), фотодинамическая терапия (ФДТ), а также комбинация данных методик [1, 2, 4-9, 11-16, 18, 22]. Один из первых ингибиторов ангиогенеза – Бевацизумаб – показал положительные краткосрочные результаты в лечении пациентов с ПХВ: снижение центральной толщины сетчатки (ЦТС), повышение остроты зрения, однако его влияние на облитерацию полипов и ВСС было минимальным, что приводило к рецидивам заболевания [15]. По данным исследования Tsujikawa с соавт., к 12-му мес. максимально корригированная острота зрения (МКОЗ) снижалась до первоначальных значений [25]. Ранибизумаб также продемонстрировал неоднозначную эффективность в лечении ПХВ: облитерация полипов по данным различных исследований наблюдалась в 25-40%, а повышение МКОЗ – в 17-40% случаев через 12 мес. от начала лечения. ВСС сохранялась у 100% пациентов на всех сроках наблюдения [4, 5, 8, 12].

Многочисленные исследования по эффективности ФДТ-монотерапии с фотосенсибилизатором (ФС) Вертепорфином при ПХВ продемонстрировали улучшение МКОЗ, снижение ЦТС через 12-24 мес. после начала лечения, однако к 30-36 мес. показатели были сравнимы с первоначальными, а к 5-му году наблюдения зафиксировано снижение зрительных функций [16, 18, 19, 24]. Кроме того, в ряде случаев встречаются осложнения данной методики: субретинальные кровоизлияния, отек, ишемия сетчатки, разрывы ретинального пигментного эпителия (РПЭ), негативно влияющие на результаты лечения [10, 21]. ФДТ с ФС Хлорином е6 показала обнадеживающую эффективность в отношении регресса полипов, однако долгосрочных данных пока нет [1]. В этом отношении комбинация ФДТ с анти-VEGF-препаратами демонстрирует наибольшую эффективность, доходящую до 85% [5, 6, 11].

Тем не менее, в ряде случаев, несмотря на активное лечение с применением анти-VEGF и ФДТ как в виде монотерапии, так и в комбинации, происходит прогрессирование заболевания, сопровождаемое значительным снижением зрительных функций.

Ингибитор ангиогенеза Афлиберцепт, имеющий сравнительно больший аффинитет к молекулам VEGF-A и более длительный период полураспада по сравнению с другими анти-VEGF-препаратами, продемонстрировал высокую эффективность при лечении неоваскулярной ВМД и стал применяться при ПХВ [7, 9]. На настоящий момент существуют данные о применении Афлиберцепта у ранее не леченных пациентов с ПХВ: так, например, в исследовании APOLLO повышение остроты зрения у пациентов составило приблизительно +10,5 букв к концу 1 года, при этом у 72,5% пациентов отмечалась полная регрессия полипов по сравнению с исходными данными [20]. Кроме того, в крупном многоцентровом исследовании PLANET было выявлено, что большинство пациентов (87,9%), получающих терапию препаратом Афлиберцепт, не нуждаются в дополнительном проведении сеансов ФДТ в качестве терапии спасения [17]. В то же время работы, посвященные использованию Афлиберцепта при резистентных к ранее проведенному лечению случаях, весьма немногочисленны [9, 22]

ЦЕЛЬ

Оценить первые результаты применения ингибитора ангиогенеза Афлиберцепта при полипоидной хориоидальной васкулопатии, резистентной к комбинированной терапии.

МАТЕРИАЛ И МЕТОДЫ

В настоящее проспективное исследование были включены 8 пациентов (9 глаз) с резистентной к лечению ПХВ. Диагноз ПХВ был поставлен при наличии макулярного отека, субретинальной жидкости (СРЖ) или кровоизлияния и во всех случаях был подтвержден данными индоцианин зеленой ангиографии (ИЗАГ) на основании визуализации гиперфлюоресцентных полипов и ВСС. Под резистентностью понимали отсутствие изменений или сни-

Для корреспонденции:
Педанова Елена Константиновна, канд. мед. наук, научн. сотрудник
E-mail: elenamntk@mail.ru

жение таких показателей, как МКОЗ, центральная светочувствительность (ЦСЧ) сетчатки по данным микропериметрии; увеличение центральной толщины сетчатки, рецидив или появление новых полипов по данным ангиографии с индоцианин зеленым красителем в течение 12 мес. несмотря на проводимую терапию. Предшествующее лечение включало 3 и более ежемесячных интравитреальных инъекций 0,5 мг Ранибизумаба в качестве монотерапии или в комбинации с ФДТ с тринатриевой солью Хлорина е6 по стандартному протоколу трехкратно с интервалом в 3 мес.

В исследование не включались пациенты с сопутствующими заболеваниями, такими как катаракта, глаукома, диабетическая ретинопатия, сосудистые окклюзии и прочее, а также лица с выявленными полипами без активности (отсутствие просачивания жидкости, макулярного отека) и субъективно не предъявляющие жалоб.

Первичное обследование включало определение МКОЗ (таблица Сивцева-Головина), непрямую офтальмоскопию на щелевой лампе с бесконтактной линзой, фотографирование глазного дна, оптическую когерентную томографию (ОКТ) с модулем улучшенной глубины изображения ОКТ-EDI, флюоресцеиновую ангиографию (ФАГ) и ИЗАГ на приборе Spectralis HRA+OCT (Heidelberg Engineering, Inc., Германия), ОКТ и ОКТ-ангиографию на приборе Avanti (Optovue, США), оценку центральной светочувствительности (ЦСЧ) сетчатки на компьютерном микропериметре MAIA (CenterVue Inc., США).

Протокол ОКТ. Применялся протокол «Posterior Pole», состоящий из 61 скана и площадью сканирования макулярной зоны 300×250. Проводился визуальный анализ всех сканов и построение карты толщины сетчатки (ТС). Для анализа использовались значение ТС в фовеальной зоне.

Протокол микропериметрии. Использовалась программа, тестирующая 45 точек в 12° центрального поля зрения.

Всем пациентам были выполнены 3 интравитреальные инъекции 2 мг Афлиберцепта с интервалом в 1 мес. Оценка результатов лечения проводилась через 1 мес. после 3-ей инъекции. Анализировались изменение МКОЗ, центральной светочувствительности и центральной толщины сетчатки, также оценивалась резорбция субретинальной жидкости, куполообразной отслойки РПЭ, полипов и ВСС.

Статистическая обработка результатов проводилась при помощи программы Statistica 10.0 для Windows. Результаты описательной статистики представлены в виде μ±σ, где: μ – среднее, а σ – стандартное отклонение, поскольку все количественные признаки подчинялись нормальному распределению (тест Колмогорова-Смирнова). Статистическая обработка проводилась для количественных признаков: МКОЗ, ТС и ЦСЧ. Учитывая малую численность выборки для определения различий между начальными и конечными результатами, использовался непараметрический критерий Вилкоксона. Различия считали статистически значимыми при $p<0,05$.

РЕЗУЛЬТАТЫ

Среди восьми обследуемых пациентов с ПХВ было 3 мужчин и 5 женщин, средний возраст 62,0±8,4 года. Результаты первичного обследования показали признаки активности процесса у всех пациентов: наличие субретинальной жидкости – 9 глаз (100%), куполообразной отслойки РПЭ – 6 глаз (66,7%), отложение твердых экссудатов – 7 глаз (77,8%), субретинальное кровоизлияние в 1 случае.

Острота зрения до лечения составила в среднем 0,5±0,2 и через месяц после трех инъекций составила 0,6±0,2, не показав статистически значимых различий (p=0,4). Более выраженную динамику продемонстрировали данные микропериметрии: средняя ЦСЧ повысилась с 21,5±2,7 до 24,0±3,7 дБ, разница достоверна (p=0,02). Как видно из *табл.*, у подавляющего большинства пациентов положительная функциональная динамика объяснялась улучшением анатомических показателей. Отмечалась резорбция субретинальной жидкости, что сопровождалось статистически значимым уменьшением ЦТС с 336,9±55,1 до 284,3±60,1 мкм (p=0,05). Среди 6 глаз с куполообразной отслойкой РПЭ в двух произошло ее полное, и в трех – частичное прилегание, у одного пациента высота отслойки увеличилась. По данным ИЗАГ и ОКТ регресс полипов был отмечен в большинстве случаев (6 глаз из 9). Однако результаты ОКТ-EDI, ОКТ-ангиографии и ИЗАГ показали, что у всех пациентов ВСС сохранялась. В целом, в 7 случаях отмечена положительная динамика по всем показателям, однако у двух пациентов ответа на проводимое лечение Афлиберцептом не наблюдалось, более того, отмечалось усиление экссудативной активности.

На *рисунках 1* и *2* продемонстрированы клинические примеры положительной динамики анатомо-функциональных показателей при переходе на Афлиберцепт у пациентов с резистентной ПХВ. Как видно, уже через 1 мес. после применения так называемой «загрузочной» дозы из трех инъекций Афлиберцепта удалось добиться выраженного уменьшения экссудативной активности: прилегла высокая куполообразная отслойка РПЭ, произошла резорбция твердых экссудатов и субретинального кровоизлияния *(рис. 1б, 1е, 2б)*. Предположительно это является следствием облитерации полипов, которая видна на представленных снимках ОКТ и ИЗАГ *(рис. 1г, 2ж)*. В свою очередь, ветвящаяся сосудистая сеть сохранила ту же площадь и ангиоархитектонику *(рис. 1г, 2г)*.

Клинический пример отсутствия ответа на интравитреальное введение Афлиберцепта приведен на *рис. 3*. Несмотря на проведенную терапию, отмечается появление новых субретинальных кровоизлияний и усиление экссудации *(рис. 3в, 3г)*. Надо отметить, что клиническая картина у данной пациентки изначально немного отличалась от классического проявления ПХВ. Отмечалось не утолщение, а истончение сосудистой оболочки, более присущее неоваскулярной ВМД, что можно расценить как «сопутствующие» полипы *(рис. 3г)*.

Таблица

Изменения анатомо-функциональных показателей у пациентов с ПХВ через 1 мес. после 3-х интравитреальных инъекций Афлиберцепта

Table

Changes in anatomical and functional parameters in patients with PCV 1 month after 3 intravitreal injections of Aflibercept

№ No.	Пол gender	Возраст age	Глаз eye	Предшествующее лечение Previous treatment	МКОЗ		ЦТС, мкм		МП, дБ		РПЭ RPE	Полипы polyps	ВСС BVN
					до before	после after	до before	после after	до before	после after			
1	М m	58	OD	5 Р, 2 ФДТ 5 R, 2 PDT	0,5	0,5	457	353	21,9	24,5	частичный регресс partial regression	→	сохраняется remained
			OS	6 Р, 2 Р+ФДТ 6 R, 2R+PDT	0,2	0,4	380	214	17,9	20,5	частичный регресс partial regression	↓	сохраняется remained
2	Ж f	67	OD	3 Р R	0,4	0,2	328	380	20,6	18,2	не было no	→	Не было no
3	ж f	59	OD	3 Р R	0,9	1	313	263	26,7	29,3	полный регресс complete regression	↓	сохраняется remained
4	м m	70	OS	3 Р, 2 ФДТ 3 3 Р, 2 PDT	0,6	0,65	344	261	23,3	28,8	полный регресс complete regression	↓	сохраняется remained
5	ж f	56	OD	4 Р, 2 ФДТ 4 R, 2 PDT	0,2	0,4	270	214	18,8	23,2	не было no	↓	сохраняется remained
6	ж f	71	OD	4 Р R	0,4	0,8	300	239	19,1	24,7	не было no	↓	сохраняется remained
7	ж f	68	OS	3 Р, 2 ФДТ 3 R, 2 PDT	0,75	0,5	298	336	23,4	21,4	Усиление increase	→	сохраняется remained
8	м m	47	OD	5 Р, 1 Р+ФДТ 5 R, 1R+PDT	0,65	0,75	337	299	21,9	25,6	частичный регресс partial regression	↓	сохраняется remained
Mean± SD		62,0±8,4			0,5±0,2	0,6±0,2	336,3±55,1	284,3±60,1	21,5±2,7	24,0±3,7			
p*						0,4		0,03		0,02			

* Критерий Вилкоксона * The Wilcoxon Test criterion
→ без изменений → no change
↓ уменьшение ↓ decrease
Р – Ранибизумаб R – Ranibizumab
ФДТ – фотодинамическая терапия PDT – photodynamic therapy
Р+ФДТ – комбинация Ранибизумаба с фотодинамической терапией
R+PDT – Ranibizumab and photodynamic therapy combination

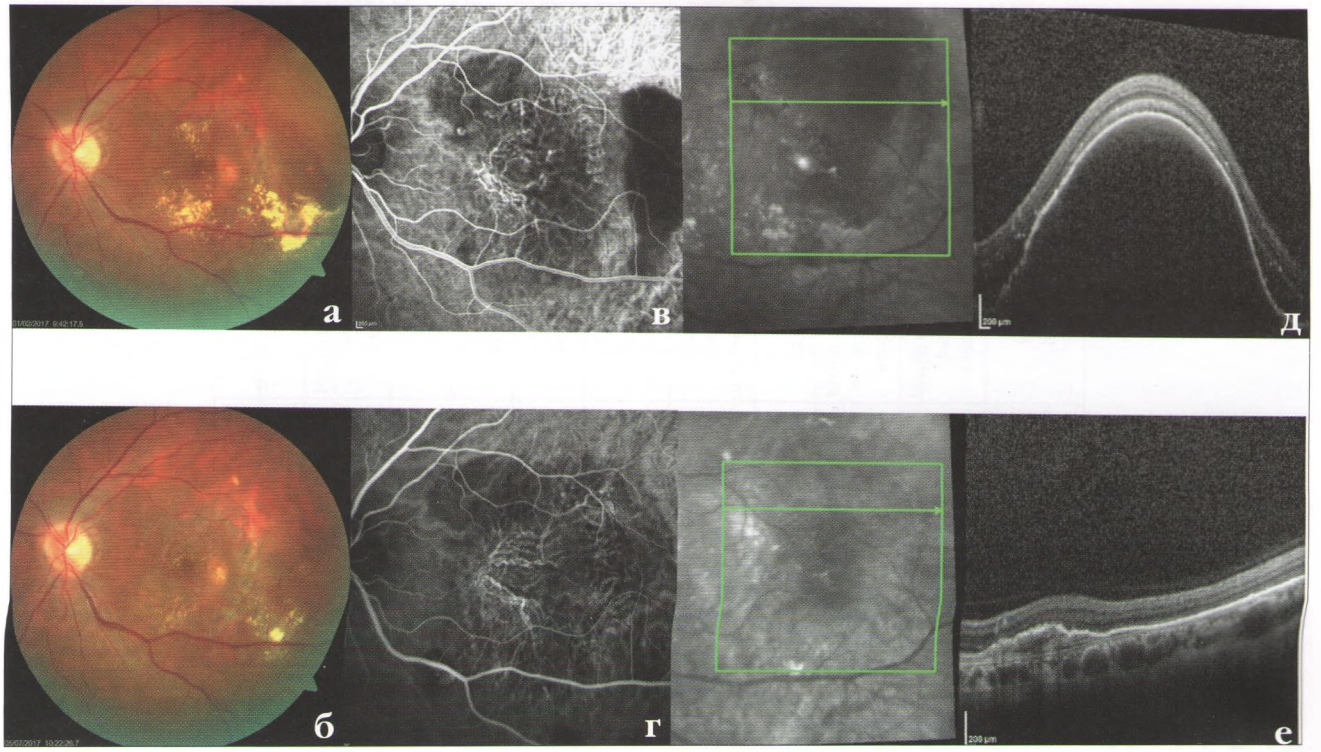

Рис. 1. Пациент С. (№ 1), 58 лет, левый глаз: а) фото глазного дна до лечения: массивное отложение твердых экссудатов, отслойка РПЭ с височной стороны; б) фото глазного дна после лечения: уменьшение количества твердых экссудатов, регресс отслойки РПЭ; в) ИЗАГ до: ВСС и гиперфлюоресцентные полипы, с виска экранирование отслойкой РПЭ; г) ИЗАГ после: сохранение ВСС, уменьшение количества полипов; д) ОКТ с височной стороны до: высокая куполообразная отслойка РПЭ; е) ОКТ с височной стороны после: практический полный регресс отслойки РПЭ

Fig. 1. Patient S., male (№ 1), 58 years, left eye: a) Fundus photo before treatment: massive deposition of hard exudates, RPE detachment in temporal part; b) Fundus photo after treatment: reduction of the number of hard exudates, the regression of the RPE detachment; c) ICGA before: BVN and hyper-fluorescence polyps, temporal shadow from RPE detachment; d) ICGA after: BVN maintenance, reduction in number of polyps; e) OCT temporal before: a high dome-shaped detachment of RPE; f) OCT temporal after: practical a complete regression of the RPE detachment

ОБСУЖДЕНИЕ

ПХВ принято считать заболеванием, резистентным к анти-VEGF-терапии. Настоящее исследование продемонстрировало высокую эффективность Афлиберцепта в отношении закрытия полипов и уменьшения экссудации (в 7 случаях из 9). В клиническом исследовании EVEREST, изучающим эффективность моно- и комбинированной терапии Ранибизумабом и ФДТ, схожие значения были получены для групп моно-ФДТ (71%) и комбинации (до 85%), в отличие от группы моно-анти-VEGF (21-29%) [5, 6]. Такие различия, вероятно, объясняются свойствами молекулы Афлиберцепта, воздействующей не только на фактор роста эндотелия сосудов, но и на плацентарный фактор роста.

В отличие от пациентов, не получавших ранее лечения, у пациентов с уже установленной резистентностью к проведенной терапии ответ на новый препарат непредсказуем. Однако результаты нашей работы согласуются с исследованием EPIC, где Kokame с соавт. также получили высокий процент закрытия полипов у пациентов с резистентной ПХВ [13].

В отличие от исследования по применению Афлиберцепта у ранее не леченных пациентов с ПХВ, проведенного Arakawa A. с соавт. [2], мы не обнаружили статистически значимого увеличения МКОЗ в исследуемой группе. Возможно, это следствие небольшого срока наблюдения пациентов или того, что уже имела место резистентность к ранее проведенной терапии. В свою очередь, результаты центральной светочувствительности продемонстрировали более выраженную положительную динамику и большую информативность в отношении оценки функциональных изменений.

Неэффективность препарата у двух пациентов может быть связана с нетипичным проявлением ПХВ и требует дальнейшего изучения.

ЗАКЛЮЧЕНИЕ

Краткосрочные результаты использования Афлиберцепта у пациентов с полипоидной хориоидальной васкулопатией, резистентной к ранее проведенной монотерапии Ранибизумабом или комбинации с ФДТ, показали его эффективность в отношении уменьшения экссудации, закрытия полипов и повышения центральной светочувствительности сетчатки. Необходимы дальнейшее изучение режимов введения препарата, анализ долгосрочных результатов лечения и набор большего количества пациентов.

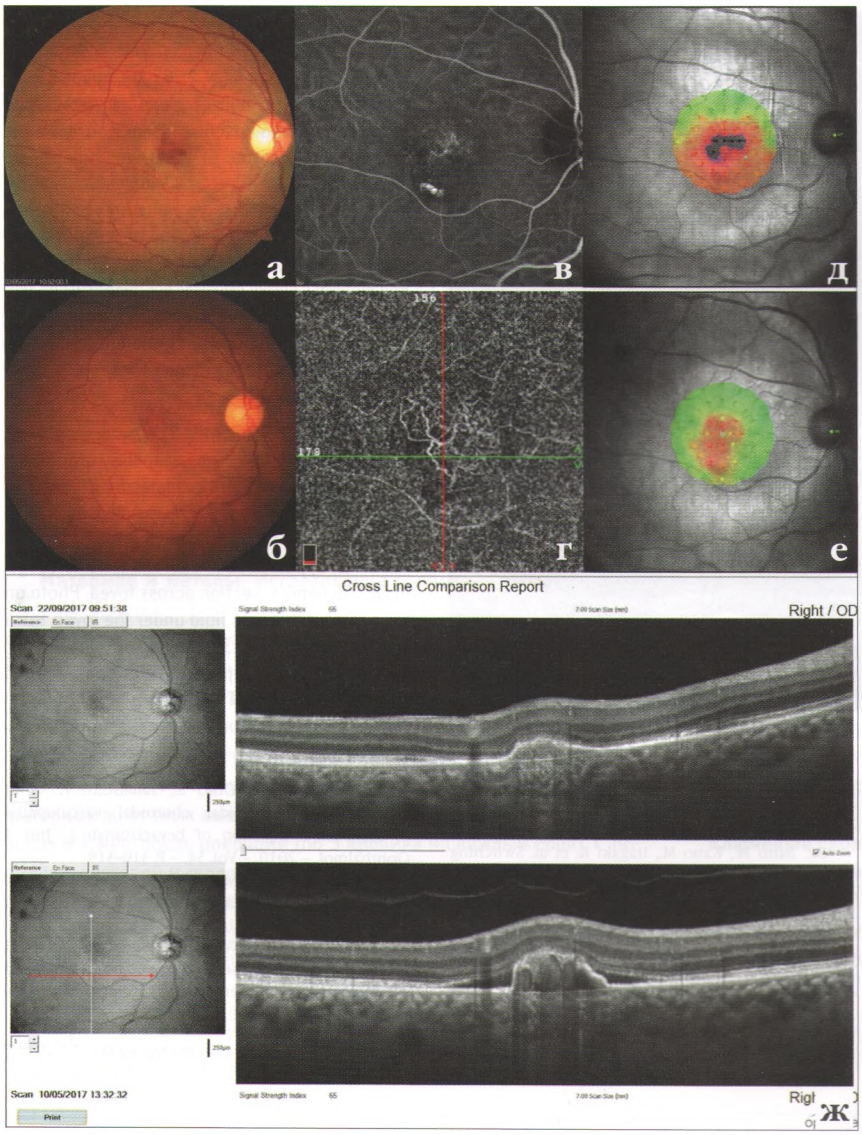

Рис. 2. Пациентка М. (№ 5), 56 лет, правый глаз: а) фото глазного дна до лечения: субмакулярное кровоизлияние, единичные твердые экссудаты; б) фото после лечения: практически полное рассасывание кровоизлияния и твердых экссудатов; в) ИЗАГ до: ВСС и гиперфлюоресцентные полипы; г) ОКТ-ангио после: сохранение ВСС; д) микропериметрия до: СЧ 18,8 дБ, в центре абсолютная скотома; е) микропериметрия после: повышение СЧ до 23,2 дБ; ж) динамика ОКТ, срез через полипы. Внизу снимок до: зубцеобразная отслойка РПЭ с гиперрефлективным содержимым (полипы), субретинальная жидкость, ЦТС 270 мкм. Сверху снимок после: уменьшение высоты отслойки РПЭ (регресс полипов), полная резорбция СРЖ, ЦТС 214 мкм

Fig. 2. Patient M, female (№ 5), 56 years, right eye: a) Fundus photo before treatment: submacular hemorrhage, isolated hard exudates; b) Fundus photo after treatment: practically almost complete resorption of hemorrhage and hard exudates; c) ICGA before: BVN and hyper-fluorescence polyps; d) OCT-angio after: BVN maintenance; e) Microperimetry before: RS – 18.8dB, an absolute scotoma foveal in the center; f) Microperimetry after: RS increase up to 23.2dB; g) OCT dynamics, section across polyps. Photo below before: subserosa detachment of RPE with hyper-reflective contents (polyps), subretinal fluid under it, CRT – 270μm. Photo on top after: reduction in the height of the RPE detachment (regression of polyps), complete resorption of SRF, CRT – 214μm

ЛИТЕРАТУРА

1. Дога А.В., Педанова Е.К., Володин П.Л., Майорова А.М. Первые результаты фотодинамической терапии при полипоидной хориоидальной васкулопатии как подтипе возрастной макулярной дегенерации // Современные технологии в офтальмологии. – 2017. – № 1 (14). – С. 70-73.

2. Arakawa A., Inoue M., Sato S. et al. Efficacy of intravitreal aflibercept injections for Japanese patients with polypoidal choroidal vasculopathy // Clin.Ophthalmology. – 2017. – № 11. – P. 797-802.

3. Bessho H., Honda S., Imai H. et al. Natural course and funduscopic findings of polypoidal choroidal vasculopathy in a Japanese population over one year of follow-up // Retina. – 2011. – Vol. 31. – P. 1598-1602.

4. Cho H.J., Kim J.W., Lee D.W. et al. Intravitreal bevacizumab and ranibizumab injections for patients with polypoidal choroidal vasculopathy // Eye (Lond.). – 2012. – Vol. 26. – P. 426-433.

5. ClinicalTrials.gov. Visual Outcome in Patients with Symptomatic Macular PCV Treated with either Ranibizumab as Monotherapy or Combined with Verteporfin // Photodynamic Therapy (EVEREST II). – 2014. – Available online. – URL: http://clinicaltrials.gov/ct2/show/NCT01846273?term=everest&rank=7.

6. Gomi F., Oshima Y., Mori R. et al. Initial versus delayed photodynamic therapy in combination with ranibizumab for treatment of polypoidal choroidal vasculopathy // Retina. – 2015. – Vol. 35 (8). – P. 1569-1576.

7. Hara C., Sawa M., Sayanagi K., Nishida K. One-year results of intravitreal aflibercept for polypoidal choroidal vasuculopathy // Retina. – 2016. – Vol. 36 (1). – P. 37-45.

8. Hikichi T., Higuchi M., Matsushita T. et al. One-year results of three monthly ranibizumab injections and as-needed reinjections for polypoidal choroidal vasculopathy in Japanese patients // Am. J. Ophthalmol. – 2012. – Vol. 154. – P. 117-124.

9. Hirakata T., Fujinami K., Watanabe K., Sasaki M. et al. One-year outcome of intravitreal afliberce pt injection for age-related macular degeneration resistant to ranibizumab: rapid morphologic recovery and subsequent visual improvement // Clin. Ophthalmol. – 2016. – Vol. 10. – P. 969-977.

10. Hirami Y., Tsujikawa A., Otani A. et al. Hemorrhagic complications after photodynamic therapy for polypoidal choroidal vasculopathy // Retina. – 2007. – Vol. 27. – P. 335-341.

11. Jeon S., Lee W.K., Kim K.S. Adjusted retreatment of polypoidal choroidal vasculopathy after combination therapy: Results at 3 years // Retina. – 2013. – Vol. 33. – P. 1193-1200.

12. Kang H.M., Koh H.J. Long-term visual outcome and prognostic factors after intravitreal ranibizumab injections for polypoidal choroidal vasculopathy // Am. J. Ophthalmol. – 2013. – Vol. 156. – P. 652-660.

13. Kokame G.T., Lai J.C., Wee R. et al. Prospective clinical trial of Intravitreal aflibercept treatment for polypoidal choroidal vasculopathy with hemorrhage or exudation (EPIC study): 6 month results // BMC Ophthalmol. – 2016. – Vol. 16. – P. 127.

14. Kokame G.T., Yeung L., Lai J.C. Continuous antiVEGF treatment with ranibizumab for polypoidal choroidal vasculopathy: 6-month results // Br. J. Ophthalmol. – 2010. – Vol. 94. – P. 297-301.

15. Lai T.Y., Chan W.M., Liu D.T. et al. Intravitreal bevacizumab (Avastin) with or without photodynamic therapy for the treatment of polypoidal choroidal vasculopathy// Br. J. Ophthalmol. – 2008. – Vol. 92, № 5. – P. 661-666.

16. Leal S., Silva R., Figueira J. et al. Photodynamic therapy with verteporfin in polypoidal choroidal vasculopathy: results after 3 years of follow-up // Retina. – 2010. – Vol. 30. – P. 1197-1205.

17. Lee W.K., Ogura Y., Iida T. et al. Efficacy and Safety of Intravitreal Aflibercept in Polypoidal Choroidal Vasculopathy: 12-Month Results of the PLANET // Abstract at ARVO 2017 Annual Meeting.

18. Miki A., Honda S., Kojima H. et al. Visual outcome of photodynamic therapy for typical neovascular age-

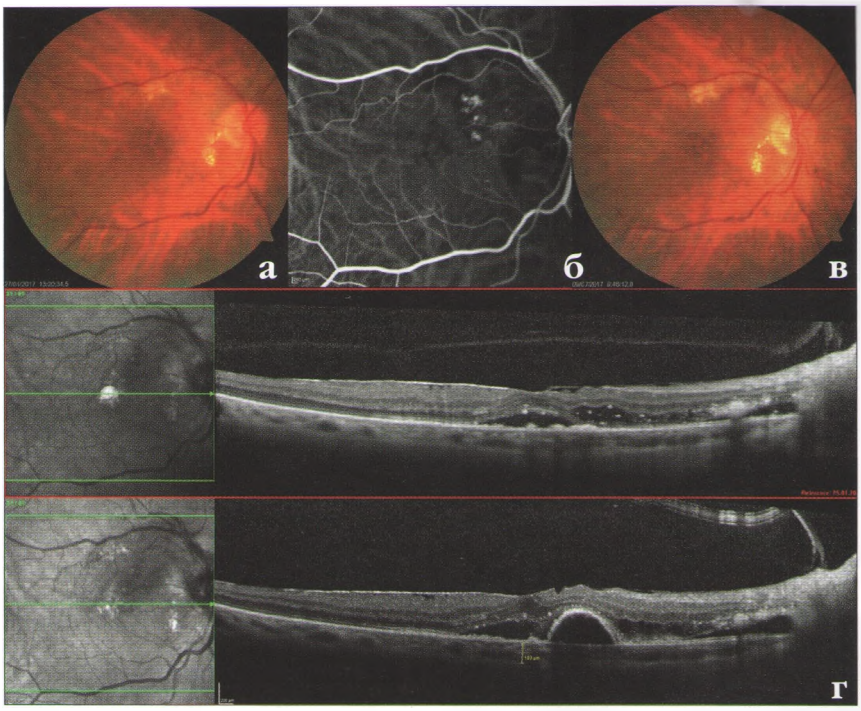

Рис. 3. Пациентка Р. (№ 2), 67 лет, правый глаз: а) фото глазного дна до лечения: перипапиллярно оранжево-красные узелки, отложение твердых экссудатов; б) ИЗАГ до: гиперфлюоресцентные полипы, ВСС не визуализируется; в) фото после лечения: увеличение количества твердых экссудатов, появление субретинального кровоизлияния; г) динамика ОКТ, срез через фовеа. Сверху снимок до: субретинальная жидкость под фовеа, интраретинальные кисты, ЦТС 328 мкм. Снизу снимок после: сокращение СРЖ, появление куполообразной отслойки, ЦТС, 380 мкм

Fig. 3. Patient R., female (№ 2), 67 years, right eye: a) Fundus photo before: peripapillary orange-red nodes, deposition of hard exudates; b) ICGA before: hyperfluorescein polyps, BVN is not visualized; c) Fundus photo after: increase in number of hard exudates, appearance of subretinal hemorrhage; d) OCT dynamics, section across fovea. Photo on top before: subretinal fluid under the fovea, intraretinal cysts, CRT – 328μm. Photo below after: persistence of SRF, appearance of dome-shaped RPE detachment, CRT – 380μm

related macular degeneration and polypoidal choroidal vasculopathy over 5 years of follow-up // Jpn. J. Ophthalmol. – 2013. – Vol. 57. – P. 301-307.

19. Mori R., Yuzawa M., Lee Z. et al. Factors influencing visual outcome of polypoidal choroidal vasculopathy one year after photodynamic therapy // Graefes Arch. Clin. Exp. Ophthalmol. – 2010. – Vol. 248. – P. 1233-1239.

20. Ojima Y., Tsujikawa A., Otani A. et al. Recurrent bleeding after photodynamic therapy in polypoidal choroidal vasculopathy // Am. J. Ophthalmol. – 2006. – Vol. 141. – P. 958-960.

21. Oshima Y., Kimoto K., Yoshida N. et al. One-Year Outcomes following Intravitreal Aflibercept for Polypoidal Choroidal Vasculopathy in Japanese Patients: The APOLLO Study // Ophthalmologica. – 2017. – Vol. 238, № 3. – P. 163-171.

22. Saito M., Kano M., Itagaki K. et al. Switching to intravitreal aflibercept injection for polypoidal choroidal vasculopathy refractory to ranibizumab // Retina. – 2014. – Vol. 34. – P. 2192-2201.

23. Sho K., Takahashi K., Yamada H. et al. Polypoidal choroidal vasculopathy: incidence, demographic features, and clinical characteristics // Arch. Ophthalmol. – 2003. – Vol. 121, № 10. – P. 1392-1396.

24. Spaide R.F., Donsoff I., Lam D.L. et al. Treatment of polypoidal choroidal vasculopathy with photodynamic therapy // Retina. – 2002. – Vol. 22. – P. 529-535.

25. Tsujikawa A., Ooto S., Yamashiro K. et al. Treatment of polypoidal choroidal vasculopathy by intravitreal injection of bevacizumab // Jpn. J. Ophthalmol. – 2010. – Vol. 54. – P. 310-319.

26. Yannuzzi L.A, Sorenson J., Spaide R.F. et al. Idiopathic polypoidal choroidal vasculopathy (IPCV) // Retina – 1990. – Vol. 10. – P. 1-8.

27. Yannuzzi L.A, Wong D.W., Sforzolini B.S. et al. Polypoidal choroidal vasculopathy and neovascularized age-related macular degeneration // Arch. Ophthalmol. – 1999. – Vol. 117. – P. 1503-1510.

Поступила 01.11.2017

КНИГИ

Пресбиопия / Под ред. О.И. Розановой, А.Г. Щуко. – М.: Издательство «Офтальмология», 2015. – 154 с.

Монография посвящена актуальной проблеме офтальмологии – пресбиопии. В книге последовательно отражены современные представления о механизмах старения организма, описаны структурно-функциональные изменения в зрительной системе при развитии пресбиопии, с позиций общей патофизиологии представлена концепция формирования пресбиопии. Особое внимание в монографии уделено закономерностям изменения зрительного восприятия при утрате аккомодации и современным методам лечения пресбиопии. Книга предназначена для послевузовского образования, рассчитана на врачей-офтальмологов, врачей-патофизиологов, интернов и клинических ординаторов.

Адрес издательства «Офтальмология»:
127486, Москва, Бескудниковский бульвар, д. 59А.
Тел.: 8 (499) 488-89-25. Факс: 8 (499) 488-84-09.
E-mail: [illegible]