ISSN 0042-465X (Print)
ISSN 2309-1282 (Online)

ВЕСТНИК ОФТАЛЬМОЛОГИИ

№6 • 2017 • Том 133
Издается с 1884 г.

ОРИГИНАЛЬНЫЕ СТАТЬИ

ДИАГНОСТИЧЕСКИЕ ВОЗМОЖНОСТИ ОПТИЧЕСКОЙ КОГЕРЕНТНОЙ ТОМОГРАФИИ И ЛАЗЕРНОЙ СКАНИРУЮЩЕЙ КОНФОКАЛЬНОЙ МИКРОСКОПИИ В ИЗУЧЕНИИ ПРОЯВЛЕНИЙ АНИРИДИЙНОЙ КЕРАТОПАТИИ

ТЕХНОЛОГИЯ КОМБИНИРОВАННОЙ ЛАЗЕРНОЙ КАПСУЛОТОМИИ ПРИ ПЕРЕДНЕКАПСУЛЯРНОМ КОНТРАКЦИОННОМ СИНДРОМЕ В АРТИФАКИЧНЫХ ГЛАЗАХ

АНАЛИЗ СТРУКТУРЫ, ПРИЧИН И ФАКТОРОВ РИСКА РАЗВИТИЯ ИШЕМИЧЕСКОЙ ОПТИЧЕСКОЙ НЕЙРОПАТИИ

ДИНАМИКА ЭЛЕКТРОФИЗИОЛОГИЧЕСКИХ ПАРАМЕТРОВ СЕТЧАТКИ ПОСЛЕ ХИРУРГИЧЕСКОГО ЛЕЧЕНИЯ ИДИОПАТИЧЕСКОГО МАКУЛЯРНОГО ОТВЕРСТИЯ

ПРИМЕНЕНИЕ МОДИФИЦИРОВАННОГО ИМПЛАНТАТА ДЛЯ УСТРАНЕНИЯ ПТОЗА ВЕРХНЕГО ВЕКА ПОДВЕШИВАНИЕМ

ОБЪЕКТИВИЗАЦИЯ ОЦЕНКИ ДОНОРСКОГО МАТЕРИАЛА ДЛЯ СКВОЗНОЙ ПЕРЕСАДКИ РОГОВИЦЫ

МЕДИА СФЕРА

https://doi.org/10.17116/oftalma2017133630-44

Диагностические возможности оптической когерентной томографии и лазерной сканирующей конфокальной микроскопии в изучении проявлений аниридийной кератопатии

А.А. ВОСКРЕСЕНСКАЯ[1], Н.А. ПОЗДЕЕВА[1,2], Т.А. ВАСИЛЬЕВА[3], Б.В. ГАГЛОЕВ[1], А.А. ШИПУНОВ[1], Р.А. ЗИНЧЕНКО[3,4]

[1]Чебоксарский филиал ФГАУ «МНТК "Микрохирургия глаза" им. акад. С.Н. Федорова» Минздрава России, пр. Тракторостроителей, 10, Чебоксары, 428028, Российская Федерация; [2]ГАУ ДПО «Институт усовершенствования врачей» Минздрава Чувашии, Красная площадь, 3, Чебоксары, 428032, Российская Федерация; [3]ФГБНУ «Медико-генетический научный центр», ул. Москворечье, 1, Москва, 115478, Российская Федерация; [4]ГБОУ ВПО «Российский национальный исследовательский медицинский университет им. Н.И. Пирогова» Минздрава России, ул. Островитянова, 1, Москва, 117997, Российская Федерация

Цель — оценка возможности визуализации лимбальных прогениторных структур, эпителиальных изменений при различных стадиях аниридийной кератопатии (АК) путем оптической когерентной томографии (ОКТ) и лазерной сканирующей конфокальной микроскопии (ЛСКМ), а также анализ клинико-генетических закономерностей роговичных изменений. **Материал и методы.** У 34 пациентов (63 глаза) с врожденной аниридией (ВА) был проведен анализ плотности эпителиальных клеток в центральной зоне роговицы, оценка эпителиальной поверхности и обнаружение лимбальных палисад Фогта (ЛПФ) в идентичных участках при помощи ЛСКМ (HRT3) и ОКТ роговицы (RTVue XR Avanti). По протоколу Pachymetry измеряли центральную толщину роговицы (ЦТР) и ее эпителия. **Результаты.** Выявлено увеличение ЦТР у пациентов с ВА в зависимости от стадии АК и уменьшение толщины эпителия роговицы в сравнении с нормой (p<0,05). Разница плотности базальных и крыловидных эпителиальных клеток в глазах с I и II стадиями АК в сравнении с плотностью клеток в норме и при 0 стадии АК была статистически значимой (p<0,05). Сохраненные и измененные ЛПФ были обнаружены у всех пациентов с делецией 11p13 3´ *цис*-регуляторной области гена *PAX6*. Коэффициент корреляции Спирмена (r_s) в оценке согласованности результатов диагностики ЛПФ методом ЛСКМ и ОКТ в нижней половине лимба составил 0,85 (p<0,05), для верхнего лимба — 0,53 (p<0,05). Определена отрицательная связь между стадией АК и сохранностью ЛПФ (r_s=–0,5, p<0,05), корреляцию между стадией АК и возрастом пациента выявить не удалось (r_s=0,169, p=0,174). **Заключение.** ОКТ и ЛСКМ являются важными диагностическими методами в мониторинге состояния роговичной поверхности у пациентов с недостаточностью лимбальных стволовых клеток.

Ключевые слова: *аниридийная кератопатия, оптическая когерентная томография, лазерная сканирующая конфокальная микроскопия, палисады Фогта, недостаточность лимбальных стволовых клеток.*

Diagnostic capabilities of optical coherence tomography and confocal laser scanning microscopy in studying manifestations of aniridia-associated keratopathy

A.A. VOSKRESENSKAYA[1], N.A. POZDEEVA[1,2], T.A. VASIL'EVA[3], B.V. GAGLOEV[1], A.A. SHIPUNOV[1], R.A. ZINCHENKO[3,4]

[1]Cheboksary branch of S. Fyodorov Eye Microsurgery Federal State Institution, 10 Tractorostroiteley prospekt, Cheboksary, Russian Federation, 428028; [2]Postgraduate Doctors' Training Institute, Ministry of Healthcare and Social Development of the Chuvash Republic, 3 Krasnaya Sq., Cheboksary, Chuvash Republic, Russian Federation, 428003; [3]Research Center for Medical Genetics, 1 Moskvorech'e St., Moscow, Russian Federation, 115478; [4]Pirogov Russian National Research Medical University, 1 Ostrovityanova St., Moscow, Russian Federation, 117997

Aim – to investigate the possible use of anterior segment optical coherence tomography (AS-OCT) and laser scanning confocal microscopy (LSCM) for visualization of limbal progenitor structures and epithelial changes at different stages of aniridia-associated keratopathy (AAK) and to analyze genotype-phenotype correlations of corneal damage. **Material and methods.** Thirty-four patients (63 eyes) with congenital aniridia (CA) were subjected to epithelial cell density measurement in the central cornea as well as epithelial surface assessment with limbal palisades of Vogt (POV) detection in the corresponding sites of the two corneas. For that, LSCM (HRT3) and AS-OCT (RTVue XR Avanti) were performed. Central corneal and epithelial thicknesses were measured using the Pachymetry protocol. **Results.** There has been found an increase in the central corneal thickness (CCT) of CA patients, which correlated with the stage of AAK, and a decrease in the central epithelial thickness as compared with healthy subjects (p<0.05). The difference between the basal and wing epithelial cells density in eyes with stages I and II AAK and normal cells density at stage 0 AAK was statistically significant (p<0.05). Intact or disturbed POV were detected in all patients with PAX6 3' deletion. At that, AS-OCT findings highly agreed with LSCM images for both the inferii (r_s=0.85, p<0.05) and superior limbi (r_s=0.53, p<0.05). A negative correlation was established between the stage of AAK and in vivo morphology of POV (r_s=–0.5, p<0.05). However, no correlation was found between the stage of AAK and patient's age (r_s=0.169, p=0.174). **Conclusion.** AS-OCT and LSCM are both important diagnostic tools for corneal surface monitoring in patients with limbal stem cells deficiency.

Keywords: *aniridia-associated keratopathy, anterior segment optical coherence tomography, laser scanning confocal microscopy, palisades of Vogt, limbal stem cell deficiency.*

Для корреспонденции:
Воскресенская Анна Александровна — врач-офтальмолог отделения амбулаторной хирургии и консервативных методов лечения
e-mail: vsolaris@mail.ru

© Коллектив авторов, 2017

Таблица 1. **Классификация аниридийной кератопатии**

Стадия	Роговичные проявления
0	Прозрачная роговица
I	Периферическое помутнение роговицы с врастанием сосудов
II	Периферическая неоваскуляризация, не нарушающая центральное зрение
III	Вовлечение центральной части роговицы, осмотр глазного дна затруднен, субэпителиальный фиброз, стромальный хейз, центральный рост сосудов
IV	Мутная, непрозрачная роговица
V	Конечная стадия, иррегулярная структура роговицы, не определяется ни один из ее слоев

Врожденная аниридия (ВА) (OMIM 106210) — генетически обусловленная панокулярная мальформация, которая характеризуется частичным или полным отсутствием радужной оболочки, гипоплазией фовеа и диска зрительного нерва, кератопатией, помутнениями в хрусталике, развитием глаукомы и нистагмом [1]. Комплексный характер нарушения развития связан с возникновением в 85—90% случаев гетерозиготных мутаций в гене *PAX6* [2]. Частота данной патологии в мире составляет 1 случай на 40 000—100 000 населения [3].

Ассоциированная с аниридией кератопатия (АК) встречается у 20—90% пациентов [4]. Причину ее возникновения связывают с первичной недостаточностью лимбальных стволовых клеток (НЛСК) и альтерацией лимбального микроокружения вследствие мутации в гене *PAX6*. В настоящее время доказана роль *PAX6* в метаболизме экстрацеллюлярного матрикса, нормальной экспрессии белков цитоскелета и молекул клеточной адгезии в роговице [5]. По данным K. Ramaesh и соавторов в 78% случаев в основе патогенеза АК лежит разрушение лимбального микроокружения, приводящее к формированию аномального репаративного ответа, нарушению миграции роговичных клеток и эпителиальной дифференцировки [6].

Кроме того, наличие лимбальных стволовых клеток (ЛСК) является необходимым условием для сохранения прозрачности роговицы и ее регенераторных свойств. В экспериментальных работах доказана локализация ЛСК в лимбальных палисадах Фогта (ЛПФ) и фокальных стромальных проекциях (ФСП) роговицы [6, 7]. Присутствие данных структур является клиническим маркером, указывающим на наличие ЛСК [8], а их отсутствие вследствие химического или термического ожога, генетического дефекта (ВА) приводит к развитию картины НЛСК [7]. «Золотым стандартом» визуализации морфологических изменений роговицы *in vivo* является конфокальная микроскопия. Оценка прогениторных структур лимба является необходимым условием для прогнозирования дальнейшего течения АК, предиктором переносимости хирургических вмешательств и зрительного прогноза в целом. Однако, учитывая большую хрупкость корнеального эпителия при АК, необходимость использования топикальных анестетиков, трудоемкость и длительность проведения лазерной сканирующей конфокальной микроскопии (ЛСКМ) лимбальной зоны, требуется оценка информативности других, альтернативных, методов диагностики прогениторных структур роговицы и возможности их применения в клинической практике.

Цель данного исследования — изучение морфологических изменений в ЛПФ и эпителии роговицы при различных стадиях АК, возможности визуализации лимбальных прогениторных структур у пациентов с ВА при помощи оптической когерентной томографии (ОКТ), а также оценка согласованности результатов диагностики ЛПФ, выполненной методами ЛСКМ и ОКТ.

Материал и методы

В основную группу вошли 34 пациента (63 глаза) в возрасте от 4 до 53 (в среднем 32,7±13) лет с АК, из них 18 женщин и 16 мужчин. Семейный характер наследования был отмечен у 24 человек, спорадические случаи ВА — у 10. В результате ранее проведенного генетического анализа на базе ФГБНУ «Медико-генетический научный центр» (Москва) методами прямого двунаправленного секвенирования и мультиплексной лигазозависимой амплификации зондов причинную мутацию удалось обнаружить у 31 пациента. Клинические признаки ВА в основной группе были представлены полным отсутствием радужной оболочки (95%), нистагмом (80%), катарактой (42%), вторичной глаукомой (44%) и гипоплазией фовеа (86%), косоглазие было отмечено в 25% случаев. В 27 глазах были выполнены хирургические вмешательства по поводу экстракции катаракты с имплантацией заднекамерной интраокулярной линзы (10 глаз), иридохрусталиковой диафрагмы (ИХД) производства «Репер-НН» (Нижний Новгород, Россия) (12 глаз) и с сохранением афакии (5 глаз).

В группу контроля вошли 15 здоровых лиц (30 глаз), описанных нами в предыдущей статье [9], без признаков лимбальной недостаточности, без видимых изменений роговичной поверхности, оперативных вмешательств и травм в анамнезе.

На основе данных биомикроскопии определяли выраженность АК в основной группе. С целью верификации стадии АК использовали классификацию, предложенную U. Eden в 2010 г. (**табл. 1**) [10]. Лим-

бальную зону оценивали с помощью методов ОКТ и ЛСКМ в верхнем и нижнем лимбе, учитывая преимущественную локализацию ЛПФ в вертикальном меридиане роговицы [7].

Конфокальная микроскопия

Детальное обследование центральной зоны роговицы, определение плотности крыловидных, базальных, а также эндотелиальных клеток, оценку структур ЛПФ и зоны перехода между лимбальной и роговичной тканью, выявление воспалительных изменений в верхнем и нижнем лимбе проводили с помощью Гейдельбергского лазерного ретинального томографа HRT3 с роговичным модулем Rostock Cornea Module («Heidelberg Engineering», Германия). Средние значения плотности крыловидных, базальных и эндотелиальных клеток в центральной зоне роговицы определяли после их трехкратного измерения в каждом слое. Плотность эндотелиальных клеток подсчитывали у пациентов с АК, не подвергавшихся интраокулярным вмешательствам в прошлом. Подсчет клеток осуществляли в специальной оригинальной программе конфокального микроскопа Cell Count. Конфокальная микроскопия во всех случаях выполнялась одним оператором по ранее описанному алгоритму [9].

К морфологическим критериям сохранности прогениторных структур лимбальной зоны относили мозаичный рисунок лимбальных базальных клеток с темной цитоплазмой и четкими светлыми границами, визуализацию ЛПФ и ФСП. При отсутствии хорошо видимых интактных прогениторных зон снимки оценивали на наличие различимых палисадоподобных структур. Конъюнктивальный эпителий определяли по визуализации клеток со светлой цитоплазмой и трудно различимыми клеточными стенками, присутствию бокаловидных и округлых воспалительных клеток.

Оптическая когерентная томография роговицы

ЛПФ изучали с помощью спектрального оптического когерентного томографа RTVue XR Avanti («Optovue», США, версия программного обеспечения 2016.1.0.26) с насадкой для исследования переднего отрезка глаза. С целью визуализации ЛПФ в верхнем и нижнем лимбе применяли протоколы 3D-Cornea в режиме En Face и Cornea Cross Line по ранее описанному алгоритму [9]. В протоколе Pachymetry+CPwr оценивали центральную толщину роговицы (ЦТР) и ее эпителия в пределах двухмиллиметровой зоны. Учитывая наличие у большинства пациентов нистагма, с целью нивелирования вероятности ошибки в результате смещения центра роговицы проводили трехкратные измерения с вычислением среднего значения.

Статистический анализ

Данные были статистически проанализированы с помощью программы Statistica v. 6.1 («StatSoft Inc.»). Полученные результаты с нормальным распределением оценивали по критерию Стьюдента (*t*-тест), при ненормальном распределении признака использовали непараметрический критерий Манна—Уитни. Данные считали достоверными при уровне значимости меньше 0,05. Анализ корреляции между методами прямой (ЛСКМ) и непрямой (ОКТ) визуализации ЛПФ осуществляли на основе корреляции по Спирмену. Значения непараметрических признаков были заменены на следующие ранги: 0 — отсутствие палисад, 1 — наличие измененных палисад или палисадоподобных структур, 2 — наличие полноценных палисад. С целью снижения влияния парных глаз на результаты статистического анализа в исследование был включен лишь один глаз каждого пациента, выбранный путем рандомизации.

Результаты

Демографические характеристики, данные генетического анализа, стадия АК, результаты ЛСКМ и ОКТ зоны лимба у пациентов основной группы представлены в **табл. 2**. В связи с выраженностью нистагмоидных движений глаз и отсутствием фиксации взора выполнение ЛСКМ было невозможно в 5 глазах, анализ изображений лимбальной зоны, полученных методом ОКТ, в связи с большим количеством артефактов был затруднен в 9 глазах, протокол Pachymetry+CPwr был выполнен всем пациентам.

У 4 пациентов (8 глаз) по данным биомикроскопии была обнаружена полностью прозрачная роговица без признаков НЛСК (0 стадия АК). У одного из сибсов (1А) с семейным анамнезом ВА и 3′ делецией регуляторной области гена *PAX6* были обнаружены неизмененные ЛПФ как в верхнем, так и нижнем лимбе. Морфология прогениторных структур была полностью сохранена и соответствовала картине ЛСКМ здоровых пациентов [9]. Структура лимбальных крипт в верхней гемисфере роговицы носила сетчатый характер, хорошо визуализировалась зона темных «ручейков» (чередование гипер- и гипорфлективных участков базального эпителия). Палисады Фогта в нижней половине роговицы располагались в виде классического частокола. Данные ОКТ лимбальных зон соответствовали результатам обследования роговицы методом ЛСКМ и хорошо визуализировали структуру ЛПФ **(рис. 1)**.

Анализ данных второго сибса (1В) с той же мутацией выявил значительно измененные структуры ЛПФ в верхнем лимбе. Лимбальные крипты плохо дифференцировались, просматривались утолщенные гиперрефлективные палисадоподобные образования с нечеткими контурами и единичные ФСП.

Таблица 2. Клинико-генетические характеристики пациентов

ID	Возраст, годы/пол	*PAX6* мутации/11p13 делеции	Глаз	Стадия АК
1A	26/ж	Гетерозиготная делеция: *DCDC1–ELP4ex9* hg18;;chr11:31 285 887–31 628 232	OD	0
			OS	0
1B	30/ж		OD	0
			OS	0
2	35/ж		OD	0
			OS	0
3	45/ж	Мутация в *PAX6* не обнаружена**	OD	0
			OS	0
4A	29/м	c.829CT ex10	OD	I
			OS	II
4B	56/ж		OD	II
5	49/м	c.-129dupG ex3	OD	I
			OS	I
6A	4/м	c.491delC ex7	OD	I
			OS	I
6B	27/ж		OD	II
			OD	II
7A	10/ж	c.1183G>T ex12	OD	I
			OS	I
7B	35/ж		OD	III
			OS	IV
8	14/ж	c.1268AT ex13	OD	I
			OS	I
9	12/ж	Гетерозиготная делеция: *DCDC1ex1–ELP4–PAX6int1* hg18;;chr11:31 347 785–31 794 631	OD	I
			OS	I
10A	17/м	c.794GA ex10	OD	I
			OS	I
10B	25/м		OD	II
			OS	I
10C	51/ж		OD	I
			OS	I
11	28/м	c.78delG ex5	OD	I
			OS	II
12	29/м	Анализ не сделан	OD	I
			OS	I

Продолжение см на след. стр.

Верхний лимб		Нижний лимб		Характеристики ЛСКМ		
ЛСКМ	ОКТ	ЛСКМ	ОКТ	конъюнктивальная инвазия	БК	зона «ручейков»*
2	2	2	2	–	–	+
2	2	2	2	–	–	+
1	–	2	2	–	–	+
1	–	2	2	–	–	+
–	–	1	1	–	–	+
–	–	1	1	–	–	+
1	–	1	1	–	–	+
1	–	1	1	–	–	+
1	Нгм	1	Нгм	+	–	+
–	Нгм	–	Нгм	+	+	–
–	–	–	–	В центре роговицы	+	–
–	–	–	–	+	+	–
–	–	–	–	+	+	–
–	–	–	–	+	–	–
–	–	–	–	+	–	–
–	–	–	–	+	–	–
–	–	–	–	+	–	–
–	–	–	–	+	–	–
–	–	–	–	+	–	–
–	–	–	–	Васкуляризация	++	–
–	–	–	–	Васкуляризация	++	–
–	–	–	–	+	+	–
–	–	–	–	+	+	–
Обследование зоны лимба невозможно из-за выраженного нистагма						
–	–	–	–	–	–	–
–	–	–	–	–	–	–
–	–	–	–	+	–	–
–	–	–	–	–	–	–
–	–	–	–	+	+	–
–	–	–	–	+	+	–
–	–	–	–	+	+	–
Нгм	Нгм	Нгм	Нгм	+	+	–
–	–	–	–	–	–	–
–	–	–	–	–	–	–

Таблица 2. **Клинико-генетические характеристики пациентов** *(окончание)*

ID	Возраст, годы/пол	*PAX6* мутации/11p13 делеции	Глаз	Стадия АК	Верхний лимб		Нижний лимб		Характеристики ЛСКМ		
					ЛСКМ	ОКТ	ЛСКМ	ОКТ	конъюнктивальная инвазия	БК	зона «ручейков»*
13	33/м	c.1032+6TG int11	OD	I	–	–	–	–	+	–	–
14	26/м	Гетерозиготная делеция: *PAX6ex5—PAX6ex7* hg18;;chr11:31 778 912-31 780 904	OD	I	–	–	–	–	+	–	–
			OS	IV	–	–	–	–	Васкуляризация	+	–
15	43/м	c.114_117dup ex5	OD	I	–	–	–	–	+	+	–
			OS	I	–	–	–	–	+	+	–
16	37/ж	c.121_141+16dup ex5	OD	I	–	–	–	–	+	–	–
			OS	I	–	–	–	–	+	–	–
17	40/ж	c.244G>T ex 6	OD	I	–	–	–	–	–	–	–
			OS	I	–	–	–	–	–	–	–
18	25/ж	c.718C>T ex9	OD	II	–	Нгм	–	Нгм	В центре роговицы	+	–
			OS	II	–	Нгм	–	–	+	+	–
19	35/ж	c.411delG	OD	II	–	–	–	–	+	–	–
			OS	II	–	–	–	–	+	–	–
20	30/ж	c.142-5T>G int5	OD	III	–	–	–	–	Васкуляризация	+	–
			OS	II	–	–	–	–	+	+	–
21A	37/м	Гетерозиготная делеция: *PAX6ex3* hg18;;chr11:31 784 748—31 787 957	OD	II	–	–	2	2	+	–	Нет данных
21B	53/м		OS	II	Нгм	Нгм	1	–	+	–	+
22A	51/м	c.141+4AG int5	OD	III	–	–	–	–	+	++	–
			OS	III	–	–	–	–	+	++	–
22B	56/м		OD	III	–	–	–	–	В центре роговицы	++	–
			OS	III	–	–	–	–	В центре роговицы	++	–
23	26/ж	c.265CT ex6	OD	II	–	–	–	–	+	+	–
			OS	III	–	–	–	–	Васкуляризация	+	–
24	42/ж	Гетерозиготная делеция: *ELP4ex9—PAX6—RCN1— WT1ex1* hg18;;chr11:31 628 232—32 413 841	OD	III	–	–	–	–	Васкуляризация	+	–
			OS	III	Обследование зоны лимба невозможно из-за выраженного нистагма						
25	27/м	c.766-2AC ex10	OD	III	–	–	–	–	Васкуляризация	+	–
			OS	IV	–	–	–	–	Васкуляризация	+	–
26	49/м	Мутация в *PAX6* не обнаружена	OD	V	Субатрофия глазного яблока						
			OS	III	–	–	–	–	Васкуляризация	+	–

Координаты *PAX6*: 31 762 916—31 789 477 (hg18)

Примечание. * — зона чередующихся участков гипер- и гипорефлективного базального эпителия в области лимба; БК — бокаловидные клетки; 1 — наличие измененных палисад или палисадоподобных структур; 2 — наличие полноценных ЛПФ; «–» — признак отсутствует, «+» — признак присутствует; Нгм — нистагм.

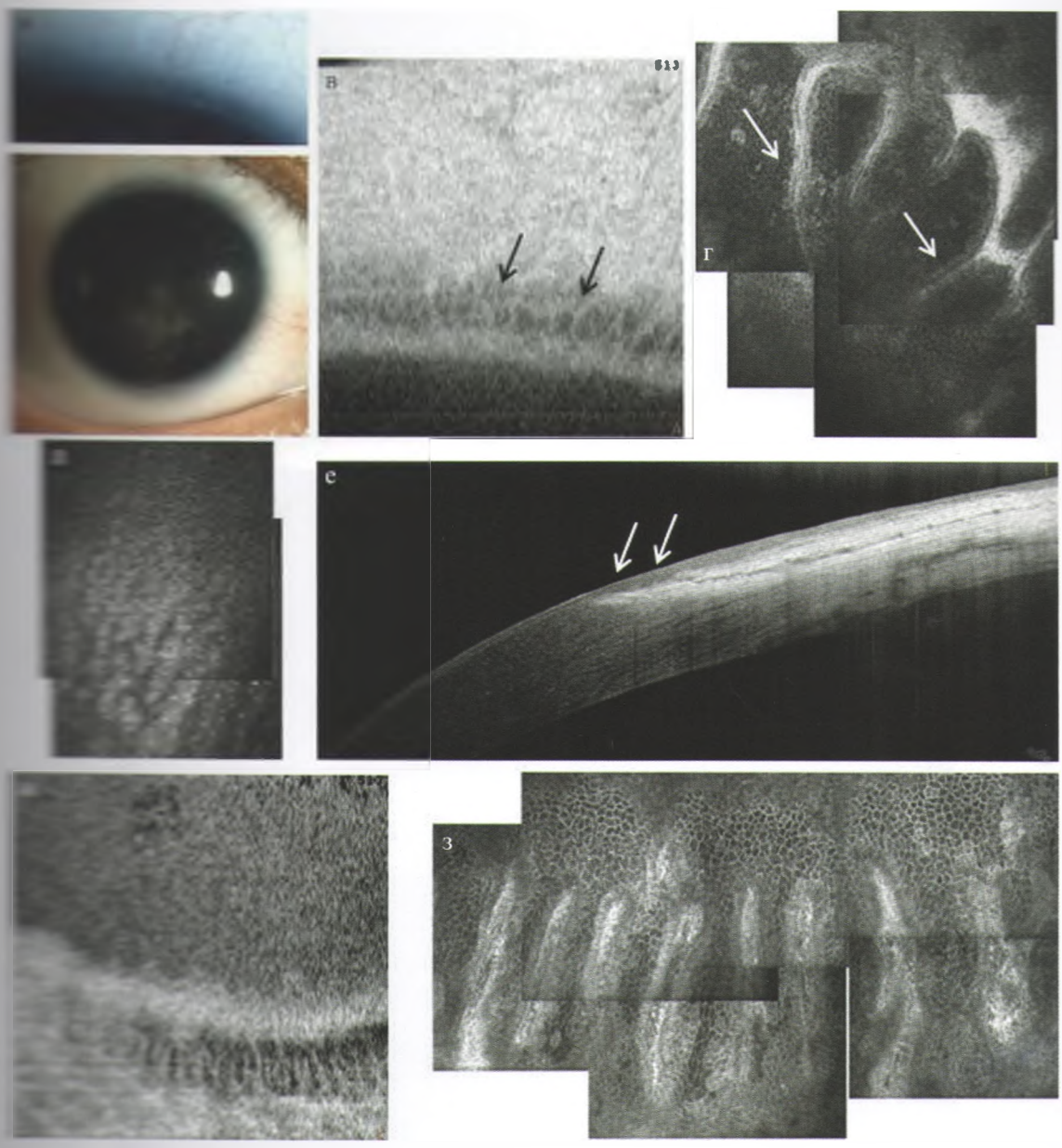

Рис. 1. Данные обследования правого глаза пациента 1А, 26 лет, с 0 стадией АК.

а — фотография глаза и верхнего лимба без признаков АК; в — снимок ОКТ верхнего лимба в режиме En Face: видна сетчатая структура ЛПФ (указана [illegible]); г — снимок ЛСКМ идентичного участка лимбальной зоны, стрелками указаны ЛПФ, окруженные светлым ореолом из базальных лимф[illegible]; д — характерная картина зоны «ручейков»: чередование гипер- и гипорефлективных участков базального эпителия; е — снимок ОКТ [illegible] (Cornea Cross Line): видна зона корнеосклерального перехода с постепенной сменой оптически прозрачного эпителия роговицы [illegible] конъюнктивальным эпителием, стрелками указана зона локализации лимбального эпителия; ж — снимок ОКТ нижнего [illegible] просматриваются параллельно расположенные гиперрефлективные линии; з — изображение ЛСКМ идентичного участка нижнего [illegible] ЛПФ.

Палисады базального эпителия с характерной мозаичностью визуализировались хорошо, была видна зона «ручейковой зоны» или зона «ручейков», описанная ранее у здоровых пациентов [9, 11, 12]. По данным ОКТ границы в этой зоне не удалось достоверно визуализировать лимбальные структуры. В то же время обследование нижнего лимба выявило наличие ЛПФ и заметную степень соответствия результатов, полученных двумя диагностическими методами **(рис. 2)**.

У пациентки (2) в возрасте 35 лет с 0 стадией АК и сходной делецией 11p13 3′ *цис*-регуляторной области гена *PAX6* измененные палисады по данным ЛСКМ были обнаружены в нижней половине лимба. Анализ изображений ОКТ в нижней половине также выявил менее контрастные измененные уко-

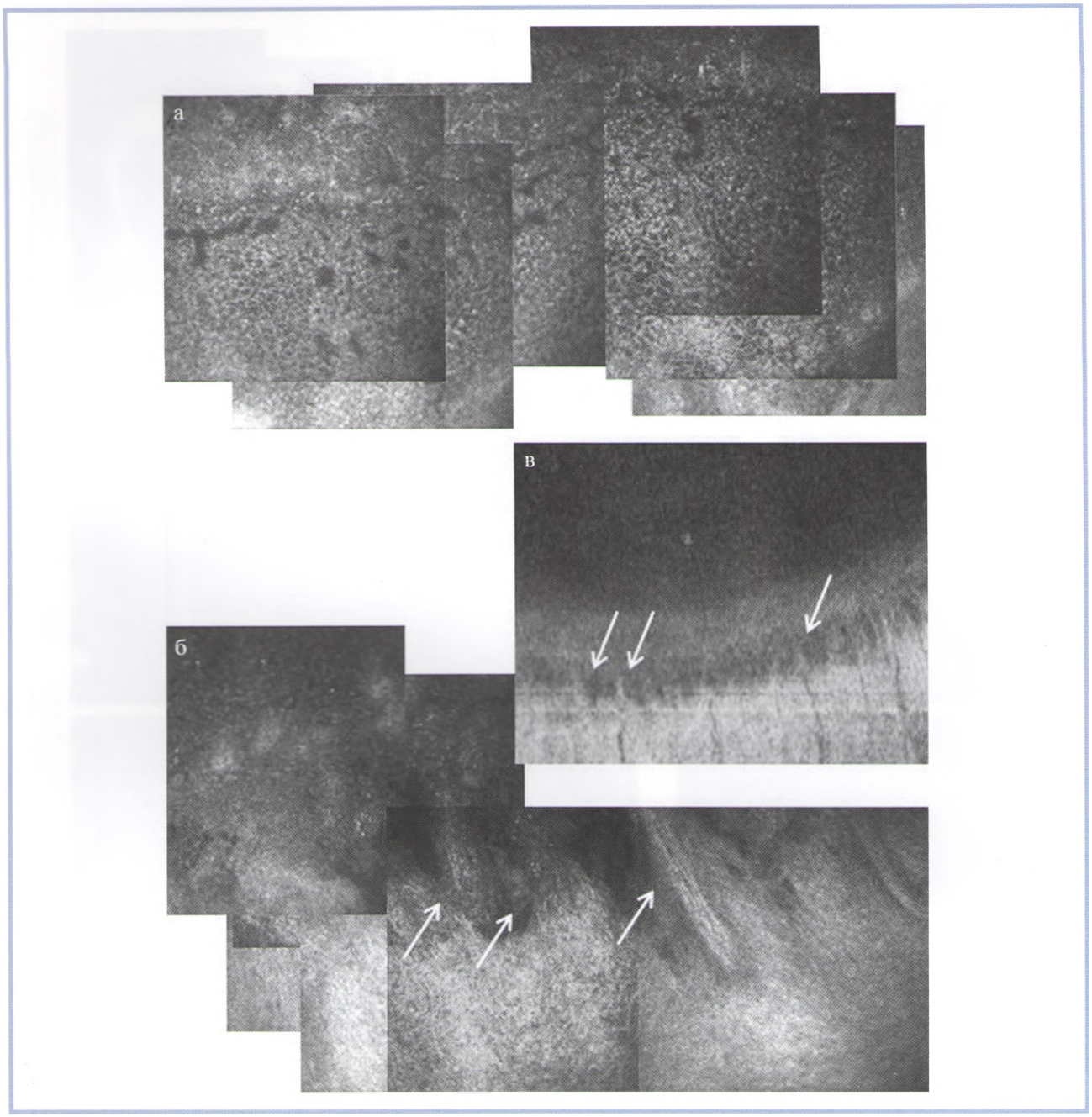

Рис. 2. **Данные обследования пациента 1В, 30 лет, с 0 стадией АК.**

а — снимок ОКТ верхнего лимба: ЛПФ не визуализируются; б — снимок ЛСКМ: видны измененные укороченные гиперрефлективные палисадоподобные структуры. ФСП обозначены треугольными стрелками; в — хорошо выражена широкая зона светлых гиперрефлективных полос, прерывающих мозаичную картину базального эпителия (обозначена звездочками); г — фотография глаза: визуализируется прозрачная роговица без признаков АК; д — снимок ОКТ нижнего лимба в режиме En Face: видны ЛПФ в виде параллельно расположенного частокола; е — на снимках ЛСКМ идентичного участка схожая структура ЛПФ коррелирует с данными ОКТ.

роченные лимбальные крипты, потерявшие вид частокола и четкие границы, однако узнаваемые и визуализируемые **(рис. 3)**.

У пациентки (3) в возрасте 45 лет с доказанным отсутствием мутации в гене *PAX6* были найдены измененные лимбальные структуры в верхней и нижней половинах лимба, расположенные локально и не распространяющиеся по всей полуокружности. Несмотря на перенесенную интраокулярную хирургию (в анамнезе экстракция катаракты с имплантацией ИХД на обоих глазах), у данной пациентки не наблюдалось прогрессирования АК, роговица на протяжении всего периода наблюдения (4 года) оставалась интактной **(рис. 4)**. Методом ОКТ лимбальные крипты были визуализированы только в нижней половине лимба.

У всех пациентов с 0 стадией АК не было нистагма, что позволяло хорошо визуализировать структу-



Рис. 3. Данные обследования нижнего лимба пациента 2, 35 лет, с 0 стадией АК.

а — на снимках ЛСКМ видна узкая зона чередования гипер- и гипорефлективных участков базального эпителия; б — многопольный снимок ЛСКМ: лимбальные крипты имеют вид укороченных измененных трабекул (указаны стрелками); в — снимок ОКТ: лимбальные крипты также носят усеченный характер (указаны стрелками), что соответствует данным ЛСКМ.

ры лимбальной зоны методом ЛСКМ, избегать артефактов и дополнительных шумов при проведении ОКТ. Во всех случаях в лимбальной зоне хорошо дифференцировались эпителий роговичного типа без признаков конъюнктивальной инвазии, а также зона волнистых «дорожек» в виде гипер- и гипорефлективных участков базального эпителия, берущих начало у апикального конца ЛПФ и распространяющихся к центру роговицы.

У 15 пациентов (25 глаз) была диагностирована I стадия АК в виде характерного периферического помутнения роговицы. В глазу одного пациента (4А) удалось обнаружить палисадоподобные структуры, значительно отличающиеся от лимбальных крипт нормальной роговицы. Морфологически наблюдалась выраженная деградация структур ЛПФ с потерей их упорядоченности и контрастности, лимбальные крипты с трудом визуализировались, ФСП отсутствовали.

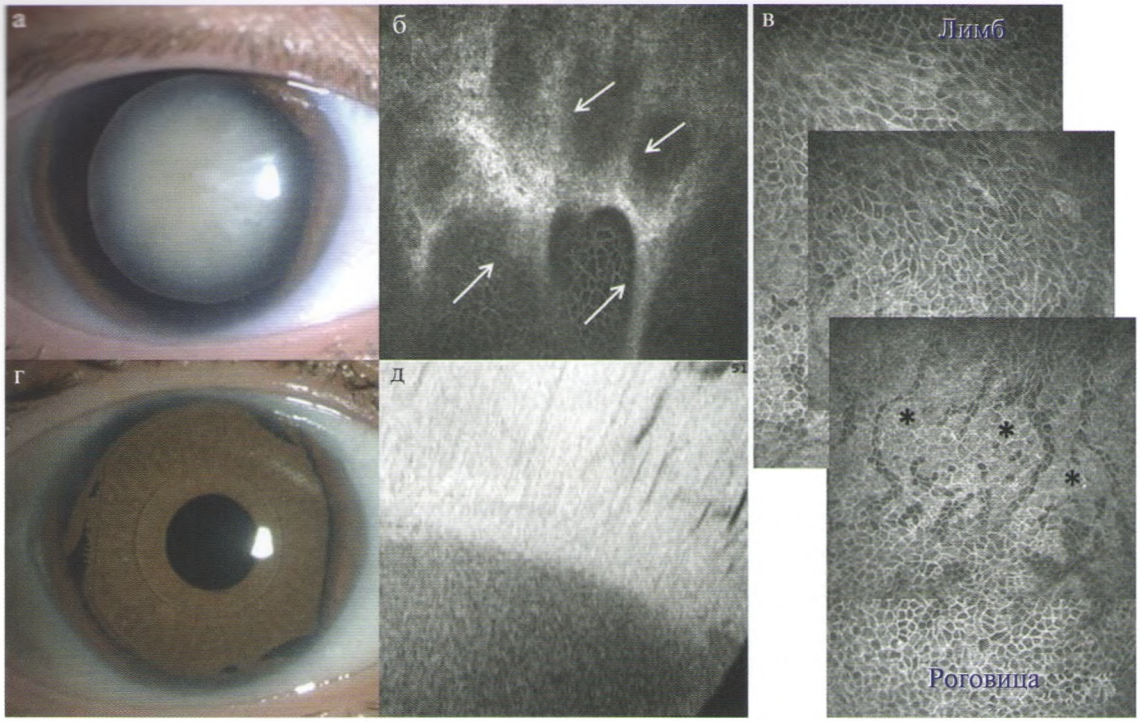

Рис. 4. **Данные обследования верхнего лимба пациента 3, 45 лет, с 0 стадией АК.**

а — фотография глаза до оперативного вмешательства: частичная аниридия, полная осложненная катаракта, отсутствие АК; б — снимок ЛСКМ: видны измененные укороченные лимбальные крипты (указаны стрелками), картина базального эпителия сохранена; в — многопольный снимок ЛСКМ: видна характерная зона «ручейков» в верхней половине лимба (указана звездочками); г — фотография глаза через 4 года после оперативного вмешательства: иридоартифакия, сохраняется прежняя прозрачность роговицы; д — снимок ОКТ: ЛПФ не визуализируются.

В других глазах с АК I стадии не удалось выявить прогениторные структуры в лимбальной зоне. На периферии роговицы наблюдалось внедрение конъюнктивальной ткани в виде конъюнктивальных выростов или конъюнктивальных островков различной степени выраженности. Разрушение лимбального барьера сопровождалось появлением в роговице единичных клеток воспаления и бокаловидных клеток. Мозаичная структура базальных клеток была сохранена, клетки имели роговичный фенотип, однако границы клеток были менее четкими, в 4 случаях в крыловидных и базальных клетках визуализировались проминирующие клеточные ядра **(рис. 5, а, б)**. По данным ОКТ в месте предположительной локализации ЛПФ определялась равномерная монохромная гиперрефлективная полоса без визуализации каких-либо структур **(рис. 6)**. У ребенка 4 лет (6А), подростков 10 (7А) и 14 (8) лет с I стадией АК также не удалось обнаружить лимбальные прогениторные структуры как по данным ОКТ, так и по результатам ЛСКМ **(рис. 7)**.

Из 10 человек (13 глаз) со II стадией АК с признаками периферической неоваскуляризации и помутнения роговицы у двух родственных пациентов (21А, 21В) (2 глаза) были обнаружены измененные, частично деформированные ЛПФ в нижней половине лимба **(см. рис. 5, в)**. В остальных глазах прогениторные структуры не определялись, в лимбальной зоне отмечалась инвазия большого количества воспалительных и бокаловидных клеток на фоне потери эпителием роговичного фенотипа. Мозаичная картина базальных клеток была нарушена, их границы теряли четкость, а в центре клетки просматривалось небольшое светлое ядро **(см. рис. 5, г)**. Бокаловидные клетки с диффузной отражающей способностью имели округлую форму и большие размеры, клетки поменьше, с высокой рефлективностью, соответствовали лейкоцитам. Метаплазированный по конъюнктивальному типу эпителий роговицы в виде клеток со светлыми ядрами и нечеткими контурами распространялся в центральные зоны роговицы в 9 глазах.

Для III и IV стадий АК (10 и 3 глаза соответственно) было характерно распространение роговичных изменений в центральную зону с преобладанием неоваскуляризации и субэпителиальных помутнений стромы. Изменения роговицы затрагивали все субпопуляции эпителиальных клеток, кератоциты и полностью разрушали структуру оптической поверхности. Бокаловидные клетки формировали криптоподобные скопления и в значительном количестве присутствовали вдоль новообразованных сосудов **(см. рис. 5, д—и)**. Результаты ОКТ зоны

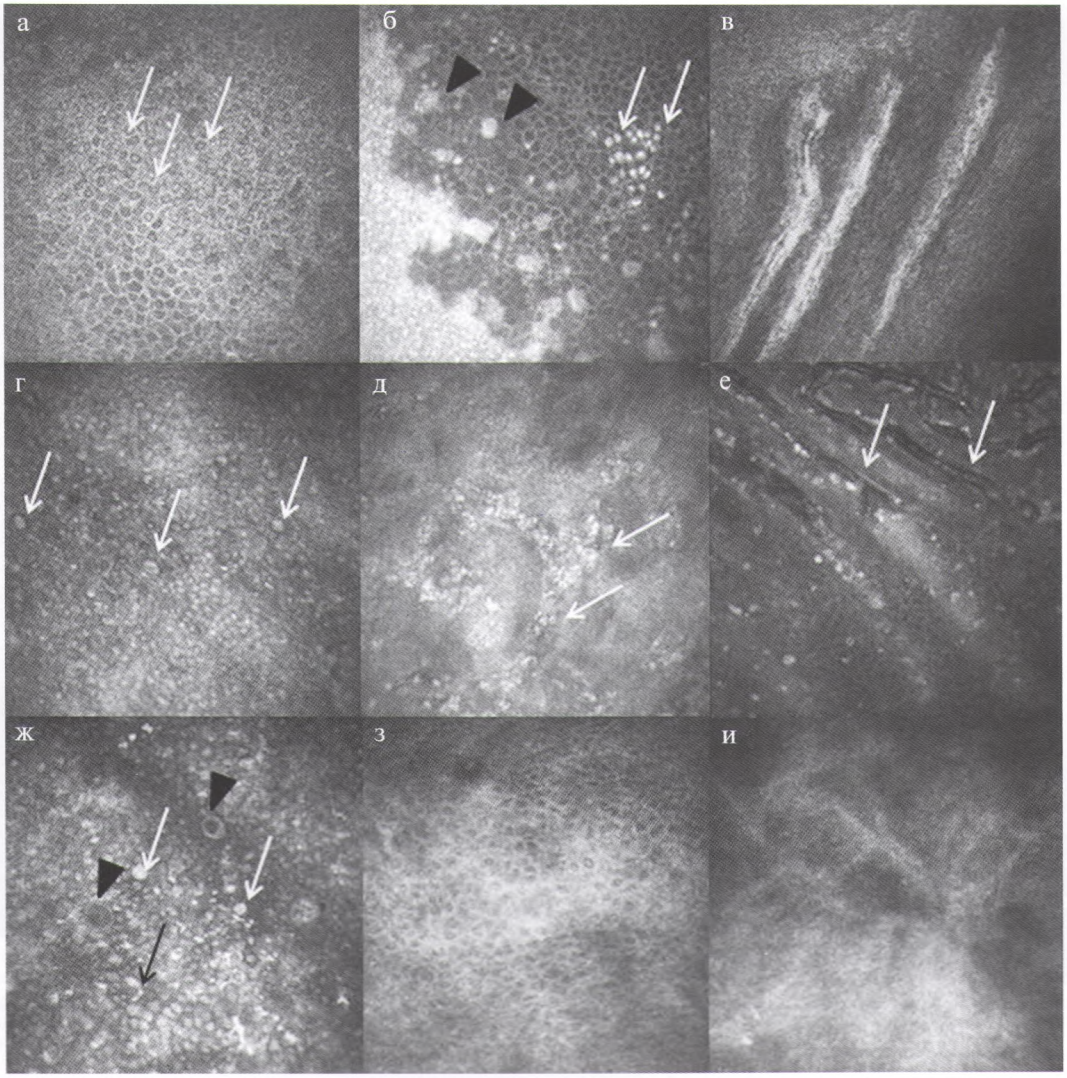

Рис. 5. Снимки ЛСКМ морфологических изменений в лимбальной зоне на разных стадиях АК.

а—б — I стадия АК: а — видны крыловидные и базальные эпителиальные клетки с яркими активированными ядрами (указаны стрелками) и нечеткими контурами; б — переходная зона между роговичным и конъюнктивальным эпителием: визуализируются скопления меланоцитов (белые стрелки) и начальная инвазия конъюнктивальной ткани в виде конъюнктивальных островков (черный указатель); в—г — II стадия АК: в — измененные ЛПФ, расположенные в виде параллельных линий, в связи с выраженным нистагмом клетки в межпалисадном пространстве четко не визуализируются; г — метаплазия роговичного эпителия по конъюнктивальному типу, клетки имеют большие гиперрефлективные ядра, границы клеток не видны, множественные бокаловидные клетки (указаны белыми стрелками); д—и — III—IV стадия АК: д — скопление бокаловидных клеток в виде крипт (указано стрелками), клеточная структура эпителия не просматривается; е — васкуляризация роговицы, хорошо видны кровеносные сосуды на уровне крыловидного эпителия (указаны стрелками); ж — конъюнктивизация роговичного эпителия, потеря структурности расположения клеток, отсутствие клеточных границ, увеличенные клеточные ядра, наличие интраэпителиальных кистозных изменений (черный указатель), множественных воспалительных (черная стрелка указывает на лейкоцит) и бокаловидных (белые стрелки) клеток; з — визуализируемые клетки роговичного эпителия фенотипически сходны с базальным эпителием конъюнктивы; и — полное разрушение роговичной поверхности, рубцовые изменения захватывают эпителиальный слой.

лимба соответствовали данным ЛСКМ и не обнаруживали ЛПФ **(рис. 8)**.

Оценка согласованности результатов диагностики ЛПФ, выполненной методом ЛСКМ и ОКТ, выявила сильную положительную связь (r_s=0,85, p<0,05) при визуализации прогениторных структур в нижней половине лимба. Коэффициент ранговой корреляции Спирмена для верхнего лимба был несколько меньшим (r_s=0,53, p<0,05). Статистически определялась отрицательная связь между стадией АК и сохранностью ЛПФ (r_s=–0,5, p<0,05), связь между стадией АК и возрастом пациента выявить не удалось (r_s=0,169, p=0,174).

Анализ плотности эпителиальных клеток и клеток эндотелия был выполнен при 0—II стадии АК. Невозможность получения данных при III и IV стадиях АК была определена нарушением морфологии эпителиоцитов, преобладанием клеток с конъюнктивальным фенотипом, нечеткостью получаемых изображений и выраженностью структурных изме-

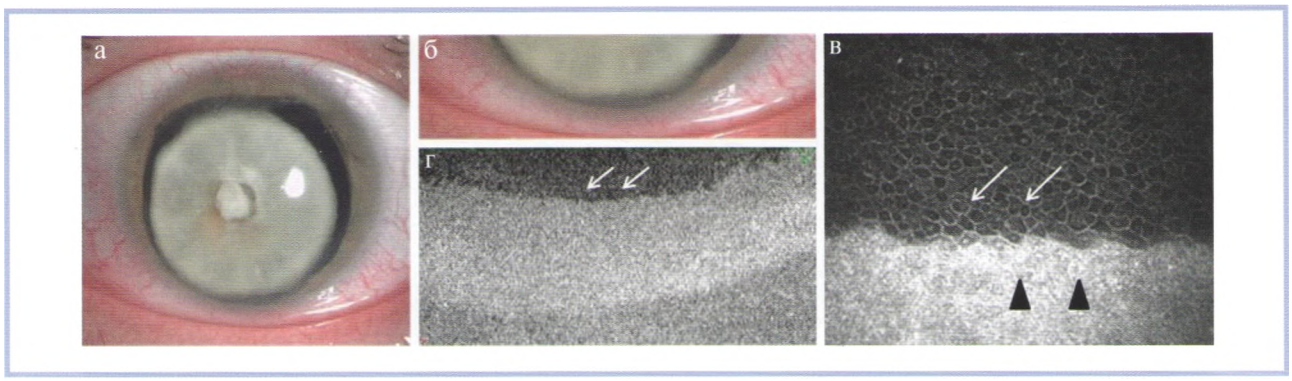

Рис. 6. **Данные обследования пациента 5, 49 лет, с I стадией АК.**

а — фотография глаза: виден периферический рост сосудов в области верхнего лимба, центральная зона роговицы прозрачна, частичная аниридия, полная осложненная катаракта, передний лентиконус; б — увеличенная фотография нижнего лимба: видно легкое периферическое помутнение поверхностных слоев роговицы; в — снимок ЛСКМ, на котором просматривается четкая граница между конъюнктивальным (черный указатель) и роговичным (указан белыми стрелками) эпителием, конъюнктивальной инвазии нет, бокаловидные клетки на поверхности роговичного эпителия отсутствуют, сохранена мозаичность клеток роговицы; г — снимок ОКТ: видна гиперрефлективная полоса (указана стрелками) на глубине предположительного залегания ЛПФ.

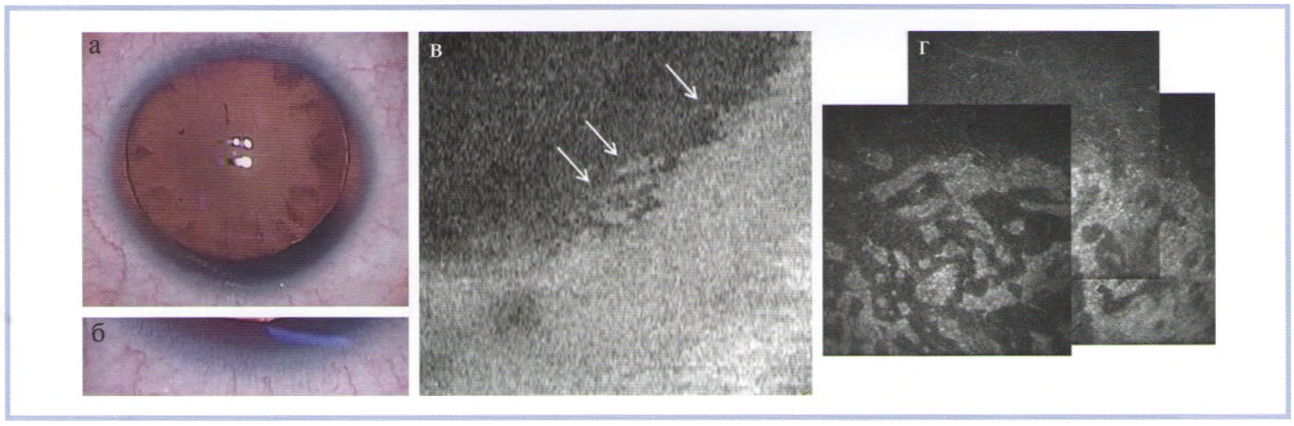

Рис. 7. **Данные обследования пациента 7А, 10 лет, с I стадией АК.**

а — фотография глаза: заметно поверхностное нежное периферическое помутнение роговицы, полная аниридия, частичная осложненная катаракта; б — увеличенная фотография нижнего лимба: виден рост сосудов лимбальной зоны в сторону роговицы; в — снимок ОКТ: ЛПФ в нижнем лимбе не визуализируются, хорошо видны конъюнктивальные островки (указаны стрелками); г — на снимках ЛСКМ также определяются множественные конъюнктивальные островки.

нений роговицы. Была выявлена статистически значимая разница плотности базальных и крыловидных эпителиальных клеток в глазах с I и II стадиями АК в сравнении с плотностью клеток в норме (измеренной в группе контроля) и при 0 стадии АК ($p<0,05$). Разница в плотности эндотелиальных клеток во всех исследуемых группах была статистически незначима ($p>0,05$) **(табл. 3)**.

Данные ЦТР и толщины эпителия приведены в **табл. 4**.

Обсуждение

АК наряду с глаукомой и катарактой является ведущей причиной прогрессирующего снижения зрения у пациентов с ВА. Потеря прозрачности центральных отделов роговицы в связи с центростремительным ростом васкуляризированного паннуса либо вследствие формирования в оптическом центре бело-серых узелков Зальцманна наблюдается уже в возрасте 18—20 лет. Оптически значимые помутнения роговицы с течением времени прогрессируют и являются причиной слепоты у 37% пациентов с ВА старше 30 лет. Естественное течение АК может усугубиться выполнением хирургических вмешательств, повреждающих лимбальную стволовую зону. Однако, несмотря на увеличивающуюся долю АК с возрастом, в литературе описаны случаи отсутствия признаков роговичных изменений у аниридийных пациентов в старших возрастных группах [13—15]. Так, в ходе исследования у 3 пациентов (1А, 1В, 2) с 3′делецией на уровне гена *ELP4* нами были верифицированы сохранные и несколько измененные прогениторные структуры лимбальной зоны **(см. рис. 1—3)**. Подобная делеция регуляторной области нарушает нормальную экспрессию гена

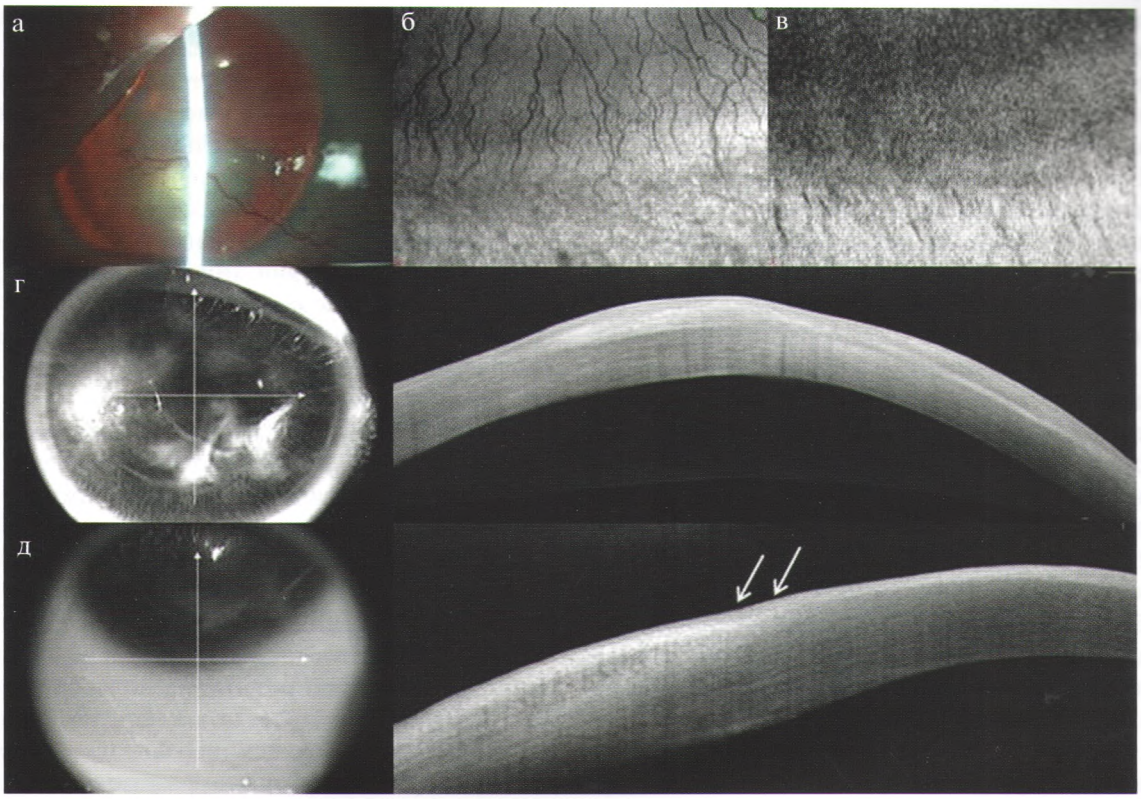

Рис. 8. **Данные ОКТ пациента 7В, 35 лет, с IV стадией АК.**

а — фотография глаза: видны центральное и периферическое субэпителиальные помутнения роговицы с неоваскуляризацией; б — снимок ОКТ, выполненный по протоколу 3D-Cornea (режим SLO): хорошо видны поверхностные новообразованные сосуды нижней половины роговицы; в — снимок ОКТ, выполненный по протоколу 3D-Cornea (режим En Face): ЛПФ не визуализируются; г — снимок ОКТ центральной зоны роговицы, выполненный по протоколу Cornea Cross Line: хорошо виден субэпителиальный рубец в виде гиперрефлективной структуры, распространяющейся в центральные отделы стромы, толщина роговицы в зоне рубца значительно увеличена; д — снимок ОКТ нижней половины лимба (протокол Cornea Cross Line): на вертикальном срезе видна гомогенная окраска эпителия конъюнктивы и роговицы, разница в оптической плотности эпителиальных слоев отсутствует, зона перехода сглажена (указана стрелками).

Таблица 3. **Средние значения плотности клеток центральной зоны роговицы по данным ЛСКМ**

Клетки центральной зоны роговицы	Плотность клеток, кл/мм^2			
	норма	аниридийная кератопатия, стадия		
		0	I	II
Эпителиальные клетки:				
базальные	9373±505	9353±871	8826±657*	8266±676*
крыловидные	6374±291	6355±237	5943±517*	5842±437*
Эндотелиальные клетки	3380±581	3081±188	3315±486	3464±491

Примечание. * — $p<0,05$ по сравнению с нормой и 0 стадией АК.

Таблица 4. **Средние значения ЦТР и ее эпителия по данным ОКТ**

Возраст, годы	Стадия аниридийной кератопатии	Центральная толщина, μm		Возрастная норма, μm
		роговицы	эпителия	
Дети от 3 лет и подростки до 18 лет	I	615±47	52±8,2	532±28*
Взрослые	0	589±25**	50±1,5	552±17*; эпителий 54,6±2,7*
	I	600±45	52±6,2	
	II	606±71	46±9,5	
	III—IV	662±90**	43±3,5	

Примечание. *— $p<0,05$ разница между ЦТР и ее эпителия при возрастной норме и любой стадией АК; ** — $p<0,05$ разница между ЦТР при 0 и III—IV стадиями АК.

PAX6 [16, 17] и приводит к формированию аниридийного фенотипа. Однако обнаружение прогениторных лимбальных структур и сохранных эпителиальных клеток роговичного типа у этих пациентов объясняет отсутствие признаков АК. Наличие механизма, позволяющего сохранить функционирующие ЛСК на фоне *PAX6*-гаплонедостаточности, требует дальнейшего изучения и анализа.

Таким образом, следует отметить, что диагноз ВА не исключает наличия лимбальных структур с сохранной прогениторной функцией, которые обеспечивают регенерацию и самообновление роговицы, а также позволяют длительно поддерживать прозрачность глазной поверхности, даже после перенесенных хирургических вмешательств.

Измененные деформированные ЛПФ были также обнаружены в нижней половине роговицы при I (1 глаз) и II (2 глаза) стадиях АК. В работах шведских ученых, изучавших корреляцию между стадией АК и выраженностью НЛСК, палисадоподобные структуры были обнаружены в нижнем лимбе только при I стадии (5 глаз). Отсутствие ЛПФ в глазах со II стадией исследователи связывали с прогрессированием лимбальной недостаточности [15]. Нами также была выявлена отрицательная корреляция между сохранностью прогениторных структур лимба и стадией АК, только меньшей силы (r_S=–0,5, p<0,05).

Особенностью ЛСКМ области лимба является обнаружение участков неравномерной рефлективности базального эпителия, расположенных центральнее ЛПФ. Эта зона так называемой «треснувшей земли» или «ручейков» визуализируется у здоровых лиц без признаков НЛСК [9, 11, 12] и связана с центростремительным движением клеток базального эпителия к центру роговицы [18]. При ВА вследствие мутации в гене *PAX6* подобная способность к миграции клеток нарушается, что является одной из причин развития АК [19]. Анализ данных ЛСКМ у пациентов с АК показал наличие характерной картины «треснувшей земли» у всех лиц с обнаруженными лимбальными прогениторными структурами **(см. табл. 2, рис. 1—4)**. По нашему мнению, выявление подобной транзитной зоны у пациентов с подозрением на НЛСК является хорошим прогностическим признаком, указывающим на сохранную герминативную функцию ЛСК, даже в случаях затрудненной визуализации ЛПФ и ФСП при нистагме и нарушенной фиксации взора.

Время появления и прогрессирования первых признаков АК вариабельно [4], наименьший описанный возраст обнаружения признаков периферического помутнения роговицы равен 14 мес [20]. В нашей работе впервые была выполнена ЛСКМ и ОКТ лимбальной зоны у детей и подростков с ВА 4, 10 и 14 лет. Клинически у них определялась I стадия АК, однако ни в одном случае ЛПФ обнаружить не удалось. Морфологически у части детей наблюдалась инвазия в роговицу конъюнктивальной ткани в виде небольших островков, встречались единичные бокаловидные клетки **(см. рис. 7)**.

У детей, несмотря на отсутствие явных прогениторных структур и нарушение барьерной функции лимба, состояние роговицы долгое время остается компенсированным. Причина подобной стабильности до конца непонятна и не соответствует скорости развития роговичных изменений при НЛСК другой этиологии (последствия химического ожога, синдром Стивенса—Джонсона, глазной рубцовый пемфигоид). В ходе своего исследования мы наблюдали 2 пациентов в возрасте 43 лет (15) и 51 года (10С) с отсутствием лимбальных прогениторных структур по данным ЛСКМ и длительно сохраняющейся I стадией АК. Результаты статистического анализа также не подтвердили корреляции между стадией АК и возрастом пациентов (r_S=0,169, p=0,174). Механизм сдерживающего воздействия, который препятствует распространению циркулярного периферического помутнения в центральные отделы роговицы при АК и поддерживает прозрачность оптического центра на протяжении нескольких лет, в настоящее время до конца не изучен. Возможно, он связан с существованием небольшого количества ЛСК, которые, несмотря на разрушение лимбальных ниш, способны выживать и давать начало эпителиальным клеткам роговичного фенотипа [21].

В данной работе впервые была проведена оценка информативности и согласованности результатов диагностики ЛПФ, выполненной методами ЛСКМ и ОКТ у пациентов с АК. ЛСКМ является важнейшим клиническим диагностическим методом, позволяющим прижизненно изучать клеточную морфологию глазной поверхности, в особенности всех слоев роговицы, конъюнктивы и лимба. Ее проведение необходимо для диагностики НЛСК. Однако ЛСКМ не всегда выполнима у пациентов с ВА. Ограничения применения метода связаны с контактностью процедуры, необходимостью использования местных анестетиков, наличием выраженного птоза, нистагма, длительностью и сложностью ее осуществления у детей. В то же время ОКТ переднего отрезка глаза позволяет визуализировать ЛПФ, лимбальные сосудистые аркады, суббазальные нервные сплетения [9, 22], выступая в качестве альтернативного метода диагностики.

В предыдущих сообщениях была показана высокая степень согласованности результатов визуализации ЛПФ методом ОКТ и ЛСКМ у здоровых пациентов и на кадаверных глазах [9, 23, 24]. В отличие от монопольных снимков ЛСКМ, панорамное изображение ОКТ верхнего или нижнего лимба позволяет получать представление о протяженности, форме, рисунке ЛПФ и ФСП. Обзорность и быстрота получаемых снимков, бесконтактность процедуры, повторяемость результатов исследования, возмож-

ность применения у детей и регистрации клинических данных делают ОКТ привлекательным методом для динамического контроля лимбальных структур. Высокое качество получаемого изображения позволяет сравнивать идентичные участки на снимках ЛСКМ и ОКТ и наблюдать зоны интереса в дальнейшем.

Основываясь на высокой степени корреляции результатов ЛСКМ и ОКТ, выявленной у здоровых лиц [9], мы применили данные диагностические методы у пациентов с АК. Так, во всех случаях обнаружения интактных ЛПФ по данным ЛСКМ характерный рисунок прогениторных структур хорошо определялся на панорамных снимках ОКТ. Однако чувствительность метода снижалась при визуализации измененных, укороченных ЛПФ, локализованных преимущественно в верхнем лимбе. ОКТ в режиме En Face у таких пациентов не позволяла с большой долей достоверности говорить о наличии ЛПФ, объясняя более низкую согласованность результатов для верхнего лимба. Во всех 4 случаях обнаружения частично сохранных ЛПФ в верхнем лимбе по данным ЛСКМ их контуры на снимках ОКТ либо нечетко визуализировались, либо были трудноотличимы от тени поверхностных кровеносных сосудов или глубжележащих волокон склеры в месте их корнеосклерального перехода. В отличие от ЛПФ верхней половины роговицы, частично деформированные, но более широкие и гиперрефлективные крипты нижнего лимба визуализировались лучше с помощью обоих методов исследования **(см. табл. 2)**. По нашему мнению, снижение диагностической ценности ОКТ в обнаружении измененных деформированных ЛПФ верхнего лимба объясняется особенностями лимбальной архитектуры и структурной организацией ЛПФ в данной области.

В случае отсутствия лимбальных прогениторных структур использование ОКТ при АК также позволяет оценивать протяженность, площадь и размеры конъюнктивальных выростов, что дает возможность следить за их прогрессированием в дальнейшем. Наиболее важным лимитирующим фактором для ОКТ у пациентов с ВА является наличие нистагма, величина и размах которого в некоторых случаях не позволяют получать качественное изображение. В нашей работе по причине выраженных нистагмоидных движений глаз выполнение ОКТ было затруднено в 15% случаев, ЛСКМ — в 8,2%.

В настоящее время на основе данных ЛСКМ доказана корреляция между толщиной корнеального и лимбального эпителия и выраженностью НЛСК [25]. Однако измерение слоев роговицы с использованием конфокальной микроскопии требует большой аккуратности и прецизионности в связи с небольшой толщиной эпителиального слоя. Результаты таких измерений демонстрируют плохую повторяемость [26], вероятность получения корректных измерений у пациентов с АК еще более снижается в связи с наличием у большинства из них выраженного нистагма. ОКТ в этой ситуации позволяет несколько раз провести диагностический протокол Pachymetry+CPwr с возможностью постоянного визуального контроля положения линии сканирования на роговице.

В своей работе мы впервые использовали данный протокол ОКТ для измерения ЦТР и ее эпителия у пациентов разных возрастных групп и с разными стадиями АК. ЦТР в любой стадии АК отличалась от возрастной нормы [27] с достоверной разницей ($p<0,05$) **(см. табл. 4)**. В группе контроля ЦТР составила 552±17 μm, толщина эпителия — 54,6±2,7 μm, что соответствует данным литературы [28]. Несмотря на отсутствие клинических признаков НЛСК у пациентов с 0 стадией АК, толщина роговицы также превышала норму, а толщина эпителиального слоя в центральной зоне была несколько снижена. Значимая разница в ЦТР была отмечена только между 0 и III—IV стадиями АК ($p<0,05$), что объясняется формированием в поздних стадиях АК субэпителиальных помутнений и рубцов в центральной оптической зоне. Толщина эпителия по мере прогрессирования АК имела тенденцию к уменьшению, что является признаком выраженности НЛСК [25]. Полученные данные демонстрируют увеличение толщины роговицы за счет ее стромальной части, в то время как эпителиальный слой значительно меньше нормы. Причины увеличения объема стромы роговицы не объясняются дисфункцией эндотелиальных клеток, так как их плотность в глазах с ВА статистически не отличается от таковой у здоровых пациентов **(см. табл. 3)**. Возможно, утолщение роговичной стромы связано с нарушением экспрессии гена *PAX6*, приводящим к нарушению запрограммированного апоптоза кератоцитов, персистенции клеток и связанного с ними внеклеточного матрикса.

Анализ данных измерения плотности базальных и крыловидных клеток в центре роговицы в зависимости от стадии АК показал ее значимое снижение, начиная с I стадии. Уменьшение количества клеток роговицы говорит о низкой скорости их самообновления, приводит к уменьшению толщины эпителиального слоя и является следствием недостаточной функции ЛСК. Роль снижения плотности базальных эпителиальных клеток и суббазальных нервных сплетений в качестве маркера развития НЛСК была подтверждена также в предшествующих работах [15, 39].

Заключение

Таким образом, конфокальная микроскопия по-прежнему остается «золотым стандартом» визуализации морфологических изменений роговицы *in vivo*. ЛСКМ позволяет выявлять изменения, возни-

кающие при различных стадиях АК, и оценивать степень сохранности роговичного эпителия. ОКТ роговицы, учитывая неинвазивный характер обследования и высокую информативность, может использоваться в качестве дополнительного метода диагностики ЛПФ у пациентов с патологией роговицы. Анатомический регион (верхний или нижний лимб), нистагм и степень разрушения ЛПФ могут оказывать влияние на диагностическую ценность данного метода.

Участие авторов:
Концепция и дизайн исследования: А.В., Н.П.
Сбор и обработка материала: А.В., Б.Г., А.Ш.
Генетический анализ: Т.В.
Статистическая обработка данных: А.В.
Написание текста: А.В.
Редактирование: Н.П., Р.З.

Авторы заявляют об отсутствии конфликт интересов.

ЛИТЕРАТУРА/REFERENCES

1. Hingorani M, Hanson I, van Heyningen V. Aniridia. *Eur J Hum Genet.* 2012;20:1011-1017. https//doi.org/10.1038/ejhg.2012.100
2. Robinson D, Howarth R, Williamson K, van Heyningen V., Beal S, Crolla J. Genetic analysis of chromosome 11p13 and the PAX6 gene in a series of 125 cases referred with aniridia. *Am J Med Genet A.* 2008;146A:558-569. https//doi.org/10.1002/ajmg.a.32209
3. Grønskov K, Olsen JH, Sand A, Pedersen W, Carlsen N, Bak Jylling AM, Lyngbye T, Brøndum-Nielsen K, Rosenberg T. Population-based risk estimates of Wilms tumor in sporadic aniridia. A comprehensive mutation screening procedure of PAX6 identifies 80% of mutations in aniridia. *Hum Genet.* 2001;109:11-18.
4. Lopez-Garcia J, Garcia-Lozano I, Rivas L, Martinez-Garchitorena J. Congenital aniridia keratopathy treatment. *Arch Soc Esp Oftalmol.* 2006: 81:435-444.
5. Ramaesh K. Ramaesh T. Dutton G. Dhillon B. Evolving concepts on the pathogenic mechanisms of aniridia related keratopathy. *Int J Biochem Cell Biol.* 2005;37:547-557.
6. Chen Z, de Paiva CS, Luo L, Kretzer FL, Pflugfelder SC, Li DQ. Characterization of putative stem cell phenotype in human limbal epithelia. *Stem Cells.* 2004;22(3):355-66.
7. Shortt A, Secker G, Munro P, Khaw P, Tuft S, Daniels J. Characterization of the limbal epithelial stem cell niche: novel imaging techniques permit in vivo observation and targeted biopsy of limbal epithelial stem cells. *Stem Cells.* 2007;25(6):1402-1409.
8. Kinoshita S, Adachi W, Sotozono C, Nishida K, Yokoi N, Quantock AJ, Okubo K. Characteristics of the human ocular surface epithelium. *Prog Retin Eye Res.* 2001;20:639-673.
9. Паштаев Н.П., Поздеева Н.А., Воскресенская А.А., Гаглоев Б.В., Шипунов А.А. Сравнительный анализ информативности исследования палисад Фогта методами оптической когерентной томографии и лазерной сканирующей конфокальной микроскопии в норме. *Вестник офтальмологии.* 2017:133(1):60-69. [Pashtaev N, Pozdeyeva N, Voskresenskaya A, Gagloev B, Shipunov A. Comparative analysis of the value of information provided by anterior segment optical coherence tomography and in vivo confocal microscopy for identifying the palisades of Vogt in normal limbus. *Vestnik oftal'mologii.* 2017:133(1):60-69. (In Russ.)]. https//doi.org/10.17116/oftalma2017133160-69
10. Edén U, Riise R, Tornqvist K. Corneal involvement in aniridia. *Cornea* 2010;29:1096-102. https//doi.org/10.1097/ICO.0b013e3181d20493
11. Miri A, Alomar T, Nubile M, Al-Aqaba M, Lanzini M, Fares U, Said DG, Lowe J, Dua HS. In vivo confocal microscopic findings in patients with limbal stem cell deficiency. *Br J Ophthalmol.* 2012;96(4):523-529. https//doi.org/10.1136/bjophthalmol-2011-300551
12. Patel D, Sherwin T, McGhee C. Laser Scanning In Vivo Confocal Microscopy of the Normal Human Corneoscleral Limbus. *Invest Ophthalmol Vis Sci.* 2006;47:2823-2827. https//doi.org/10.1167/iovs.05-1492
13. Wawrocka A, Budny B, Debicki S, Jamsheer A, Sowinska A, Krawczynski MR. PAX6 3' deletion in a family with aniridia. *Ophthalmic Genet.* 2012;33:44-48. https//doi.org/10.3109/13816810.2011.615076
14. Zhang X, Zhang Q, Tong Y, Dai H, Zhao X, Bai F, Xu L, Li Y. Large novel deletions detected in Chinese families with aniridia: correlation between genotype and phenotype. *Mol Vis.* 2011;17:548-557.
15. Lagali N, Edén U, Utheim TP, Chen X, Riise R, Dellby A, Fagerholm P. In vivo morphology of the limbal palisades of fogt correlates with progressive stem cell deficiency in aniridic-related keratopathy. *Invest Ophthalmol Vis Sci.* 2013;54:5333-5342. https//doi.org/10.1167/iovs.13-11780
16. Lauderdale JD, Wilensky JS, Oliver ER, Walton DS, Glaser T. 3' deletions cause aniridia by preventing PAX6 gene expression. *Proc Natl Acad Sci USA.* 2000;97:13755-13759.
17. Crolla JA, van Heyningen V. Frequent chromosome aberrations revealed by molecular cytogenetic studies in patients with aniridia. *Am J Hum Genet.* 2002;71:1138-1149.
18. Townsend WM. The limbal palisades of Vogt. *Trans Am Ophthalmol Soc.* 1991;89:721-56.
19. Collinson JM, Chanas SA, Hill RH, West JD. Corneal Development, Limbal Stem Cell Function, and Corneal Epithelial Cell Migration in the Pax6+/– Mouse. *Invest Ophthalmol Vis Sci.* 2004;45:1101-1108. https//doi.org/10.1167/iovs.03-1118
20. Воскресенская А.А., Поздеева Н.А., Васильева Т.А., Хлебникова О.В., Зинченко Р.А. Клинические особенности врожденной аниридии в детском возрасте. *Российская педиатрическая офтальмология.* 2016:3:121-129. [Voskresenskaya A, Pozdeyeva N, Vasilyeva T, Khlebnikova O, Zinchenko R. Clinical features of congenital aniridia in children and teenagers. *Rossijskaja pediatricheskaja oftal'mologija.* 2016:3:121-129. (In Russ.)]. https//doi.org/10.18821/1993-1859-2016-11-3-121-129
21. Dua HS, Miri A, Alomar T, Yeung AM, Said DG. The role of limbal stem cells in corneal epithelial maintenance. Testing the dogma. *Ophthalmology.* 2009;116:856-863. https//doi.org/10.1016/j.ophtha.2008.12.017
22. Lumbroso B, Huang D, Romano A, Rispoli M. *Clinical en face OCT atlas.* Jaypee-highlights; 2013:77-79.
23. Sigal IA, Steele J, Drexler S, Lathrop KL. Identifying the Palisades of Vogt in Human Ex-vivo Tissue, *Ocular Surface* (2016). https//doi.org/10.1016/j.jtos.2016.07.003
24. Lathrop K, Gupta D, Kagemann L, Schuman J, Sundarraj N. Optical Coherence Tomography as a Rapid, Accurate, Noncontact Method of Visualizing the Palisades of Vogt. *Invest Ophthalmol Vis Sci.* 2012;53(3):1381-1387. https//doi.org/10.1167/iovs.11-8524
25. Chan EH, Chen L, Yu F, Deng SX. Epithelial Thinning in Limbal Stem Cell Deficiency. *Am J Ophthalmol.* 2015;160(4):669-677. https//doi.org/10.1016/j.ajo.2015.06.029
26. Chan KY, Cheung SW, Lam AK, Cho P. Corneal sublayer thickness measurements with the Nidek ConfoScan 4 (z Ring). *Optom Vis Sci.* 2011; 88:E1240-1244. https//doi.org/10.1097/OPX.0b013e318223bf20
27. Ma Y, Zhu ., He X, Lu L, Zhu J, Zou H. Corneal thickness profile and associations in Chinese children aged 7 to 15 years old. *PLoS One.* 2016;11(1):e0146847. https//doi.org/10.1371/journal.pone.0146847
28. Le Q, Chen Y, Yang Y, Xu J. Measurement of corneal and limbal epithelial thickness by anterior segment optical coherence tomography and in vivo confocal microscopy. *BMC Ophthalmology.* 2016;16:163. https//doi.org/10.1186/s12886-016-0342-x
29. Deng SX, Sejpal KD, Tang Q, Aldave AJ, Lee OL, Yu F. Characterization of limbal stem cell deficiency by in vivo laser scanning confocal microscopy: a microstructural approach. *Arch Ophthalmol.* 2012;130(4):440-445. https//doi.org/10.1001/archophthalmol.2011.378

Поступила 03.06.2017