Ассоциация детских офтальмологов

РОССИЙСКАЯ ДЕТСКАЯ ОФТАЛЬМОЛОГИЯ

RUSSIAN OPHTHALMOLOGY OF CHILDREN

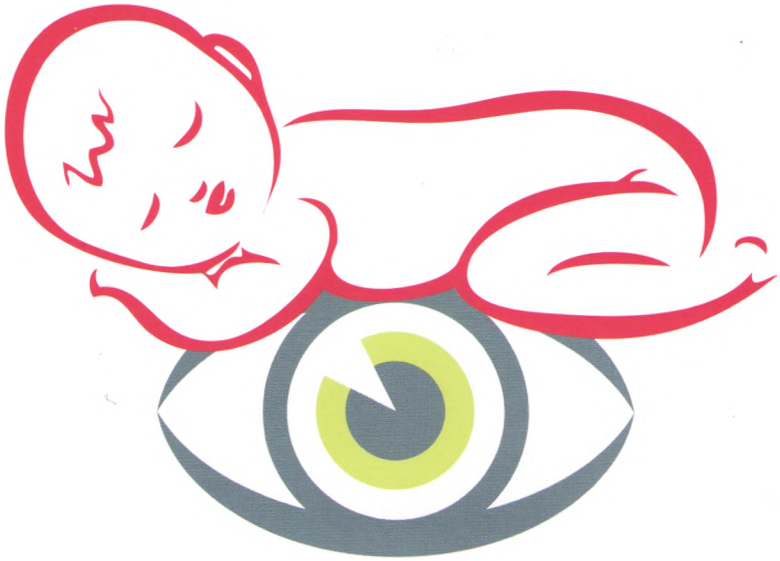

№ 3
2017

©КОЛЛЕКТИВ АВТОРОВ, 2017

УДК 617.753.5:617.751.6

Первые результаты лазерного in situ кератомилеза у детей с гиперметропической анизометропией с применением фемтосекундной системы «ФемтоВизум»

И.Л. Куликова[1], Н.П. Паштаев[1-3], Н.В. Чапурин[1]

[1]ФГАУ «МНТК «Микрохирургия глаза» им. акад. С.Н. Федорова» Минздрава России, Чебоксарский филиал;
[2]ГАУ ДПО Чувашии «Институт усовершенствования врачей» Министерства здравоохранения Чувашской республики, Чебоксары;
[3]ФГБОУ ВО «Чувашский государственный университет им. И.Н. Ульянова», Чебоксары

РЕФЕРАТ

Представлены результаты лазерного in situ кератомилеза у детей с гиперметропической анизометропией с применением фемтосекундной системы «ФемтоВизум». Установлено, что выполнение ФемтоЛАЗИК у детей с гиперметропией и анизометропией с использованием отечественного фемтосекундного лазера нового поколения «ФемтоВизум» 1МГц является безопасным и эффективным.

Ключевые слова: *гиперметропическая анизометропия, фемтосекундный лазер, амблиопия, дети, зрительные функции.*

ABSTRACT

First results of laser in-situ-keratomileusis in children with hyperopic anisometropia using the femtosecond system «FemtoVisum»

I.L. Kulikova[1], N.P. Pashtayev[1-3], N.V. Chapurin[1]

[1]The Cheboksary Branch of the S. Fyodorov Eye Microsurgery Federal State Institution, Cheboksary;
[2]The Institute of Advanced Medical Training of the Health Ministry of the Chuvash Republic, Cheboksary;
[3] The I.N. Ulyanov Chuvash State University, Cheboksary

The article presents the results of laser in situ Keratomileusis in children with hyperopic anisometropia using the femtosecond system «FemtoVisum». It is revealed that the Femtolasik procedure in children with hyperopia and anisometropia using the domestic femtosecond laser of new generation «FemtoVisum» (1MHz) is safe and effective.

Key words: *hyperopic anisometropia, femtosecond laser, amblyopia, children visual functions.*

Амблиопия является наиболее частой причиной нарушений зрения у детей. Частота встречаемости амблиопии оценивается в 2-5% от общего числа детей всех возрастов [1]. Развитие амблиопии при анизометропии связано с расфокусировкой ретинального изображения глаза худшего глаза [2, 3]. При невозможности или непереносимости очковой и контактной коррекции у детей успешно применяются рефракционные операции для создания условий восстановления зрительных функций [4]. Внедрение в практику современных эксимерных и фемтосекундных лазеров последнего поколения, которые по своим техническим характеристикам превосходят предыдущие аналоги, повышает эффективность лечения и сводит к минимуму риск возможных осложнений.

ЦЕЛЬ

Анализ первых результатов лазерного in situ кератомилеза с фемтолазерным сопровождением (ФемтоЛАЗИК), выполненного у детей с гиперметропией и анизометропией с помощью отечественной установки «ФемтоВизум».

МАТЕРИАЛ И МЕТОДЫ

Под нашим наблюдением находился 31 ребенок в возрасте от 6 до 14 лет в сроки от 6 мес.до 1,5 лет (в среднем 9±2,8 мес.) после операции и последующего консервативного лечения амблиопии. Всем пациентам по медицинским показаниям при отсутствии эффекта от традиционного лечения на амблиопичном глазу был выполнен ФемтоЛАЗИК с использованием эксимерного лазера «Микроскан» 500 Гц (Троицк, Россия) и фемтосекундного лазера «ФемтоВизум» 1 МГц (Троицк, Россия). До операции острота зрения без коррекции (НОЗ) составила 0,07±0,03, с коррекцией (КОЗ) 0,1±0,05. Среднее значение сферического эквивалента рефракции (СЭ) амблиопичного глаза составило +4,48±1,43 дптр, анизометропия по СЭ в среднем составила 2,41±0,31 дптр. Рефракционные данные парного глаза были близки к эмметропии.

РЕЗУЛЬТАТЫ

Операция и послеоперационный период – без осложнений. Через девять месяцев после ФемтоЛАЗИК СЭ составил в среднем +1,02±0,28 дптр, анизометропия – 0,58±0,34 дптр, КОЗ 0,2±0,04, НОЗ 0,15±0,02. Предсказуемость рефракционного эффекта в пределах ±0,5 и ±1,0 дптр составила 65 и 86% соответственно *(рис. 1)*. КОЗ без изменений составила 5,9%, все дети прибавили от одной до четырех строк КОЗ в 94,1% случаев. Никто из детей не потерял ни одной строки КОЗ *(рис. 2)*. Исследования будут продолжены.

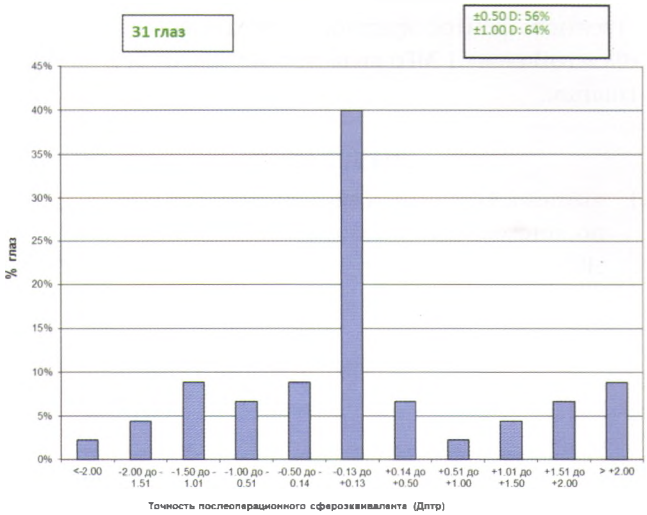

Рис. 1. *Показатели предсказуемости рефракционного эффекта операции*

Рис. 2. *Показатель безопасности операции по изменению КОЗ*

ЗАКЛЮЧЕНИЕ

Выполнение ФемтоЛАЗИК у детей с гиперметропией и анизометропией с использованием отече-

Сведения об авторах

Куликова Ирина Леонидовна – докт. мед. наук, зам. директора по лечебной работе, руководитель отделений лазерной хирургии Чебоксарского филиала МНТК «Микрохирургия глаза» им. акад. С.Н. Федорова. Чувашская Республика, г. Чебоксары, просп. Тракторостроителей, д. 10. E-mail: koulikovail@mail.ru, тел.: 8-905-029-05-33

Паштаев Николай Петрович – докт. мед. наук, профессор, зав. кафедрой офтальмологии и отоларингологии медицинского факультета ФГБОУ ВО «Чувашский государственный университет им. И.Н. Ульянова», зав. курсом офтальмологии автономного учреждения Чувашии • «Институт усовершенствования врачей» Министерства здравоохранения и социального развития Чувашской Республики, директор Чебоксарского филиала ФГАУ «МНТК «Микрохирургия глаза» им. акад. С.Н. Федорова» Минздрава России. 428028, Чувашская Республика, г. Чебоксары, пр. Тракторостроителей, 10. E-mail: prmntk@chtts.ru

Чапурин Николай Владимирович – врач-офтальмолог Чебоксарского филиала «МНТК «Микрохирургия глаза» им. акад. С.Н. Федорова» Минздрава России. 428028, Чувашская Республика, г. Чебоксары, пр. Тракторостроителей, 10. E-mail: night_elf88@bk.ru, тел.: 8 9196665599

Для контактов:

Чапурин Николай Владимирович – врач-офтальмолог Чебоксарского филиала «МНТК «Микрохирургия глаза» им. акад. С.Н. Федорова» Минздрава России. 428028, Чувашская Республика, г. Чебоксары, пр. Тракторостроителей, 10. E-mail: night_elf88@bk.ru, тел. :8 9196665599

ственного фемтосекундного лазера нового поколения «ФемтоВизум» 1 МГц является безопасным и эффективным.

ЛИТЕРАТУРА

1. Аветисов Э.С., Ковалевский Е.И., Хватова А.В. Руководство по детской офтальмологии. – М.: Медицина, 1987. – 497 с.
2. Вэндер Дж.Ф., Голт А.Д. Секреты офтальмологии / Пер. с англ.; Под общ. ред. Ю.С. Астахова; 2-е изд. – М.: МЕДпресс-информ, 2008. – С. 244-246.
3. Гончарова С.А., Пантелеев Г.В., Тырловая Е.И. Амблиопия. – Луганск. – 2013. – 255 с.
4. Alió J.L., Wolter N.V., Piñero D.P. et al. Pediatric refractive surgery and its role in the treatment of amblyopia:meta-analysis of the peer-reviewed literature // J. of Refract. Surg. – 2011. – Vol. 27, № 5.– P. 364-374.

КНИГИ

Сомов Е.Е.

КЛИНИЧЕСКАЯ АНАТОМИЯ ОРГАНА ЗРЕНИЯ ЧЕЛОВЕКА

Клиническая анатомия органа зрения человека / Е.Е. Сомов. – 4-е изд. – М.: МЕДпресс-информ, 2016. – 136 с.: ил. ISBN 978-5-00030-366-5

В книге последовательно изложены современные сведения, касающиеся анатомического строения зрительного анализатора человека в их взаимосвязи с клинической нормой и патологией. Внесены, в соответствии с принятой и ныне действующей Международной анатомической номенклатурой, необходимые коррективы в специальную терминологию.

Рекомендовано Департаментом образовательных медицинских учреждений и кадровой политики Министерства здравоохранения Российской Федерации в качестве учебного пособия для студентов, врачей-интернов и клинических ординаторов медицинских вузов.

УДК 611:617.7 (075.5)
ББК 28.91

Адрес издательства «Офтальмология»:
127486, Москва, Бескудниковский бульвар, д. 59а.
Тел.: 8 (499) 488-89-25. Факс: 8 (499) 488-84-09.
E-mail: publish_mntk@mail.ru