ISSN 2312-4725

СОВРЕМЕННЫЕ ТЕХНОЛОГИИ В ОФТАЛЬМОЛОГИИ

Научно-практический журнал

Выходит с 2014 года
Электронная версия www.eyepress.ru

№ 6 (19)

2017

СОВРЕМЕННЫЕ ТЕХНОЛОГИИ КАТАРАКТАЛЬНОЙ И РЕФРАКЦИОННОЙ ХИРУРГИИ

Общество офтальмологов России
ФГАУ «МНТК «Микрохирургия глаза» им. акад. С.Н. Фёдорова» Минздрава России

Куликова И.Л.[1], Паштаев Н.П.[1-3], Чапурин Н.В.[1]

ФемтоЛАЗИК у детей с гиперметропической анизометропией с применением фемтосекундной системы «ФемтоВизум»

[1] *ФГАУ «МНТК «Микрохирургия глаза» им. акад. С.Н. Федорова» Минздрава России», Чебоксарский филиал;*

[2] *ГАУ ДПО Чувашии «Институт усовершенствования врачей» Минздрава Чувашской Республики, Чебоксары;*

[3] *ФГБОУ ВО «Чувашский государственный университет им. И.Н. Ульянова», Чебоксары*

РЕФЕРАТ

Цель. Анализ первых результатов лазерного in situ кератомилеза с фемтолазерным сопровождением (ФемтоЛАЗИК) с помощью отечественной установки «ФемтоВизум» (ОптоСистемы, Троицк) у детей с гиперметропией и анизометропией.

Материал и методы. Проведен анализ изменения среднего значения сферического эквивалента рефракции (СЭ), некорригируемой (НОЗ) и максимально корригируемой (КОЗ) остроты зрения у 31 ребенка в сроки от 6 мес. до 1,5 лет (в среднем 9±2,8 мес.) после операции и последующего консервативного лечения амблиопии. До операции НОЗ амблиопичного глаза составила 0,07±0,03, КОЗ 0,13±0,05. Среднее значение СЭ амблиопичного глаза составило +4,34±2,61 дптр, анизометропия по СЭ в среднем составила 4,31±1,56 дптр. Рефракционные данные парного глаза были близки к эмметропии.

Результаты. Через 9 мес. после ФемтоЛАЗИК СЭ оперированного глаза составил в среднем +1,02±0,28 дптр (p=0,00), анизометропия – 0,58±0,34 дптр (p=0,00), КОЗ – 0,2±0,04 (p=0,00), НОЗ – 0,16±0,1 (p=0,00). Предсказуемость запланированного (для уменьшения анизометропии) рефракционного эффекта в пределах ±0,5 дптр и ±1,0 дптр. составила 56 и 64% соответственно. В 50% случаев КОЗ увеличилась на 1-2 строки.

Вывод. ФемтоЛАЗИК с использованием отечественной фемтосекундной установки «ФемтоВизум» 1 МГц у детей с гиперметропией и анизометропией является безопасным и эффективным.

Ключевые слова: *рефракционная хирургия у детей, анизометропия, амблиопия, фемтосекундный лазер.*

Актуальность

Амблиопия является наиболее распространенной причиной нарушений зрения у детей [1, 7, 8]. Известно, что консервативное лечение амблиопии зависит от возраста и не дает положительного эффекта в среднем в 20-40% случаев [4, 7, 8].

Рефракционная хирургия успешно применяется у взрослых, имеются опубликованные данные об отдаленных результатах операций [5, 9]. При невозможности или непереносимости очковой и контактной коррекции у детей применяются рефракционные операции для создания условий восстановления зрительных функций [6, 10].

Цель

Анализ первых результатов лазерного in situ кератомилеза с фемтолазерным сопровождением (ФемтоЛАЗИК) с помощью отечественной установки «ФемтоВизум» у детей с гиперметропией и анизометропией.

Материал и методы

Под нашим наблюдением находился 31 ребенок в возрасте от 6 до 14 лет в сроки от 6 мес. до 1,5 лет (в среднем 9±2,8 мес.) после ФемтоЛАЗИК. Всем пациентам по медицинским показаниям при отсутствии эффекта от традиционного лечения на амблиопичном глазу был выполнен ФемтоЛАЗИК. Целью операции являлось уменьшение или устранение анизометропии, создание рефракционного баланса с ведущим парным глазом и создание дальнейших благоприятных условий для лечения амблиопии.

Все исследования и лечение были выполнены после подписания информированного согласия родителями детей и в соответствии с этическими нормами Хельсинской декларации. Критериями исключения являлись тонкая роговица (менее 500 мкм в центре), кератометрия более 48,00 дптр, наличие тяжелых соматических или глазных заболеваний, какие-либо предыдущие операции на глазу в анамнезе.

У всех пациентов операция проводилась в сопровождении общей комбинированной анестезии севофлураном. Для формирования клапана роговицы применяли фемтосекундный лазер «ФемтоВизум» 1 МГц (Троицк, Россия), работающий по принципу двойного сканирования с энергией лазерного излучения в импульсе от 0,1 до 1 мкДж,

фотоабляция проводилась с помощью эксимерного лазера «Микроскан» 500 Гц (Россия, Троицк). Гиперметропический ФемтоЛАЗИК выполняли по усовершенствованной технологии [3] с диаметром клапана роговицы 9,2-9,3 мм, оптической 6,5 и переходной зонами 2,7-3,0 мм. Все операции были выполнены одним хирургом.

После операции курсы консервативного лечения амблиопии были проведены у 10 детей (32,2%). При необходимости детям в 58% случаях (18 чел.) спустя 6-9 мес. после операции при стабилизации рефракции были подобраны очки.

Всем пациентам проводилось стандартное обследование с последующей статистической обработкой данных согласно общепринятым стандартам анализа результатов рефракционной хирургии [11, 12]. Для корректного подсчета средней остроты зрения использовали геометрическое среднее. Из описательной статистики были вычислены среднее значение и стандартное отклонение (SD), переменные проверены на нормальность распределения по критерию Колмогорова-Смирнова. Статистически значимым был уровень меньше $p<0,05$.

Результаты и обсуждение

Операция и послеоперационный период прошли без осложнений. До операции острота зрения без коррекции (НКОЗ) амблиопичного глаза составила 0,07±0,04 (диапазон 0,02-0,2), с максимальной коррекцией (КОЗ) 0,13±0,1 (диапазон от 0,02 до 0,5).

Среднее значение сферического эквивалента рефракции (СЭ) амблиопичного глаза составляло +4,34±2,61 дптр (диапазон от +4,0 до +6,82 дптр), анизометропия по СЭ в среднем -4,31±1,56 дптр (от 2,72 до 5,92 дптр). Рефракционные данные парного ведущего глаза были близки к эмметропии.

Через 9-12 мес. после ФемтоЛАЗИК СЭ оперированного глаза составил в среднем +1,02±0,28 дптр и статистически значимо изменился на +4,01±1,11 дптр (p=0,00); анизометропия по СЭ уменьшилась на 3,73±1,22 дптр (p=0,00) и составила 0,58±0,34 дптр. КОЗ оперированного глаза увеличилась на 0,14±0,07 (p=0,00) и составила в среднем 0,2±0,04 НКОЗ увеличилась на 0,1±0,06 (p=0,00). Предсказуемость запланированного (для уменьшения анизометропии) рефракционного эффекта в пределах ±0,5 дптр и ±1,0 дптр составила 56 и 64% соответственно *(рис. 1)*.

В указанные сроки курсы консервативного лечения амблиопии были проведены лишь у 10 детей (32,2%). КОЗ осталась без изменений в 50% случаев, в остальных 50% случаев КОЗ увеличилась на 1-2 строки. Никто не потерял ни одной строки КОЗ *(рис. 2)*.

Анализ публикаций результатов рефракционных операций у детей с периодом наблюдения от 1 года до 4-5 лет показывает отсутствие серьезных

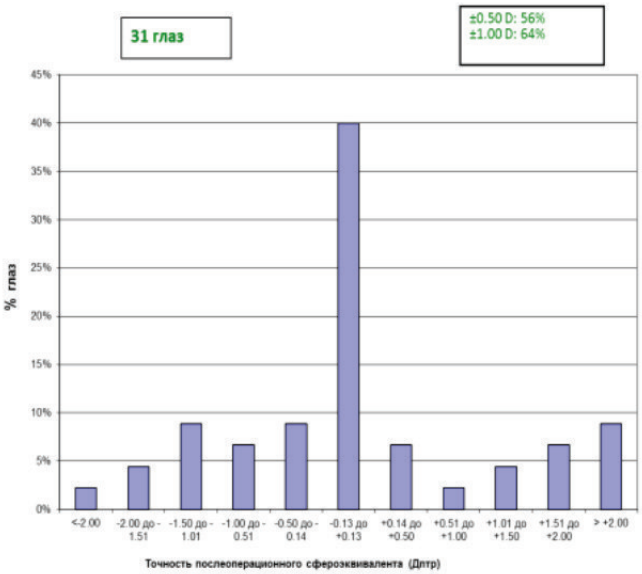

Рис. 1. *Показатели предсказуемости рефракционного эффекта операции*

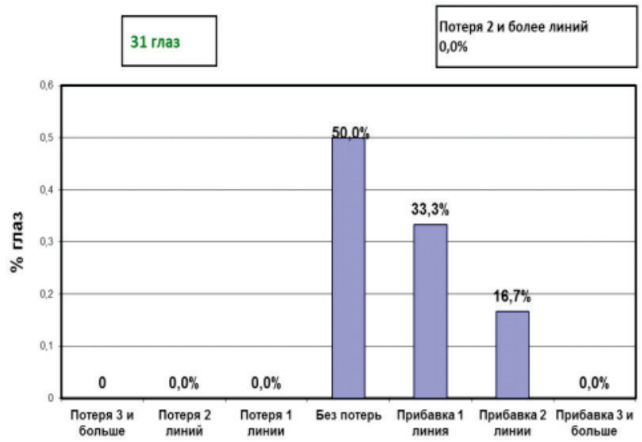

Рис. 2. *Показатель безопасности операции по изменению КОЗ*

осложнений, уменьшение степени анизометропии и улучшение остроты зрения [4, 10]. Признана эффективность применения лазерных хирургических вмешательств в случаях, когда традиционное лечение неэффективно.

Вместе с тем, анализ лазерной коррекции гиперметропии у детей проводится редко [3, 4]. Отчасти это обусловлено трудностями, имеющими место при хирургической коррекции гиперметропии [2].

Заключение

Таким образом, а именно, когда исчерпаны все возможности функциональной коррекции, учитывая исключительный характер выполнения рефракционных операций у детей, технические особенности их проведения и используемое обо-

рудование имеют немаловажное значение для безопасности вмешательства. В настоящей работе показаны успешные предварительные результаты коррекции гиперметропической анизометропии у детей с использованием отечественной фемтолазерной установки «ФемтоВизум». Исследования по этой проблеме будут продолжены.

ФемтоЛАЗИК с использованием отечественной фемтосекундной установки «ФемтоВизум» 1 МГц у детей с гиперметропией и анизометропией является безопасным и эффективным, способствует повышению зрительных функций и уменьшению амблиопии.

Литература

1. Аветисов Э.С., Ковалевский Е.И., Хватова А.В. Руководство по детской офтальмологии. – М.: Медицина, 1987. – 497 с.

2. Вэндер Дж.Ф., Голт А.Д. Секреты офтальмологии / Пер. с англ.; Под общ. ред. Ю.С. Астахова; 2-е изд. – М.: МЕДпрессинформ, 2008. – С. 244-246.

3. Патент РФ № 2369369. Способ хирургического лечения гиперметропической анизометропии у детей / Паштаев Н.П., Куликова И.Л.; Заявитель и патентообладатель ФГУ МНТК «Микрохирургия глаза» им. акад. С. Н. Федорова»; Заявл. 23.04.2008; Опубл. 10.10.2009 // Бюл. – 2009. – № 28. – 7 с.

4. Рожкова Г.И., Матвеев С.Г. Зрение детей: проблемы оценки и функциональной коррекции. – М.: Наука, 2007. – 315 с.

5. Ali J.L., Sofia F. Abbouda A., Pena-Garcia P. Laser in situ keratomileusis for – 6.00 to – 18.00 D of myopia and up to -5.00 D of astigmatism: 15-year follow-up // J. Cataract. Refract. Surg. – 2015. – Vol. 41, № 1. – P. 33-40.

6. Ali J.L., Wolter N.V., Piero D.P. et al. Pediatric refractive surgery and its role in the treatment of amblyopia:meta-analysis of the peer-reviewed literature // J. of Refract. Surg. – 2011. – Vol. 27, № 5. – P. 364-374.

7. Cobb C.J., Russell K., Cox A. et al. Factors influencing visual outcome in anisometropicamblyopes // Br. J. Ophtalmol. – 2002. – Vol. 86, № 11. – P. 1278-1281.

8. Kivlin J.D., Flynn J.T. Therapy of anisometropic amblyopia // J. Pediatr. Ophtalmol. Strabismus. – 1981. – Vol. 18, № 5. – P. 47-56.

9. O Brart D.P., Shalchi Z., McDonald R.J., Patel P., Archer T.J., Marshall J. Twenty-year follow-up of a randomized prospective clinical trial of excimer laser photorefractive keratectomy // Am. J. Ophtalmol. – 2014. – Vol. 158, № 4. – P. 651-663. – Doi: 10.1016/j.ajo. 2014.06.013.

10. Pausse E.A. Refractive surgery in children: is it ready for prime time? // Am. J. Ophtalmol. – 2007. – Vol. 57. – P. 79-88.

11. Utine C.A., Cakir H., Egementoglu A., Perente I. LASIK in children with hyperopic anisometropicambliopia // J. Refract. Surg. – 2008. – Vol. 24, № 5. – P. 464-472.

12. Waring G.O., Reinstein D.Z., Dupps W.J. et al. Standardized Graphs and Terms for Refractive Surgery Results // J. of Refract. Surg. – 2011. – Vol. 27, № 1. – P. 7-9. – DOI: 10.3928/1081597X-20101116-01.