ISSN 2312-4725

СОВРЕМЕННЫЕ ТЕХНОЛОГИИ В ОФТАЛЬМОЛОГИИ

Научно-практический журнал

Выходит с 2014 года
Электронная версия www.eyepress.ru

№ 6 (19)

2017

СОВРЕМЕННЫЕ ТЕХНОЛОГИИ КАТАРАКТАЛЬНОЙ И РЕФРАКЦИОННОЙ ХИРУРГИИ

Общество офтальмологов России
ФГАУ «МНТК «Микрохирургия глаза» им. акад. С.Н. Фёдорова» Минздрава России

Воскресенская А.А., Поздеева Н.А., Батьков Е.Н.

Фемтоассистированная экстракция катаракты при врожденной аниридии

ФГАУ «МНТК «Микрохирургия глаза» им. акад. С.Н. Федорова» Минздрава России, Чебоксарский филиал

РЕФЕРАТ

Цель. Оценка возможностей и ограничений фемтолазерного сопровождения экстракции катаракты на этапе формирования капсулорексиса у пациентов с врожденной аниридией (ВА).

Материал и методы. В анализ вошли 5 пациентов (5 глаз) с ВА и частичной осложненной катарактой. Среднее значение возраста составило 31,5±8 лет (от 12 до 35 лет). У двух пациентов наблюдалось перерастяжение нижних цинновых связок и подтянутость хрусталика к 12 часам условного часового меридиана. Формирование капсулорексиса с планируемым размером 4,8 мм выполнялось с применением фемтосекундного лазера IntraLase FS 60 кГц (AMO, США). В качестве интраокулярной коррекции афакии использовалась ИОЛ Acrysof Natural (Alcon, США).

Результаты. В 4 глазах из 5 отмечено формирование непрерывного циркулярного капсулорексиса. В одном случае наблюдалась незавершенная передняя капсулотомия с наличием мостиков у пациентки с парацентральными помутнениями роговицы на фоне аниридийной кератопатии. Ни в одном случае в ходе последующего мануального этапа экстракции катаракты не наблюдалось формирование разрывов капсулорексиса. Среднее отклонение от планируемого размера передней капсулотомии составило 0,25±0,2 мм. В послеоперационном периоде во всех случаях отмечены правильные взаимоотношения края передней капсулы и края ИОЛ, обеспечивающие стабильное положение ИОЛ в капсульном мешке.

Выводы. Фемтосекундное сопровождение экстракции катаракты у пациентов с ВА делает этап формирования капсулорексиса более предсказуемым, однако имеет ограничения в глазах с выраженной аниридийной кератопатией и подвывихом хрусталика.

Ключевые слова: *врожденная аниридия, фемтосекундное сопровождение хирургии катаракты.*

Актуальность

Врожденная аниридия (ВА) является панокулярной патологией, обусловленной мутацией в гене PAX6. Кроме потери ткани радужки, ВА также сопровождается повреждением других глазных структур, таких как роговица, хрусталик, зрительный нерв и сетчатка [1]. Катаракта является одним из частых проявлений ВА и встречается в 50-85% глаз [1, 2]. Наиболее частой аномалией развития хрусталика является его эктопия в 14-35% случаев [1, 3]. Степень подвывиха хрусталика варьирует от перерастяжения цинновых связок с легкой децентрацией хрусталика до выраженной сублюксации и вывиха хрусталика в стекловидное тело. Дополнительным фактором риска катарактальной хирургии при ВА является хрусткость передней капсулы хрусталика, показанная в нескольких гистологических исследованиях [4, 5].

Удаление хрусталика при ВА несет в себе большое количество интра- и послеоперационных рисков, связанных с особенностями аниридийного глаза. Слабость связочного аппарата, локальное отсутствие цинновых связок, аномалии хрусталика, дистрофические изменения капсульного мешка увеличивают риск выполнения несовершенного капсулорексиса и возникновение его надрывов. Отсутствие радужной оболочки уменьшает стабильность передней камеры во время экстракции катаракты и увеличивает давление на перерастянутые цинновые связки. Нестандартный большой диаметр сформированного капсулорексиса снижает стабильность положения интраокулярной линзы (ИОЛ) в капсульном мешке и значительно увеличивает риск ее вывиха на фоне выраженных нистагмоидных движений глаз. Учитывая вышеперечисленные факты, возможность нивелирования потенциальных рисков экстракции катаракты у пациентов с ВА является актуальным и важным вопросом современной катарактальной хирургии.

В связи с дистрофическими изменениями капсульного мешка и тонкостью передней капсулы наименее предсказуемым хирургическим этапам является этап выполнения капсулотомии [6].

Цель

Оценка возможностей и ограничений фемтолазерного сопровождения экстракции катаракты на этапе формирования капсулорексиса у пациентов с ВА.

Материал и методы

В анализ вошли 5 пациентов (5 глаз) с ВА и частичной осложненной катарактой *(рис. а)*. Среднее значение возраста составило 31,5±8 лет (от 12 до 35

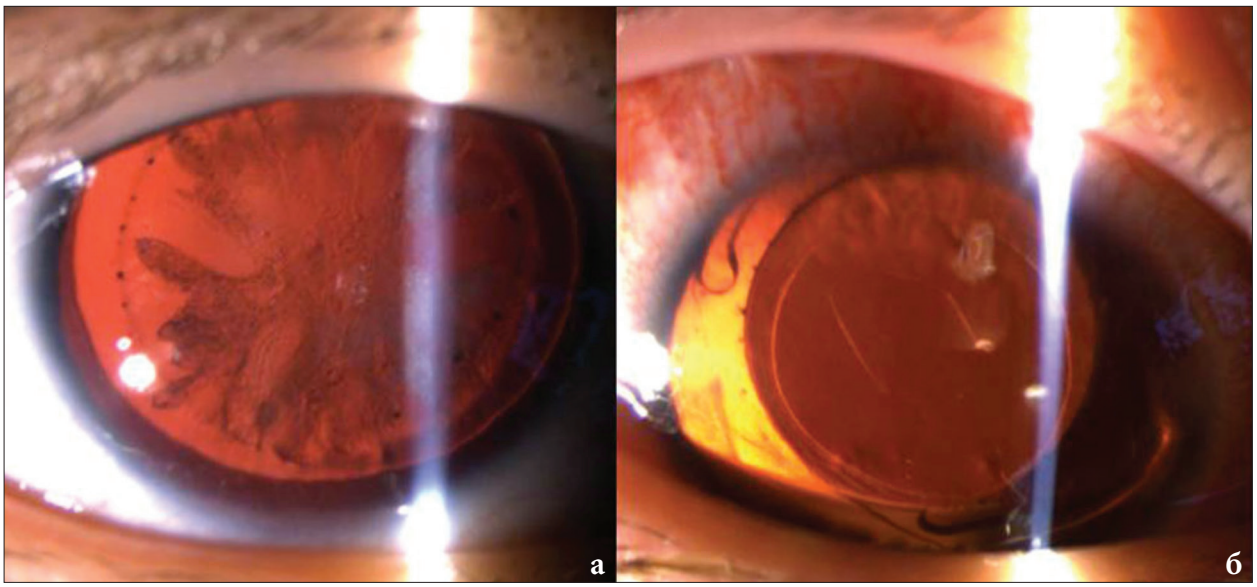

Рис. *Фото глаз пациентки Х., 12 лет до операции (а); фото глаза той же пациентки через 1 неделю после фемтоассистированной экстракции катаракты (б)*

лет). У двух пациентов наблюдалось перерастяжение нижних цинновых связок и подтянутость хрусталика к 12 часам условного часового меридиана. Формирование капсулорексиса с планируемым размером 4,8 мм выполнялось с применением фемтосекундного лазера IntraLase FS 60 кГц (AMO, США). В качестве интраокулярной коррекции афакии использовалась ИОЛ Acrysof Natural (Alcon, США). Лазерный и мануальные этапы хирургического вмешательства проходили под общим наркозом с использованием севорана с целью полного устранения нистагма.

Результаты

В 4 глазах из 5 отмечено формирование непрерывного циркулярного капсулорексиса. В одном случае наблюдалась незавершенная передняя капсулотомия с наличием мостиков у пациентки с парацентральными помутнениями роговицы на фоне аниридийной кератопатии. Ни в одном случае в ходе последующего мануального этапа экстракции катаракты не наблюдалось формирование разрывов капсулорексиса. Среднее отклонение от планируемого размера передней капсулотомии составило 0,25±0,2 мм. В послеоперационном периоде во всех случаях отмечены правильные взаимоотношения края передней капсулы и края ИОЛ, обеспечивающие стабильное положение ИОЛ в капсульном мешке *(рис. б)*.

Обсуждение

В настоящее время фемтолазерное сопровождение экстракции катаракты используется в решении нетривиальных задач хирургии зрелых и набухающих катаракт, катаракт со слабостью связочного аппарата и др. Экстракция катаракты при ВА также имеет ряд особенностей. Прогрессирование кератопатии в послеоперационном периоде требует минимального воздействия на лимбальную зону при формировании парацентезов и основных тоннелей. Неправильное асимметричное формирование капсулорексиса приводит к дислокация ИОЛ из капсульного мешка в переднюю камеру на фоне выраженных нистагмоидных движений глаз и слабости связочного аппарата [7].

Заключение

Использование фемтоассистированного этапа в «хрупких» глазах с ВА имеет ряд преимуществ по сравнению с мануальной техникой. Применение фемтолазера позволяет увеличить предсказуемость и прецизионность выполнения передней капсулотомии с заданными размерами, максимально уменьшая риск ее надрыва и «убегания», а также обеспечивая фиксированное положение ИОЛ в капсульном мешке. Правильные взаимоотношения края передней капсулы и края ИОЛ приводят к меньшим девиациям в передне-заднем положении линзы, меньшему ее наклону и лучшим оптическим результатам. С другой стороны, к лимитирующим факторам использования фемтолазера можно отнести увеличение времени нахождения пациента под общим наркозом при проведении двухэтапного хирургического вмешательства, а также непрозрачность центральных отделов роговицы на фоне выраженной аниридийной кератопатии и значи-

тельную степень подвывиха хрусталика, затрудняющих выполнение и центрацию капсулорексиса. Ограничения работы связаны с небольшим количеством обследованных пациентов и отсутствием группы сравнения.

Литература

1. Hingorani M., Hanson I., van Heyningen V. Aniridia // Eur. J. Hum. Genet. – 2012. – № 20. – P. 1011-1017.

2. Netland P.A., Scott M.L., Boyle J.W., Lauderdale J.D. Ocular and systemic findings in a survey of aniridia subjects // JAAPOS. – 2001. – № 15. – P. 562-566.

3. Воскресенская А.А., Поздеева Н.А., Хлебникова О.В., Васильева Т.А., Зинченко Р.А. Клинические аспекты врожденной аниридии в России // Практическая медицина. – 2015. – № 2. – С. 7-12.

4. Schneider S., Osher R., Burk S., Lutz T., Montione R. Thinning of the anterior capsule associated with congenital aniridia // J. Cataract Refract. Surg. – 2003. – № 29. – P. 523-525.

5. Hou Z., Hao Y., Wang W., Ma Z., Zhong Y., Song S. Clinical pathological study of the anterior lens capsule abnormalities in familial congenital aniridia with cataract // Beijing Da Xue Xue Bao. – 2005. – № 37. – P. 494-497.

6. Соболев Н.П., Анисимова Н.С., Громова Е.Г. Фемтолазерное сопровождение факоэмульсификации с имплантацией искусственной радужки у больных с травматической и врожденной аниридией // Современные технологии в офтальмологии. – 2016. – № 5. – С. 79-81.

7. Поздеева Н.А., Воскресенская А.А., Фролычев И.А. Клинические и функциональные результаты катарактальной хирургии у пациентов с врожденной аниридией // Невские горизонты-2016: Материалы науч. конф. офтальмологов / СПбГПМУ. – СПб: Политехника-сервис, 2016. – С. 376-378.