Паштаев Н.П., Поздеева Н.А., Александрова И.В., Зотов В.В., Тимакова О.В., Гаглоев Б.В.

Эффективность субтенонового введения препарата Кеналога для купирования макулярного отека на фоне окклюзии вен сетчатки

ФГАУ «МНТК «Микрохирургия глаза» им. акад. С. Н. Фёдорова» Минздрава России, Чебоксарский филиал

РЕФЕРАТ

Актуальность. Острая социальная значимость ретинальных венозных окклюзий (РВО) обусловлена высокой вероятностью инвалидизации пациентов в результате этой патологии. Так, в Российской Федерации 60% РВО приводят к инвалидности. В ряде работ показана эффективность субтенонового введения триамциналона ацетонида (Кеналог) для купирования МО на фоне РВО.

Цель. Оценить эффективность лечения МО на фоне РВО путем субтенонового введения пролонгированного ГКС препарата Кеналог.

Материал и методы. Под наблюдением находились 3 пациента (3 глаза) с МО на фоне РВО. У всех пациентов МО персистировал более 4 мес. Было проведено субтеноновое введение 40 мг подготовленного специальным образом триамцинолона ацетонида (Кеналог). Проводилось комплексное обследование, включавшее ОКТ при поступлении, на 5-7 день, через 1, 3 и 6 мес.

Результаты. У всех пациентов удалось достигнуть устойчивой, более 3 мес., резорбции МО, и увеличения МКОЗ. У 1 пациента резорбция МО была выявлена на осмотре через 1 мес., у 2 – на осмотре через 3 мес. после вмешательства.

Вывод. Субтеноновое введение триамцинолона ацетонида (Кеналог) является эффективным способом лечения длительно персистирующего МО на фоне РВО.

Ключевые слова: *Кеналог, триамцинона ацетат, субтеноновое, ретинальные венозные окклюзии, макулярный отек.*

Актуальность

Частота ретинальных венозных окклюзий (РВО) по данным Rogers S. составляет более 500 случаев на 1000000 населения [5]. Острая социальная значимость заболевания обусловлена высокой вероятностью инвалидизации пациентов в результате этой патологии. Так, в Российской Федерации (РФ) 60% РВО приводят к инвалидности [2].

РВО делятся на три группы: окклюзия центральной вены сетчатки (ЦВС), окклюзия ветви ЦВС и гемицентральная венозная окклюзия, каждая из которых протекает по ишемическому или неишемическому типу. Макулярный отек (МО) – наиболее частое осложнение РВО. По мнению ряда авторов в остром периоде окклюзии основного ствола ЦВС макулярный отек возникает в 100% случаев [4]. При этом в исследовании Central Vein Occlusion Study у 65% пациентов с изначальной остротой зрения 0,5 и выше в течение 3 лет наблюдалась тенденция к повышению остроты зрения без лечения.

В настоящее время приоритетным методом лечения МО, возникшего вследствие РВО, считается интравитреальное введение глюкокортикостероидов (ГКС) или ингибиторов ангиогенеза.

В ряде работ показана эффективность субтенонового введения триамциналона ацетонида (Кеналог) для купирования МО на фоне РВО [1].

В РФ для интравитреального введения при МО вследствие РВО разрешены три препарата: Озурдекс (Ozurdex, «Аллерган, Инк.», США), Эйлеа (Eylea, «Баер Фарма», Германия) и Луцентис (Lucentis, «Новартис», Швейцария). Хотя эффективность интравитреального введения данных препаратов доказана в крупных исследованиях, их применение может сопровождаться рядом интра- и послеоперационных осложнений, среди которых инфекционные осложнения, повышение уровня внутриглазного давления (ВГД), развитие катаракты, развитие сосудистых катастроф и пр. Недостатком данных препаратов может являться также их высокая стоимость и необходимость повторного введения, что в свою очередь может увеличить риск развития осложнений.

Первым препаратом, рекомендованным для интравитреального введения при МО на фоне РВО, стал триамцинолона ацетонид. Исследование эффективности и безопасности его применения проводилось в рамках исследования SCORE [6]. В исследовании использовался препарат Триварис («Аллерган», США), который в отличие от Кеналога не содержит бензалкония хлорид.

Триамцинолона ацетонид (Кеналог) – кортикостероид пролонгированного действия, обладает высоким противовоспалительным эффектом, снижает проницаемость сосудистой стенки.

Inoue M. с соавт. показали, что концентрация триамцинолона ацетонида в стекловидном теле после введения 40 мг препарата в субтеноново пространство равна концентрации при его интра-

Таблица

Динамика изменения толщины сетчатки и МКОЗ, M (min-max)

Оцениваемый параметр	При поступлении	5-7 день	1 мес.	3 мес.	6 мес.
Толщина сетчатки, мкм	589 (540-636)	412 (476-512)	333 (178-432)	167 (159-180)	177 (168-183)
МКОЗ	0,05 (0,02-0,08)	0,05 (0,04-0,08)	0,09 (0,08-0,1)	0,15 (0,1-0,2)	0,15 (0,1-0,2)

Примечание: M – среднее значение, min – минимальное значение, max – максимальное значение.

витреальном введении в дозе 4 мг. Учитывая эти данные, доза триамцинолона ацетонида, равная 40 мг была выбрана для субтенонового введения [3].

Цель

Оценить эффективность лечения МО на фоне РВО путем субтенонового введения пролонгированного ГКС препарата Кеналог.

Материал и методы

Под наблюдением находились 3 пациента (3 глаза) с МО на фоне РВО. У всех пациентов МО персистировал более 4 мес. Двум пациентам ранее интравитреально вводился препарат Луцентис, на фоне действия которого оба пациента отмечали кратковременное улучшение зрения. Третьему пациенту ранее лечение не проводилось.

Пациентам были проведены обследования, включавшие визометрию, тонометрию, гониоскопию, офтальмоскопию и биомикроскопию. О наличии и динамике МО на фоне терапии судили по результатам обследования на оптическом когерентном томографе (ОКТ) Optovue Avanti XR (Optovue, Inc., США). Всем пациентам ОКТ проводилась с трекингом по протоколам 3D Retina, MM5 и Cross Line. Высота сетчатки оценивалась в наивысшей точке, при отсутствии МО – в фовеоле.

При поступлении максимальная корригированная острота зрения (МКОЗ) составила в среднем 0,05 (0,02-0,08). Средняя толщина сетчатки составила 589 мкм (540-636 мкм).

Всем пациентам было проведено субтеноновое введение 40 мг триацинолона ацетонида (Кеналог). Перед инъекцией суспензия «Кеналог» подготавливалась следующим образом. Препарат отстаивался в условиях операционной в шприце до осаждения гранул препарата. В среднем это занимало 3 часа. Раствор натрия хлорида над осажденным препаратом сливался, тем самым максимально увеличивалась концентрация препарата на единицу объема.

Субтеноновое введение Кеналога выполнялось в амбулаторных условиях согласно следующей методике: через 2-3 мм разрез бульбарной конъюнктивы в 5-6 мм от лимба в нижнем носовом квадранте производился разрез и отсепаровка теноновой капсулы от подлежащей склеры до заднего полюса глаза при помощи шпателя. В сформированный субтеноновый тоннель с помощью изогнутой канюли вводилось 40 мг заранее подготовленной суспензии Кеналог в ретробульбарное пространство. На края конъюнктивальной раны накладывали 1 узловой шов 8-0.

После проведенной процедуры пациентам назначались трехкратные инстилляции антисептика (Витабакт) в течение 10 дней.

Повторное обследование, включавшее ОКТ, проводилось на 5-7 день, через 1, 3 и 6 мес.

Результаты

Во всех случаях уменьшение толщины сетчатки было выявлено на 5-7 день после вмешательства. Удалось достигнуть устойчивой, более 3 мес., резорбции МО, и увеличения МКОЗ. У 1 пациента резорбция МО была выявлена на осмотре через 1 мес., у 2 – на осмотре через 3 мес. после вмешательства. Уменьшение толщины сетчатки сопровождалось у всех пациентов повышением МКОЗ. Динамика изменения толщины сетчатки и МКОЗ в течение 6 месячного периода наблюдения представлена в *табл.* На протяжении всего периода наблюдения не было зафиксировано эпизодов повышения внутриглазного давления (ВГД).

Малоинвазивный характер субтенонового введения препарата предполагает меньший риск интра- и послеоперационных осложнений, среди которых инфекционные осложнения, субконъюнктивальное кровоизлияние, хемоз и пр.

Недостатком субтенонового введения препарата может являться обратный выход препарата через разрез теноновой оболочки в момент его введения. Для профилактики этого явления суспензия подготавливалась, тем самым уменьшался вводимый объём при сохранной начальной концентрации препарата.

В данном исследовании у всех пациентов на фоне терапии уже на 5-7 день после вмешательства было выявлено уменьшение площади и высоты отека сетчатки, что сопровождалось улучшением зрения *(рис. 1)*. Полная и устойчивая резорбция МО выявлена через 3 мес. *(рис. 2)*. Это подтвержда-

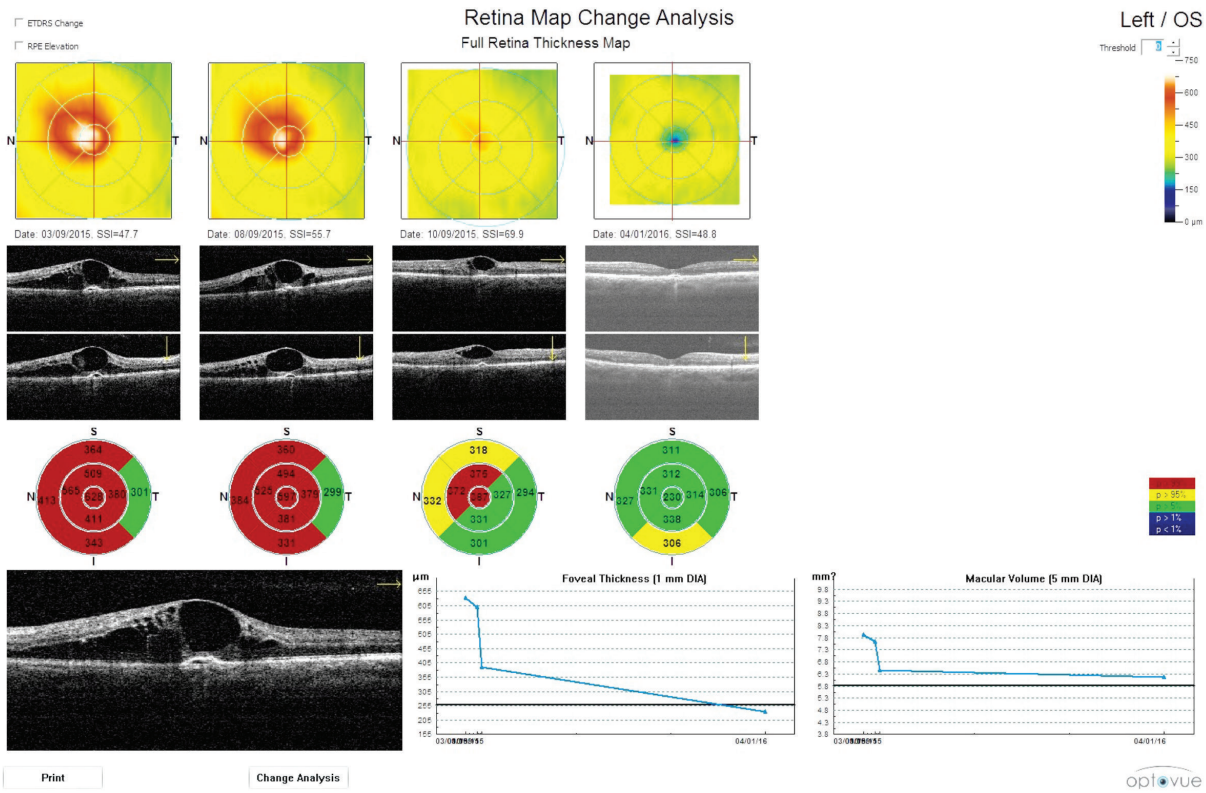

Рис. 1. Результаты исследования ОКТ сетчатки пациента А., 46 лет, по протоколу ММ5. Прослеживается уменьшение площади и высоты МО с 5 дня после вмешательства. Полная резорбция МО достигнута через 3 мес.

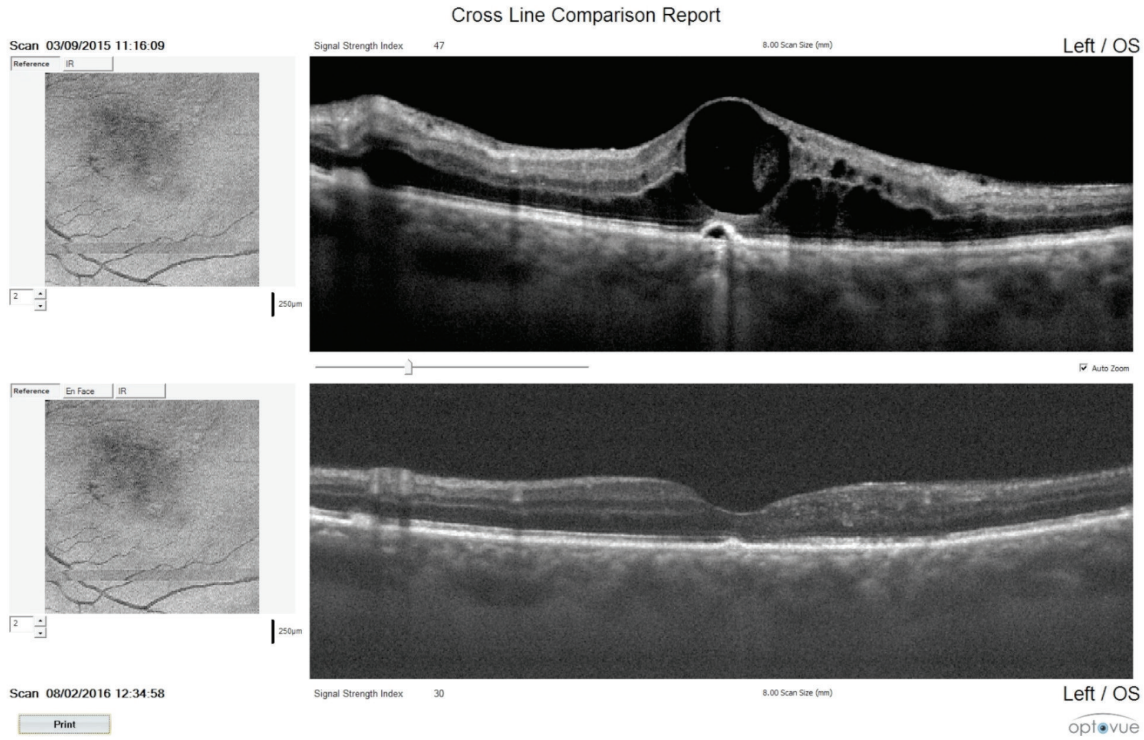

Рис. 2. *Результаты исследования ОКТ сетчатки пациента А., 46 лет, по протоколу Cross Line в день поступления и через 6 мес. после субтенонового введения Кеналога. Наблюдается полная резорбция макулярного отека и восстановление контура фовеа*

ет эффективность субтенонового введения Кеналога для купирования МО.

Выводы

Субтеноновое введение триамцинолона ацетонида является эффективным способом лечения длительно персистирующего макулярный отек на фоне ретинальных венозных окклюзий.

Литература

1. *Игнатова Н.В.* Местное введение глюкокортикостероидов при макулярном отёке различного генеза: Автореф. дис. ... канд. мед. наук. – М., 2008. – 25 с.
2. *Либман Е.С., Шахова Е.В.* Состояние и динамика слепоты и инвалидности вследствие патологии органа зрения в России // Съезд офтальмологов России, 8-й: Тез. докл., ч. 2. – М., 2005. – С. 209-2143.
3. *Inoue M., Takeda K., Morita M.* Vitreous concentrations of triamcinolone accetonide in human eyes after intravitreal or subtenon injection // Am. J. Ophthalmol. – 2004. – Vol. 138, № 6. – P. 1046-1048.
4. *Kiire C.A., Chong N.V.* Managing retinal vein occlusion // BMJ. – 2012. – P. 344.
5. *Rogers S., McIntosh R.L., Cheung N. et al.* The prevalence of retinal vein occlusion pooled data from population studies from United States, Europe, Asia, and Australia // Ophtalmology. – 2010. – Vol. 117, № 2. – P. 313-319.
6. *Scott I.U., Van Veldhuisen P.C., Olden N.L. et al.* SCORE Study investigator group. SCORE Study report 1: baseline associations between central retinal thickness and visual acuity in patients with retinal vein occlusion // Ophtalmology. – 2009. – Vol. 116, № 3. – P. 504-512.

Паштаев Н.П., Поздеева Н.А., Павлова А.Ю.

Транспупиллярная термотерапия ДЗН в лечении хронической серозной хориоретинопатии

ФГАУ «МНТК «Микрохирургия глаза» им. акад. С.Н. Федорова» Минздрава России, Чебоксарский филиал

РЕФЕРАТ

Актуальность. Центральная серозная хориоретинопатия (ЦСХРП) остается актуальной проблемой офтальмологии, поскольку до сих пор не существует единого мнения об этиологии, патогенезе и лечении данного заболевания. В некоторых случаях патологический процесс приобретает хроническую форму, которая приводит к значительным зрительным расстройствам. Причиной ЦСХРП служит нарушение кровообращения в макулярной и перипапиллярной зонах хориокапиллярного слоя, возникающее из-за факторов, снижающих общий иммунитет организма (хронический стресс, переутомление, переохлаждение, интоксикации, острые вирусные инфекции, а также сочетание этих факторов). Возникающее при этом повышение проницаемости сосудистой стенки приводит к появлению эффекта просачивания и формированию отслойки пигментного и нейроэпителия центральной зоны сетчатки. Основным методом диагностики ЦСХРП, в том числе и дифференциальной, является флюоресцентная ангиография глазного дна (ФАГД). Типичным ангиографическим симптомом ЦСХРП является наличие точки ликеджа или фильтрации (ТФ). Выявление ТФ с ее последующей лазеркоагуляцией является эффективным и патогенетически обоснованным методом лечения острой ЦСХРП. При хронической же ЦСХРП определяются диффузные участки атрофии ПЭС с отслойкой нейроэпителия, но без точек просачивания. Для устранения хориоидальной ишемии – основной причины формирования хронического процесса – необходимо эффективное воздействие на микроциркуляторное русло с целью уменьшения проницаемости сосудов и стабилизации сосудистой стенки. Учитывая механизмы лечебного действия ТТТ, применение данного метода лечения является перспективным и патогенетически направленным методом лечения заболеваний, главным звеном патогенеза которых выступает хориоидальная ишемия и, следовательно, в том числе хронической ЦСХРП.