ISSN 2312-4725

СОВРЕМЕННЫЕ ТЕХНОЛОГИИ В ОФТАЛЬМОЛОГИИ

Научно-практический журнал

Выходит с 2014 года
Элетронная версия www.eyepress.ru

№ 5 (18)
2017

Фемтолазерные технологии при патологии переднего отрезка глаза

Общество офтальмологов России
ФГАУ «МНТК «Микрохирургия глаза» им. акад. С.Н. Федорова» Минздрава России

Паштаев Н. П., Поздеева Н. А., Синицын М. В.

Анализ отдалённых клинико-функциональных результатов имплантации интрастромальных колец по оптимизированной и стандартной технологиям с применением фемтосекундного лазера у пациентов с кератоконусом

Чебоксарский филиал ФГАУ «МНТК «Микрохирургия глаза» им. акад. С. Н. Фёдорова» Минздрава России, Чебоксары

РЕФЕРАТ

Цель – комплексный анализ отдалённых клинико-функциональных результатов имплантации интрастромальных колец «MyoRing» по оптимизированной и стандартной технологиям с применением фемтосекундного лазера (ФСЛ) у пациентов с кератоконусом (КК) II и III стадий.

Материал и методы. Были проанализированы результаты хирургического лечения 150 пациентов (160 глаз) с КК II и III стадий. В зависимости от метода операции все пациенты были разделены на 2 группы. В I группу были включены 75 пациентов (80 глаз), которым была выполнена имплантация колец «MyoRing» в интрастромальный карман, сформированный с помощью ФСЛ по оптимизированной технологии. II группу составили 75 пациентов (80 глаз), которым была выполнена имплантация колец «MyoRing» в интрастромальный карман, сформированный с помощью ФСЛ по стандартной технологии. Срок наблюдения в среднем составил 36 мес.

Результаты. В обеих исследуемых группах у пациентов с КК II и III стадий имплантация интрастромальных колец «MyoRing» по оптимизированной и стандартной технологиям с применением ФСЛ позволила достичь стабилизации заболевания и повысить остроту зрения. Большее увеличение биомеханических свойств роговицы было отмечено после имплантации колец «MyoRing» по оптимизированной технологии в сравнении со стандартным методом в связи с меньшим диаметром интрастромального кармана и более глубоким его расположением в задних отделах стромы.

Выводы. Оптимизированная технология интрастромальной имплантации колец «MyoRing» с применением фемтосекундного лазера по сравнению со стандартным методом приводит к более выраженному повышению биомеханических свойств кератоконусной роговицы, уплощению роговичной поверхности с более значительным снижением данных элевации задней роговичной поверхности у пациентов с кератоконусом II и III стадий.

Ключевые слова: *фемтосекундный лазер, кольцо «MyoRing», кератоконус.*

Введение. В последние годы всё больший интерес представляет имплантация интрастромальных колец «MyoRing» у пациентов с кератоконусом (КК) с целью усиления биомеханических свойств ослабленной роговицы за счёт создания для неё механического каркаса жёсткости, а также одномоментной коррекции сопутствующих аметропий в связи с улучшением её сферичности и уплощением роговичной поверхности [1–5]. Автором данной методики A. Daxer рекомендуется во всех случаях имплантировать кольцо «MyoRing» в интрастромальный карман диаметром 9,0 мм, сформированный на глубине 300 мкм, что не учитывает индивидуальной толщины роговицы пациента [6–8]. В Чебоксарском филиале ФГАУ «МНТК «Микрохирургия глаза» им. акад. С. Н. Фёдорова» была предложена и апробирована оптимизированная технология имплантации кольца «MyoRing» в интрастромальный карман, сформированный с применением фемтосекундного лазера (ФСЛ). Основное отличие оптимизированной технологии от стандартной (Daxer A., 2007) заключается в уменьшении диаметра интрастромального кармана с 9,0 до 8,0 мм и более глубоком его расположении в задних отделах стромы на глубине 85% от минимальных данных пахиметрии. Таким образом, учитывается индивидуальная толщина роговицы каждого пациента и интрастромальный карман формируется более глубоко в задних отделах стромы с целью большего повышения её биомеханических свойств после операции и снижения риска протрузии кольца.

Цель – комплексный анализ отдалённых клинико-функциональных результатов имплантации интрастромальных колец «MyoRing» по оптимизированной и стандартной технологиям с применением ФСЛ у пациентов с КК II и III стадий.

Материал и методы. Были проанализированы результаты хирургического лечения 150 пациентов (160 глаз) с КК II и III стадий по классификации Amsler – Krumeich (1998). В зависимости от метода операции все пациенты были разделены на 2 группы. В обеих группах операции были выполнены с помощью ФСЛ «IntraLase FS» 60 кГц («AMO»,

США). В I группу были включены 75 пациентов (80 глаз), которым была выполнена имплантация колец «MyoRing» («Dioptex», Австрия) в интрастромальный карман, сформированный с помощью ФСЛ «IntraLase FS» 60 кГц («AMO», США) по оптимизированной технологии диаметром 8,0 мм, на глубине 85% от минимальных данных пахиметрии. II группу составили 75 пациентов (80 глаз), которым была выполнена имплантация колец «MyoRing» в интрастромальный карман, сформированный с помощью ФСЛ по стандартной технологии в каждом случае диаметром 9,0 мм, на глубине 300 мкм.

В зависимости от стадии КК все пациенты были разделены на 2 подгруппы. В 1-ю подгруппу вошли пациенты со II стадией КК, во 2-ю подгруппу – с III стадией КК. В I группу 1-й подгруппы были включены 33 пациента (34 глаза), 2-й подгруппы – 42 пациента (46 глаз). II группу 1-й подгруппы составили 34 пациента (36 глаз), 2-й подгруппы – 41 пациент (44 глаза).

До и после операций всем пациентам проводили визометрию, биомикроскопию, кератотопографию, анализ биомеханических свойств роговицы на анализаторе вязко-эластических свойств роговицы «ORA» («Reichert», США), анализ элевационных карт на аппарате «Pentacam» («OCULUS Optikgeräte GmbH», Германия), анализ минимальной пахиметрии роговицы, в том числе расположенной над кольцом «MyoRing» по данным ОСТ «RTVue-100 CAM» («Optovue, Inc.», США). Срок наблюдения в среднем составил 36 месяцев (от 24 до 40 мес.).

Статистическую обработку результатов исследования проводили на персональном компьютере с использованием статистической программы «Statistica 6.1» (программный продукт «StatSoft», США). В обеих исследуемых группах достоверность различий изучаемых параметров в сроки 6, 12 и 36 мес. после операции оценивались по сравнению с их дооперационными значениями по параметрическому критерию t для зависимых переменных в связи с нормальным распределением показателей выборки. Различия изучаемых параметров считали достоверными при $p<0,05$.

Результаты. В обеих группах интраоперационных осложнений отмечено не было. Ранний послеоперационный период протекал ареактивно. В первые дни после операции у всех пациентов глаза были спокойные. Биомикроскопически оптические среды были прозрачные, у части пациентов визуализировались локальные субконъюнктивальные кровоизлияния вследствие наложения вакуумного кольца, кольца «MyoRing» находились в интрастромальных карманах, согласно расчётной глубине *(рис. 1)*.

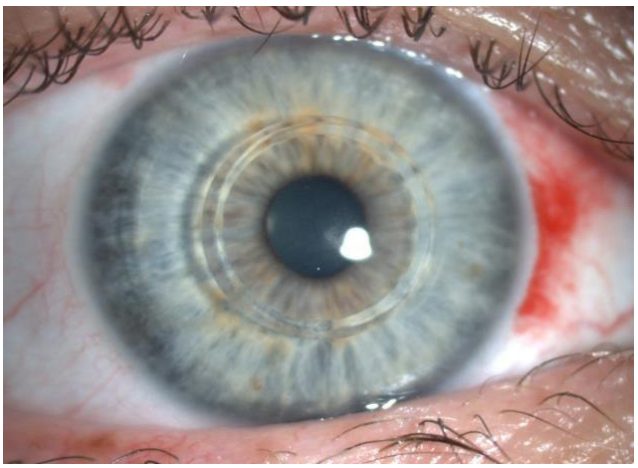

Рис. 1. Фото глаза пациента с кератоконусом после имплантации кольца MyoRing на следующий день после операции, выполненной с применением фемтосекундного лазера

В I группе послеоперационных осложнений отмечено не было. Во II группе в позднем послеоперационном периоде был отмечен 1 (1,25%) случай протрузии кольца «MyoRing». Протрузия кольца «MyoRing» была связана с недостаточной стабилизацией кератоконуса в послеоперационном периоде.

В обеих группах у пациентов с КК II и III стадий через 12 мес. после операций было отмечено сопоставимое повышение остроты зрения, которое оставалось стабильным в течение всего периода наблюдения *(табл. 1)*.

У всех пациентов после операций произошло снижение кератометрии, более выраженное у пациентов с КК II и III стадии в I группе. Во всех группах значительно улучшились показатели ЭППР и ЭЗПР, что демонстрирует улучшение геометрии обеих поверхностей роговицы.

Во всех исследуемых группах после операций усилились биомеханические свойства роговицы за счёт создания механического каркаса жёсткости в ослабленной роговице. В I группе по сравнению со II-ой у пациентов с КК II стадии отмечено в 1,7 раза большее увеличение биомеханических свойств роговицы, при КК III стадии – в 1,5 раза, что связано с меньшим диаметром интрастромального кармана и более глубоким его расположением в задних отделах стромы.

С целью оценки стабилизации заболевания в обеих группах была проанализирована динамика изменения минимальной толщины роговицы на вершине кератэктазии. В I и II группах через 12 мес. после операции минимальная толщина роговицы на вершине кератэктазии достигла дооперационных значений и оставалась стабильной на протяжении оставшегося периода наблюдения.

У всех пациентов был проведён анализ минимальной толщины роговицы над кольцом

Таблица 1

Динамика изменений клинико-функциональных данных после интрастромальной имплантации колец MyoRing по оптимизированной (I группа, n=80) и стандартной (II группа, n=80) технологиям с применением фемтосекундного лазера у пациентов с кератоконусом II–III стадии, M±SD

Группы	Подгруппы (стадия КК)	Параметры	До операции	Через 6 мес п/о	Через 12 мес п/о	Через 36 мес п/о	
			M±SD	M±SD	M±SD	M±SD	p*
I (оптимизированная технология имплантации колец «MyoRing»)	1 подгруппа (II стадия КК)	НКОЗ	0,16±0,05	0,42±0,11	0,46±0,11	0,47±0,07	0,0008
		КОЗ	0,58±0,14	0,66±0,09	0,71±0,08	0,72±0,1	0,0005
		Кср, дптр	50,15±1,1	43,52±1,26	42,5±1,28	42,59±1,37	0,0025
		ФРР, мм рт. ст.	5,9±1,23	6,9±0,87	7,11±0,51	7,11±0,51	0,0005
		КГ, мм рт. ст.	7,3±0,81	8,4±0,49	8,84±0,28	8,84±0,28	0,0009
		ЭППР, мкм	23,4±2,92	-1,02±0,34	-1,93±0,81	-1,93±0,73	0,0011
		ЭЗПР, мкм	56,0±4,82	10,3±2,37	10,1±1,7	10,1±1,32	0,0028
	2 подгруппа (III стадия КК)	НКОЗ	0,05±0,02	0,34±0,11	0,4±0,12	0,4±0,12	0,0034
		КОЗ	0,12±0,05	0,44±0,11	0,58±0,09	0,58±0,09	0,0045
		Кср, дптр	55,4±1,77	45,3±3,0	44,3±2,98	44,4±2,32	0,0008
		ФРР, мм рт. ст.	5,25±1,11	6,1±1,09	6,46±0,54	6,3±0,53	0,0014
		КГ, мм рт. ст.	6,92±0,9	8,3±0,59	8,57±0,32	8,57±0,32	0,0011
		ЭППР, мкм	42,3±5,45	-0,6±0,57	-1,61±0,84	-1,61±0,8	0,0048
		ЭЗПР, мкм	74,8±7,21	22,3±6,39	20,9±5,68	20,9±4,92	0,0052
II (стандартная технология имплантации колец «MyoRing»)	1 подгруппа (II стадия КК)	НКОЗ	0,15±0,08	0,35±0,08	0,42±0,1	0,42±0,1	0,0012
		КОЗ	0,5±0,12	0,55±0,12	0,62±0,07	0,62±0,07	0,0045
		Кср, дптр	48,84±2,82	41,41±2,74	42,45±2,52	42,92±2,37	0,0322
		ФРР, мм рт. ст.	5,8±1,31	6,34±0,95	6,49±1,0	6,49±0,75	0,0087
		КГ, мм рт. ст.	6,9±1,05	7,5±1,1	7,76±0,98	7,76±0,96	0,0066
		ЭППР, мкм	26,1±3,3	-0,89±0,38	-1,1±0,42	-1,1±0,42	0,0026
		ЭЗПР, мкм	54,7±5,9	9,8±2,1	18,0±2,64	20,2±2,45	0,0321
	2 подгруппа (III стадия КК)	НКОЗ	0,09±0,04	0,33±0,13	0,41±0,19	0,41±0,19	0,0048
		КОЗ	0,16±0,09	0,5±0,15	0,6±0,1	0,6±0,1	0,0072
		Кср, дптр	56,25±2,1	45,65±2,36	46,7±2,28	47,2±2,44	0,0056
		ФРР, мм рт. ст.	5,41±1,63	6,05±0,86	6,25±0,97	6,2±0,97	0,0051
		КГ, мм рт. ст.	6,8±1,3	7,6±0,86	7,9±0,75	7,9±0,75	0,0029
		ЭППР, мкм	44,1±6,4	-0,49±0,16	-0,6±0,12	-0,6±0,12	0,0254
		ЭЗПР, мкм	78,0±6,5	19,2±3,16	26,4±5,4	29,0±3,44	0,0085

Примечание: * – статистический анализ клинико-функциональных результатов в каждой группе проводился по сравнению с дооперационными данными

«MyoRing» по данным ОСТ роговицы. У пациентов I группы 1 подгруппы минимальная пахиметрия роговицы над кольцом «MyoRing» на следующий день после операции составляла 378,2±7,6 мкм (p=0,0156). Через 6 мес. после операции она уменьшилась на 150,1±7,5 мкм (p=0,0122) и оставалась стабильной на протяжении всего периода наблюдения. Во II группе 1 подгруппы минимальная пахиметрия роговицы над кольцом «MyoRing» на следующий день после операции составляла 300±4,0 мкм (p=0,0171). Через 6 мес. после операции она уменьшилась на 148,6±4,8 (p=0,0174), к 12 мес. – ещё на 16,3±4,2 (p=0,0166), и больше её статистически значимого изменения отмечено не было.

У пациентов I группы 2-й подгруппы минимальная пахиметрия роговицы над кольцом «MyoRing» на следующий день после операции составляла 352,8±7,1 мкм (p=0,0121). Через 6 мес.

после операции она уменьшилась на 152,3±5,3 мкм (p=0,0133) и оставалась стабильной на протяжении всего периода наблюдения. Во II группе минимальная толщина роговицы над кольцом «MyoRing» на следующий день после операции составляла 300±4,0 мкм (p=0,0112). Через 6 мес. после операции она уменьшилась на 155,2±4,4 (p=0,0174), к 12 мес. – ещё на 18,1±4,8 (p=0,0166) и больше статистически значимого её изменения отмечено не было.

Таким образом, у пациентов I и II групп было отмечено снижение минимальной толщины роговицы над кольцом в сроки до 6 мес., которая затем оставалась стабильной в I группе, а во II группе было отмечено статистически значимое её снижение и в период от 6 до 12 мес. наблюдения. В связи с уменьшением площади роговицы над кольцом в срок от 6 до 12 мес. у пациентов II группы происходил регресс кривизны роговицы и ЭЗПР. Снижение толщины роговицы над кольцом может быть связано с более поверхностным его расположением в предложенном A. Daxer стандартном методе, когда в каждом случае интрастромальный карман формируется с помощью микрокератома «Pocket Maker» на глубине 300 мкм, для которой разработан соответствующий ей аппланатор. Применение оптимизированной технологии имплантации кольца «MyoRing» позволяет формировать интрастромальный карман с учётом индивидуальной толщины роговицы пациента в каждом конкретном случае и более глубоко в задних отделах стромы по сравнению со стандартной методикой, что в меньшей степени снижает её биомеханическую стабильность и тем самым уменьшает риск протрузии «MyoRing».

Выводы. Оптимизированная технология интрастромальной имплантации колец «MyoRing» с применением фемтосекундного лазера по сравнению со стандартным методом приводит к более выраженному повышению биомеханических свойств кератоконусной роговицы (при II стадии кератоконуса – в 1,7 раза; при III стадии – в 1,5 раза), уплощению роговичной поверхности с более значительным снижением данных элевации задней роговичной поверхности на фоне сопоставимого улучшения показателей остроты зрения, элевации передней поверхности роговицы, отсутствия снижения минимальной толщины роговицы у пациентов с кератоконусом II и III стадий.

Список литературы:

1. *Бикбов М. М., Бикбова Г. М.* Результаты лечения кератоконуса методом имплантации интрастромальных роговичных колец Myoring в сочетании с кросслинкингом роговичного коллагена // Офтальмология. – 2012. – № 4. – С. 6–9.
2. *Маслова Н. А., Паштаев Н. П.* Отдалённые клинико-функциональные результаты после интрастромальной кератопластики с применением фемтосекундного лазера IntraLase FS у пациентов с кератоконусом // Офтальмохирургия. – 2011. – № 1. – С. 62–66.
3. *Паштаев Н. П., Синицын М. В., Поздеева Н. А.* Сравнительный анализ клинико-функциональных результатов фемтолазерных имплантаций интрастромальных сегментов и колец MyoRing у пациентов с кератоконусом // Офтальмохирургия. – 2014. – № 3. – С. 35–41.
4. *Синицын М. В., Паштаев Н. П., Поздеева Н. А.* Имплантация интрастромальных роговичных колец Myoring при кератоконусе // Вестник офтальмологии. – 2014. – № 4. – С. 123–126.
5. *Паштаев Н. П., Поздеева Н. А., Синицын М. В., Щеглова М. А.* Сравнительный анализ отдалённых клинико-функциональных результатов имплантации интрастромальных колец MyoRing по стандартной и оптимизированной технологиям с применением фемтосекундного лазера у пациентов кератоконусом // Офтальмохирургия. – 2017 – № 1. – С. 40–46.
6. *Daxer A.* Intracorneal ring in pocket shows promise for treatment of keratoconus // J. Cataract Refract. Surg. – 2009. – Vol. 32. – P. 17.
7. *Daxer A., Mahmoud H., Venkateswaran R. S.* Intracorneal continuous ring implantation for keratoconus: one-year follow-up // J. Cataract Refract. Surg. – 2010. – Vol. 36. – P. 1296–1302.
8. *Daxer A., Alio L., Pinero P.* Clinical outcomes after complete ring implantation in corneal ectasia sing the femtosecond technology // Ophthalmology. – 2011 – Vol. 118 – P. 1282–1290.