УДК 617.713

Сравнительный анализ работы фемтолазерных установок Фемто Визум (Россия) и Femto LDV Z6 (Швейцария). 3D-цифровая оценка морфометрических параметров роговичного клапана в эксперименте

А.В. Дога[1], С.А. Борзенок[1], И.А. Мушкова[1], А.Н. Каримова[1], Е.В. Кечин[1], С.К. Вартапетов[2], А.А. Шипунов[3], А.А. Фролов[4]

[1] *ФГАУ «МНТК «Микрохирургия глаза» им. акад. С.Н. Федорова» Минздрава России, Москва;*
[2] *ФГБУН «Институт общей физики им. А.М. Прохорова РАН», Москва;*
[3] *ФГАУ «МНТК «Микрохирургия глаза» им. акад. С.Н. Федорова» Минздрава России, Чебоксарский филиал;*
[4] *ООО «Остек-АртТул», Москва*

РЕФЕРАТ

Цель. Провести сравнительную 3D-цифровую оценку морфометрических параметров роговичного клапана, сформированного с помощью фемтолазерных установок Фемто Визум и Femto LDV Z6

Материал и методы. В эксперименте на 20 кадаверных глазах формировали роговичный клапан с помощью фемтосекундных лазерных установок Фемто Визум (Оптосистемы, Россия) (группа 1 – «Фемто Визум» – 10 глаз) и Femto LDV Z6 (Ziemer, Швейцария) (группа 2 – «Femto LDV Z6» – 10 глаз). В обеих группах формировали роговичный клапан по заданным параметрам: угол вреза края клапана – 70°, толщина клапана – 100 мкм, диаметр стромального ложа – 9,0 мм. С помощью 3D-цифрового микроскопа Hirox KH-8700 (Япония) измеряли угол вреза края клапана, толщину клапана и диаметр стромального ложа.

Результаты. В группе 1 («Фемто Визум») были получены следующие данные 3D-цифровой оценки: угол вреза края клапана – 74,61±3,09°, толщина клапана – 87,91±6,93 мкм, диаметр стромального ложа – 8,88±0,09 мм; в группе 2 («Femto LDV Z6») – угол вреза края клапана – 74,06±3,08°, толщина клапана – 87,92±7,79 мкм, диаметр стромального ложа – 8,83±0,06 мм. Статистически значимая разница между обеими группами отсутствует (p>0,05, U-критерий Манна-Уитни).

Выводы. 1. 3D-цифровой микроскоп Hirox KH-8700 позволяет проводить высокоточные измерения морфометрических параметров роговичного клапана по координатам X, Y, Z. 2. Фемтосекундные лазерные установки Фемто Визум и Femto LDV Z6 позволяют формировать роговичный клапан, у которого угол вреза края клапана и диаметр стромального ложа роговицы соответствуют заданным параметрам, без статистически значимой разницы между исследуемыми установками (p>0,05). Отмечена тенденция к формированию более тонкого роговичного клапана относительно заданных параметров в обеих исследуемых группах («Фемто Визум» и «Femto LDV Z6»), статистически значимая разница между группами отсутствует (p>0,05).

Ключевые слова: *3D-цифровой микроскоп Hirox KH-8700, ФемтоЛАЗИК, роговичный клапан, фемтосекундный лазер, Фемто Визум, Femto LDV Z6.*■

Авторы не имеют финансовых или имущественных интересов в упомянутых материале и методах.

Офтальмохирургия.– 2017.– № 2.– С. 36–42.

ABSTRACT

Comparative analysis of femtosecond laser Femto Visum (Russia) and Femto LDV Z6 (Switzerland). A 3D-digital assessment of morphometric parameters of corneal flap in the experiment

A.V. Doga[1], S.A. Borzenok[1], I.A. Mushkova[1], A.N. Karimova[1], E.V. Kechin[1], S.K. Vartapetov[2], A.A. Shipunov[3], A.A. Frolov[4]

[1] *The S. Fyodorov Eye Microsurgery Federal State Institution, Moscow;*
[2] *The A.M. Prokhorov General Physics Institute, the Russian Academy of Sciences, Moscow;*
[3] *The Cheboksary Branch of the S. Fyodorov Eye Microsurgery Federal State Institution, Cheboksary;*
[4] *The «Ostec-ArtTool» Ltd, Moscow*

Purpose. To perform a comparative 3D digital morphometric assessment of corneal flap formed using a femtosecond laser Femto Visum and Femto LDV Z6.

Material and methods. Experiment was performed on 20 cadaver eyes, on which corneal flaps were formed using the femtosecond laser systems Femto Visum (Optosystems, Russia) (Group 1 – «Femto Visum» – 10 eyes) and Femto LDV Z6 (Ziemer, Switzerland) (Group 2 – «Femto LDV Z6» – 10 eyes). In both groups, the corneal flap was formed on the set parameters: side cut angle – 70°, the flap thickness – 100 μm, diameter of stromal bed – 9.0 mm. By using 3D digital microscope Hirox KH-8700

(Japan) the side cut angle of the flap, the flap thickness and diameter of the stromal bed were measured.

Results. With 3D digital estimation we obtained following results in group 1 («Femto Visum»): side cut angle – 74.61±3.09°, the flap thickness – 87.91±6.93 μm, diameter of the stromal bed – 8.88±0.09 mm; in group 2 («Femto LDV Z6») – side cut angle – 74.06±3.08°, the flap thickness – 87.92±7.79 μm, diameter of the stromal bed – 8.83±0.06 mm. These parameters are not statistically different between the two groups (p>0.05, Mann-Whitney U-test).

Conclusions. 1. 3D digital microscope Hirox KH-8700 allows precise measurements of morphometric parameters of corneal flap in the coordinates X, Y, Z. 2. Femtosecond laser systems, Femto Visum and Femto LDV Z6, allow us to create the corneal flap such that the side cut angle and the diameter of the corneal stromal bed meet the set parameters, with no statistically significant difference between systems (p>0.05). The flap thickness was thinner than desired, («Femto Visum» and «Femto LDV Z6»), but there was no statistical difference between two groups (p>0.05).

Key words: *the 3D digital Microscope Hirox KH-8700, FemtoLASIK, corneal flap, femtosecond laser, Femto Visum, Femto LDV Z6.* ■

No author has a financial or proprietary interest in any material or method mentioned.

The Fyodorov Journal of Ophthalmic Surgery.– 2017.– No. 2.– P. 36–42.

В 1990 г. Pallikaris I. et al. была разработана технология Laser in situ keratomileusis (LASIK/ЛАЗИК) для коррекции аномалий рефракции [19]. С тех пор выполнено более 16 млн. таких операций [23]. Это связано с высокой эффективностью, безопасностью и предсказуемостью технологии. ЛАЗИК используют при коррекции миопии, гиперметропии, астигматизма, индуцированных аметропий после радиальной кератотомии, сквозной кератопластики, имплантации интраокулярных линз [1, 3, 5, 7, 9, 11]. Метод ЛАЗИК состоит из двух этапов: первый – формирование и подъем роговичного клапана на ножке с его репозицией после второго этапа – эксимерлазерной абляции стромы. Для формирования роговичного клапана наибольшее распространение получили два метода. Первый формирует клапан с помощью механического микрокератома (ЛАЗИК), второй – с помощью фемтосекундного лазера (ФемтоЛАЗИК) [1, 8, 9, 11]. С внедрением в клиническую практику офтальмохирурга фемтолазера удалось снизить частоту осложнений, связанных с формированием роговичного клапана механическим микрокератомом, тем самым повысить эффективность, безопасность и предсказуемость операции [11].

Основной критерий работы фемтосекундной лазерной установки – соответствие заданных и полученных морфометрических параметров роговичного клапана: толщины, диаметра и угла среза края клапана.

Достижения отечественных ученых Центра физического приборостроения Института общей физики им. акад. А. М. Прохорова РАН и МНТК «Микрохирургия глаза» им. акад. С.Н. Федорова были реализованы в создании высокотехнологичных лазерных рефракционных установок, которые не уступают зарубежным аналогам [1]. Одной из последних совместных разработок является первая отечественная фемтосекундная лазерная установка Фемто Визум (ООО «Оптосистемы», Россия). В экспериментальных исследованиях отмечены высокие показатели качества поверхности стромального ложа роговицы после формирования роговичного клапана с использованием российской фемтолазерной установки [2]. С появлением измерительного 3D-цифрового микроскопа Hirox KH-8700 (Япония) открываются широкие возможности в оценке морфометрических параметров роговичного клапана. Таким образом, следующим этапом изучения работы новой отечественной установки Фемто Визум стало исследование морфометрических параметров формируемого роговичного клапана.

ЦЕЛЬ

Провести сравнительную 3D-цифровую оценку морфометрических параметров роговичного клапана, сформированного с помощью фемтолазерных установок Фемто Визум и Femto LDV Z6.

МАТЕРИАЛ И МЕТОДЫ

Исследование проводили на 20 кадаверных глазах от 10 доноров-трупов без признаков патологии роговицы, не соответствующих критериям отбора для кератопластики, предоставленных Глазным тканевым банком «МНТК «Микрохирургия глаза» им. акад. С.Н. Федорова», имеющим лицензию на осуществление медицинской деятельности по изъятию и хранению органов и (или) тканей человека для трансплантации; транспортировке органов и (или) тканей человека для трансплантации. Возраст доноров варьировал от 30 до 38 лет. От момента смерти до энуклеации проходило не более 10 часов, от момента смерти до выполнения эксперимента – не более 12 часов.

Было сформировано две группы по 10 кадаверных глаз в каждой. Первую группу составили кадаверные глаза, на которых роговичный клапан формировали с помощью фемтолазерной установки Фемто Визум (Оптосистемы, Россия) (частота повторения лазерных импульсов – 1 МГц, энергия импульса – 300-900 нДж, размер пятна фокусировки – менее 2 мкм); на глазах второй группы клапан формировали с использованием установки Femto LDV Z6 (Ziemer, Швейцария) (частота повторения лазерных импульсов – более 5 МГц, энергия импульса – менее 100 нДж, размер пятна фокусировки – 2 мкм). Фемтосекундный лазер Femto LDV Z6 был выбран в качестве сравнения в виду того, что на сегодняшний день он является одним из самых удачных лазеров для формирования роговичного клапана, показавших свою безопасность и эффективность в коррекции аномалий рефракции [24-26]. Материал для исследования подготавливали по отработанной технологии. Вначале кадаверный глаз помещали в «зажим-лепесток» для механиче-

Для корреспонденции:

Кечин Евгений Владимирович, аспирант отдела рефракционной лазерной хирургии

E-mail: evgeny.kechin@gmail.com

Рис. 1. 3D-цифровой микроскоп Hirox KH-8700 (Япония)

Рис. 2. Край стромального ложа роговицы после формирования клапана фемтосекундным лазером. Роговичный клапан удален. Изображение получено с видеокамеры 3D-цифрового микроскопа Hirox KH-8700 (Япония)

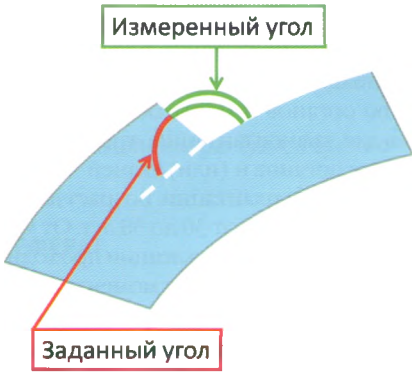

Рис. 3. Схема измерения угла вреза роговичного клапана

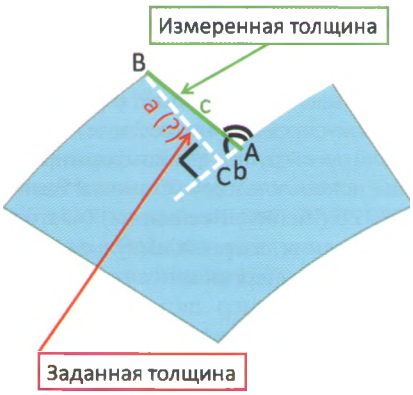

Рис. 4. Схема измерения толщины клапана. Примечание: A, B – острые углы прямоугольного треугольника; C – прямой угол; a, b – катеты прямоугольного треугольника; c – гипотенуза прямоугольного треугольника

ской фиксации и создания необходимого офтальмотонуса для фемтодиссекции. Затем скарифицировали эпителий роговицы. После этого с помощью фемтолазерной установки в обеих группах формировали роговичный клапан с заданными параметрами: диаметр стромального ложа – 9,0 мм, толщина клапана – 100 мкм, угол вреза края клапана – 70°. Далее выкраивали роговично-склеральный диск, который фиксировали в 4,0% формальдегиде в течение 12 часов. Подъем роговичного клапана выполняли с использованием двух пинцетов, непосредственно перед проведением исследования морфометрических параметров клапана, которое выполняли с помощью измерительного оптического 3D-цифрового микроскопа Hirox KH-8700 (Япония) *(рис. 1)*. Построение математической 3D-модели объекта в данном микроскопе основано на серии захваченных плоских изображений на разном уровне фокусировки. Полученную модель можно поворачивать в пространстве, изменять масштаб, выполнять 2D- и 3D-измерения: длины линии, величины угла, диаметра, периметра, площади, уровня высот и др. Контрольные точки измерения можно наносить как на самой 3D-модели, так и на сформированном графике после нанесения профильной линии измерения на 3D-модели [10]. Так же 3D-цифровой микроскоп позволяет выполнять видеосъемку объектов с использованием поворотной камеры *(рис. 2)*.

Измерение морфометрических параметров клапана с помощью 3D-цифрового микроскопа и их дальнейшее использование в математических расчетах имело следующие особенности: учитывая месторасположение заданного угла вреза клапана и невозможность его непосредственного измерения каким-либо известным методом, было решено выполнить измерение смежного угла (измеренный угол) с заданным *(рис. 3)*, с последующим математическим вычислением заданного угла (полученный угол). Для этого использовали следующую формулу: полученный угол = 180 – измеренный угол.

При оценке толщины роговичного клапана выполняли измерение высоты сформированного интерфейса по диаметру стромального ложа роговицы (измеренная толщина) *(рис. 4)*. Принимая во внимание, что измеренная толщина *(рис. 4, прим. C)* находится не под прямым углом к поверхности стромального ложа, было решено выполнить математическое вычисление высоты сформированного интерфейса (полученная толщина) путем построения прямоугольного треугольника, гипотенузой которого является измеренная толщина *(рис. 4, прим. C)*. Далее определяли длину катета *(рис. 4, прим. a)*, который образует высоту сформированного интерфейса (полученная толщина) – это наименьшее расстояние между передней и задней поверхностями клапана, которое соответствует фактической толщине клапана. При расчетах использовали значения измеренного и полученного *(рис. 4, прим. A)* углов. Для общего решения прямоугольного треугольника использовали теорему Пифагора: $c^2=a^2+b^2$, где: a, b – катеты, c – гипотенуза.

Измерение угла вреза и высоты сформированного интерфейса (измеренные угол и толщина) с помощью 3D-цифрового микроскопа Hirox KH-8700 (Япония) выполняли на трех профильных линиях в каждом квадранте сформированного стромального ложа *(рис. 5, 6)*. Таким образом, с каждого подготовленного роговично-склерального диска со сформированным роговичным клапаном получали по 12 значений измеренного угла и измеренной толщины. Также выполняли измерение диаметра стромального ложа роговицы путем нанесения измерительных точек на полученных снимках с помощью программного обеспечения 3D-цифрового микроскопа *(рис. 7, 8)*. Этот диаметр является задаваемой величиной в настройках фемтоустановки – внутренним (задним) значением диаметра клапана, и именно этот параметр имеют в виду в повседневной практике офтальмологи, когда задают значение диаметра клапана в программное обеспечение фемтолазерной установки.

Статистическую обработку данных проводили с использованием

компьютерных программ Statistica 6.0 и Microsoft Excel 2007. Результаты представлены в виде средней арифметической величины (M) и стандартного отклонения (σ). Для сравнения данных использовали непараметрический анализ U-критерий Манна-Уитни. Статистически достоверными признавали различия, при которых уровень достоверности (p) $p<0,05$.

РЕЗУЛЬТАТЫ

Результаты проведенного исследования представлены в *табл.*

При сравнительной оценке значений измеренного угла вреза края клапана видно, что различие между группами 1 («Фемто Визум») и 2 («Femto LDV Z6») не достоверно ($p>0,05$), 105,39±3,09° и 105,94±3,08°соответственно. Выявлена высокая степень соответствия полученного и заданного (700) угла вреза края клапана, группа 1 («Фемто Визум») – 74,61±3,09°, группа 2 («Femto LDV Z6») – 74,06±3,08°. В обеих исследуемых группах угол вреза имеет четкую Z-форму на всем протяжении края клапана, что видно на графическом изображении измерительного профиля и 3D-снимке угла вреза *(рис. 5, 6)*.

Из данных настоящего исследования видно, что статистически значимая разница по измеренной толщине между группами 1 («Фемто Визум») и 2 («Femto LDV Z6») отсутствует ($p>0,05$), 91,32±7,24 и 91,51±7,56 мкм соответственно. В обеих исследуемых группах отмечен регулярный характер измеренной толщины в каждом экспериментальном образце. Значение полученной толщины в группе 1 («Фемто Визум») составило 87,91±6,93 мкм, в группе 2 («Femto LDV Z6») – 87,92±7,79 мкм. Между исследуемыми группами по данным полученной толщины статистически значимой разницы не выявлено ($p>0,05$).

Из сравнительной оценки результатов измерения диаметра стромального ложа видно, что между группами 1 («Фемто Визум») и 2 («Femto LDV Z6») статистически значимая разница отсутствует ($p>0,05$), 8,88±0,09 и 8,83±0,06 мм соответственно. Анализ результатов показал высокую степень соответствия полученных и заданных параметров диаметра стромального ложа в обеих группах. Как в группе 1 («Фемто Визум»), так и в группе 2 («Femto LDV Z6») форма полученного стромального ложа представляла собой четкий круг, вписывающийся в измерительную окружность, построенную по измерительным точкам *(рис. 7, 8)*.

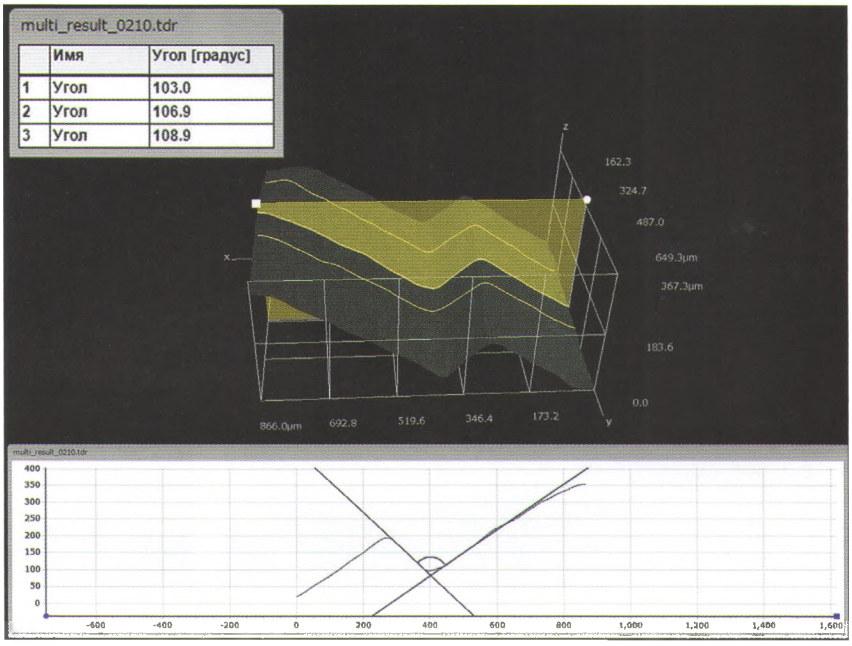

Рис. 5. 3D-цифровое изображение угла вреза края клапана, сформированного с помощью установки Фемто Визум. Роговичный клапан удален. Желтым цветом указаны профильные линии, по которым проводили измерения. На графике показан измеренный угол и его форма. В верхнем левом углу снимка таблица со значениями измеренного угла

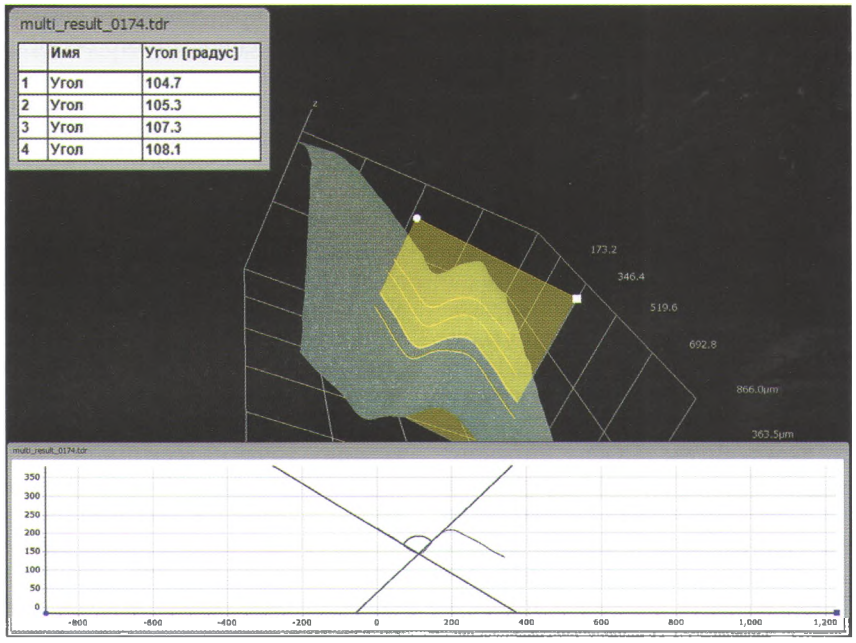

Рис. 6. 3D-цифровое изображение угла вреза края клапана, сформированного с помощью установки Femto LDV Z6. Роговичный клапан удален. Желтым цветом указаны профильные линии, по которым проводили измерения. На графике показан измеренный угол и его форма. В верхнем левом углу снимка таблица со значениями измеренного угла



Рис. 7. Стромальное ложе роговицы, сформированное с помощью установки Фемто Визум. Роговичный клапан удален. На снимке показана измерительная окружность со значениями измеренного диаметра. Ув. x50

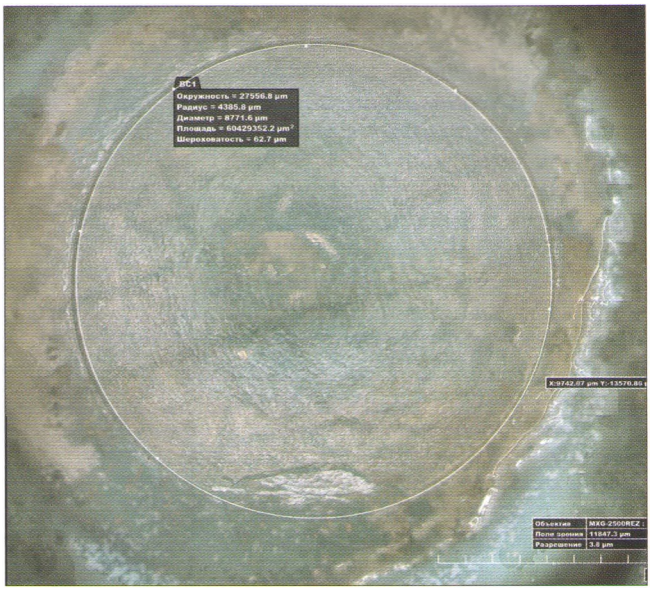

Рис. 8. Стромальное ложе роговицы, сформированное с помощью установки Femto LDV Z6. Роговичный клапан удален. На снимке показана измерительная окружность со значениями измеренного диаметра. Ув. x50

ОБСУЖДЕНИЕ

В современной офтальмологии ЛАЗИК является самым распространенным хирургическим методом коррекции различных видов аномалий рефракции [17]. С внедрением в клиническую практику фемтосекундного лазера метод ЛАЗИК стал более безопасным, эффективным и предсказуемым [11]. Фемтолазер позволяет формировать униформный высокопрогнозируемый по морфометрическим параметрам (угол вреза края, толщина, диаметр) роговичный клапан [8, 9, 11-13, 20, 25, 26]. С появлением первой отечественной фемтолазерной установки Фемто Визум (ООО «Оптосистемы», Россия), созданной совместными усилиями учеными Центра физического приборостроения Института общей физики им. акад. А. М. Прохорова РАН и МНТК «Микрохирургия глаза» им. акад. С.Н. Федорова, становится актуальным вопрос сравнительной оценки результатов ее работы с лучшими зарубежными аналогами.

При анализе мировой литературы было выяснено, что на сегодняшний день существуют лишь единичные научные работы, в которых проводились 3D-измерения морфометрических параметров роговичного клапана.

Несмотря на то что по своим конструкционным характеристикам использование 3D-цифрового микроскопа Hirox KH-8700 в клинической практике не представляется возможным, применение данного оборудования в экспериментальных исследованиях для оценки морфометрических параметров роговичного клапана является, несомненно, важным этапом при разработке и совершенствовании фемтолазерных установок.

Благодаря построению 3D-модели и программному обеспечению, 3D-цифровой микроскоп Hirox KH-8700 позволяет измерять диаметр стромального ложа роговицы, угол вреза края клапана и высоту сформированного интерфейса в любой заданной точке на всем протяжении диаметра клапана. Используя графические изображения измеряемого профиля, можно оценить форму угла вреза края клапана. Применяя 2D-измерения, можно оценить соответствие формируемого диаметра стромального ложа окружности.

Немаловажным аспектом при работе с 3D-цифровым микроскопом Hirox KH-8700 является отсутствие необходимости выполнять специальную пробоподготовку стромального ложа роговицы, что снижает риск появления артефактов, сокращает время проведения исследования и не требует дополнительных финансовых затрат.

Известно, что критерием оценки работы фемтосекундного лазерного кератома является степень соответствия полученных значений морфометрических параметров клапана заданным параметрам. Несмотря на это при обработке данных настоящего исследования в первую очередь проводили сравнительную оценку полученных результатов группы 1 («Фемто Визум») с группой 2 («Femto LDV Z6»), поскольку установка Femto LDV Z6 как фемтолазерный кератом для формирования роговичного клапана зарегистрирована на территории Российской Федерации и имеет все необходимые документы для применения, с успехом используется в клинической практике, показывая высокие послеоперационные клинико-функциональные результаты [24-26]. Исследование точности соответствия полученных и заданных параметров не являлось первоочередной задачей работы. Несмотря на это, такое соответствие оказалось довольно высоким по всем исследуемым морфометрическим параметрам роговичного клапана, в том числе в группе 1, в которой использовали первую отечественную фемтолазерную установку Фемто Визум, разработка и совершенствование которой ведется в настоящее время.

При несоответствии полученных значений заданным параметрам кла-

Таблица

Данные 3D-цифровой микроскопии морфометрических параметров роговичного клапана, сформированного с использованием фемтолазерных установок Фемто Визум и Femto LDV Z6 (M±σ)

Параметр	Группа 1 («Фемто Визум»)	Группа 2 («Femto LDV Z6»)
Заданный угол среза, °	70	70
Измеренный угол (3D), °	105,39±3,09*	105,94±3,08
Полученный угол, °	74,61±3,09*	74,06±3,08
Заданная толщина клапана, мкм	100	100
Измеренная толщина (3D), мкм	91,32±7,24*	91,51±7,56
Полученная толщина, мкм	87,91±6,93*	87,92±7,79
Заданный диаметр стромального ложа, мм	9,0	9,0
Измеренный диаметр стромального ложа (3D), мм	8,88±0,09*	8,83±0,06

Примечание: * p>0,05 по сравнению с группой 2 («Femto LDV Z6»), U-критерий Манна-Уитни.

пана офтальмолог может столкнуться с интра- и послеоперационными осложнениями технологии ЛАЗИК.

Уменьшение значения угла среза края клапана относительно заданных параметров может привести к повышению риска смещения клапана и врастания эпителия под клапан [13]. В то время как увеличение угла среза относительно заданных параметров может сопровождаться более трудоемким процессом поднятия роговичного клапана, что может привести к большей травматизации роговицы. В настоящем исследовании показана высокая степень соответствия полученного угла среза края клапана заданным параметрам в обеих исследуемых группах.

В настоящей работе отмечена четкая Z-форма угла среза края клапана на протяжении всего диаметра исследуемых образцов в обеих группах («Фемто Визум» и «Femto LDV Z6»). За счет такой формы угла среза снижается риск смещения роговичного клапана в раннем послеоперационном периоде, а в позднем послеоперационном периоде приводит к формированию выраженного рубца, который повышает биомеханическую стабильность роговицы и также снижает риск смещения клапана [9].

Существенное отклонение полученной толщины клапана относительно заданной в сторону уменьшения может сопровождаться повреждением боуменовой мембраны во время фемтодиссекции роговицы, что приводит к десквамации эпителия, вертикальному прорыву газа, формированию непрорезанных участков роговицы – тканевых «мостиков», с риском разрыва клапана при попытке его подъема [8]. Также возможно формирование эпителиального клапана, как это происходит при технологии эпи-ЛАЗИК. В таком случае дальнейшее воздействие эксимерного лазера придется непосредственно на боуменову мембрану. Как показывают некоторые авторы, удаление боуменовой мембраны при проведении поверхностной кератоабляции может быть причиной развития помутнения роговицы («haze») [18]. Такое помутнение сопровождается регрессом рефракционного эффекта, снижением некорригированной и максимально корригированной остроты зрения [6].

Значительное непредсказуемое отклонение полученной толщины относительно заданной в сторону увеличения может привести к повышенному риску развития индуцированной кератэктазии при условии, что это приведет к превышению порогового значения остаточной стромы роговицы (250-300 мкм), либо будет сопровождаться изменением более 40% толщины роговицы от дооперационных значений, которое складывается из толщины сформированного клапана и глубины абляции стромы (percent tissue altered (PTA)) [22].

При оценке результатов измеренной и полученной толщины клапана в группе 1 («Фемто Визум») отмечено, что отклонение от заданной толщины больше, чем в проведенных другими исследователями клинических работах с использованием установки Femto LDV, которое в таких исследованиях составляет ~7 мкм [25]. Вместе с тем, в настоящем экспериментальном исследовании результаты группы 2 («Femto LDV Z6») имеют аналогичную тенденцию. Так же в данном исследовании показано, что отсутствует статистически значимая разница по измеренной толщине между группами 1 («Фемто Визум») и 2 («Femto LDV Z6») (p>0,05). К тому же отклонение от заданной толщины в обеих исследуемых группах не превышает значений, полученных в других работах, в которых изучали морфометрические параметры роговичного клапана, сформированного с использованием североамериканской установки IntraLase – самой распространенной фемтолазерной установки в мире [15].

Большее отклонение полученных значений толщины клапана относительно заданных в сторону уменьшения, по сравнению с клиническими работами других авторов, можно объяснить тремя особенностями проведенного исследования. Первой особенностью является отсутствие слезы и других жидкостей на поверхности исследуемых образцов роговицы, а, как известно, при измерении толщины клапана в клинической практике с помощью оптической когерентной томографии учитывается толщина слезной пленки, которая составляет в среднем 3 мкм [14, 21]. Ко второй особенности можно отнести запланированную деэпителизацию роговицы в процессе эксперимента на кадаверных глазах, проводимую перед формированием клапана. Как отмечают

некоторые исследователи, уже в раннем послеоперационном периоде после ФемтоЛАЗИК происходит ремоделирование эпителия роговицы с его утолщением, достигающим 6 мкм и сохраняющимся на протяжении первого года наблюдения, что закономерно приводит к увеличению толщины клапана [16, 21]. Третьей особенностью настоящей работы, объясняющей уменьшение толщины клапана, является использование раствора формальдегида для фиксации роговично-склеральных дисков. В целом это приводит к уплотнению белков, а в роговице – к уменьшению толщины образца [4].

Соответствие полученных и заданных параметров диаметра стромального ложа является важным фактором в профилактике интра- и послеоперационных осложнений. В случае, если полученный диаметр стромального ложа формируется меньше заданного размера, увеличивается вероятность воздействия эксимерного лазера за пределами стромального ложа, даже при оптимальной форме распределения энергии импульса. Такое воздействие приводит к повреждению края стромального ложа и увеличению риска развития дальнейшего врастания эпителия [1]. Особенно важно значение полученного диаметра стромального ложа при коррекции гиперметропии, когда значительное воздействие эксимерного лазера приходится на периферию стромального ложа [9]. В случае, если имеется периферическая неоваскуляризация роговицы, что характерно для пациентов с синдромом «сухого» глаза, длительно использующих контактные линзы, значительное отклонение полученного диаметра стромального ложа роговицы в сторону увеличения может привести к повреждению новообразованных сосудов с последующим кровотечением, увеличению времени операции, формированию отека клапана, десквамации эпителия и возможным изменениям коэффициента абляции роговицы, снижающим предсказуемость рефракционного результата операции.

Анализ результатов настоящего исследования показал высокую степень соответствия полученных и заданных параметров диаметра стромального ложа как в группе 1 («Фемто Визум»), так и в группе 2 («Femto LDV Z6»).

ВЫВОДЫ

1. 3D-цифровой микроскоп Hirox KH-8700 позволяет проводить высокоточные измерения морфометрических параметров роговичного клапана по координатам X, Y, Z.

2. Фемтосекундные лазерные установки Фемто Визум и Femto LDV Z6 позволяют формировать роговичный клапан, у которого угол среза края клапана и диаметр стромального ложа роговицы соответствуют заданным параметрам без статистически значимой разницы между исследуемыми установками ($p>0,05$). Отмечена тенденция к формированию более тонкого роговичного клапана относительно заданных параметров в обеих исследуемых группах («Фемто Визум» и «Femto LDV Z6»), статистически значимая разница между группами отсутствует ($p>0,05$).

ЛИТЕРАТУРА

1. Дога А.В. Эксимерлазерная рефракционная микрохирургия роговицы на базе сканирующей установки «Микроскан»: Дис. ... д-ра мед. наук. – М., 2004. – 271 с.

2. Дога А.В., Борзенок С.А., Мушкова И.А. и др. Качественная оценка поверхности стромального ложа роговицы после формирования клапана с использованием различных фемтосекундных лазерных установок // Практическая медицина. – 2016. – № 6. – С. 31-35.

3. Дога А.В., Мушкова И.А., Майчук Н.В., Кечин Е.В. Клинический случай докоррекции рефракционных нарушений после имплантации интраокулярной линзы «премиум-класса» // Вестник Тамбовского университета. Сер.: Естественные и технические науки. – 2016. – Т. 21. – № 4. – С. 1505-1510.

4. Зенин О.К., Калмин О.В. Способ сохранения биологического материала // Вестник Пензенского государственного университета. – 2016. – № 1. – С. 22-26.

5. Игнатьев А.В., Мушкова И.А., Кишкин Ю.И. и др. Коррекция посткератотомических рефракционных нарушений методом топографически ориентированного лазерного in situ кератомилеза // Практическая медицина. – 2016. – Т. 1. – № 2 (94). – С. 118-123.

6. Качалина Г.Ф. Хирургическая технология трансэпителиальной ФРК при миопии на эксимерлазерной установке «Профиль-500»: Автореф. дис. ... канд. мед. наук. – М., 2000. – 25 с.

7. Качалина Г.Ф., Дога А.В., Семенов А.Д. и др. Сравнительная оценка результатов коррекции индуцированной аметропии после сквозной кератопластики методами ФемтоЛАЗИК и ЛАЗИК // Офтальмохирургия. – 2012. – № 3. – С. 12-16.

8. Костенев С.В., Черных В.В. Фемтосекундная лазерная хирургия: принципы и применение в офтальмологии. – Новосибирск: Наука, 2012. – 142 с.

9. Куликова И.Л., Паштаев Н.П. Кераторефракционная лазерная хирургия в реабилитации детей и подростков с гиперметропической рефракцией. – М.: Офтальмология, 2012. – 235 с.

10. Ляпин А.Б. HIROX. Сделано в Японии. Путь к вершинам // Технологии в электронной промышленности. – 2007. – № 2. – С. 40-45.

11. Патеева Т.З. Фемтолазерная коррекция миопии: Автореф. дис. ... канд. мед. наук. – М., 2012. – 23 с.

12. Пожарицкий М.Д., Трубилин В.Н. Фемтоласик. – М.: Апрель, 2012. – 96 с.

13. Ahn H., Kim J.K., Kim C.K. et al. Comparison of laser in situ keratomileusis flaps created by 3 femtosecond lasers and a microkeratome // J. Cataract Refract. Surg. – 2011. – Vol. 37, № 2. – P. 349-357.

14. Azartash K., Kwan J., Paugh J.R. et al. Precorneal tear film thickness in humans measured with a novel technique // Mol. Vis. – 2011. – Vol. 22, № 17. – P. 756-767.

15. Binder P.S. Flap dimensions created with the IntraLase FS laser // J. Cataract Refract. Surg. – 2004. – Vol. 30, № 1. – P. 26-32.

16. Kanellopoulos A.J., Asimellis G. Longitudinal postoperative lasik epithelial thickness profile changes in correlation with degree of myopia correction // J. Refract. Surg. – 2014. – Vol. 30, № 3. – P. 1666-1671.

17. Lundström M., Manning S., Barry P. et al. The European registry of quality outcomes for cataract and refractive surgery (EUREQUO): a database study of trends in volumes, surgical techniques and outcomes of refractive surgery // Eye Vis. (Lond.). – 2015. – Vol. 30. – P. 2-8.

18. Malley D., Steinert R., Puliafito C. et al. Immunofluorescence study of corneal wound healing after excimer laser anterior keratectomy in the monkey eye // Arch. Ophthalmol. – 1990. – Vol. 108. – P. 1316-1322.

19. Pallikaris I., Papatzanaki M., Stathi E. et al. Laser in situ keratomileusis // Laser Surg. Med. – 1990. – Vol. 10. – P. 463-468.

20. Pietila J., Huhtala A., Makinen P., Uusitalo H. Flap characteristics, predictability, and safety of the Ziemer FEMTO LDV femtosecond laser with the disposable suction ring for LASIK // Eye (Lond.). – 2014. – Vol. 28, № 1. – P. 66-71.

21. Rocha K.M., Krueger R.R. Spectral-domain optical coherence tomography epithelial and flap thickness mapping in femtosecond laser-assisted in situ keratomileusis // Am. J. Ophthalmol. – 2014. – Vol. 158, № 2. – P. 293-301.

22. Santhiago M.R., Smadja D., Gomes B.F. et al. Association between the percent tissue altered and post-laser in situ keratomileusis ectasia in eyes with normal preoperative topography // Am. J. Ophthalmol. – 2014. – Vol. 158, № 1. – P. 87-95.

23. Solomon K.D., Fernandez de Castro L.E., Sandoval H.P. et al. Joint LASIK Study Task Force. LASIK world literature review: quality of life and patient satisfaction // Ophthalmology. – 2009. – Vol. 116, № 4. – P. 691-701.

24. Tomita M., Waring G.O. 4th, Watabe M. Analysis of corneal endothelial cell density and morphology after laser in situ keratomileusis using two types of femtosecond lasers // Clin. Ophthalmol. – 2012. – Vol. 6. – P. 1567-1572.

25. Zhang J., Zhou Y., Zhai C., Tian L. Comparison of 2 femtosecond lasers for laser in situ keratomileusis flap creation // J. Cataract Refract. Surg. – 2013. – Vol. 39, № 6. – P. 922-927.

26. Zhou Y., Zhang J., Tian L., Zhai C. Comparison of the Ziemer FEMTO LDV femtosecond laser and Moria M2 mechanical microkeratome // J. Refract. Surg. – 2012. – Vol. 28, № 3. – P. 189-194.

Поступила 22.02.2017.