ТОЧКА ЗРЕНИЯ
ВОСТОК – ЗАПАД

Научно-практический журнал

ISSN 2410-1257

№ 4 • 2017

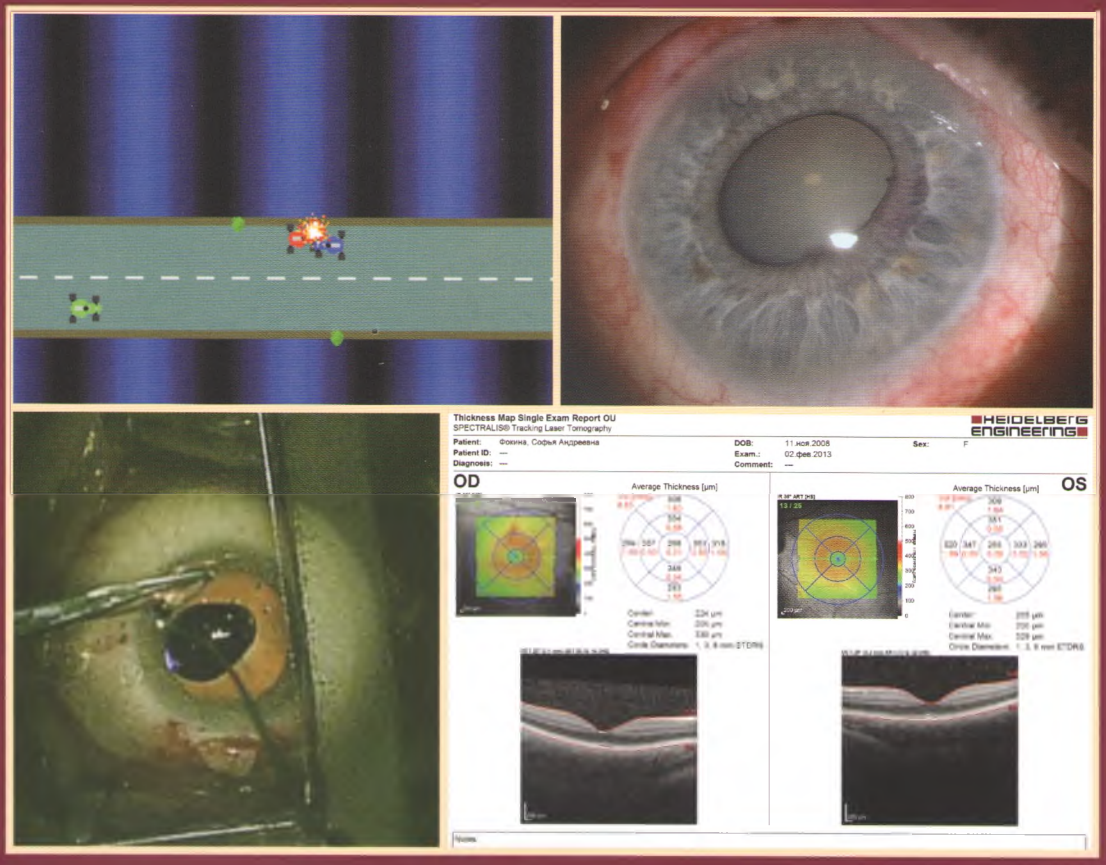

УДК 617.753.5: 617.751.6

Первые результаты лазерного insitu кератомилеза у детей с гиперметропической анизометропией с применением фемтосекундной системы «ФемтоВизум»

И.Л. Куликова[1], Н.П. Паштаев[1-3], Н.В. Чапурин[1]

[1]Чебоксарский филиал ФГАУ «МНТК «Микрохирургия глаза» им. акад. С.Н. Федорова» Минздрава России, Чебоксары;
[2]ГАУ ДПО Чувашии «Институт усовершенствования врачей» Чебоксары;
[3]ФГБОУ ВО «Чувашский государственный университет им. И.Н. Ульянова», Чебоксары

РЕФЕРАТ

Цель – анализ первых результатов лазерного in situ кератомилеза с фемтолазерным сопровождением (ФемтоЛАЗИК) с помощью отечественной установки «ФемтоВизум» у детей с гиперметропией и анизометропией.

Материал и методы. Проведен анализ изменения среднего значения сферического эквивалента рефракции (СЭ), некорригируемой (НОЗ) и максимально корригируемой (КОЗ) остроты зрения у 31 ребенка в сроки от 6 до 1,5 лет (в среднем 9±2,8 месяцев) после операции и последующего консервативного лечения амблиопии. Всем пациентам на амблиопичном глазу был выполнен ФемтоЛАЗИК с использованием эксимерного лазера «Микроскан» 500 Гц (Троицк, Россия) и фемтосекундного лазера «ФемтоВизум» 1МГц (Троицк, Россия). До операции НОЗ составила 0,07±0,03, КОЗ – 0,13±0,05. Среднее значение СЭ амблиопичного глаза составило +4,34±2,61 дптр, анизометропия по СЭ – в среднем 4,31±1,56 дптр. Рефракционные данные парного глаза были близки к эмметропии.

Результаты. Через 9 месяцев после ФемтоЛАЗИК СЭ составил в среднем +1,02±0,28 дптр (p=0,00), анизометропия – 0,58±0,34 дптр (p=0,00), КОЗ – 0,2±0,04 (p=0,00), НОЗ – 0,16±0,1 (p=0,00). Предсказуемость запланированного (для уменьшения анизометропии) рефракционного эффекта в пределах ±0,5 дптр и ±1,0 дптр составила 56 и 64% соответственно. В 50% случаев КОЗ увеличилась на 1–2 строки.

Вывод. ФемтоЛАЗИК с использованием отечественной фемтосекундной установки «ФемтоВизум» 1МГц у детей с гиперметропией и анизометропией является безопасным и эффективным.

Ключевые слова: *рефракционная хирургия у детей, анизометропия, амблиопия, фемтосекундный лазер.* ■

Точка зрения. Восток – Запад.– 2017.– № 4.– С. 72–76.

ABSTRACT

First results of laser in situ keratomileusis in children with hypermetropic anisometropia with «FemtoVisum» femtosecond system use

I.L. Kulikova[1], N.P. Pashtaev[1-3], N.V. Chapurin[1]

[1]Academician S.N. Fyodorov FSBI IRTC «Eye Microsurgery», Cheboksary branch;
[2]Postgraduate Doctors, Training Institute, Cheboksary;
[3]The Chuvash State University named after I.N. Ulyanov, Cheboksary

Purpose – analysis of first results of femtosecond laser-assisted laser in situ keratomileusis (FS-LASIK) in children with hyperopia and anisometropia with «FemtoVisum'» domestic laser system.

Material and methods. Change of mean spherical equivalent of refraction, uncorrected (UCVA) and maximally corrected (CDVA) visual acuities in 31 children during 6 months – 1,5 years (mean 9±2,8 month) after surgery and subsequent amblyopia conservative treatment was analyzed. FS-LASIK was rendered to all patients on amblyopic eye, 500 Hz «Microscan» (Troizk, Russia) eximer laser and 1MHz «FemtoVisum2 (Troizk, Russia) femtosecond laser were used. Before surgery UCVA was 0,07±0,03, CDVA – 0,13±0,1. Mean spherical equivalent refraction (SE) of amblyopic eye was +4,34±2,61 D, mean anisometropia was 4,31±1,56 D. Refraction data of fellow eye were close to emmetropy.

Results. In 9 months after FemtoLASIK mean SE was +1,02±0,28 D (p=0,00), anisometropia – 0,58±0,34 D (p=0,00), CDVA 0,2±0,04 (p=0,00), UCVA 0,16±0,1 (p=0,00). Predictability of planed (in order to lessen anisometropia) refractive effect – within ±0,5 D and ±1,0D was 56% and 64 % respectively. In 50% of cases CVA increased 1-2 lines.

Conclusion. FS-LASIK in children with hyperopia and anisometropia with domestic 1MHz «FemtoVisum» femtosecond laser use is safe and effective.

Key words: *refractive surgery in children, anisometropia, amblyopia, femtosecond laser.* ■

Point of View. East – West.– 2017.– No. 4.– P. 72–76.

Амблиопия является наиболее распространенной причиной нарушений зрения у детей [1–4]. Частота встречаемости амблиопии оценивается в 2–5% от общего числа детей всех возрастов [1]. Развитие амблиопии при анизометропии связано с расфокусировкой ретинального изображения худшего глаза [2, 5]. Известно, что консервативное лечение амблиопии зависит от возраста и не дает положительного эффекта в среднем от 20 до 40% случаев [3, 4, 6]. По данным литературы, очковая коррекция у детей не всегда возможна, а контактная коррекция может привести к инфекционным осложнениям [7].

Рефракционная хирургия успешно применяется у взрослых, имеются опубликованные данные об отдаленных результатах операций [8, 9]. В настоящее время особое внимание уделяется предоперационному обследованию пациентов и соблюдению техники операции, обеспечивающих безопасность вмешательства. При невозможности или непереносимости очковой и контактной коррекции у детей с 80–90-х годов прошлого столетия применяются рефракционные операции для создания условий восстановления зрительных функций [10, 11].

Внедрение в практику эксимерных и фемтосекундных лазеров последнего поколения, которые по своим техническим характеристикам превосходят предыдущие аналоги, повышает эффективность лечения рефракционных нарушений и сводит к минимуму риск возможных осложнений.

ЦЕЛЬ

Анализ первых результатов лазерного in situ кератомилеза с фемтолазерным сопровождением (ФемтоЛАЗИК) с помощью отечественной установки «ФемтоВизум» у детей с гипирметропией и анизометропией.

МАТЕРИАЛ И МЕТОДЫ

Под нашим наблюдением находился 31 ребенок в возрасте от 6 до 14 лет в сроки от 6 месяцев до 1,5 лет (в среднем 9±2,8 месяцев) после ФемтоЛАЗИК. Всего было 16 мальчиков и 15 девочек, прооперировано 13 правых и 18 левых глаз *(табл. 1)*. Всем пациентам по медицинским показаниям при отсутствии эффекта от традиционного лечения на амблиопичном глазу был выполнен ФемтоЛАЗИК. Целью операции являлось уменьшение или устранение анизометропии, создание рефракционного баланса с ведущим парным глазом и создание дальнейших благоприятных условий для лечения амблиопии.

Таблица 1

Общая характеристика пациентов

	n=31	(%)
Мальчики	16	(51,6%)
Девочки	15	(48,4%)
OD	13	(41,9%)
OS	18	(58,1%)
От 6 до 9 лет	15	(48,4%)
От 10 до 14 лет	16	(51,6%)

Все исследования и лечение были выполнены после подписания информированного согласия родителями детей и в соответствии с этическими нормами Хельсинской декларации. Критериями исключения являлись: тонкая роговица (менее 500 мкм в центре), данные кератометрии – более 48,00 дптр, наличие тяжелых соматических глазных заболеваний и наличие каких-либо предыдущих операций на глазу.

У всех пациентов операция проводилась в сопровождении общей комбинированной анестезии севофлураном с анальгезией фентанилом (1–2 мкг/кг) с установлением ларингеальной маски и проведением вспомогательной искусственной вентиляции легких (ВИВЛ). Для формирования клапана применяли фемтосекундный лазер «ФемтоВизум» 1МГц (Троицк, Россия), работающий по принципу двойного сканирования с энергией лазерного излучения в импульсе от 0,1 до 1 мкДж, фотоабляция проводилась с помощью эксимерного лазера «Микроскан» 500 Гц (Россия, Троицк). Гиперметропический ФемтоЛАЗИК выполняли по усовершенствованной технологии [12] с диаметром клапана роговицы 9,2–9,3 мм, оптической зоной – 6,5 мм и переходной – 2,7–3,0 мм. Все операции были выполнены одним хирургом.

После операции курсы консервативного лечения амблиопии были проведены у 10 детей (32,2%). Каждый курс включал в себя: лазерстимуляцию, магнитостимуляцию, электростимуляцию, фотостимуляцию, оптикорефлекторные тренировки на офтальмомиотренажере «Визотроник», лазердиплоптику на «Форбис» для развития бинокулярного зрения, методику функционального биоуправления на приборе Реамед-А для воздействия на центральные механизмы зрительного анализатора, медикаментозное лечение и др. При необходимости некоторым детям спустя 6 месяцев после операции при стабилизации рефракции были подобраны очки.

Всем пациентам проводилось стандартное обследование с последующей статистической обработкой данных согласно общепринятым стандартным анализа результатов рефракционной хирургии [13]. Следует отметить, что данная статистика была разработана для взрослых пациентов, имеющих высокую дооперационную остроту зрения с коррекцией и, как правило, запланированный результат на эмметропию. У детей в настоящем исследовании имелась амблиопия, и рефракционный результат был запланирован на создание рефракционного баланса с парным глазом.

Таблица 2

Показатели остроты зрения и рефракционных данных до и после ФемтоЛАЗИК (Mean±SD, диапазон, уровень статистической значимости p<0,05, n=31)

Исследуемые параметры	До операции	Через 9 месяцев	p*
НОЗ Decimal logMAR	0,07±0,04 (от 0,02 до 0,2) 1,21±0,25 (от 1,7 до 0,7)	0,16±0,1 (от 0,03 до 0,5) 0,84±0,27 (от 1,5 до 0,3)	p=0,00004
КОЗ Decimal logMAR	0,13±0,10 (от 0,02 до 0,5) 0,97±0,33 (от 1,7 до 0,3)	0,2±0,04 (от 0,05 до 0,9) 0,62±0,26 (от 1,3 до 0,05)	p=0,00004
СЭ (дптр)	+4,34±2,61 (от +4,0 до +6,82)	+1,02±0,28 (от+0,74 до +1,3)	p=0,00000
Анизометропия по СЭ (дптр)	4,31±1,56 (от 2,72 до 5,92)	0,58±0,34 (от 0,24 до 0,92)	p=0,00000

Примечание: *p- t тест – Стьюдента.

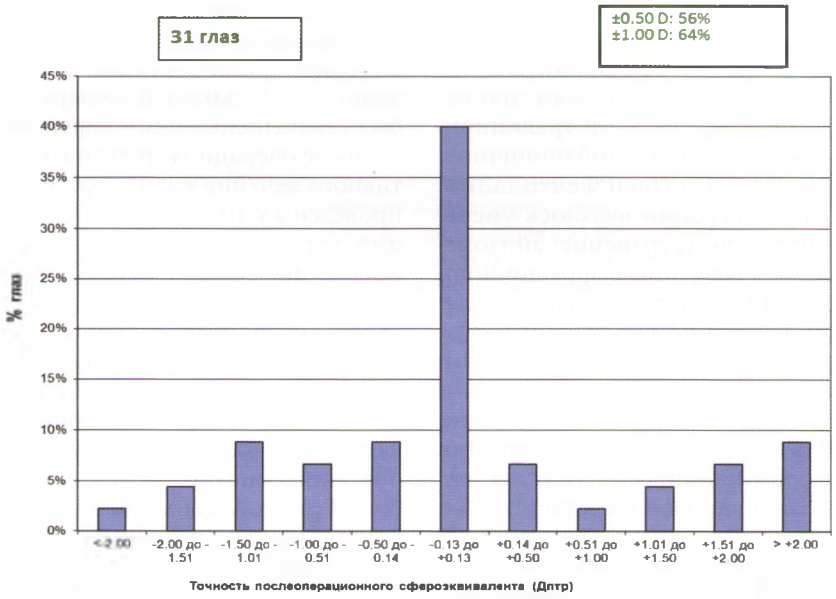

Рис. 1. Показатели предсказуемости рефракционного эффекта операции

Тем не менее, если учитывать указанные особенности, эта статистика в определенной мере приемлема и для детей. Для корректного подсчета средней остроты зрения использовали геометрическое среднее (по logMAR), в этом случае все показатели остроты зрения преобразовывались в logMAR, затем обратно – в привычную для нас десятичную систему (Decimal). Из описательной статистики были просчитаны среднее значение (Mean) и стандартное отклонение (SD), переменные проверены на нормальность распределения по критерию Колмогорова – Смирнова. Статистически значимым был уровень меньше p<0,05.

РЕЗУЛЬТАТЫ И ОБСУЖДЕНИЕ

Операция и послеоперационный период прошли без осложнений. До операции острота зрения без коррекции (НОЗ) составила 0,07±0,04 (диапазон 0,02–0,2), logMAR – 1,21±0,25 (диапазон от 1,7 до 0,7); с максимальной коррекцией (КОЗ) – 0,13±0,1 (диапазон от 0,02 до 0,5), logMAR – 0,97±0,33 (от 1,7 до 0,3). Пациенты с амблиопией высокой степени составили 27 человек (87,1%), средней степени – 3 (9,7%), слабой степени – 1 человек (3,2%).

Среднее значение сферического эквивалента рефракции (СЭ) амблиопичного глаза составляло +4,34±2,61 дптр (диапазон от +4,0 до +6,82 дптр), анизометропия по СЭ – в среднем – 4,31±1,56 дптр (от 2,72 до 5,92 дптр). Рефракционные данные парного ведущего глаза были близки к эмметропии.

Через 9 месяцев после ФемтоЛАЗИК СЭ составил в среднем +1,02±0,28 дптр (диапазон от +0,74 до +1,3 дптр) и статистически значимо изменился на +4,01±1,11 дптр (p=0,00); анизометропия по СЭ уменьшилась на 3,73±1,22 дптр (p=0,00) и составила 0,58 ± 0,34дптр (диапазон от 0,24 до 0,92 дптр).

КОЗ увеличилась на 0,14±0,07 (p=0,00) и составила в среднем 0,2±0,04 (диапазон от 0,05 до 0,9), по logMar – 0,62±0,26 (диапазон от от 1,3 до 0,05). НОЗ увеличилась на 0,1±0,06 (p=0,00) и составила 0,16±0,1 (диапазон от 0,03 до 0,5), по logMar – 0,84±0,27 (диапазон от 1,5 до 0,3) *(табл. 2)*. Предсказуемость запланированного (для уменьшения анизометропии) рефракционного эффекта в пределах ±0,5 дптр и ±1,0 дптр составила 56 и 64% соответственно *(рис. 1)*.

В указанные сроки курсы консервативного лечения амблиопии были проведены лишь у 10 детей (32,2%). КОЗ осталась без изменений в 50% случаев, в остальных 50% случаев КОЗ увеличилась на 1–2 строки. Никто не потерял ни одной

Рис. 2. Показатель безопасности операции по изменению КОЗ

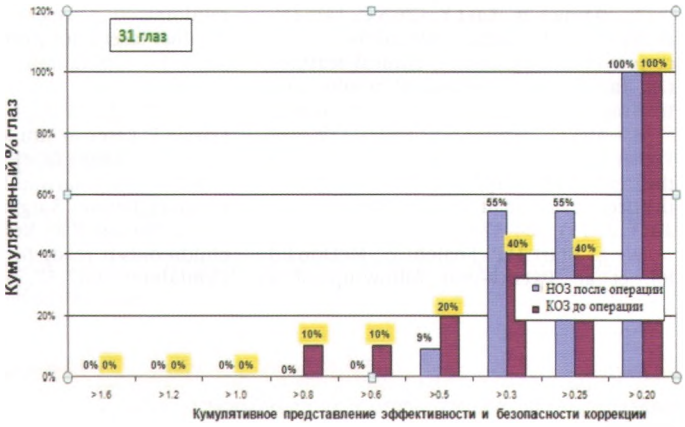

Рис. 3. Соотношение НОЗ после операции к КОЗ до операции

строки КОЗ *(рис. 2)*. Пациенты с амблиопией высокой степени составили 17 человек (54,8%), средней степени – 13 (41,9%), слабой степени – 1 человек (3,2%).

Соотношение НОЗ после операции к КОЗ до операции, которое является одним из показателей безопасности, представлено на *рис. 3*.

Анализ публикаций по результатам рефракционных операций у детей с периодом наблюдения от 1 года до 4–5 лет показал отсутствие серьезных осложнений, уменьшение степени анизометропии и улучшение остроты зрения [10, 11]. Наряду с поставленными задачами на будущее по данной проблеме была признана эффективность применения лазерных хирургических вмешательств в случаях, когда традиционное лечение было неэффективно. При сравнении результатов коррекции миопии и гиперметропии было отмечено, что существенной разницы в изменении НОЗ И КОЗ у детей после операции не найдено [10].

Вместе с тем хотелось бы отметить, что, по данным литературы, анализ лазерной коррекции гиперметропии у детей встречается редко [10, 14]. Возможно, что это отчасти обусловлено трудностью коррекции гиперметропии. Во-первых, требуется приложить больше энергетической нагрузки на роговицу, во-вторых, место воздействия, располагающееся ближе к периферии роговицы, определяет вторичность рефракционных изменений в ее центре [12]. Учитывая сложный профиль гиперметропической абляции, для получения эффекта необходимо использовать большие оптическую и переходную зоны. Немаловажное значение имеют технические характеристики используемого оборудования.

По данным авторов, после проведения лазерного in situ кератомилеза у 30 детей с гиперметропией и анизометропией (из них 2 операции ФемтоЛАЗИК) с диаметром оптической зоны 5,0 мм и общей зоны абляции – 9,0 мм, предсказуемость рефракционного эффекта в пределах ±0,5 дптр и ±1,0 дптр составила 18,8 и 47% соответственно [12]. НОЗ увеличилась с 0,06±0,09 до 0,27±0,23, все дети (100%) приобрели от 1 до 7 строк КОЗ, которая составила 0,35±0,25.

В настоящем исследовании КОЗ повысилась с 0,13±0,1 до 0,2±0,04, НОЗ – с 0,07±0,04 до 0,16±0,1, предсказуемость запланированного рефракционного эффекта в пределах ±0,5 дптр и ±1,0 дптр составила 56 и 64% соответственно. Показатели прибавки КОЗ были ниже, в сравнении с данными авторов, в связи с меньшим периодом наблюдения и отсутствием необходимого консервативного лечения амблиопии у большей части прооперированных детей. Мы получили более высокие показатели предсказуемости, что обусловлено техникой операции и характеристиками лазерного оборудования.

Таким образом, учитывая исключительный характер выполнения рефракционных операций у детей, технические особенности ее проведения и используемое оборудование имеют немаловажное значение для безопасности вмешательства. В настоящем исследовании показаны успешные предварительные результаты коррекции гиперметропической анизометропии у детей с использованием отечественной фемтолазерной установки «ФемтоВизум». Исследования по этой проблеме будут продолжены.

ВЫВОД

ФемтоЛАЗИК с использованием отечественной фемтосекундной установки «ФемтоВизум» 1 МГц у детей с гиперметропией и анизометропией является безопасным и эффективным.

ЛИТЕРАТУРА

1. Аветисов Э.С., Ковалевский Е.И., Хватова А.В. Руководство по детской офтальмологии. М.: Медицина, 1987. 497 с.
2. Гончарова С.А., Пантелеев Г.В., Тырловая Е.И. Амблиопия. Луганск, 2013. 255 с.
3. Cobb C.J., Russell K., Cox A. et al. Factors influencing visual outcome in anisometropicamblyopes. Br. J. Ophtalmol. 2002; 86 (11): 1278-1281.
4. Kivlin J.D., Flynn J.T. Therapy of anisometropic amblyopia. J. Pediatr. Ophtalmol. Strabismus. 1981; 18 (5): 47-56.
5. Вэндер Дж.Ф., Голт А.Д. Секреты офтальмологии / пер. с англ.; под общ. ред. Ю.С. Астахова; 2-е изд. М.: МЕДпресс-информ, 2008: 244-246.
6. Рожкова Г.И., Матвеев С.Г. Зрение детей: проблемы оценки и функциональной коррекции. М.: Наука, 2007. 315 с.

7. Wong V.W., Lai t.Y., Chi S.C., Lam D.S. Pediatric ocular surface infections: a 5 year review of demographics, clinical features, risk factors, microbiological results, and treatment. Cornea. 2011; 30 (9): 995-1002.

8. Alió J.L., Wolter N.V., Piñero D.P. et al. Pediatric refractive surgery and its role in the treatment of amblyopia:meta-analysis of the peer-reviewed literature. J. Refract. Surg. 2011; 27 (5): 364-374.

9. O Brart D.P., Shalchi Z., McDonald R.J. et al. Twenty-year follow-up of a randomized prospective clinical trial of excimer laser photorefractive keratectomy. Am. J. Ophtalmol. 2014; 158 (4): 651-663.

10. Alió J.L., Sofia F. Abbouda A., Pena-Garcia P. Laser in situ keratomileusis for – 6.00 to – 18.00 D of myopia and up to -5.00 D of astigmatism: 15-year follow-up. J. Cataract. Refract. Surg. 2015; 41 (1): 33-40.

11. Pausse E.A. Refractive surgery in children: is it ready for prime time? Am. J. Ophtalmol. 2007; 57: 79-88.

12. Паштаев Н.П., Куликова И.Л. Способ хирургического лечения гиперметропической анизометропии у детей. Патент РФ № 2369369, 2009.

13. Waring G.O., Reinstein D.Z., Dupps W.J. et al. Standardized Graphs and Terms for Refractive Surgery Results. J. Refract. Surg. 2011; 27 (1): 7-9.

14. Utine C.A., Cakir H., Egementoglu A., Perente I. LASIK in children with hyperopic anisometropic ambliopia. J. Refract. Surg. 2008. 24 (5): 464-472.