ТОЧКА ЗРЕНИЯ
ВОСТОК – ЗАПАД

Научно-практический журнал

ISSN 2410-1257

№ 2 • 2017

В номере:

Витреоретинальная патология и заболевания зрительного нерва

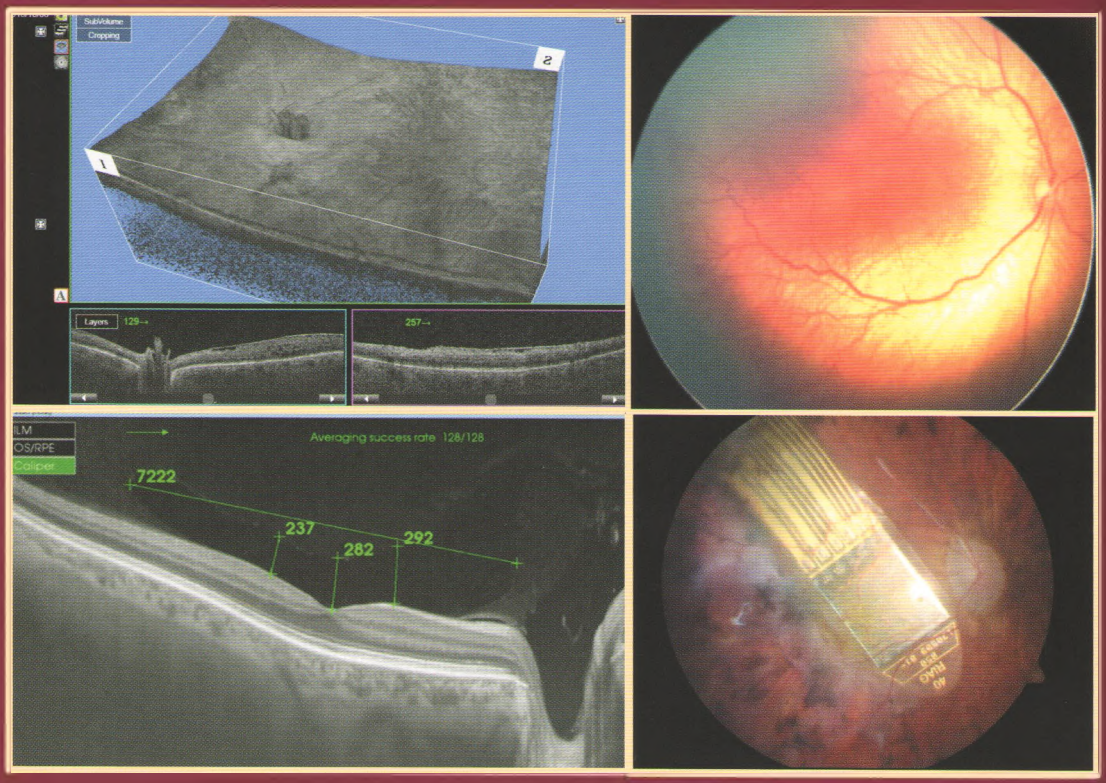

УДК 617.735:577.17

Применение перфтордекалина с растворами антибиотиков в офтальмологии (экспериментальное исследование)

И.А. Фролычев[1], Н.А. Поздеева[1, 2]

[1]Чебоксарский филиал ФГАУ МНТК «Микрохирургия глаза» имени академика С. Н. Федорова» Минздрава России, Чебоксары;
[2]ГАУ ДПО «Институт усовершенствования врачей» Минздрава Чувашии, Чебоксары

РЕФЕРАТ

Проведено экспериментальное исследование in vitro и in vivo эффективности и безопасности тампонады витреальной полости перфтордекалином с растворами антибактериальных препаратов. Культуру клеток Staphylococcus epidermidis культивировали (24 часа) на мясопептонном агаре с добавлением перфтордекалина и локальным нанесением 1 мг ванкомицина в 0,1 мл 0,9% раствора натрия хлорида. Для подтверждения безопасности был проведен эксперимент in vivo на кроликах. Прооперировано 6 кроликов (6 правых глаз), левый глаз оставался контрольным. Выполняли витрэктомию с замещением стекловидного тела 1,0–1,5 мл перфтордекалином с добавлением в конце операции 1 мг ванкомицина в 0,1 мл 0,9% раствора натрия хлорида в комбинации с цефтазидимом 2 мг в 0,1 мл 0,9% раствора натрия хлорида. Всем кроликам проводили оптическую когерентную томографию заднего отрезка с измерением толщины сетчатки, электроретинографию. Сроки наблюдения оперированных глаз – 3, 7, 14 суток.

Эксперимент iv vitro показал, что перфтордекалин напрямую не влияет на рост колоний возбудителей эндофтальмита. В эксперименте in vivo на кроликах, после анализа данных ЭРГ и толщины сетчатки по ОСТ заднего отрезка, не обнаружено клинико-функциональных данных токсического влияния на сетчатку смеси перфтордекалина с растворами антибиотиков при тампонаде витреальной полости в течение 14 суток.

Ключевые слова: *экспериментальное исследование, эндофтальмит, витрэктомия, перфтордекалин, раствор ванкомицина, раствор цефтазидима.* ■

Точка зрения. Восток – Запад.– 2017.– № 2.– С. 61-66.

ABSTRACT

Application of perfluorodecalin with antibiotic solutions in ophthalmology (experimental research)

I.A. Frolychev[1], N.A. Pozdeyeva [1, 2]

[1]Cheboksary Branch of S. Fyodorov Eye Microsurgery Federal State Autonomous Institution, Cheboksary;
[2]SAISVE "Postgraduate Doctors' Training Institute" of Health Care Ministry of Chuvashia, Cheboksary

The experimental research in vivo and in vitro of the efficacy and safety of vitreous cavity tamponade by perfluorodecalin with antibiotic solutions (antibacterial drugs) was provided. Culture of Staphylococcus epidermidis cells cultivated (24 hours) on meat-peptone agar with addition of perfluorodecalin and local application 1 mg of vancomycin in 0.1 ml 0.9% of sodium chloride solution.

The experiment in vivo with using rabbits was performed to prove the safety. The six rabbits were surgeryperformed (6 right eyes), left eyes were remained under control. The vitrectomy with the vitreous substitution 1.0 to 1.5 ml with addition of perfluorodecalin with adding at the end of surgery 1 mg of vancomycinin 0.1 ml 0.9% of sodium chloride solution in combination with 2 mg of ceftazidime in 0.1 ml 0.9% of sodium chloride solution was performed. All rabbits were performed with posterior segment OCT of retinal thickness, ERG. The control terms consist of 3, 7, 14 days.

The experiment in vitro showed that perfluorodecalindoes not directly affect on the growth of colonies of pathogens endophthalmitis. After analyzing the data changes ERG and retinal thickness at posterior segment OCT in experiment in vivo with using rabbits, the clinical and functional data of toxic effects on the retina of a mixture of perfluorodecalin with antibiotic solutions in the vitreous cavity tamponade for 14 days was not detected.

Key words: *experimental research, endophthalmitis, vitrectomy, perfluorodecalin, a solution of vancomycin, ceftazidime solution.* ■

Point of View. East – West.– 2017.– No. 2.– P. 61-66.

«Золотым стандартом» лечения эндофтальмита является ранняя витрэктомия с забором интраокулярного материала с введением в витреальную полость растворов антибиотиков (1 мг ванкомицина в 0,1 мл в комбинации с 2 мг цефтазидима в 0,1 мл или 1 мг ванкомицина в 0,1 мл в комбинации с 0,4 мг амикацина в 0,1 мл) [1]. Однако используемые дозировки не учитывают возможные особенности глаза: афакию, артифакию, авитрию, увеличенные размеры передне-задней оси (ПЗО) вследствие миопии. В современной литературе встречаются данные о необходимости учета размеров глазного яблока при интравитреальном введении ванкомицина [2]. При этом отмечается, что концентрация ванкомицина 1 мг в

0,1 мл 0,9% раствора натрия хлорида может быть недостаточной при лечении эндофтальмитов в миопических глазах. В 1990г. в эксперименте на кроликах было доказано, что при интравитреальном введении цефазолина в афакичные или авитреальные глаза скорость его выведения почти в 2 раза быстрее [3].

Представляется рациональным ввести в авитреальный глаз тампонирующее вещество с раствором антибиотика. Такие попытки ведутся с 1999 года – витрэктомия с тампонадой витреальной полости силиконовым маслом и введением раствора антибиотиков [4]. Преимуществом данной методики является возможность введения в витреальную полость с силиконовым маслом раствора антибиотика после получения результатов бактериологического исследования. Другими словами, можно добавить в очаг воспаления антибиотик, непосредственно действующий на возбудителя заболевания. Недостатком данной методики является смещение пузырька с раствором антибиотика вниз (при тампонаде «легким силиконом») и возможном риске токсического действия повышенных концентраций антибиотика на сетчатку в ее нижних отделах. Данное обстоятельство экспериментально подтверждено на примере введения триамциналона ацетонида в силиконовое масло [5].

Поэтому вопрос о дозировке антибиотиков и возможности применения данной методики остается дискутабельной темой. Отдельные авторы рекомендуют применять половину от рекомендуемой терапевтической дозировки антибиотика [6], другие – 1/4–1/10 [4]. Например, в эксперименте с использованием тампонады витреальной полости силиконовым маслом и триамциналон ацетонидом доказано, что 4 мг в 0,1мл можно безопасно вводить в заполненный силиконом глаз [7].

Идея использования перфторорганического соединения (ПФОС) для лечения эндофтальмитов не является новой, данный способ предложен еще в 2004 году [8], причем было показано, что антибактериальная активность возникала за счет озонирования ПФОС.

Учитывая физические свойства ПФОС, представилось целесообразным использовать его при тампонаде витреальной полости в сочетании с растворами антибиотиков. Это связано с тем, что при смене положения тела происходит активное перемещение ПФОС и растворов антибиотиков внутри глаза. Можно думать, что данное обстоятельство снизит риск токсического действия на локальный участок сетчатки за счет повышенной концентрации антибактериального препарата. Современные литературные данные подтверждают безопасность тампонады витреальной полости ПФОС до 14 суток [9–12].

Учитывая вышеизложенное, нами предложен способ хирургического лечения послеоперационного эндофтальмита, суть которого заключается в раннем выполнении стандартной трехпортовой витрэктомии (в некоторых случаях при плохой визуализации из-за непрозрачности оптических сред даже «вслепую») с временной эндотампонадой (на 7–14 дней) ПФОС и добавлением в конце операции 1 мг ванкомицина в 0,1 мл 0,9% раствора натрия хлорида в комбинации с цефтазидимом 2 мг в 0,1 мл 0,9% раствора натрия хлорида *(заявка на изобретение № 2016133152 от 11.08.2016 г.)*.

ЦЕЛЬ

Оценка эффективности и безопасности тампонады витреальной полости перфтордекалином с растворами антибактериальных препаратов в эксперименте.

МАТЕРИАЛ И МЕТОДЫ

Для оценки эффективности применения смеси перфтордекалина с раствором антибиотика мы провели эксперимент in vitro. Предварительно была культивирована музейная культура клеток Staphylococcus epidermidis. Далее готовился раствор выращенной культуры, для чего его разводили физиологическим раствором до концентрации соответствующей 10 ЕД стандарта мутности. В эксперименте использовали по 5 чашек Петри с мясопептонным агаром (МПА). Затем по 0,1 мл приготовленного раствора культуры клеток помещали в каждую чашку и равномерно распределяли петлей по поверхности. Все чашки были пронумерованы в соответствии с дополнительно добавляемым веществом *(табл. 1)*. Чаша 1.0 являлась контролем, в ней культуру клеток культивировали на МПА без внесения каких-либо дополнительных веществ.

Культивирование проводили 24 часа в термостате ТС-80М2 (ПО лабораторной медицинской техники «МЕДЛАБОРТЕХНИКА», Одесса) при температуре 37°С. Далее проводили анализ роста колоний Staphylococcus epidermidis в изучаемых растворах.

Для оценки безопасности тампонады витреальной полости перфтордекалином с растворами антибактериальных средств мы провели эксперимент in vivo на кроликах. В ходе эксперимента прооперировано 6 кроликов (6 глаз) весом 4–4,5 кг. До операции всем животным провели обследования: В-сканирование (NIDEKUS – 4000, Япония) с определением ПЗО, проведением оптической когерентной томографии (ОСТ) заднего отрезка с измерением толщины сетчатки в зоне лучистости и на средней периферии (RTVue-100 CA, Optovue, США), лазерную тиндалеметрию (FCM) для анализа содержания белка в передней камере и количественного анализа послеоперационного воспаления (FC-2000, Kowa, Япония), электроретинографию (ЭРГ) на приборе электрофизиологическом тестирующем (EP-1000, Tomey, Япония). Для проведения ЭРГ кроликов туго пеленали, проводили топикальную анестезию 0,5% раствором алкаина, зрачок расширяли инстилляциями капель Мидримакс за 20–30 минут до исследования. В качестве активного электрода использовали волосковый электрод, помещенный в конъюнктивальный мешок в области свода нижнего века, референтный и заземляющие электроды помещали на правое и левое ухо. Исследование проводили в стандартном режиме с периодом темновой адаптации 20 минут и световой – 10 минут.

Результаты предоперационных исследований приняты за норму. Данные, полученные после хирургических вмешательств, сравнива-

Таблица 1

Распределение в чашках Петри культуры Staphylococcus epidermidis с дополнительно внесенным веществом

Вещество, добавляемое на МПА с культурой клеток	Номер чашки Петри (раствор Staphylococcus epidermidis, соответствующий 10 ЕД стандарта мутности)
Чистая культура	1.0
3,5 мл раствор солевой сбалансированный раствор (BSS+)	1.1
Смесь 3,5 мл раствор BSS + и 1 мг ванкомицина в 0,1 мл 0,9% раствора натрия хлорида	1.2
3,5 мл перфтордекалина	1.3
Смесь 3,5 мл перфтордекалина и 1 мг ванкомицина в 0,1 мл 0,9% раствора натрия хлорида	1.4

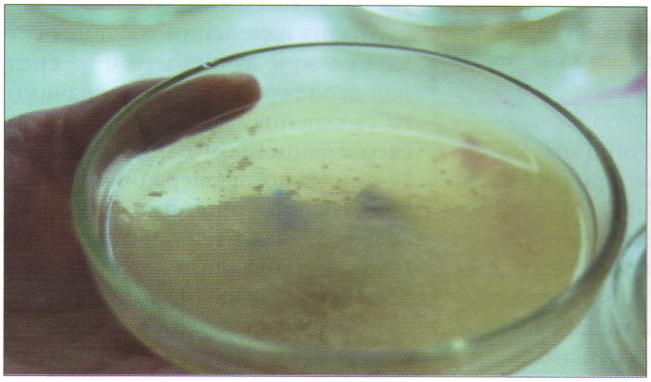

Рис. 1. Рост культуры Staphylococcus epidermidis в чаше 1.1, где культивирование проведено с раствором BSS+ без антибиотика

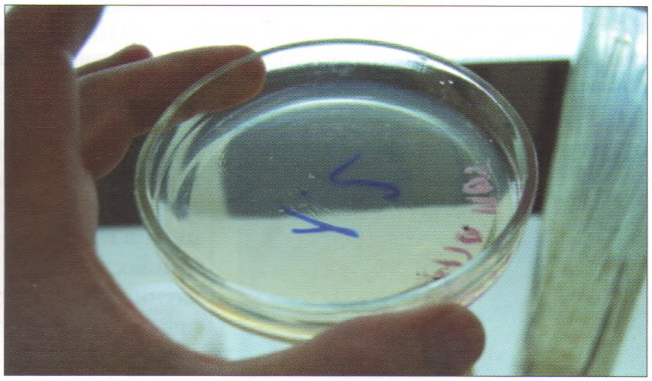

Рис. 2. Почти полное отсутствие роста колоний в чаше 1.2, где культивирование проведено с раствором антибиотика (смесь 3,5 мл раствор BSS+ и 1 мг ванкомицина в 0,1 мл 0,9% раствора натрия хлорида)

лись с дооперационной нормой и дополнительным контролем, которым являлся левый интактный глаз у всех кроликов.

Всем животным оперировали правый глаз, левый оставался контрольным. Анестезия заключалась во в/м инъекциях 0,2 мл 0,1% раствора атропина, 1мг/1мл раствора феназепама и масочном наркозе севофлюраном 2,0 об% + O2 1,5 л в минуту. Дополнительно во время операции вводили в субтеноново пространство 1,0–1,5 мл 2% раствора лидокаина.

Витрэктомию выполняли по стандартной трехпортовой методике (25G) на комбайне Accurus (Alcon, США) с замещением стекловидного тела 1,0–1,5 мл перфтордекалина с добавлением в конце операции 1 мг ванкомицина в 0,1 мл 0,9% раствора натрия хлорида в комбинации с цефтазидимом 2 мг в 0,1 мл 0,9% раствора натрия хлорида (препараты вводились в отдельных шприцах). Сроки наблюдения экспериментальных животных в послеоперационном периоде: 3, 7 и 14 суток.

РЕЗУЛЬТАТЫ И ОБСУЖДЕНИЕ

После 24-часового культивирования мы получили in vitro следующие результаты:

- наиболее интенсивный рост культур в чаше 1.1, где культивирование проводили с раствором BSS+ без антибиотика *(рис. 1)*;
- почти полное отсутствие роста колоний в чаше 1.2 *(рис. 2)*;
- одинаковое количество колоний в чашах 1.0 и 1.3 *(рис. 3)*;
- изолированное отсутствие роста колоний в месте нанесения раствора антибиотика в чаше 1.4 *(рис. 4)*.

Учитывая отсутствие роста колоний в чаше 1.2, можно утверждать, что 1 мг ванкомицина в 0,1 мл 0,9% раствора натрия хлорида при добавлении к 3,5 мл раствора BSS+ останавливает рост и размножение Staphylococcus epidermidis.

Раствор BSS+ не препятствует размножению Staphylococcus epidermidis, что подтверждается в эксперименте – усилением роста колоний в чаше 1.1. Поэтому при витрэктомии по поводу эндофтальмита с замещением стекловидного тела солевыми растворами без применения интравитреального введения антибиотика воспаление может возобновиться в послеоперационном периоде с новой силой.

В ходе эксперимента мы не обнаружили прямого влияния перфтордекалина на рост колоний Staphylococcus epidermidis. Одинаковое количество полученных колоний в чашах 1.0 и 1.3 указывает на то, что прямого воздействия перфтордекалина на рост бактерий нет. Однако перфтордекалин не умень-

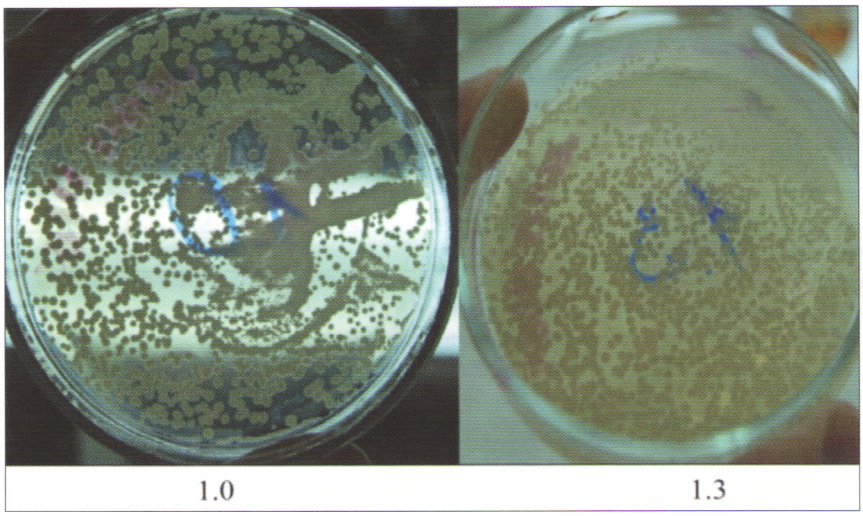

Рис. 3. Одинаковое количество колоний в чашах 1.0 и 1.3 (1.0 – культивирование чистой культуры без добавления каких-либо веществ, 1.3 – культивирование с добавлением 3,5 мл перфтордекалина)

Рис. 4. Изолированное отсутствие роста колоний в месте нанесения раствора антибиотика в чаше 1.4, где культивирование проведено с добавлением 3,5 мл перфтордекалина и 1 мг ванкомицина в 0,1 мл 0,9% раствора натрия хлорида

шает активность антибактериальных препаратов, что подтверждается изолированным отсутствием роста колоний в чаше 1.4 в участках присутствия ванкомицина на поверхности. Поэтому при перемешивании эмульсии ПФОС и ванкомицина в глазу при естественных движениях человека произойдет подавление роста бактерий. В ходе эксперимента мы сознательно не перемешивали ПФОС с антибиотиком в чаше 1.4 для наглядности. ПФОС не участвует в транспорте антибактериальных препаратов, так как рост колоний отсутствует локально только в зоне нанесения антибиотика.

Анализ эксперимента in vivo на кроликах показал, что при обследовании до операции по данным В-сканирования ПЗО составляла 16,8±0,3 мм, по данным FCM содержание белка в передней камере было 6,9±0,4 ф/мс. Толщина сетчатки у диска зрительного нерва в зоне лучистости – 164±8 мкм, на средней периферии – 145±4 мкм. Данные ЭРГ, принятые нами за норму, указаны в *табл. 2*.

Воспалительные послеоперационные осложнения не были выявлены ни у одного кролика. Количество белка в передней камере через 7 суток после операции не превышало 13 ф/мс (норма – до 5–10 ф/мс), что указывало на небольшое асептическое воспаление вследствие операционной травмы, и возвращалось к нормальным значениям уже через 2 недели (7,2±1,2 ф/мс). По данным ультразвукового исследования, такие послеоперационные осложнения, как отслойка сетчатки и сосудистой оболочки, гемофтальм и другие, не выявлены.

Анализ изменений толщины сетчатки в зоне лучистости и на средней периферии не выявил значимого утолщения слоев сетчатки в послеоперационном периоде на 3, 7, 14-е сутки после операции.

Послеоперационные данные ЭРГ на 3, 7 и 14-е сутки отражены в *табл. 3–5*. Для наглядности ячейки с более выраженными изменениями полученных результатов от нормы и контроля выделены более интенсивным цветом.

Из вышеприведенных данных видно, что в динамике прослеживается восстановление функций сетчатки. Так, к 14-м суткам происходит восстановление показателей ЭРГ, остается лишь незначительное снижение функции, в основном, за счет уменьшения амплитуды и латентности волны в.

Таким образом, полученные в ходе эксперимента данные подтверждают, что тампонада витреальной полости перфтордекалином до 14 дней, а также указанная дозировка

Таблица 2

Данные ЭРГ, принятые за норму у кроликов (M±m)

Палочковая ЭРГ				Максимальная ЭРГ				Колбочковая ЭРГ			
волна а		волна в		волна а		волна в		волна а		волна в	
амплитуда (мкВ)	латентность (мс)	амплитуда (мкВ)	латентность (мс)	амплитуда (мкВ)	латентность (мс)	амплитуда (мкВ)	латентность (мс)	амплитуда (мкВ)	латентность (мс)	амплитуда (мкВ)	латентность (мс)
42,75 ±4,0	15,5 ±3,0	74,35 ±2,65	65,25 ±2,75	40,1 ±3,8	21,5 ±3,5	131,9 ±3,0	41,3 ±2,8	24,1 ±2,4	19,25 ±2,25	67 ±4,7	32,75 ±3,75

Таблица 3

Данные ЭРГ на 3-и сутки после операции, (M±m)

Палочковая ЭРГ				Максимальная ЭРГ				Колбочковая ЭРГ			
волна а		волна в		волна а		волна в		волна а		волна в	
амплитуда (мкВ)	латентность (мс)	амплитуда (мкВ)	латентность (мс)	амплитуда (мкВ)	латентность (мс)	амплитуда (мкВ)	латентность (мс)	амплитуда (мкВ)	латентность (мс)	амплитуда (мкВ)	латентность (мс)
32,1 ±2,6	13 ±1,5	46,4 ±1,6	38 ±4,1	38,6 ±1,9	17 ±1,5	109,3 ±3,1	35,2 ±2,3	20,3 ±1,2	10 ±0,9	38,5 ±2,9	17,1 ±2,2

Таблица 4

Данные ЭРГ на 7-е сутки после операции, (M±m)

Палочковая ЭРГ				Максимальная ЭРГ				Колбочковая ЭРГ			
волна а		волна в		волна а		волна в		волна а		волна в	
амплитуда (мкВ)	латентность (мс)	амплитуда (мкВ)	латентность (мс)	амплитуда (мкВ)	латентность (мс)	амплитуда (мкВ)	латентность (мс)	амплитуда (мкВ)	латентность (мс)	амплитуда (мкВ)	латентность (мс)
36,1 ±2,4	13,9 ±2,3	56,4 ±2,1	48,3 ±1,8	39,1 ±3,1	19,8 ±1,6	119,3 ±3,4	39,2 ±1,9	23,3 ±2,3	16,9 ±1,4	44,8 ±3,4	27,3 ±2,1

Таблица 5

Данные ЭРГ на 14-е сутки после операции, (M±m)

Палочковая ЭРГ				Максимальная ЭРГ				Колбочковая ЭРГ			
волна а		волна в		волна а		волна в		волна а		волна в	
амплитуда (мкВ)	латентность (мс)	амплитуда (мкВ)	латентность (мс)	амплитуда (мкВ)	латентность (мс)	амплитуда (мкВ)	латентность (мс)	амплитуда (мкВ)	латентность (мс)	амплитуда (мкВ)	латентность (мс)
39,1 ±3,0	14,4 ±2,0	59,4 ±2,9	58,1 ±1,8	38,9 ±2,3	19,2 ±2	120,2 ±3,1	38,8 ±2,1	23 ±2,1	19,4 ±2,3	56,4 ±2,8	29,3 ±1,9

ванкомицина с цефтазидимом не приводят к выраженным изменениям функционального состояния сетчатки. Однако следует указать, что приведенные результаты были получены нами на изначально интактных глазах и не учитывают возможное влияние воспалительной реакции глаза при эндофтальмите на общее течение болезни и клинико-функциональные изменения при данной офтальмопатологии. Поэтому требуется дальнейшее изучение данного метода лечения на экспериментальных моделях эндофтальмита различной этиологии.

ВЫВОДЫ

1. В ходе эксперимента in vitro не обнаружено данных за прямое влияние перфтордекалина на увеличение или уменьшение роста колоний клеток возбудителей эндофтальмита. При отсутствии перемешивания с перфтордекалином антибиотик воздействует локально, поэтому целесообразно рекомендовать пациенту активное перемещение сразу после операции при использовании предлагаемой методики.

2. Клинико-функциональные данные эксперимента in vivo на кроликах свидетельствуют об отсутствии токсического влияния на сетчатку

тампонады витреальной полости эмульсией перфтордекалина с растворами антибиотиков (1 мг ванкомицина в 0,1 мл 0,9% раствора натрия хлорида в комбинации с цефтазидимом 2 мг в 0,1 мл 0,9% раствора натрия хлорида) в течение 14 суток.

ЛИТЕРАТУРА

1. Barry P., Cordovés L., Gardner S. ESCRS Guidelines for Prevention and Treatment of Endophthalmitis Following Cataract Surgery: Data, Dilemmas and conclusion. 2013: 44.

2. Казайкин В.Н., Пономарев В.О., Вохминцев А.С., Вайнштейн И.А. Интравитреальное применение антибактериальных препаратов при различном объеме витреальной полости. Современные технологии в офтальмологии. 2016; 1: 98-99.

3. Martin D.F., Ficker L.A., Aguilar H.A. et al. Vitreous cefazolin levels after intravenous injection: Effects of inflammation, repeated antibiotic doses, and surgery. Arch. Ophthalmol. 1990; 108: 411-414.

4. Hegazy H.M., Kivilcim M., Peyman G.A. et al. Evaluation of toxicity of intravitreal ceftazidime, vancomycin, and ganciclovir in a silicone oil filled eye. Retina. 1999; 19: 553-557.

5. Da M., Li K.K., Chan K.C. et al. Distribution of Triamcinolone Acetonide after Intravitreal Injection into Silicone Oil-Filled // Eye. Biomed. Res. Int. 2016: 548-5467. doi: 10.1155/2016/5485467.

6. Eng K.T., Lam W.C., Parker J.A., Yucel Y.H. Retinal toxicity of intravitrealganciclovir in rabbit eyes following vitrectomy and insertion of silicone oil. Can. J. Ophthalmol. 2004; 39 (5): 499-505.

7. Kivilcim M., Peyman G.A., El-Dessouky E.S. et al. Retinal toxicity of triamcinolone acetonide in sillcone-filled eyes. Ophthalmic Surg. Lasers. 2000; 31 (6): 474-478.

8. Белый Ю.А., Терещенко А.В., Шкворченко Д.О. и др. Применение озонированных перфторорганических соединений в лечении эндофтальмита. Офтальмохирургия. 2004; 1: 31-34.

9. Жмурик Д.В., Милиенко М.В. Экспериментальное исследование влияния двухнедельной тампонады перфторорганическими соединениями на биоэлектрическую функциональную активность сетчатки глаза кролика. Офтальмологический журнал. 2014; 459 (4): 88-94.

10. Лыскин П.В., Захаров В.Д., Казимирова Е.Г. Перфторорганические соединения для тампонады витреальной полости. Офтальмохирургия. 2014; 3: 86-92.

11. Жмурик Д.В., Вит В.В., Думброва Н.Е. и др. Структурные изменения сетчатки глаза кроликов после 14-дневной тампонады витреальной полости перфторорганическими соединениями. Офтальмологический журнал. 2015; 466 (5): 52-57.

12. Арсланов Г.М., Дибаев Т.И., Мухамадеев Т.Р. и др. Гистологические изменения сетчатки глаз кроликов при интравитреальной тампонаде перфторорганическими соединениями. Катарактальная и рефракционная хирургия. 2016; 16 (1): 57-61.