ТОЧКА ЗРЕНИЯ
ВОСТОК – ЗАПАД

Научно-практический журнал

ISSN 2410-1257

№ 1 • 2017

В номере:

диагностика и лечение заболеваний роговицы

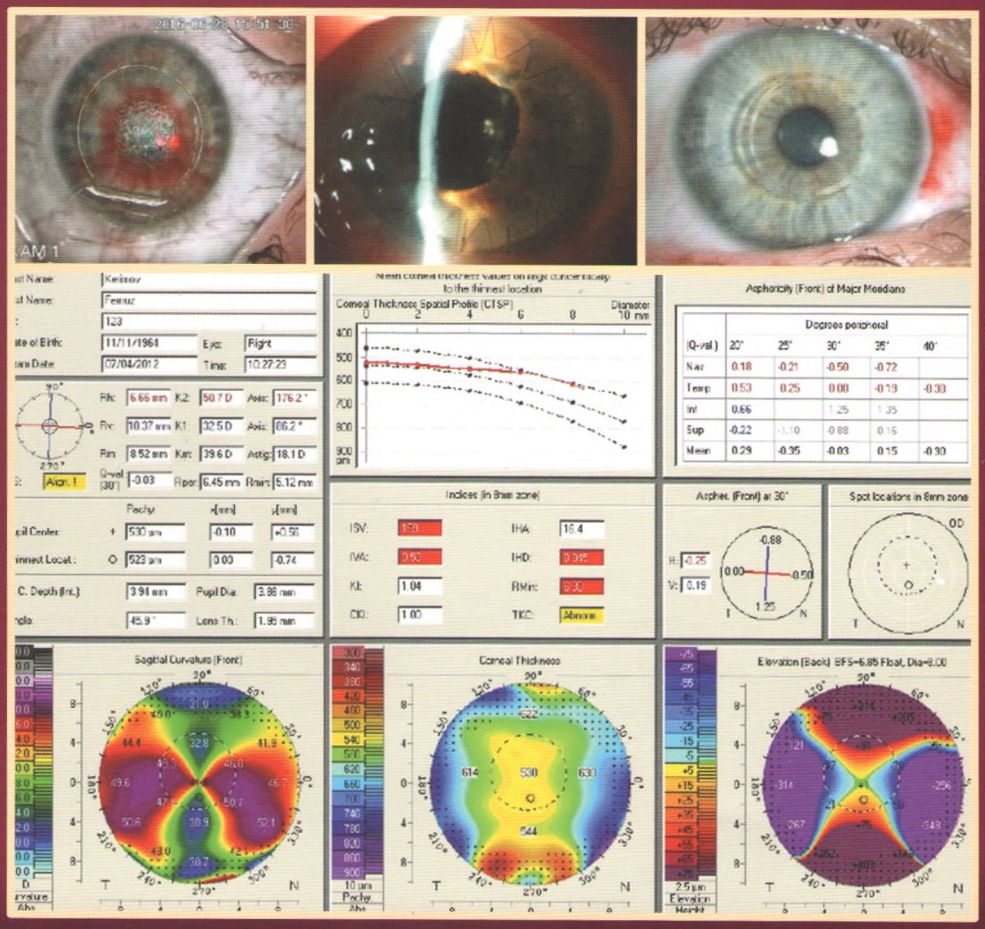

УДК 617.713

Применение циркулярного тоннельного фемтокросслинкинга в лечении больных с прогрессирующим кератоконусом

Н.П. Паштаев, Н.А. Поздеева, В.В. Зотов

Чебоксарский филиал ФГАУ «МНТК «Микрохирургия глаза» им. акад. С.Н. Федорова» МЗ РФ, Чебоксары

РЕФЕРАТ

Цель – сравнительный анализ клинико-функциональных результатов стандартного кросслинкинга роговичного коллагена (СКРК) и циркулярного тоннельного фемтокросслинкинга (ЦТФКРК) у пациентов с прогрессирующим кератоконусом I и II стадий.

Материал и методы. 127 глаз 116 пациентов с прогрессирующим кератоконусом 1–2 стадии (по классификации Amsler-Krumeich) были разделены на 2 группы в зависимости от метода проведения КРК, которые в свою очередь были разделены на 2 подгруппы: 1-я – глаза с I стадией кератоконуса, 2-я – со II стадией.

Результаты. ЦТФКРК является эффективным методом стабилизации прогрессирующего кератоконуса 1-2 стадии при сроке наблюдения 3 года, обеспечивая улучшение функциональных показателей наравне со СКРК на фоне минимизации риска осложнений.

Ключевые слова: *кросслинкинг роговичного коллагена, фемтосекундный лазер, циркулярный тоннельный фемтокросслинкинг, кератоконус.* ■

Точка зрения. Восток – Запад.– 2017.– № 1.– С. 20–24.

ABSTRACT

Circular tunnel femto crosslinking in the treatment of patients with progressive keratoconus

N.P. Pashtayev, N.A. Pozdeyeva, V.V. Zotov

S. Fyodorov eye microsurgery federal state institution, Cheboksary

Purpose – comparative analysis of the clinical and functional results of standard corneal collagen crosslinking (CXL) and circular tunnel femtocrosslinking (CTFCXL) in patients with progressive keratoconus I and II stages.

Material and methods. 127 eyes of 116 patients with progressive keratoconus stage 1-2 (classification Amsler-Krumeich), were divided into 2 groups depending on the method of CXL. The main group included 64 eyes underwent the procedure CTFCXL using femtosecond laser. The control group consisted of 63 eyes undergone standard CXL. The main and control group were divided into 2 subgroups: the 1st subgroup – eyes with I stage of keratoconus. 2nd subgroup – eyes with II stage.

Conclusions. CTFCXL is an effective method for stabilization progressive keratoconus at 3 years of follow-up, providing improved of functional indicators comparable with the standard CXL, and minimizing the risk of complications.

Key words: *Corneal collagen crosslinking, femtosecond laser, femtocrosslinking, keratoconus.* ■

Point of View. East – West.– 2017.– No. 1.– P. 20–24.

Процедура кросслинкинга роговичного коллагена (КРК) позволяет добиться стабилизации дистрофического процесса в роговице у больных с кератоконусом (КК) [1–8]. В настоящее время активно идет поиск и разработка вариантов КРК, направленных на повышение безопасности и комфорта пациента путем проведения процедуры без удаления роговичного эпителия [9–13].

Нами был проведен ретроспективный анализ 100 кератотопограмм 78 последовательных пациентов с КК, проходивших обследование в Чебоксарском филиале ФГАУ «МНТК «Микрохирургия глаза» им. акад. С.Н. Федорова» МЗ РФ за период 2005–2010 гг. Было обнаружено, что наиболее часто встречаемая форма топограммы при КК – периферическое расположение верхушки в зоне 5 мм, которое выявили в 82%, центральное – в 18% случаев.

Учитывая достоинства технологии ультрафиолетового (УФ) кросслинкинга, предложенной A. Kanellopoulos, с использованием интрастромального кармана для введения раствора фотосенсибилизатора, а также методики С.И. Анисимова, учитывающей топографическое расположение верхушки КК и позволяющей проводить УФ-облучение направленным потоком света в области эктазии и участков роговицы со сниженной ригидностью, одновременно принимая во внимание недостатки указанных методик (болевой синдром, риск инфекционных осложнений, помутнение в оп-

тической зоне роговицы) и большую частоту преимущественного расположения вершины КК вне центральной зоны, нами предложена новая технология циркулярного тоннельного КРК с фемтолазерным формированием кольцевидного интрастромального тоннеля для введения фотосенсибилизатора с учетом расположения зоны эктазии.

ЦЕЛЬ

Сравнительный анализ отдаленных клинико-функциональных результатов стандартного кросслинкинга роговичного коллагена и циркулярного тоннельного фемтокросслинкинга у пациентов с прогрессирующим кератоконусом 1 и 2 стадий.

МАТЕРИАЛ И МЕТОДЫ

Клинико-функциональные результаты проанализированы на основе хирургического лечения 127 глаз 116 пациентов с прогрессирующим КК 1–2 стадии (по классификации Amsler-Krumeich), которые были разделены на 2 группы в зависимости от метода проведения КРК.

В основную группу включены 64 глаза с периферическим расположением вершины эктазии, на которых была проведена процедура циркулярного тоннельного КРК с применением фемтосекундного лазера (ФСЛ). Контрольную группу составили 63 глаза с центральным расположением вершины КК, на которых КРК был проведен по стандартной методике. В соответствии со стадиями клинического течения КК основная группа была разделена на 2 подгруппы: 1-я подгруппа – 33 глаза (26% от общего количества) с I стадией КК; 2-я подгруппа – 31 глаз (24,5%) пациентов со II стадией. Контрольная группа также была разделена на 2 подгруппы: 1 подгруппа – 32 глаза (25%) пациентов с I стадией, 2 подгруппа – 31 глаз (24,5%) пациентов со II стадией КК.

Возраст больных основной группы составил в среднем 30±4 лет, контрольной – 28±3.

Процедуру циркулярного тоннельного фемтокросслинкинга роговичного коллагена (ЦТФКРК) начинали с формирования интрастромального тоннеля с помощью ФСЛ IntraLase FS 60 кГц. Для этого на заданной глубине 150 мкм формировали кольцевидный канал, проходящий через вершину кератэктазии, внутренним диаметром 4,0 мм и внешним 9,0 мм, после чего в радиальном направлении проводили входной разрез длиной 2,0 мм. Энергия импульса составила 1,5–1,8 мкДж. В сформированный таким образом тоннель вводили раствор «Декстралинк» с интервалом 5 минут в течение 15 минут до полного пропитывания стромы в выше- и нижележащих областях от сформированного тоннеля. Затем в проекции сформированного кольцевидного тоннеля проводили облучение ультрафиолетовым светом в течение 30 минут с использованием аппарата для фототерапии роговицы EVOLUTION производства ООО «Трансконтакт» (Москва), в котором применяли специальную диафрагму в виде двух полукруглых сегментов *(рис. 1–4)*.

В контрольной группе была выполнена процедура КРК, которая включала в себя удаление роговичного эпителия диаметром 9,0 мм с помощью шпателя с последующей инстилляцией раствора «Декстралинк» каждые 5 минут в течение 30 минут, затем облучение ультрафиолетовым светом длиной волны 375–376 нм и плотностью мощности 3 мвт/см² в течение 30 минут.

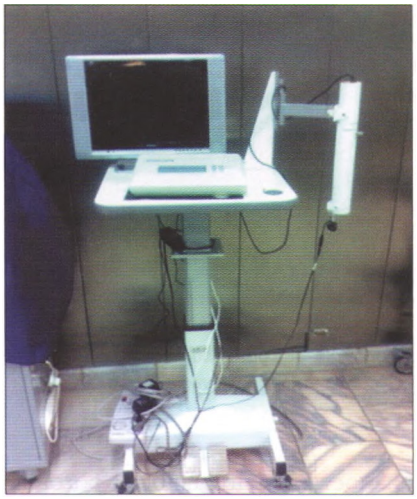

Рис. 1. Аппарат для фототерапии роговицы глаза Evolution (Трансконтакт, Россия)



Рис. 2. Диафрагма в виде двух полукруглых сегментов

Рис. 3. Этап подготовки циркулярного фемтокросслинкинга. Диафрагма помещается в излучатель аппарата

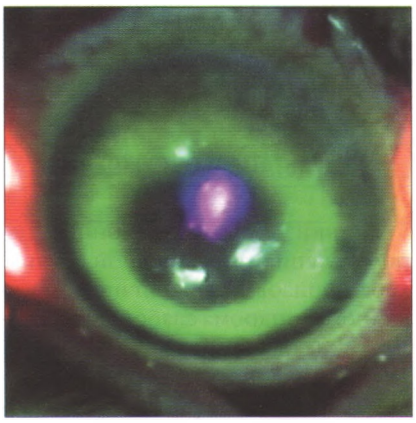

Рис. 4. Вид зоны циркулярного облучения

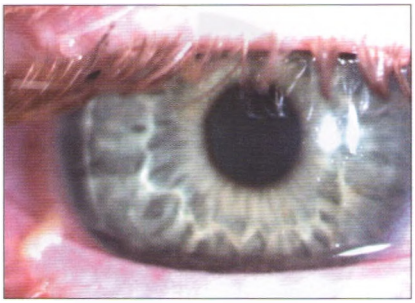

Рис. 5. Глаз в раннем послеоперационном периоде после циркулярного тоннельного фемтокросслинкинга

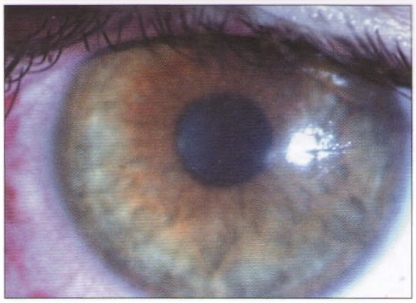

Рис. 6. Глаз в раннем послеоперационном после стандартного кросслинкинга

Для оценки результатов до и после операции в течение 3 лет пациентам проводилось полное обследование: визометрия, биомикроскопия, кераторефрактометрия (UKR 700, Unisos, Корея), определение биомеханических свойств роговицы (ORA Riechert, США), аберрометрия с корнеотопографией (Tomey 4, OPD-Scan II Nidek, Япония), конфокальная биомикроскопия с подсчетом плотности эндотелиальных клеток (ПЭК) на конфокальном микроскопе Confoscan – 4 (Nidek, Япония). Для изучения степени интенсивности болевых ощущений после проведения КРК в обеих группах после процедуры проводили анкетирование, где пациентам предлагали оценить выраженность болевых ощущений в баллах от 1 до 4 (0 – отсутствие боли; 4 – самая сильная боль). Срок наблюдения за пациентами – 3 года.

Статистическую обработку результатов исследования проводили на персональном компьютере с использованием статистической программы Statistica 6.1 (программный продукт StatSoft, США). Достоверность различий оценивали по параметрическим критериям Стьюдента ($p<0,05$).

РЕЗУЛЬТАТЫ И ОБСУЖДЕНИЕ

Ранний послеоперационный период у пациентов основной группы характеризовался наличием роговичного синдрома слабой интенсивности (в среднем 1,65±0,65 балла по 4-балльной шкале), который сохранялся в течение первых 12 часов после операции до наступления полной эпителизации. Степень интенсивности и длительности роговичного синдрома у пациентов после стандартной процедуры КРК была большей (в среднем 3,55±0,55 балла, а его купирование происходило в среднем на 3 сутки после процедуры) в связи с большой площадью деэпителизации и облучения роговичной ткани. Выявленная нами закономерность говорит о большей травматизации роговицы при проведении процедуры стандартного КРК в сравнении с ЦТФКРК *(рис. 5–6)*.

Из осложнений раннего послеоперационного периода отмечен 1 случай (0,78%) развития кератита и 1 случай (0,78%) длительно незаживающей эрозии роговицы у пациентов контрольной группы. Ранние послеоперационные осложнения возникли в основном у пациентов контрольной группы, чему способствовала большая площадь деэпителизации и облучения роговицы, а также неправильный уход за контактной линзой при ее использовании в послеоперационном периоде.

Динамика остроты зрения в основной и контрольной группах была различна. В послеоперационном периоде в 1-й подгруппе основной группы через месяц не было отмечено достоверного изменения средних показателей некорригируемой и корригируемой остроты зрения (НКОЗ, КОЗ) по сравнению с дооперационными значениями, в то время как в 1-й подгруппе контрольной группы было достоверное снижение средних показателей НКОЗ на 0,09±0,04 и КОЗ – на 0,08±0,04 по сравнению с дооперационными значениями, что связано с появлением хейза в центральной зоне роговицы, подвергавшейся облучению, и выявляемом при биомикроскопии. Через 3 года в обеих группах наблюдалось равное увеличение остроты зрения по сравнению с дооперационными значениями – НКОЗ увеличилась в 1,5 раза, а КОЗ – в 1,2 раза.

Послеоперационная динамика клинико-функциональных показателей у пациентов 2-й подгруппы была сходна с таковой у пациентов 1-й подгруппы. Так показатель НКОЗ увеличился в 2 раза, а КОЗ в 1,3 раза в обеих группах через 36 месяцев после процедуры *(табл. 1, 2)*.

В обеих группах в послеоперационном периоде отмечали уменьшение преломляющей силы роговицы. Уменьшение в 1-й подгруппе основной группы показателей Kmax и Kave через 3 года после операции в среднем составило 2,28±0,4 дптр и 2,1±0,5 дптр, в то время как в 1-й подгруппе контрольной группы уменьшение Kmax и Kave через 3 года после операции составило 2,2±0,4 дптр и 2,3±0,6 дптр по сравнению с дооперационными значениями. Во 2-й подгруппе основной группы снижение Kmax и Kave по сравнению с дооперационными значениями в среднем составило 2,34±0,8 дптр и 1,93±0,7 дптр, в контрольной – 2,28±0,5 дптр и 2,08±0,7 дптр соответственно.

При изучении биомеханических свойств роговицы у пациентов 1-й и 2-й подгрупп выявлено статистически значимое повышение данных в основной и контрольной группе: корнеального гистерезиса (КГ) – в 1,2 и фактора резистентности роговицы (ФРР) – в 1,3 раза через 3 года после процедуры.

При анализе изменений кератопахиметрических величин у пациентов обеих групп были отмечены одинаковые закономерности. Данные пахиметрии роговицы в месте облучения незначительно снижались, что свидетельствовало об уплотнении роговицы и формировании прочных интра- и межфибриллярных связей волокон коллагена. В дальнейшем, в течение всего послеоперационного периода отмечали постепенное увеличение толщины роговицы, которая оставалась, однако, ниже дооперационных значений.

Анализ карт подъёма передней поверхности роговицы у пациен-

Таблица 1

Динамика изменений клинико-функциональных показателей у пациентов с кератоконусом I стадии после ЦТФКРК (n=33), стандартного КРК (n=32), M±SD

Метод операции	Параметры	До операции	Через 1 мес.		Через 36 мес.	
		M±SD	M±SD	p	M±SD	p
ЦТФКРК (основная группа)	НКОЗ	0,22±0,11	0,26±0,09	0,2853	0,33±0,1	0,0019
	КОЗ	0,64±0,19	0,65±0,1	0,8941	0,75±0,14	0,0123
	Kmax, D	53,03±2,95	52,35±2,16	0,0688	50,75±2,16	0,0003
	Kave, D	46,3±2,48	46,5±2,05	0,0778	45,11±2,31	0,0069
	ФРР, мм рт.ст.	6,74±1,31	7,7±2,9	0,0431	8,5±1,25	0,0012
	КГ, мм рт.ст.	7,9±1,22	8,1±2,2	0,0531	9,3±1,31	0,0020
Стандартный КРК (контрольная группа)	НКОЗ	0,2±0,14	0,11±0,1	0,0122	0,3±0,09	0,0004
	КОЗ	0,53±0,2	0,45±0,1	0,0331	0,63±0,14	0,0011
	Kmax, D	52,8±2,75	52,88±2,32	0,0688	50,6±2,31	0,0188
	Kave, D	45,2±2,4	45,08±2,24	0,0778	42,9±2,22	0,0099
	ФРР, мм рт.ст.	6,23±1,21	7,2±2,0	0,0431	8,1±1,05	0,0008
	КГ, мм рт.ст.	7,47±1,09	7,9±2,08	0,0634	8,9± 1,2	0,0017

Таблица 2

Динамика изменений клинико-функциональных показателей у пациентов с кератоконусом II стадии после ЦТФКРК (n =31), стандартного КРК (n=31), M±SD

Метод операции	Параметры	До операции	Через 1 мес.		Через 36 мес.	
		M±SD	M±SD	p	M±SD	p
ЦТФКРК (основная группа)	НКОЗ	0,11±0,03	0,13±0,09	0,3792	0,21±0,09	0,0007
	КОЗ	0,41±0,14	0,45±0,1	0,0862	0,53±0,11	0,0042
	Kmax, D	57,29±3,05	56,95±2,86	0,2317	54,95±2,96	0,0073
	Kave, D	50,23±2,77	49,9± 2,65	0,5691	48,3± 2,38	0,0012
	ФРР, мм рт.ст.	6,3±0,96	6,7±0,8	0,0955	7,9±1,17	0,0047
	КГ, мм рт.ст.	7,31±1,2	7,9±1,14	0,0451	8,7±1,16	0,0002
Стандартный КРК (контрольная группа)	НКОЗ	0,09±0,02	0,05±0,02	0,0492	0,19±0,09	0,0007
	КОЗ	0,35±0,11	0,29±0,1	0,0335	0,47±0,13	0,0089
	Kmax, D	56,88±3,19	56,76±3,1	0,7892	54,6±2,77	0,0022
	Kave, D	49,33±2,8	48,9± 2,95	0,0855	47,25±3,05	0,0127
	ФРР, мм рт.ст.	5,8±0,8	6,2±0,9	0,0567	7,7±0,95	0,0016
	КГ, мм рт.ст.	7,3±1,02	7,9±1,2	0,0459	8,73±1,11	0,0001

тов 1-й подгруппы обеих групп через 3 года после операции выявил статистически значимое снижение элевации передней поверхности с 24,4±5,1 до 12,4±3,1 мкм. У пациентов 2-й подгруппы основной и контрольной групп было обнаружено статистически значимое (p=0,024) снижение элевации передней вершины с 32,4±6,7 до 18,7±4,4 мкм.

По данным конфокальной микроскопии обнаружили одинаковые изменения у пациентов основной и контрольной групп в передних и средних слоях стромы в пре-

делах глубины 300–350 мкм. Задняя строма оставалась без выраженных изменений, визуализировался лишь переход гипоцеллюлярных слоев к слоям с нормальной плотностью кератоцитов, что доказывает безопасность КРК для подлежащих структур глаза. Безопасность обоих методов была подтверждена исследованиями плотности эндотелиальных клеток, достоверного снижения которой не обнаруживали в послеоперационном периоде, а также вычислением коэффициента безопасности, который соответствовал нормальным значениям и был больше 1,0 в обеих подгруппах основной и контрольной групп, что свидетельствовало об отсутствии потери строк КОЗ.

Различия между изменениями гистоморфологической картины роговицы после КРК, выполненного по стандартной методике, и ЦТФКРК проявлялись на уровне боуменовой мембраны, с изменения которой начинается развитие КК. После СКРК выявлялась уплотненная боуменова мембрана с линейными гипер- и гипорефлексирующими включениями, что, по нашему мнению, свидетельствует о травматичности этапа удаления эпителия. Изменений в боуменовой мембране после ЦТФКРК выявлено не было.

ВЫВОД

Циркулярный тоннельный фемтокросслинкинг, выполняемый с учетом периферического топографического расположения верхушки эктазии в зоне от 4,0 до 9,0 мм, наравне со стандартной методикой кросслинкинга является эффективным методом стабилизации прогрессирующего кератоконуса I-II стадии при сроке наблюдения 3 года, обеспечивая равное улучшение биомеханических свойств роговицы, остроты зрения, уменьшение кератометрических показателей, стабильные данные плотности эндотелиальных клеток. В то же время циркулярный тоннельный фемтокросслинкинг демонстрирует большую безопасность за счет ускоренного восстановления целостности эпителиального покрова, обеспечивает меньшую по интенсивности послеоперационную боль по сравнению со стандартной методикой КРК на фоне минимизации риска инфекционных осложнений.

ЛИТЕРАТУРА

1. Fujimori E. Cross-linking and Fluorescence Changes of Collagen by Glycation and Oxidation. Biochimica et Biophisica Acta. 1998; 998: 105-110.

2. Зотов В.В., Паштаев Н.П., Ларионов Е.В. и др. Сравнительное гистохимическое исследование структуры коллагена нормальной и кератоконусной роговицы в ходе моделирования процедуры кросслинкинга с применением фемтолазера in vitro. Катарактальная и рефракционная хирургия. 2013; 13 (2): 32-36.

3. Паштаев Н.П., Зотов В.В. Сравнительный анализ отдаленных результатов стандартного и локального фемтокросслинкинга у больных с прогрессирующим кератоконусом. Вестник ОГУ. 2014;12: 248-251.

4. Kamaev P., Friedman M. D., Sherr E., Muller D. Photochemicalkinetics of corneal cross-linking with riboflavin. Invest. Ophthalmol. Vis. Sci. 2012; 53: 2360-2367.

5. Koller T., Mrochen M., Seiler T. Complication and failure rates after corneal crosslinking. J. Cataract. Refract. Surg. 2009; 35: 1358-1362.

6. Spoerl E., Seiler T. Techniques for stiffening the cornea. J. Refract. Surg. 1999;15: 711-713.

7. Spoerl E., Huhle M., Seiler T. Induction of cross-links in corneal tissue. Exp. Eye Res. 1998; 66: 97-103.

8. Wollensak G., Spoerl E., Seiler T. Riboflavin/ultraviolet-a-induced collagen crosslinking for the treatment of keratoconus. Am. J. Ophthalmol. 2003; 135: 620-627.

9. Leccisotti A., Islam T. Transepithelial corneal collagen cross-linking in keratoconus. J. Refract. Surg. 2010; 26 (12): 942-948

10. Бикбов М.М., Бикбова Г.М. Результаты лечения кератоконуса методом имплантации интрастромальных роговичных колец MyoRing в сочетании с кросслинкингом роговичного коллагена. Офтальмохирургия. 2012; 4: 6-9.

11. Kanellopoulos A.J. Collagen cross-linking in early keratoconus with riboflavin in a femtosecond laser-created pocket: initial clinical results. J. Refract. Surg. 2009; 25 (11): 1034-1037.

12. Анисимов С.И., Анисимова С.Ю., Золоторевский К.А. Динамика изменения остроты зрения и топографических параметров после проведения персонализированного (локального) кросслинкинга. Современные технологии катарактальной и рефракционной хирургии. Материалы XII Науч.-практ. конф. М., 2011: 308-310.

13. Золоторевский К.А. Лечение кератоконуса и вторичных эктазий методом локального кросслинкинга: автореф. дис. ... канд. мед. наук. М., 2013.