ОФТАЛЬМО ХИРУРГИЯ

ISSN 0235-4160

1'2017

ХИРУРГИЯ КАТАРАКТЫ И ИМПЛАНТАЦИЯ ИОЛ

ГЛАУКОМА

ХИРУРГИЯ РОГОВИЦЫ

ВИТРЕОРЕТИНАЛЬНАЯ ХИРУРГИЯ

Угол передней камеры после каналопластики:

- а) через 1 мес.;
- б) через 12 мес.

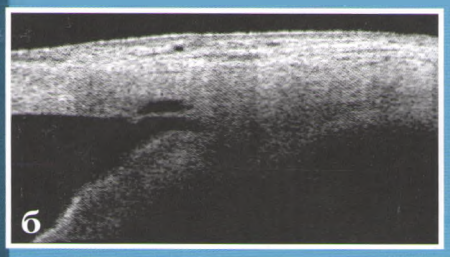

Фовеолярная адгезия задней гиалоидной мембраны:

- а) до операции;
- б) полное механическое отделение ЗГМ без образования сквозного манулярного разрыва

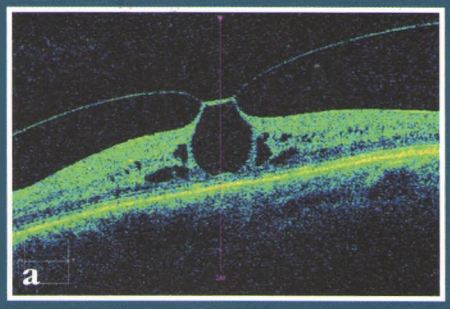

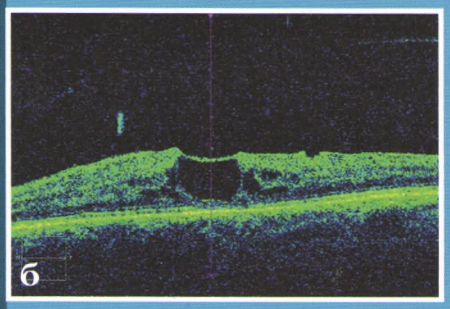

Общество офтальмологов России

ФГАУ «МНТК «Микрохирургия глаза» им. акад. С.Н. Федорова» Минздрава России

УДК 617.713

Сравнительный анализ отдаленных клинико-функциональных результатов имплантации интрастромальных колец MyoRing по стандартной и оптимизированной технологиям с применением фемтосекундного лазера у пациентов кератоконусом

Н.П. Паштаев, Н.А. Поздеева, М.В. Синицын, М.А. Щеглова

ФГАУ «МНТК «Микрохирургия глаза» им. акад. С.Н. Федорова» Минздрава России, Чебоксарский филиал

РЕФЕРАТ

Цель. Сравнительный анализ отдаленных клинико-функциональных результатов имплантации интрастромальных колец MyoRing по стандартной и оптимизированной технологиям с применением фемтосекундного лазера (ФСЛ) у пациентов с кератоконусом (КК) II и III стадий.

Материал и методы. Были проанализированы результаты хирургического лечения 60 пациентов (64 глаза) с КК II, III стадий. В зависимости от технологии операции все пациенты были разделены на две группы. В I группу вошли пациенты с КК, которым была выполнена имплантация колец MyoRing по стандартной технологии, во II группу – по оптимизированной. I группу составили 29 пациентов (32 глаза), II группу – 31 больной (32 глаза). У пациентов I группы интрастромальный карман был сформирован с применением ФСЛ диаметром 9,0 мм, на глубине 300 мкм. У пациентов II группы интрастромальный карман был сформирован с применением ФСЛ диаметром 8,0 мм, на глубине 80% от минимальных данных пахиметрии в месте расположения кольца MyoRing. Срок наблюдения в среднем составил 36 мес.

Результаты. В I группе в сроки от 6 до 36 мес. после операции наблюдался регресс кератометрических данных, толщины роговицы над кольцом MyoRing и элевации задней поверхности роговицы. Во II группе все достигнутые к 12 мес. после операции клинико-функциональные показатели оставались стабильными на протяжении всего срока наблюдения. В обеих группах интраоперационных осложнений не было. В I группе был отмечен один случай протрузии кольца MyoRing через 24 мес. после операции.

Выводы. Применение оптимизированной технологии имплантации колец MyoRing по сравнению со стандартной позволяет в большей степени улучшить биомеханические показатели роговицы и уменьшить риск протрузии кольца.

Ключевые слова: *MyoRing, фемтосекундный лазер, кератоконус.* ■

Авторы не имеют финансовых или имущественных интересов в упомянутых материале и методах.

Офтальмохирургия.– 2017.– № 1.– С. 40-46.

ABSTRACT

Comparative analysis of long-term clinical and functional results of the intra-stromal MyoRing implantations according to optimized and standard technologies using a femtosecond laser in keratoconus patients

N.P. Pashtayev, N.A. Pozdeyeva, M.V. Sinitsyn, M.A. Shcheglova

The Cheboksary Branch of the S. Fyodorov Eye Microsurgery Federal State Institution, Cheboksary

Purpose. Comparative analysis of long-term clinical and functional results of the intra-stromal MyoRing implantation according to standard techniques and optimized technologies using a femtosecond laser (FSL) in patients with keratoconus (KC), stages II and III.

Material and methods. Results of surgical treatment of 60 patients (64 eyes) were analyzed in patients with KC of stages II and III. Depending on the technique of the operation, all patients were divided into two groups. The group I consisted of patients with KC, who underwent the MyoRing implantation according to the standard technique, the group II used an optimized technology. The group I included 29 patients (32 eyes), the group II – 31 patients (32 eyes). In the group I the intra-stromal pocket of 9.0mm diameter was formed at a depth of 300 microns using the FSL. In the group II the intra-stromal pocket of 8.0mm diameter was formed at a depth of 80% of the minimum thickness of the cornea at the place of MyoRing location also using the FSL. The follow-up period averaged 36 months.

Results. In the group I, in the period from 6 to 36 months postoperatively a regress was detected in keratometric data, corneal thickness over the MyoRing and presence of posterior corneal elevation. In the group II all postoperative clinical and functional parameters

achieved 12 months remained stable throughout the follow-up period. Both groups had no intra-operative complications. In group I, one case of the MyoRing protrusion was observed 24 months after surgery.

Conclusion. Application of the optimized MyoRing implantation technology compared to the standard one allows to improve more biomechanical parameters of the cornea and to reduce the risk of the ring protrusion.

Key words: *MyoRing, femtosecond laser, keratoconus.* ■

No author has a financial or proprietary interest in any material or method mentioned.

The Fyodorov Journal of Ophthalmic Surgery.– 2017.– No. 1.– P. 40-46.

Кератоконус (КК) – это генетически детерминированное дистрофическое заболевание роговицы, характеризующееся нарушением ее биомеханической стабильности за счет структурной дезорганизации коллагеновых волокон, которое приводит к оптической неоднородности ткани роговицы с последующим истончением, конусовидным выпячиванием и нарушением прозрачности [1, 8, 20]. В последние годы все больший интерес представляет имплантация интрастромальных колец MyoRing с целью усиления биомеханических свойств ослабленной роговицы за счет создания для нее механического каркаса, а также одномоментной коррекции сопутствующих аметропий в связи с улучшением ее сферичности и уплощением роговичной поверхности [2-7, 9-13, 17-19]. Автором данной методики Daxer A. рекомендуется во всех случаях имплантировать кольцо MyoRing в интрастромальный карман диаметром 9,0 мм, сформированный на глубине 300 мкм, что не учитывает индивидуальной толщины роговицы [14-16]. В литературных источниках нет сведений о возможности изменения параметров интрастромального кармана (глубина и диаметр) и о влиянии таких изменений на биомеханические свойства роговицы, что и обусловило актуальность их изучения.

ЦЕЛЬ

Сравнительный анализ отдаленных клинико-функциональных результатов имплантации интрастромальных колец MyoRing по стандартной и оптимизированной технологиям с применением фемтосекундного лазера (ФСЛ) у пациентов с КК II и III стадий.

МАТЕРИАЛ И МЕТОДЫ

Были проанализированы результаты хирургического лечения 60 пациентов (64 глаза) с КК II, III стадий по классификации Amsler (1961). В зависимости от технологии операции все пациенты были разделены на две группы. В I группу вошли пациенты с КК, которым была выполнена имплантация колец MyoRing по стандартной технологии согласно рекомендациям автора методики Daxer A. [9]. Пациентам II группы была выполнена имплантация колец по оптимизированной технологии. В зависимости от стадии КК все пациенты были разделены на 2 подгруппы. В 1 подгруппу вошли пациенты со II стадией КК, во 2 подгруппу – с III стадией. I группу составили 29 пациентов (32 глаза), II группу – 31 больной (32 глаза). В 1 подгруппу I группы вошли 15 пациентов (15 глаз), во 2 подгруппу I группы – 14 больных (17 глаз). В 1 подгруппу II группы вошли 14 пациентов (15 глаз), во 2 подгруппу I группы – 17 больных (17 глаз). Возраст пациентов I группы составил в среднем 26±4 года, II группы – 25±5 лет. Всем пациентам была выполнена интрастромальная имплантация колец MyoRing с внутренним диаметром 5,0 и 6,0 мм, шириной 0,5 мм и высотой от 280 до 320 мкм в заранее сформированный с помощью ФСЛ IntraLase FS 60 kHz (AMO, США) интрастромальный карман. Причем пациентам 1 подгруппы (с КК II стадии) были имплантированы кольца с внутренним диаметром 5,0 мм, пациентам 2 подгруппы – с внутренним диаметром 6,0 мм. У пациентов I группы интрастромальный карман был сформирован по стандартной технологии диаметром 9,0 мм на глубине 300 мкм согласно рекомендациям Daxer A. У пациентов II группы интрастромальный карман был сформирован по оптимизированной технологии диаметром 8,0 мм на глубине 80% от минимальных данных пахиметрии в месте расположения кольца MyoRing. У всех пациентов параметры интрастромальных колец рассчитывались по номограмме Daxer A. (2008), учитывающей среднее значение кератометрии и минимальную толщину роговицы [9].

До и после операций всем пациентам проводили визометрию, биомикроскопию, кератотопографию, анализ биомеханических свойств роговицы на анализаторе вязко-эластических свойств роговицы ORA (Reichert, США), анализ элевации передней и задней поверхностей роговицы по данным Pentacam (Oculus, Германия), минимальной пахиметрии роговицы, в том числе расположенной над кольцом MyoRing по данным OCT RTVue 100-CAM (Optovue, Inc., США). Срок наблюдения в среднем составил 36 мес. (от 6 до 40 мес.).

Статистическую обработку результатов исследования проводили на персональном компьютере с использованием статистической программы Statistica 6.1 (программный продукт «StatSoft», США). В обеих исследуемых группах была проведена оценка каждого дооперационного параметра между обеими подгруппами сравнения по параметрическому критерию t для независимых переменных, а внутри каждой подгруппы достоверность различий изучаемых параметров в сроки 1, 6, 12, 24 и 36 мес. после операции оценивалась по сравнению с их дооперационными значениями по параметри-

Для корреспонденции:
Синицын Максим Владимирович,
врач-офтальмолог
E-mail: mntksinicin@mail.ru

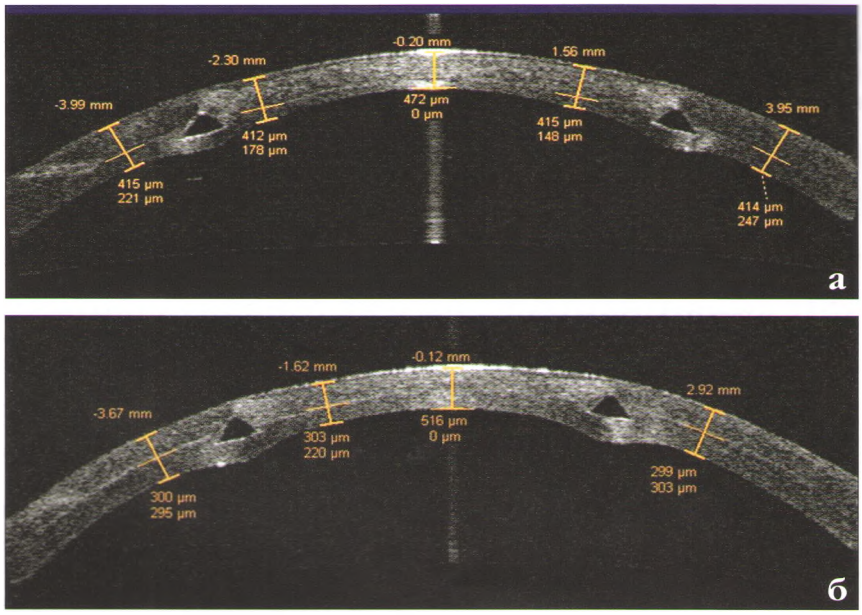

Рис. 1. Оптическая когерентная томография роговицы на 1-е сутки после имплантации кольца MyoRing: а) по стандартной технологии, б) по оптимизированной технологии

ческому критерию t для зависимых переменных в связи с симметричными распределениями совокупности значений показателей. Различия изучаемых параметров считали достоверными при p<0,05.

РЕЗУЛЬТАТЫ

В обеих группах интраоперационных осложнений не было. Ранний послеоперационный период протекал ареактивно. В первые дни после операции у всех пациентов глаза были спокойные. Биомикроскопически оптические среды были прозрачные, у части пациентов визуализировались локальные субконъюнктивальные кровоизлияния вследствие наложения вакуумного кольца, кольца MyoRing находились в интрастромальных карманах согласно расчетной глубине, что подтверждалось данными ОСТ *(рис. 1)*.

В первой подгруппе между обеими группами сравнения были выявлены достоверно значимые различия следующих параметров: некорригированная острота зрения (НКОЗ) (p<0,01), цилиндрический компонент по данным кератотопограмм (cyl) (p<0,001), фактор резистентности роговицы (ФРР) (p<0,05), корнеальный гистерезис (КГ) (p<0,05). Во второй подгруппе – корригированная острота зрения (КОЗ) (p<0,001), ФРР (p<0,05), КГ (p<0,05).

В I группе 1 подгруппе НКОЗ через 6 мес. после операции увеличилась на 0,19±0,09, КОЗ – на 0,14±0,06 *(табл. 1)*. КОЗ больше не менялась. К 12 мес. наблюдения НКОЗ повысилась еще на 0,04±0,03 и больше практически не менялась. Через 6 мес. после операции среднее значение кератометрии (Кср) снизилось на 6,43±0,08 дптр, максимальное значение кератометрии (Kmax) – на 6,57±1,06, cyl – на 1,66±0,91 дптр, элевация передней поверхности роговицы (ЭППР) – на 27,0±3,56 мкм, элевация задней поверхности роговицы (ЭЗПР) – на 45,7±4,24 мкм. ЭППР больше практически не менялась. В период наблюдения от 6 до 36 мес. произошел небольшой регресс данных: Кср увеличилась на 2,11±0,37 дптр, Kmax – на 1,76±0,16, cyl – на 0,81±0,12 дптр, ЭЗПР – на 10,4±0,79 мкм. Индекс регулярности поверхности роговицы (surface regularity index, SRI) через 6 мес. после операции снизился на 0,38±0,17, индекс асимметрии поверхности роговицы (surface asymmetry index, SAI) – на 0,21±0,19. Через 12 мес. после операции SRI снизился еще на 0,04±0,03, SAI – на 0,14±0,1, и они больше не менялись. ФРР через 6 мес. после операции увеличился на 0,34±0,2 мм рт.ст., КГ – на 0,21±0,1 мм рт.ст. Через 12 мес. после операции ФРР повысился еще на 0,3±0,05 мм рт.ст., КГ – на 0,15±0,08 мм рт.ст., и они больше не менялись.

В I группе 2 подгруппы НКОЗ через 6 мес. после операции увеличилась на 0,24±0,05, КОЗ – на 0,25±0,08. КОЗ больше не менялась. К 12 мес. наблюдения НКОЗ повысилась еще на 0,04±0,02 и больше практически не менялась. Через 6 мес. после операции Кср снизилась на 11,35±0,26 дптр, Kmax – на 14,04±0,24, cyl – на 3,81±1,24 дптр, ЭППР – на 45,0±5,15 мкм, ЭЗПР – на 59,0±3,34 мкм. ЭППР больше практически не менялась. В период наблюдения от 6 до 36 мес. также произошел незначительный регресс полученных данных: Кср увеличилась на 2,28±0,13 дптр, Kmax – на 2,02±0,41, cyl – на 0,77±0,54 дптр, ЭЗПР – на 10,0±0,28 мкм. Через 6 мес. после операции SRI снизился на 0,33±0,07, SAI – на 0,72±0,53. Через 12 мес. после операции SRI снизился еще на 0,09±0,06, SAI – на 0,48±0,13, и они больше практически не менялись. ФРР через 6 мес. после операции увеличился на 0,45±0,27 мм рт.ст., КГ – на 0,45±0,24 мм рт.ст., через 12 мес. – еще на 0,24±0,11 мм рт.ст., КГ – на 0,73±0,1 мм рт.ст., и они больше практически не менялись.

Во II группе 1 подгруппы НКОЗ через 6 мес. после операции увеличилась на 0,35±0,04, КОЗ – на 0,13±0,04. КОЗ больше не менялась. К 12 мес. наблюдения НКОЗ повысилась еще на 0,08±0,02 и больше не менялась. Через 6 мес. после операции Кср снизилась на 6,0±0,22 дптр, Kmax – на 6,16±0,66, cyl – на 1,49±1,02 дптр. Через 6 мес. наблюдения ЭППР уменьшилась на 24,85±4,73 мкм, ЭЗПР – на 46,1±3,34 мкм, и они больше практически не менялись. Через 12 мес. после операции Кср понизилась еще на 0,8±0,2 дптр, Kmax – на 1,14±0,15, cyl – на 0,81±0,57 дптр. Через 6 мес. после операции SRI снизился на 0,4±0,23, SAI – на 1,22±0,56. Через 12 мес. после операции SRI снизился еще на 0,24±0,19, SAI – на 0,08±0,05, и они больше практически не менялись. ФРР через 6 мес. после операции увели-

Таблица 1

Динамика изменений клинико-функциональных данных после имплантации интрастромальных колец MyoRing по стандартной (I группа, n=32) и оптимизированной (II группа, n=32) технологиям с применением фемтосекундного лазера у пациентов с КК II и III стадий, M±SD

Группы	Подгруппы (стадия кератоконуса)	Параметры	До операции	Через1 мес. п/о	Через 6 мес. п/о	Через 12 мес. п/о	Через 24 мес. п/о	Через 36 мес. п/о
			M±SD	M±SD	M±SD	M±SD	M±SD	M±SD
I (стандартная методика)	II стадия (1 подгруппа)	НКОЗ	0,06±0,05	0,22±0,18**	0,25±0,14***	0,29±0,11***	0,25±0,1***	0,31±0,1***
		КОЗ	0,41±0,27	0,32±0,19	0,55±0,11*	0,55±0,1	0,52±0,1	0,55±0,07
		Kmax, дптр	54,36±3,09	48,73±4,49***	47,79±4,15***	48,7±3,89***	49,08±4,0***	49,55±4,31***
		Kср, дптр	48,84±2,82	43,35±3,4***	42,41±2,74***	44,18±2,52	44,34±2,64***	44,52±2,37***
		SRI	1,4±0,63	1,34±0,54	1,02±0,46	0,98±0,49	0,97±0,46	0,96±0,46
		SAI	2,41±1,49	2,22±0,94	2,2±1,15	2,06±1,0	2,17±0,87	2,05±0,94
		cyl , дптр	4,46±2,01	4,02±2,81	2,8±1,11**	3,10±1,33**	3,43±1,16	3,61±1,22
		ФРР, мм рт.ст.	5,8±1,25	5,95±1,05*	6,14±0,95*	6,44±1,0*	6,39±1,17*	6,45±1,09*
		КГ, мм рт.ст.	6,99±1,00	7,11±0,97*	7,2±1,1*	7,35±0,98*	7,26±1,07*	7,4±0,91*
		ЭППР, мкм	26,1±5,3	-0,73±1,48	-0,89±1,74	-0,77±1,55	-0,64±1,18	-0,79±1,32
		ЭЗПР, мкм	55,7±6,9	10,0±2,37	9,8±2,66	18,0±3,64	19,6±2,22	20,2±3,45
	III стадия (2 подгруппа)	НКОЗ	0,09±0,08	0,28±1,16***	0,33±0,13***	0,37±0,19***	0,38±0,12***	0,36±0,19***
		КОЗ	0,24±0,11	0,35±0,15*	0,49±0,19***	0,5±0,21***	0,48±0,23**	0,49±0,22***
		Kmax, дптр	62,56±2,76	49,49±3,0***	48,52±3,0***	50,36±3,57***	50,97±3,15***	50,54±3,41***
		Kср, дптр	57,25±2,1	47,09±2,56***	45,9±2,36***	47,81±8,0***	48,0±7,73***	48,1±7,23***
		SRI	1,61±0,41	1,44±0,46	1,28±0,34**	1,19±0,28***	1,17±0,36***	1,15±0,34***
		SAI	3,39±1,49	2,55±1,05**	2,67±0,96	2,19±1,0**	2,23±0,88**	2,16±1,17**
		cyl , дптр	6,99±2,85	3,27±1,68***	3,18±1,63***	3,37±1,43***	3,87±0,9***	3,95±1,05**
		ФРР	5,41±1,63	5,56±1,07*	5,86±0,86*	6,1±0,97*	6,0±1,08*	6,2±1,07*
		КГ	6,59±1,3	6,99±0,8*	7,04±0,86*	7,73±0,73**	7,69±0,75**	7,75±0,74**
		ЭППР, мкм	44,1±6,4	-0,62±1,12	-0,89±1,67	-0,54±1,25	-0,59±1,48	-0,6±1,33
		ЭЗПР, мкм	78±6,5	24,0±2,65	19±3,16	26,0±5,4	28,0±4,8	29,0±3,44
II (оптимизированная технология)	II стадия (1 подгруппа)	НКОЗ	0,15±0,06	0,26±0,19***	0,40±0,1	0,48±0,12***	0,48±0,12	0,49±0,11***
		КОЗ	0,53±0,16	0,68±0,11*	0,71±0,12***	0,7±0,1	0,71±0,12	0,7±0,14
		Kmax, дптр	54,5±3,16	49,4±3,25***	48,34±2,5**	47,2±2,65***	47,33±3,08	47,28±2,38***
		Kср, дптр	49,1±1,88	44,05±2,22***	43,1±2,1	42,3±1,9***	42,22±1,96	42,3±1,83***
		SRI	1,52±0,92	1,25±0,41	1,12±0,39	0,88±0,2	0,9±0,18	0,89±0,22***
		SAI	2,63±1,66	1,65±0,62*	1,41±0,59*	1,33±0,54	1,32±0,71***	1,31±0,31***
		cyl , дптр	4,59±2,06	4,12±1,14***	3,1±1,04	2,98±1,61	2,88±1,56	2,95±1,31***
		ФРР	5,8±1,32	6,2±1,03*	6,3±0,87*	7,0±0,91*	7,0±0,95*	7,05±1,06*
		КГ	7,2±0,71	7,6±0,96**	7,95±0,89*	8,5±0,86*	8,45±0,94*	8,49±0,98**
		ЭППР, мкм	24,1±4,2	-0,75±1,14	-1,1±1,22	-1,2±1,15	-1,0±1,18	-1,4±1,32
		ЭЗПР, мкм	57,1±4,9	12,1±2,52	11,0±1,83	10,5±2,62	10,9±2,11	10,0±2,83
	III стадия (2 подгруппа)	НКОЗ	0,05±0,04	0,23±0,13***	0,35±0,14***	0,4±0,2***	0,4±0,2***	0,41±0,2***
		КОЗ	0,12±0,06	0,42±0,14***	0,55±0,15***	0,54±0,22***	0,54±0,22***	0,55±0,22***
		Kmax, дптр	61,2±1,93	49,13±3,18***	48,1±3,29***	47,1±2,08***	47,2±2,02***	47,3±2,03***
		Kср, дптр	56,8±1,81	47,6±2,6***	46,5±3,08***	45,4±1,28***	45,8±1,39***	45,1±1,26***
		SRI	1,68±0,52	1,28±0,38*	1,13±0,38**	1,14±0,38**	1,12±0,37**	1,12±0,38**
		SAI	3,05±1,62	1,62±0,96**	1,26±0,72***	1,24±0,72***	1,25±0,56***	1,23±0,54***
		cyl , дптр	7,14±1,91	3,1±1,57***	2,13±1,06***	2,07±1,6***	1,96±1,44***	2,1±1,38***
		ФРР	5,3±1,71	5,4±1,15*	5,7±1,19*	6,3±1,12*	6,39±1,13*	6,4±1,13*
		КГ	6,8±1,0	7,3±0,85*	7,5±0,93*	8,1±0,87**	8,16±084***	8,2±0,89**
		ЭППР, мкм	47,2±7,3	-0,62±1,12	-0,89±1,67	-1,6±1,29	-1,4±1,62	-1,35±1,52
		ЭЗПР, мкм	79,4±5,2	22,1±2,22	21,8±2,83	19,0±2,41	20,0±1,9	20,5±3,65

Примечание: достоверно значимое различие между параметрами сравнения в каждой подгруппе в различные сроки после операции по сравнению с дооперационными данными, где: * p<0,05, ** p<0,01, *** p<0,001.

Таблица 2

Динамика изменений пахиметрических данных после имплантации интрастромальных колец MyoRing по стандартной (I группа, n=32) и оптимизированной (II группа, n=32) технологиям с применением фемтосекундного лазера у пациентов с КК II и III стадий, M±SD

Группы	Параметры	До операции	Через 6 мес		Через 12 мес		Через 30 мес	
		M±SD	M±SD	p	M±SD	p	M±SD	p
I группа	Минимальная пахиметрия роговицы, мкм	431±36,7	433±34,7	0,0263	432,0±32,9	0,0133	430,1±34,2	0,0128
	Толщина роговицы над кольцом MyoRing, мкм	-	146,2±27,0	0,0389	129,9±22,8	0,0125	125,1±20,4	0,0022
II группа	Минимальная пахиметрия роговицы, мкм	451,1±33,5	452,2±29,7	0,0421	451,0±26,5	0,0368	454,2±24,4	0,0155
	Толщина роговицы над кольцом MyoRing, мкм	-	227,8±26,6	0,0394	226,9±25,4	0,0269	226,5±23,1	0,0028

чился на 0,5±0,22 мм рт.ст., КГ – на 0,75±0,15 мм рт.ст., а через 12 мес. ФРР повысился еще на 0,7±0,04 мм рт.ст., КГ – на 0,55±0,03 мм рт.ст., и они больше не менялись.

Во II группе 2 подгруппы НКОЗ через 6 мес. после операции увеличилась на 0,3±0,1, КОЗ – на 0,43±0,09. КОЗ больше не менялась. К 12 мес. наблюдения НКОЗ повысилась еще на 0,05±0,04 и больше практически не менялась. Через 6 мес. после операции Kcp снизилась на 10,3±1,27 дптр, Kmax – на 13,01±1,36, cyl – на 4,91±0,85 дптр. Через 6 мес. наблюдения ЭППР уменьшилась на 48,9±5,63 мкм, ЭЗПР – на 57,3±2,37 мкм, и они больше практически не менялись. Через 12 мес. после операции Kcp понизилась еще на 1,1±0,8 дптр, Kmax – на 1,09±0,6, cyl – на 0,06±0,04 дптр. Через 6 мес. после операции SRI снизился на 0,55±0,02, SAI – на 1,79±0,05, и они больше практически не менялись. ФРР через 6 мес. после операции увеличился на 0,4±0,19 мм рт.ст., КГ – на 0,7±0,07 мм рт.ст., а через 12 мес. ФРР повысился еще на 0,6±0,0,7 мм рт.ст., КГ – на 0,6±0,07 мм рт.ст., и они больше не менялись.

У пациентов II группы было отмечено большее повышение биомеханических свойств роговицы по сравнению с I группой. Так через 36 мес. наблюдения у пациентов II группы 1 подгруппы (с КК II стадии) по сравнению с пациентами I группы 1 подгруппы отмечалось большее повышение ФРР на 0,63±0,18 мм рт.ст., КГ – на 0,89±0,33 мм рт.ст. У пациентов II группы 2 подгруппы (с КК III стадии) по сравнению с пациентами I группы 2 подгруппы отмечалось большее повышение ФРР на 0,3±0,06 мм рт.ст., КГ – на 0,23±0,09 мм рт.ст.

У пациентов II группы при формировании интрастромального кармана диаметром 8,0 мм по оптимизированной технологии по сравнению со стандартной в сроки до 6 мес. после операции было отмечено меньшее снижение Kcp и Kmax на 0,5-0,75 дптр у пациентов 1 подгруппы (с КК II стадии) и на 1,0-1,25 дптр – у пациентов 2 подгруппы (с КК III стадии).

В обеих группах у пациентов с КК II и III стадий среднее значение минимальной толщины роговицы практически не менялось в течение всего срока наблюдения *(табл. 2)*. Минимальная толщина роговицы над кольцом MyoRing у пациентов I группы составляла на следующий день после операции в среднем 300±4,0 мкм. Через 6 мес. после операции она уменьшилась на 153,8±12,2 мкм, к 12 мес. – еще на 16,3±1,8 мкм и к 36 мес. наблюдения снизилась еще на 4,8±1,3 мкм. Минимальная толщина роговицы над кольцом MyoRing у пациентов II группы составляла на следующий день после операции 377,9±30,1 мкм. Через 6 мес. после операции она уменьшилась на 150,1±10,5 мкм и больше практически не менялась в течение 36 мес. наблюдения.

В позднем послеоперационном периоде во 2 подгруппе I группы через 24 мес. после операции был отмечен 1 случай протрузии кольца MyoRing, что сопровождалось резким падением зрения, увеличением кератотопографических данных (Kmax, Kcp, SRI, SAI, CYL), снижением биомеханических свойств роговицы (ФРР, КГ) и пахиметрических данных (минимальная толщина роговицы, толщина роговицы над кольцом MyoRing) *(рис. 2)*. Среди факторов риска, отягощающих течение заболевания, у данного пациента были прогрессирующий кератоконус III стадии, молодой возраст (18 лет), низкие биомеханические свойства роговицы (ФРР и КГ<4,0 мм рт.ст.), пограничные параметры рекомендуемой минимальной толщины роговицы для применяемой технологии (350 мкм), низкий уровень комплаенса, проявившийся в несоблюдении пациентом рекомендаций врача по срокам динамического послеоперационного осмотра в течение 2 лет. Кольцо MyoRing было удалено и выполнена глубокая передняя послойная кератопластика. Во II группе послеоперационных осложнений не было.

ОБСУЖДЕНИЕ

В обеих группах через 12 мес. после операции не было отмечено снижения минимальной толщины роговицы по данным ОСТ, которая оставалась стабильной на протяжении всего срока наблюдения, что говорит о стабилизации заболевания и совпадает с данными Daxer A. [4]. Стабилизацию заболевания в обеих группах подтверждает также отсутствие снижения биомеханических

показателей роговицы (ФРР и КГ), кератотопографических индексов (SAI, SRI), ЭППР и визометрических данных (НКОЗ и КОЗ). Daxer A. рекомендует в предложенном им методе операции формировать во всех случаях интрастромальный карман диаметром 9,0 мм при помощи микрокератома Pocket Maker на глубине 300 мкм, для которой разработан соответствующий ей аппланатор, который, в свою очередь, ограничивает хирурга в выборе глубины залегания кольца MyoRing. В связи с трапецевидной формой передней поверхности кольца и его гибкостью, с одной стороны, и с биомеханическим сопротивлением роговицы – с другой, MyoRing после его имплантации «вдавливается» в расположенную над ним строму роговицы. Так, у пациентов I группы можно наблюдать постепенное снижение минимальной толщины роговицы над кольцом MyoRing в послеоперационном периоде в сроки от 6 до 36 мес. наблюдения. В связи с уменьшением толщины роговицы над кольцом происходит увеличение площади роговицы без каркасной поддержки кольца, что ведет к регрессу кривизны роговицы (увеличение Kcp, Kmax, cyl) и ЭЗПР, достигнутой после имплантации MyoRing. Это вызывает необходимость в более длительном периоде наблюдения за данными пациентами с целью выявления риска протрузии кольца в более отдаленном послеоперационном периоде. В нашей практике мы наблюдали один подобный случай протрузии через 24 мес. после имплантации *(рис. 2)*. Увеличение кривизны роговицы у всех пациентов I группы на 0,75-1,25 дптр в срок 36 мес. наблюдения приводит к необходимости внесения поправок к расчету высоты кольца MyoRing с учетом выявленной гипокоррекции. Во II группе пациентов применение ФСЛ IntraLase FS 60 кГц позволяет формировать интрастромальный карман на любой глубине, в частности на 80% от минимальной толщины роговицы в месте расположения кольца MyoRing, учитывая высокую точность его реза (погрешность не более 6-8 мкм) [11]. Таким образом, интрастромальный карман формируется с учетом индивидуальной толщины роговицы в каждом конкретном случае и более

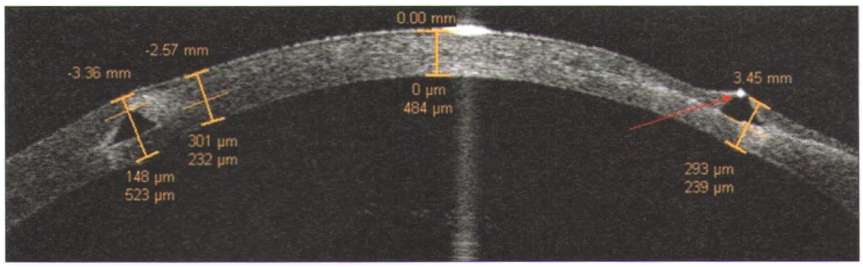

Рис. 2. Оптическая когерентная томография роговицы через 24 мес. после имплантации кольца MyoRing по стандартной технологии (I группа). Визуализируется протрузия кольца MyoRing (стрелка)

глубоко в задних отделах стромы по сравнению со стандартной методикой, что в меньшей степени снижает ее биомеханическую стабильность и тем самым уменьшает риск протрузии кольца MyoRing. Во II группе расположение интрастромального кармана на глубине 80% от минимальной толщины роговицы в месте расположения кольца MyoRing привело к стабилизации заболевания. Отсутствовали отрицательная динамика увеличения кривизны роговицы, ЭЗПР. Толщина роговицы над кольцом оставалась стабильной в сроки от 6 до 36 мес. Таким образом, был создан каркас для большей площади роговицы по сравнению со стандартной технологией. Это может говорить о меньшем риске протрузии кольца MyoRing в период наблюдения более 36 мес., а оптимизированная технология имплантации кольца MyoRing может быть рекомендована в качестве метода выбора. Более высокие биомеханические показатели стабильности роговицы у пациентов с КК II и III стадий у пациентов II группы могут быть связаны как с увеличением глубины расположения кольца MyoRing, так и с уменьшением площади диссекции роговицы при формировании интрастромального кармана меньшего диаметра по сравнению со стандартной технологией. Применение оптимизированной технологии имплантации кольца MyoRing с внутренним диаметром 5,0 мм в интрастромальный карман диаметром 8,0 мм приводит к меньшему снижению Kcp и Kmax на 1,0-1,25 дптр, а при имплантации кольца с внутренним диаметром 6,0 мм – на 0,5-0,75 дптр по сравнению со стандартной технологией, что необходимо учитывать при расчете высоты MyoRing.

ВЫВОДЫ

Таким образом, сравнительный анализ отдаленных клинико-функциональных результатов имплантации интрастромальных колец MyoRing по стандартной и оптимизированной технологиям с применением фемтосекундного лазера у пациентов с кератоконусом II и III стадий в сроки наблюдения 36 мес. показал:

- стабилизацию заболевания в обеих группах, подтвержденную отсутствием снижения минимальной толщины роговицы, биомеханических показателей роговицы, кератотопографических индексов и визометрических данных;
- применение оптимизированной технологии имплантации колец MyoRing по сравнению со стандартной, что позволяет в большей степени улучшить биомеханические показатели роговицы (ФРР, КГ) и уменьшить риск протрузии кольца;
- необходимость при использовании оптимизированной технологии делать поправку в расчете высоты кольца с учетом диаметра имплантируемого MyoRing и диаметра интрастромального кармана;
- необходимость при использовании стандартной технологии вносить поправки в номограмму, предложенную Daxer A., на гипокоррекцию в отдаленном послеоперационном периоде в 0,75-1,25 дптр при расчете высоты кольца;
- необходимость дальнейшего наблюдения за отдаленными клинико-функциональными результатами обеих групп сравнения в более позднем послеоперационном периоде.

ЛИТЕРАТУРА

1. Абугова Т.Д. Клиническая классификация первичного кератоконуса // Современная оптометрия. – 2010. – № 5. – С. 17-20.
2. Бикбов М.М., Бикбова Г.М. Результаты лечения кератоконуса методом имплантации интрастромальных роговичных колец Myoring в сочетании с кросслинкингом роговичного коллагена // Офтальмология. – 2012. – № 4. – С. 6-9.
3. Карамян А.А., Юсеф Ю.Н., Махмуд М.И. Имплантация интрастромальных роговичных сегментов при кератоконусе // Вестник офтальмологии. – 2012. – № 1. – С. 47-51.
4. Маслова Н.А., Сусликов С.В. Формирование интрастромальных роговичных тоннелей для имплантации роговичных сегментов у пациентов с кератоконусом с помощью фемтосекундного лазера IntraLase // Бюллетень СО РАМН. – 2009. – № 4. – С. 75-79.
5. Маслова Н.А., Паштаев Н.П. Отдаленные клинико-функциональные результаты после интрастромальной кератопластики с применением фемтосекундного лазера IntraLase FS у пациентов с кератоконусом // Офтальмохирургия. – 2011. – № 1. – С. 62-66.
6. Мороз З.И., Измайлова С.Б., Ковшун Е.В. Интрастромальная кератопластика при кератэктазиях различного генеза // Медицинская технология. – 2008. – № 2. – С. 6-9.
7. Паштаев Н.П., Синицын М.В., Поздеева Н.А. Сравнительный анализ клинико-функциональных результатов фемтолазерных имплантаций интрастромальных сегментов и колец MyoRing у пациентов с кератоконусом // Офтальмохирургия. – 2014. – № 3. – С. 35-41.
8. Семенова А.Л., Колединцев М.Н. Современные методы диагностики кератоконуса // Новое в офтальмологии. – 2005. – № 2. – С. 43-48.
9. Синицын М.В., Паштаев Н.П., Поздеева Н.А. Имплантация интрастромальных роговичных колец Myoring при кератоконусе // Вестник офтальмологии. – 2014. – № 4. – С. 123-126.
10. Alio J.L. One or 2 Intacs segments for the correction of keratoconus // J. Cataract Refract. Surg. – 2005. – Vol. 31. – P. 943-953.
11. Alio J.L., Shabayek M.H., Artola A. Intracorneal ring segments for keratoconus correction: long-term follow-up // J. Cataract Refract. Surg. – 2006. – Vol. 32, № 6. – P. 978-985.
12. Colin J., Malet J. Intacs for the correction of keratoconus: two-year follow-up // J. Cataract. Refract. Surg. – 2007. – Vol. 33, № 1. – P. 69-74.
13. Colin J., Velou S. Implantation of Intacts and a refractive intraocular lens to correct keratoconus // J. Cataract. Refract. Surg. – 2003. – Vol. 29. – P. 832-834.
14. Daxer A. Intracorneal ring in pocket shows promise for treatment of keratoconus // J. Cataract Refract. Surg. – 2009. – Vol. 32. – P. 17.
15. Daxer A., Alio L., Pinero P. Clinical outcomes after complete ring implantation in corneal ectasia using the femtosecond technology // Ophthalmology. – 2011. – Vol. 118. – P. 1282-1290.
16. Daxer A., Mahmoud H., Venkateswaran R.S. Intracorneal continuous ring implantation for keratoconus: one-year follow-up // J. Cataract. Refract. Surg. – 2010. – Vol. 36. – P. 1296-1302.
17. Kanellopoulos A.J. Modified intracorneal ring segment implantations (1NTACS) for the management of moderate to advanced keratoconus: efficacy and complications // Cornea. – 2006. – Vol. 25, № 1. – P. 29-33.
18. Kwitko S., Severo N.S. Ferrara intracorneal ring segments for keratoconus // J. Cataract Refract. Surg. – 2004. – Vol. 30. – P. 812-820.
19. Miranda D. Ferrara intrastromal corneal ring segment for severe keratoconus // J. Refract. Surg. – 2003. – Vol. 19, № 6. – P. 645-653.
20. Rabinowitz Y.S. Keratoconus // Surv. Ophthalmol. – 1998. – Vol. 42. – P. 297-319.
21. Siganos D. Ferrara intrastromal corneal rings for the correction of keratoconus // J. Cataract Refract. Surg. – 2002. – Vol. 28, № 11. – P. 1947-1951.
22. Siganos C.S. Management of keratoconus with Intacs // Am. J. Ophthalmol. – 2003. – Vol. 135, № 1. – P. 64-70.
23. Torquetti L., Berbel R.F., Ferrara P. Long-term follow-up of intrastromal corneal ring segments in keratoconus // J. Cataract Refract. Surg. – 2009. – Vol. 35, № 10. – P. 1768-1773.

Поступила 17.08.2016.

КНИГИ

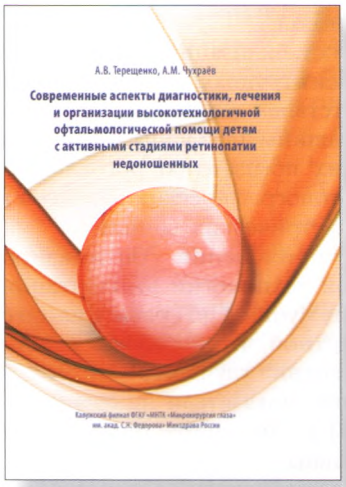

А.В. Терещенко, А.М. Чухраёв

СОВРЕМЕННЫЕ АСПЕКТЫ ДИАГНОСТИКИ, ЛЕЧЕНИЯ И ОРГАНИЗАЦИИ ВЫСОКОТЕХНОЛОГИЧНОЙ ОФТАЛЬМОЛОГИЧЕСКОЙ ПОМОЩИ ДЕТЯМ С АКТИВНЫМИ СТАДИЯМИ РЕТИНОПАТИИ НЕДОНОШЕННЫХ

Современные аспекты диагностики, лечения и организации высокотехнологичной офтальмологической помощи детям с активными стадиями ретинопатии недоношенных / А.В. Терещенко, А.М. Чухраёв. – М.: «Издательство «Офтальмология», 2016. – 234 с., ил.

В книге представлены результаты собственных исследований авторов по ранней диагностике, мониторингу и лечению ретинопатии недоношенных, а также современные аспекты организации высокотехнологичной офтальмологической помощи детям с активными стадиями заболевания. Приведены данные комплексного офтальмологического обследования пациентов, базирующиеся на использовании современных высокоинформативных методов: цифровой ретиноскопии с морфометрией сетчатки и ее сосудов, флюоресцентной ангиографии, электроретинографии, оптической когерентной томографии. Разработаны новые методы и дифференцированные походы к паттерновой лазеркоагуляции сетчатки и ранней витреальной хирургии в лечении ретинопатии недоношенных и определена их эффективность. Работа насыщена иллюстративным материалом: цифровыми фотографиями глазного дна, флюоресцентными ангиограммами, – которые отражают особенности течения активных стадий ретинопатии недоношенных, а также ранние и отдаленные результаты лечения.

Книга предназначена для врачей-офтальмологов.

Адрес издательства «Офтальмология»:
127486, Москва, Бескудниковский бульвар, д. 59А.
Тел.: 8 (499) 488-89-25. Факс: 8 (499) 488-84-09.
E-mail: publish_mntk@mail.ru