ISSN 2072-1757 (print)
ISSN 2307-3217 (online)

Научно-практический медицинский журнал

ПРАКТИЧЕСКАЯ МЕДИЦИНА

PRACTICAL MEDICINE

The scientific and practical medical journal

Офтальмология
Ophthalmology

WWW.MFVT.RU WWW.PMARCHIVE.RU

16+

№ 3 (104)' 2017

УДК 616.379-008.64:617.741-004.1-089

Н.А. ПОЗДЕЕВА, Н.С. ТИМОФЕЕВА
Чебоксарский филиал МНТК «Микрохирургия глаза» им. акад. С.Н. Федорова МЗ РФ, 428028, г. Чебоксары, пр. Тракторостроителей, д. 10

Применение нестероидных противовоспалительных средств при оперативном лечении катаракты у пациентов с сахарным диабетом

Поздеева Надежда Александровна — доктор медицинских наук, заместитель директора по научной работе, тел. (8352) 36-90-81, e-mail: npozdeeva@mail.ru
Тимофеева Нина Сергеевна — врач-офтальмолог катарактального отделения, тел. (8352) 36-91-18, e-mail: nina8820@yandex.ru

Пациенты, страдающие сахарным диабетом, имеют высокую вероятность развития макулярного отека при оперативном лечении катаракты. Применение нестероидных противовоспалительных средств, в частности препарата Неванак, является патогенетически обоснованным и способствует развитию менее выраженной воспалительной реакции в переднем сегменте глазного яблока, снижая риск возникновения макулярного отека.
Ключевые слова: *макулярный отек, нестероидные противовоспалительные препараты, хирургическое лечение катаракты.*

N.A. POZDEEVA, N.S. TIMOFEEVA
Cheboksary Branch of the Interbranch Scientific and Technical Complex «Eye Microsurgery» named after acad. S.N. Fedorov of the MH RF, 10 Traktorostroiteley Pr., Cheboksary, Russian Federation, 428028

Application of nonsteroidal anti-inflammatory drugs in operative treatment of cataract in patients with diabetes mellitus

Pozdeeva N.A. — D. Med. Sc., Deputy Director on Academic Work, tel. (8352) 36-90-81, e-mail: npozdeeva@mail.ru
Timofeeva N.S. — ophthalmologist of the Cataract Department, tel. (8352) 36-91-18, e-mail: nina8820@yandex.ru

Patients with diabetes mellitus have a high chance of developing macular edema in the surgical treatment of cataracts. The use of nonsteroidal anti-inflammatory agents, in particular drug Nevanak, is pathogenetically justified and contributes to the development of a less pronounced inflammatory reaction in the anterior segment of the eyeball, reducing the risk of macular edema.
Key words: *macular edema, nonsteroidal anti-inflammatory drugs, surgical treatment of cataract.*

Внедрение в повседневную практику метода факоэмульсификации катаракты позволило минимизировать хирургическую травму и снизить число послеоперационных воспалительных осложнений [1]. Однако, наличие у пациентов сахарного диабета (СД) является предрасполагающим фактором развития макулярного отека (МО), ведущего к снижению остроты зрения при проведении даже неосложненной факоэмульсификации [2]. По данным литературы, частота распространенности МО у данной категории больных составляет 32-81% случаев и находится в прямой зависимости от выраженности диабетических проявлений [3]. При этом наличие и стадия диабетической ретинопатии влияют на прогноз визуального исхода операции [4, 5].

Одним из звеньев в патогенезе осложнений СД является нарушение микроциркуляции, сопровождающееся повреждением гематоофтальмического барьера (ГОБ), в частности его составляющих —

гематоцилиарного и гематоретинального [6, 7]. Запускаемый при хирургической травме целый ряд окислительных реакций, включающих образование свободных радикалов, продуктов перекисного окисления липидов и биосинтез простагландинов, усугубляют имеющиеся сосудистые нарушения, вызывая более выраженную дисфункцию ГОБ, тем самым повышая риск развития кистозного макулярного отека [8].

Исследования центральной области сетчатки методом оптической когерентной томографии (ОКТ), а также определение содержания белка во влаге передней камеры методом лазерной тиндалеметрии, позволяет быстро и неинвазивно дать качественную и количественную оценку изменениям, связанным с нарушением проницаемости ГОБ, эффективности профилактических мер и проводимого лечения после экстракции катаракты у пациентов с СД [9, 10].

Учитывая увеличивающееся количество операций по поводу катаракты у пациентов с СД, в настоящее время активно обсуждаются эффективные способы профилактики и лечения послеоперационного МО. С этой целью в послеоперационном периоде широко используется комбинация инстилляций нестероидных противовоспалительных препаратов (НПВС) и кортикостероидов (КС) [11]. КС доказали свою высокую эффективность, однако их длительное применение может сопровождаться нежелательными побочными действиями (такими, как повышение ВГД, нарушение эпителизации роговицы, снижение местного иммунитета и др). Инстилляции НПВС, подавляя высвобождение простагландинов и простациклинов в переднем сегменте глазного яблока, позволяют уменьшить или предотвратить развитие послеоперационного воспаления, таким образом снижая частоту возникновения послеоперационного МО [12, 13].

Цель работы — изучение эффективности применения НПВС (на примере препарата Неванак) в профилактике отека макулярной области сетчатки и исследование проницаемости ГОБ у пациентов с сахарным диабетом 2 типа после неосложненной факоэмульсификации катаракты.

Материал и методы

В исследование включены 50 пациентов с СД 2 типа без диабетической ретинопатии (ДР), а также с легкой и умеренной степенью ДР по шкале ETDRS. Средний возраст пациентов составил 68±9 лет (от 50 до 91 года). Стаж диабета в среднем составлял 8,4±6 лет (от 1 года до 25 лет). Инсулинозависимых пациентов было 14 (28%), принимающих таблетированные сахароснижающие препараты — 36 (72%).

Во всех случаях факоэмульсификация была выполнена без осложнений, по стандартной технологии. Из исследования были исключены пациенты с признаками пролиферативной стадии диабетической ретинопатии, наличием клинически значимого макулярного отека до проведения факоэмульсификации и пациенты, имеющие какие-либо другие сопутствующие заболевания сетчатки.

В зависимости от тактики послеоперационного ведения все больные были разделены на 2 группы. В первую группу вошли 25 пациентов с длительностью СД 2 типа 8,3±6,2 года, получавшие инстилляции Неванака по следующей схеме: трехкратное закапывание за 1 день до операции, в день операции и в течение последующих 2 месяцев. Антибактериальное сопровождение осуществлялось препаратом фторхинолонового ряда 4 раза в день в течение 1 недели.

Во вторую группу вошли 25 пациентов с длительностью СД 2 типа 8,5±6,6 лет, получавшие после операции инстилляции комбинации стероидного препарата (Дексаметазона) в течение 1,5 мес. и антибиотика фторхинолонового ряда в течение 1 недели.

Исследования включали проверку остроты зрения, лазерную тиндалеметрию и исследование макулярной области (МО) методом ОКТ. ОКТ, проведенная на следующий день после операции, принималась за исходную. Результаты оценивались через 2 мес. после операции. Каких-либо побочных эффектов в группе Неванака отмечено не было. Препарат хорошо переносился и не вызывал жалоб пациентов.

Для оценки макулярных изменений в динамике проводили ОКТ на приборе Cirrus HD-OCT фирмы «Carl Zeiss Meditec Inc.» (Германия) по программе «Macular thickness analysis» с использованием протоколов сканирования «Macular thickness volume». Определяли толщину центральной зоны сетчатки и объем макулярной сетчатки.

С целью изучения степени повреждения ГОБ всем пациентам проводили лазерную тиндалеметрию на приборе FC-2000 KOWA (Япония) до и через 2 мес. после операции.

Статическую обработку результатов осуществляли при помощи программ Statistica 10,0 (программный продукт компании «StatSoft», США) и Excel 2010. Переменные проверены на нормальность распределения по критерию Колмогорова — Смирнова. Статическую обработку проводили с использованием параметрического и непараметрического (критерия Вилкоксона p_w) методов анализа. Выбранный критический уровень p равнялся 5% ($p<0,05$). В связи с неправильным характером распределения изучаемых показателей по данным лазерной тиндалеметрии оценку корреляционных взаимосвязей проводили по Спирману.

Результаты и обсуждение

При сравнении показателей толщины макулы через 2 мес. выявлена статистически значимая разница между группами ($p<0,0254$). В обеих группах отмечено увеличение толщины макулы, при этом прирост в группе, получавшей Дексаметазон, составил 9,7%, в группе, получавшей Неванак — 6,5% (табл. 1).

По данным обследования через 2 мес. клинически значимый МО был выявлен у 2 пациентов из группы Дексаметазона (8%). Увеличение толщины макулы у данных пациентов составило 493 и 500 мкм. Впоследствии им была выполнена интравитреальная инъекция ингибиторов ангиогенеза.

При сравнении показателей объема макулы через 2 мес. выявлена статистически значимая разница между группами ($p<0,05$). Увеличение объема макулы наблюдалось в обеих группах в течение срока наблюдения и составило в группе Дексаметазона — 7,8%, в группе Неванака — 6,6% (табл. 2).

При проведении лазерной тиндалеметрии показатели белка во влаге передней камеры не имели нормального распределения переменных. Поэтому оценку производили путем сравнения, используя критерий Вилкоксона.

Таблица 1.
Динамика изменений средних значений толщины макулы по данным ОКТ, M±SD

Группы исследования	ОКТ, исходные значения, мкм	ОКТ через 2 мес., мкм	P
Дексаметазон	247,50±31,81	271,50±42,24*	0,000045
Неванак	245,44±25,88	261,28±26,60*	0,000021

*Примечание: * — различие между данными достоверно*

Таблица 2.
Динамика изменений средних значений объема макулы по данным ОКТ, M±SD

Группы исследования	Объем макулы, исходные значения, мкм	Объем макулы через 2 мес., мкм	P
Дексаметазон	9,71±0,65	10,47±0,98*	0,0004
Неванак	9,36±0,85	9,98±0,81*	0,0003

*Примечание: * — различие между данными достоверно*

Таблица 3.
Динамика изменений показателей потока белка в передней камере по данным лазерной тиндалеметрии до и после операции, Me {P25-P75}

Группы исследования	FCM до операции, ф/с	FCM через 2 мес., ф/с	p_W
Дексаметазон	8,94 {6,8-11,4}	14,10 {10,9-18,6} (57,7%)	0,0008
Неванак	8,86 {6,4-11,3}	11,07 {6,5-13,4} (25,7%)	0,0088

Примечание: p_W — критерий Вилкоксона

Таблица 4.
Сравнительные данные остроты зрения до, сразу после операции и через 2 мес. после операции, M±SD

Группы исследования	Vis до операции	Vis после операции	Vis через 2 мес.
Дексаметазон	0,06±0,08 (LogMar 1,2±1,1)	0,44±0,20* (LogMar 0,4±0,7)	0,54±0,27* (LogMar 0,3±0,6)
Неванак	0,08±0,07 (LogMar 0,9±0,8)	0,46±0,27* (LogMar 0,3±0,5)	0,59±0,29* (LogMar 0,2±0,5)

*Примечание: * — различие между данными в группе достоверно, p<0,05*

По данным лазерной тиндалеметрии, показатели белка в передней камере были повышены в обеих группах как до, так и в послеоперационном периоде. Это свидетельствует о наличии исходного нарушения ГОБ у всех пациентов с СД.

Через 2 мес. после операции по поводу катаракты было выявлено статистически значимое повышение показателей белка как для группы, получавшей инстилляции Дексаметазона, так и в группе Неванака (p_W<0,05). Однако в группе Неванака показатели белка были ниже. Это позволяет предположить, что воспалительная реакция в послеоперационном периоде была менее выражена в группе Неванака в сравнении с группой Дексаметазона (табл. 3).

Как видно из полученных результатов показатели не достигли исходных значений спустя 2 мес. после операции. При этом в группе Неванака показатели белка увеличились на 25,7%, в группе Дексаметазонана — 57,7% (табл. 3) (рис. 1).

Показатели остроты зрения значительно улучшились в обеих группах после операции и продолжали увеличиваться в течение двух месяцев. Ко второму месяцу наблюдения острота зрения в группе Дексаметазона была сопоставима с остротой зрения в группе Неванака (табл. 4).

Для определения степени зависимости изучаемых показателей от ее направленности проводили корреляционный анализ.

Острота зрения в группе Неванака имела прямую статистически значимую среднюю положительную корреляцию в до- и послеоперационном периодах (r_s=0,5359 p_{rs}=0,005). В группе Дексаметазона такой связи отмечено не было.

В обеих группах обнаружена статистически достоверная положительная корреляция средней силы между исходными показателями ОКТ и через 2 мес. после операции (группа Дексаметазона r_s=0,7381 p_{rs}<0,05 и группа Неванака r_s=0,7940 p_{rs}<0,05), также между показателями объема макулярной зоны (группа Дексаметазона r_s=0,9525 p_{rs}<0,05 и группа Неванака r_s=0,6817 p_{rs}<0,05). Таким образом, через 2 мес. в обеих группах было выявлено статистически значимое увеличение толщины и объема макулы, которое сопровождалось статистически значимым повышением остро-

Рисунок 1.
Диаграмма размаха потока белка во влаге передней камеры по данным лазерной тиндалеметрии в группе Дексаметазона и в группе Неванака

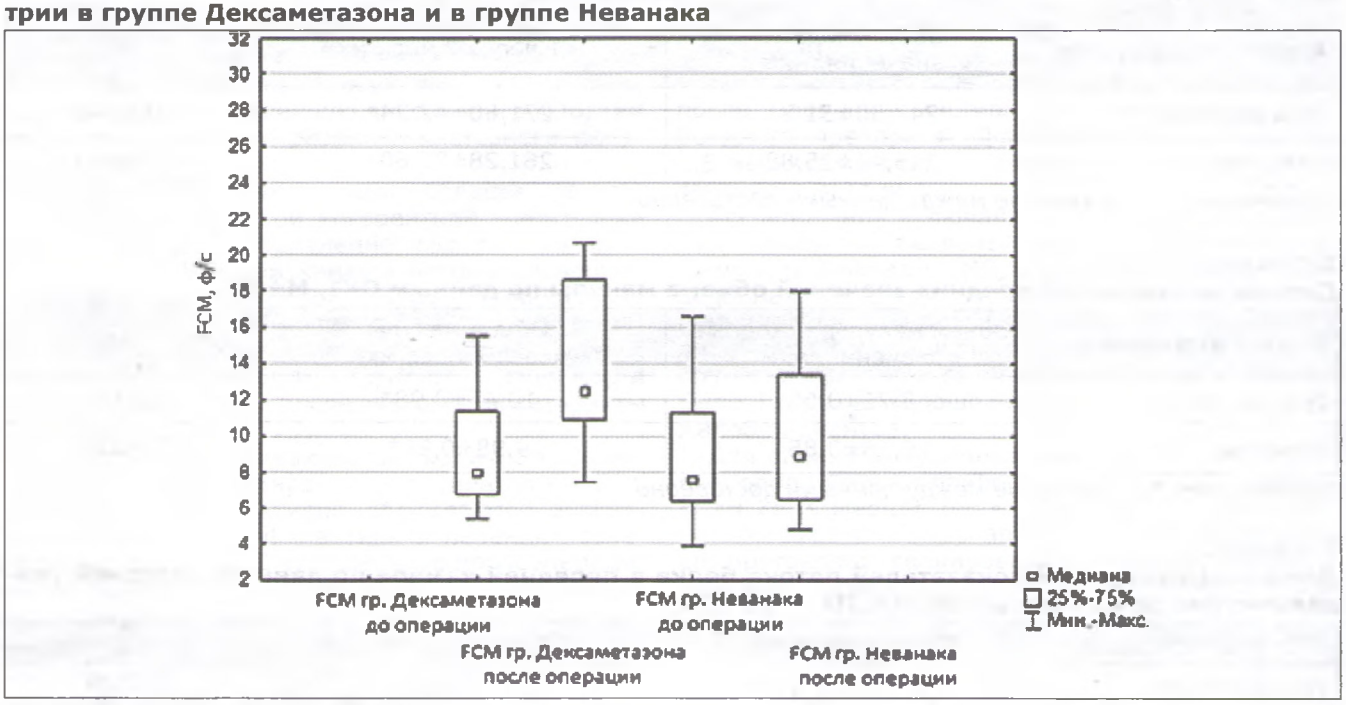

Рисунок 2.
Корреляции ОКТ с показателями FCM и остротой зрения в группе Неванака

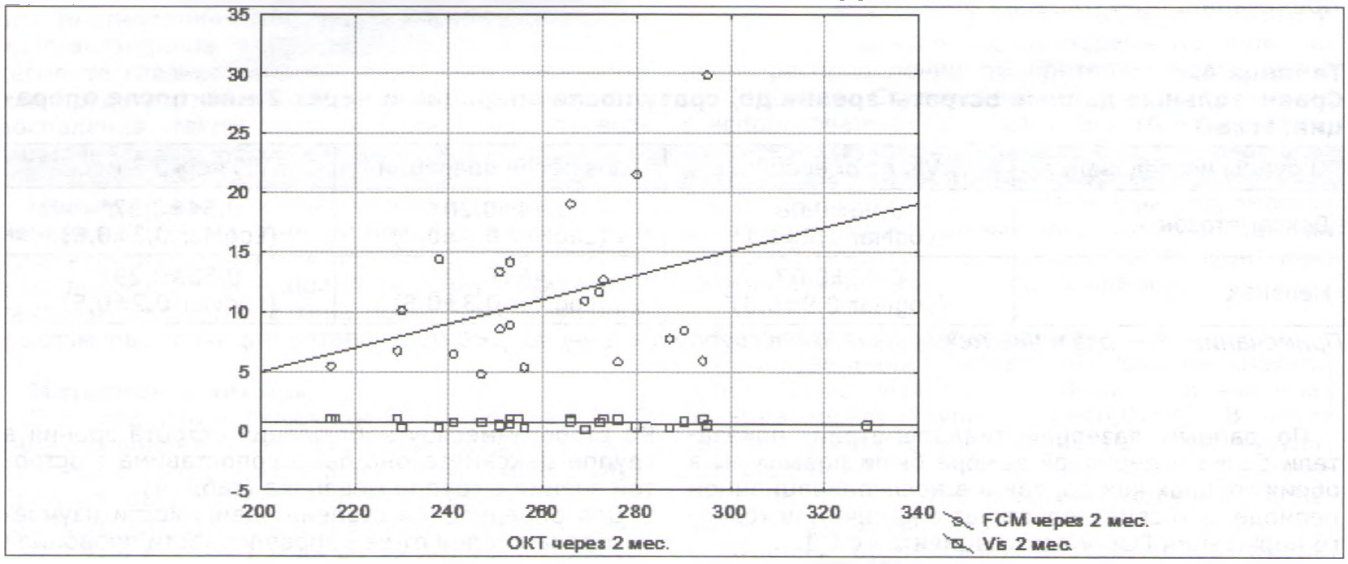

ты зрения. При этом корреляция между данными ОКТ и остротой зрения в обеих группах была очень слабой и носила статистически незначимый характер.

Анализ зависимости степени воспалительной реакции по данным FCM выявил положительную среднюю статистически значимую корреляцию между данными FCM до операции и через 2 мес. после операции в группе Неванака (r_s=0,6027 p_{rs}=0,003) и положительную слабую статистически незначимую корреляцию FCM до и через 2 мес. после операции в группе Дексаметазона (r_s=0,154 p_{rs}=0,504). Отрицательная корреляционная связь средней силы статистически значимая определялась между данными FCM до операции и остротой зрения после операции в группе Неванака (r_s=-0,49 p_{rs}=0,0240).

Данные FCM до операции и ОКТ через 2 мес. в группе Дексаметазона показали слабую положительную корреляционную связь статистически незначимую (r_s=0,4041 p_{rs}=0,0962) и отсутствие корреляционной связи в группе Неванака.

Слабая статистически недостоверная положительная корреляционная связь присутствовала между FCM и ОКТ через 2 мес. наблюдений в группе Неванака (r_s=0,2352 p=0,3047) (рис. 2).

Выводы

Согласно данным ОКТ использование препарата Неванак при проведении факоэмульсификации катаракты снижает вероятность развития субклинического макулярного отека у пациентов с СД.

В группе Неванака повышение остроты зрения через 2 мес. после операции сопровождалось

меньшим увеличением толщины сетчатки в макуле, в сравнении с группой Дексаметазона. При этом показатели остроты зрения в обеих группах были сопоставимы.

По данным лазерной тиндалеметрии проведение факоэмульсификации катаракты усиливает проницаемость ГОБ у пациентов с СД. Восстановление показателей до исходных в течение 2 мес. не происходит, а носит более длительный характер. Инстилляции Неванака уменьшают выраженность воспалительной реакции в послеоперационном периоде.

ЛИТЕРАТУРА

1. Dowler J.G., Hykin P.G., Hamilton A.M. Phacoemulsification versus extracapsular cataract extraction in patients diabetes // Ophtalmology. — 2000. — Vol. 103, №3. — P. 457-62.

2. Малюгин Б.Э., Сахнов С.Н., Заболотний А.Г., и др. Влияние однократной субтеноновой инъекции бетаметазона на морфофункциональное состояние макулярной сетчатки у пациентов с сахарным диабетом после неосложненной факоэмульсификации катаракты // Вестник ОГУ. — 2014. — №12. — С. 208-211.

3. Pollak A., Leiba H., Bukelman A., Oliver M. Cystoid macular oedemafollowing cataract extraction in patients with diabetes // Br. J. Ophthalmol. — 1992. — Vol. 76, №4. — P. 221-224.

4. Kim S.J., Equi R., Brssler N.M. Analysis of macular edema after cataract surgery in patients with diabeters using optical coherence tomography // Ophtalmology. — 2007. — Vol. 114, №5. — P. 881-889.

5. Henricsson M., Heijl A., Janzon L. Diabetic retinopathy befor and after cataract surgery // Br. J. Ophthalmol. — 1996. — Vol. 80, №9. — P. 789-793.

6. Самойлова И.В. Нарушение микроциркуляции у больных сахарным диабетом 2 типа с начальными проявлениями хронической сердечной недостаточности: автореф. дис. ... канд. мед. наук. — Тюмень, 2011. — 21 с.

7. Бахретдинова Ф.А. Комплексная оценка функционального состояния сосудов глаза при некоторых сосудистых заболеваниях: автореф. дис. ... док. мед. наук. — Ташкент, 1999.

8. Белоусова Н.Ю. Экссудативно-воспалительная реакция глаза в хирургии катаракты: современный взгляд на проблему // Соврем. технол. мед. — 2011. — №3. — С. 134-141.

9. Lumbroso B., Rispoli M. ОКТ сетчатки. Метод анализа и интерпретации. — М., 2012. — С. 27-66.

10. Поздеева Н.А., Трунов А.Н., Горбенко О.М., и др. Оценка воспалительной реакции на имплантацию искусственной иридохрусталиковой диафрагмы по содержанию цитокинов в слезной жидкости и по данным лазерной тиндалеметрии // Практическая медицина. — 2013. — №7. — С. 144-150.

11. Zaczek A., Artzen D., Laurell C.G., Stenevi U., Montan P. Nepafenac 0,1% plus dexamethasone 0,1% versus dexamethasone alone: effect on macular swelling after cataract surgery // J. Cataract. Refract. Surg. — 2014. — Vol. 40, №9. — P. 1498-505.

12. Астахов С.Ю., Гобеджишвили М.В. Послеоперационный макулярный отек, синдром Ирвина — Гасса // Клиническая офтальмология. — 2010. — №1. — С. 5.

13. Laura H.P., Jan S.A.G., Frank J.H.M., Bjorn W. Prevention of CME after Cataract Surgery // Cataract & Refractive Surgery Today Europe. — 2013. — №7. — P. 53-55.