Катарактальная и рефракционная хирургия

ISSN 1681-5904

СОВРЕМЕННЫЕ ТЕХНОЛОГИИ В ОФТАЛЬМОЛОГИИ

Том 13/№ 4 декабрь 2013

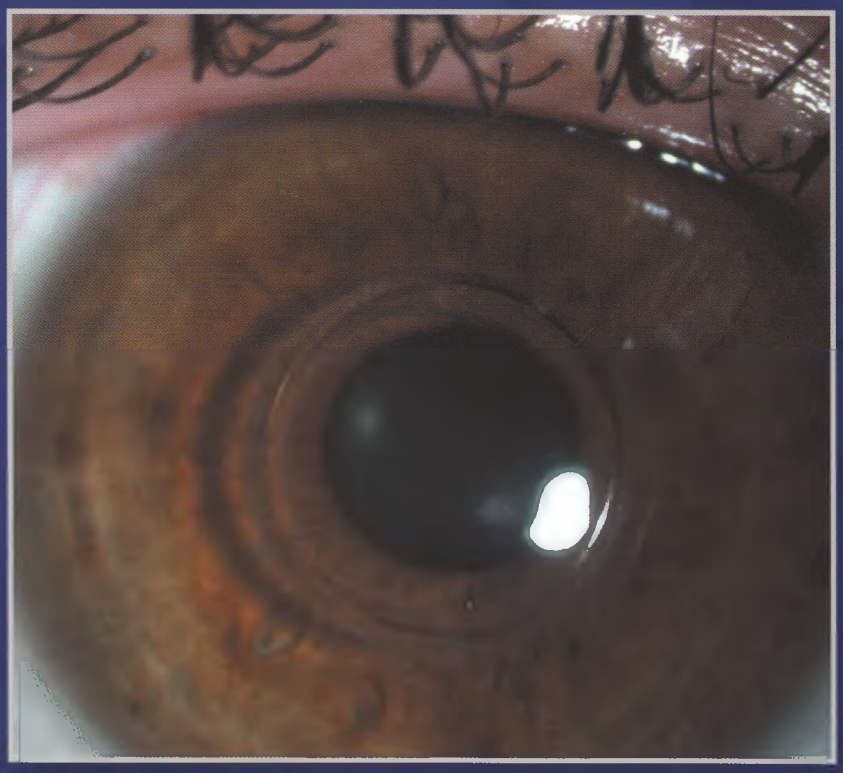

Кольцо MyoRing в интрастромальном роговичном кармане при миопии высокой степени и тонкой роговице (стр. 26)

RSCRS
РОССИЙСКОЕ ОБЩЕСТВО КАТАРАКТАЛЬНЫХ И РЕФРАКЦИОННЫХ ХИРУРГОВ

16+

НОВЫЙ ВЗГЛЯД

УДК 617.713:617.753.2
© 2013 МНИОЦ «НОВЫЙ ВЗГЛЯД»

Поступила 21.10.13 Принята в печать 12.12.13

СТАТЬИ

Коррекция миопии высокой степени в сочетании с тонкой роговицей методом фемтолазерной интрастромальной имплантации кольца MyoRing

Н. П. Паштаев[1,2,3], Н. А. Поздеева[1,2], М. В. Синицын[1], О. В. Шленская[1]

[1] Чебоксарский филиал ФГБУ «МНТК «Микрохирургия глаза» им. акад. С. Н. Федорова» Минздрава России
[2] АУ Чувашии «Институт усовершенствования врачей» Министерства здравоохранения и социального развития Чувашской Республики
[3] ФГБУ ВПО «Чувашский государственный университет имени И. Н. Ульянова»

РЕЗЮМЕ

Цель. Оценка результатов коррекции миопии высокой степени в сочетании с тонкой роговицей методом фемтолазерной интрастромальной имплантации кольца MyoRing.

Методы. Под наблюдением находилось 13 пациентов (22 глаза) в возрасте от 22 до 44 лет с миопией высокой степени в сочетании с тонкой роговицей. Всем пациентам проведена имплантация кольца MyoRing диаметром от 5 до 6 мм и высотой от 280 до 320 мкм в интрастромальный роговичный карман диаметром 9 мм, выполненный на глубине 300 мкм с использованием фемтосекундного лазера IntraLase FS 60 kHz (AMO, США). Срок наблюдения — 9 месяцев.

Результаты. В послеоперационном периоде все пациенты отмечали субъективно улучшение зрения. Все зрительные показатели значительно повысились в первый день после операции и затем продолжали возрастать в течение всего срока наблюдения.

Заключение. Имплантация кольца MyoRing в интрастромальный роговичный карман демонстрирует высокую рефракционную и функциональную эффективность при коррекции миопии и миопического астигматизма в сочетании с тонкой роговицей. Само кольцо, индуцируя комплекс биомеханических изменений, приводит к улучшению вязкоэластических свойств роговицы.

Ключевые слова: интрастромальное кольцо MyoRing, фемтосекундный лазер, миопия высокой степени

Катарактальная и рефракционная хирургия. 2013. Т. 13, № 4. С. 25-28

На сегодняшний день существует несколько методов коррекции миопической рефракции, которые условно можно разделить на 3 основные группы: экстраокулярная — очки, контактные линзы [11], интраокулярная — имплантация отрицательной интраокулярной линзы (ИОЛ) в факичный глаз [5,12,13], ленсэктомия прозрачного хрусталика без и с имплантацией ИОЛ, изменение преломляющей способности роговицы — кератотомия [3], рефракционные лазерные операции [1,2,4,6,7,8].

В последние годы появился новый метод — интрастромальная имплантация кольца MyoRing в роговичный карман. Данный метод позволяет компенсировать при миопии высокой степени в сочетании с тонкой роговицей сферический компонент до — 20,0 D и цилиндрический до — 4,5 D благодаря уплощению передней поверхности роговицы, улучшению ее биомеханических свойств и созданию за счет имплантации кольца MyoRing дополнительного каркаса роговицы. Кольцо имплантируют в роговичный карман диаметром 9 мм, сформированный микрокератомом Pocket Maker или фемтосекундным лазером на глубине 300 мкм [10]. Относительным противопоказанием является превышение в мезопических условиях размера зрачка диаметра кольца MyoRing. Кольцо MyoRring изготовлено из полимера на основе полиметилметакрилата. Его диаметр составляет от 5 до 8 мм с шагом 1 мм, толщина от 200 до 400 мкм с шагом 20 мкм, передняя поверхность выпуклая, задняя — вогнутая. Расчет MyoRing производят по данным номограммы, которая учитывает минимальную толщину роговицы и значение сферического эквивалента [9].

Цель исследования — оценка результатов коррекции миопии высокой степени в сочетании с тонкой роговицей методом фемтолазерной интрастромальной имплантации кольца MyoRing.

МАТЕРИАЛ И МЕТОДЫ

Под нашим наблюдением находилось 13 пациентов (22 глаза) в возрасте от 22 до 44 лет с миопией высокой степени в сочетании с тонкой роговицей. Значение сферического компонента составляло от — 9.25 до — 14,5 D, цилиндрического — от — 1,0 до — 6.0 D, минимальное значение пахиметрии в центре — от 461 до 498 мкм, среднее значение кератометрии (Кср) — 44,60±1,0 D. При биомикроскопии оптические среды во всех глазах были прозрачными.

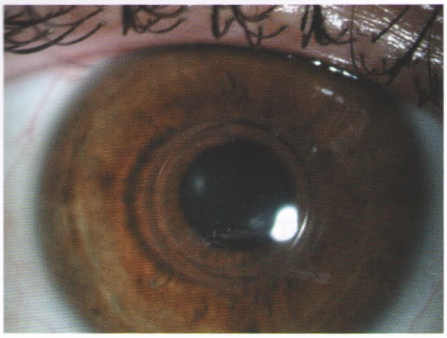

Рисунок 1. Внешний вид глаза на следующий день после фемтолазерной имплантации MyoRing

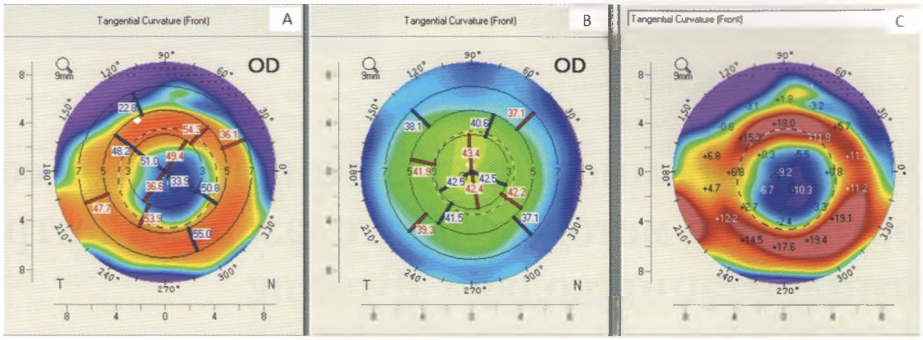

Рисунок 2. Изменение кератотопограммы через 9 месяцев после фемтолазерной интрастромальной имплантации кольца MyoRing: А — через 9 мес. после операции, В — до операции, С — дифференциальная кератотопограмма.

Рисунок 3. ОСТ роговицы на следующий день после операции.

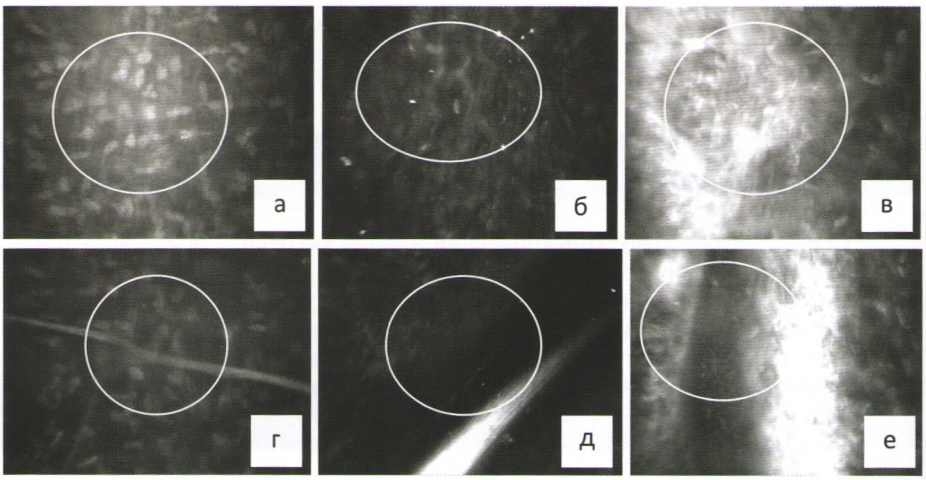

Рисунок 4. Конфокальная микроскопия через 1 месяц после операции: а — активность кератоцитов в задней строме, б — складки, гиперрефлексирующие включения, в — гиперрефлексия по краю кармана, г — утолщенный стромальный нерв, д — складчатость и гипоцеллюларность в области кольца, е — эпителиальная пробка в области разреза.

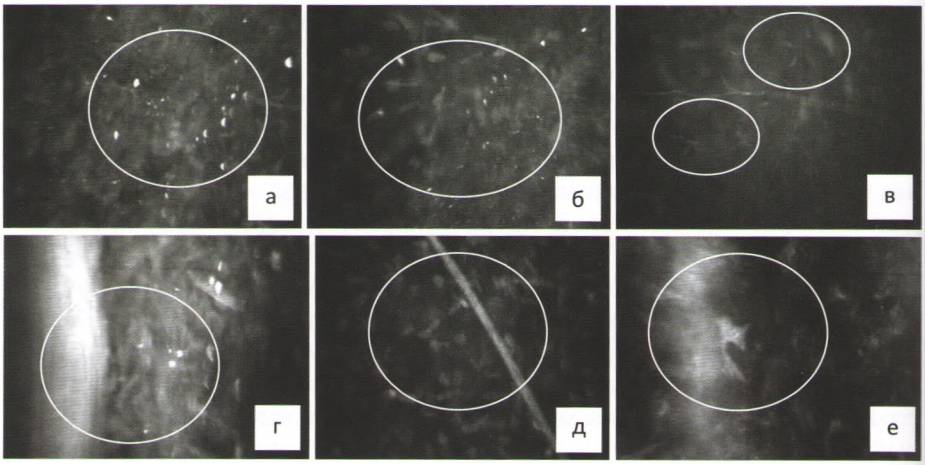

Рисунок 5. Конфокальная микроскопия через 9 месяцев после операции: а — гиперрефлексирующие включения, б — прилежащая неизмененная строма, в — клетки Лангерганса в суббазальном пространстве, г — прилежащая строма роговицы с гиперрефлексирующими включениями в области кольца, д — стромальный гиперрефлексирующий нерв, е — передняя строма роговицы над кольцом.

Всем пациентам под местной капельной анестезией проведена имплантация кольца MyoRing диаметром от 5 до 6 мм и высотой от 280 до 320 мкм в интрастромальный роговичный карман диаметром 9 мм, выполненный на глубине 300 мкм с использованием фемтосекундного лазера IntraLase FS 60 kHz (AMO, США). Во всех случаях использовали энергию импульса 1,8 мкДж, расстояние между импульсами — 4 мкм, между уровнями — 4 мкм.

До и после операции проводили комплексное обследование переднего отрезка глаза с помощью Pentacam (Oculus, Германия), оптического когерентного томографа OCT RTVue 100-CAM (Optovue, Inc., США), кератотопографа (Tomey, Япония), оптического анализатора роговицы ORA (Reichert, США), конфокального микроскопа Confoscan-4 (Nidek, Япония). Статистическую обработку результатов исследования выполняли на персональном компьютере с использованием статистической программы Statistica 6.1 (программный продукт «StatSoft», США). В связи с ассиметричным распределением использовали совокупности значений показателей в группах, число наблюдений (n), медиану (Me), границы варьирования изучаемой совокупности определяли от нижнего до верхнего квартилей (P25-P75). Достоверность различий оценивали по критериям Вилкоксона (pw) для сопряженных групп. Различия между выборками считали достоверными при pw <0,05, pw <0,01. pw <0,001. Для определения сте-

пени зависимости между изучаемыми показателями и ее направленности проводили корреляционный анализ. Срок наблюдения составил 9 месяцев.

РЕЗУЛЬТАТЫ И ОБСУЖДЕНИЕ

Пред- и послеоперационные данные приведены в таблице 1. Интра- и послеоперационных осложнений не зафиксировано.

На следующий день после операции все пациенты отмечали субъективное улучшение зрения и жаловались на небольшое слезотечение и чувство «песка» в глазах. При биомикроскопии имела место небольшая конъюнктивальная инъекция глазных яблок, роговица была прозрачная, кольцо MyoRing центрировано (рис. 1). Некорригированная острота зрения (НКОЗ) увеличилась в среднем на 0,13±0,02, сферический компонент снизился в среднем на 9,4±1,6 D, цилиндрический — на 1,15±1,0 D. Через 1 мес. после операции НКОЗ увеличилась еще в среднем на 0,12±0,01, значение сферического компонента еще снизилось на 0,52±0,2 D, цилиндрического — на 0,07±0,1 D. К девяти месяцам наблюдения НКОЗ повысилась еще в среднем на 0,26±0,05, корригированная острота зрения (КОЗ) — на 0,1±0,03, что соответствовало дооперационному значению ретинальной остроты зрения (РОЗ), сферический компонент снизился в среднем еще на 0,93±0,9 D, цилиндрический — на 0,5±0,7 D.

По данным кератотопографии в первый день после операции отмечено значительное уменьшение среднего значения кератометрии (Кср) на 8,01±1,0 D по сравнению с дооперационными значениями и затем еще на 1,79±1,0 D в течение девяти месяцев наблюдения.

Правильное положение кольца подтверждено данными дифференциальной кератотопограммы, выполненной с использованием аппарата Pentacam (рис. 2).

По данным ОСТ минимальное значение при пахиметрии в центральной зоне увеличилось в первый день после операции в среднем на 21±13 мкм (4,4%) из-за незначительного отека стромы (рис. 3). По мере снижения отека через 1 мес. минимальное значение при пахиметрии уменьшилось на 16 ±5 мкм (3,2%) и еще через 2 мес. — на 5±2 мкм (1,0%), что соответствовало дооперационному значению.

При оценке вязко — эластических свойств роговицы с использованием аппарата ORA в первый день после операции отмечено увеличение CRF на 0,1±0,05 мм рт. ст. (1%) и CH — на 0,13±0,07 мм рт. ст. (1,5%) по сравнению с данными до операции. Через 1 мес. CRF увеличился еще на 0,12±0,05 мм рт. ст. (1,4%), CH — на 1,9±0,07 мм рт. ст. (2,1%). К девяти месяцам наблюдения CRF повысился еще на 0,39±0,10 мм рт. ст. (4,5%), CH — на 0,35±0,07 мм рт. ст. (3,9%).

При конфокальной микроскопии до операции строма роговицы была прозрачной, без морфологических особенностей. Через 1 месяц после операции в центральной оптической зоне визуализировались активные кератоциты в задней строме. По краю роговичного кармана на фоне умеренного нарушения прозрачности стромы имели место в незначительном количестве гиперрефлексирующие включения различной формы и величины, скопления гиперрефлексирующих кератоцитов, фиброцитов, гиперрефлексирующие, утолщенные стромальные нервы, что свидетельствует об активации метаболических процессов в роговице. Структурные, морфологические изменения стромы визуализировались только в области кармана с появлением умеренно выраженной складчатости и гипоцеллюлярности. При конфокальной микроскопии кольцо MyoRing гиперрефлексировало, что затрудняло визуализацию под ним задней стромы и эндотелия, а в передней строме над кольцом определено умеренное нарушение прозрачности с тенью рефлексии кольца. В области роговичного тоннеля заживление стромы произошло с формированием эпителиальной пробки и активацией прилежащей стромы в виде гиперрефлексирующих кератоцитов по сторонам. Интактная прилежащая строма не была изменена (рис. 4). Через 9 месяцев после операции происходили процессы ремоделирования роговицы, что проявлялось уменьшением активации кератоцитов, толщины стромального нерва и выраженности складок. В прилежащей к карману строме прозрачность восстановилась, кератоциты четко дифференцировались, отмечены единичные гиперрефлексирующие включения. Субэпителиальные нервы визуализировались без изменений (рис. 5).

ВЫВОДЫ

Таким образом, фемтолазерная интрастромальная кератопластика с имплантацией кольца MyoRing демонстрирует высокую рефракционную эффективность, является безопасным и предсказуемым методом для коррекции миопии и миопического астигматизма в сочетании с тонкой роговицей. Само кольцо, индуцируя комплекс морфологических и биомеханических изменений, приводит к ремоделированию и улучшению вязко-эластических свойств роговицы.

Первый автор: Паштаев Николай Петрович, д.м.н., профессор, директор Чебоксарского филиала ФГБУ «МНТК «Микрохирургия глаза» им. акад. С. Н. Федорова» Минздрава России, заведующий курсом офтальмологии АУ Чувашии «Института усовершенствования врачей» Министерства здравоохранения и социального развития Чувашской Республики, г. Чебоксары; e-mail: prmntk@chtts.ru

СПИСОК ЛИТЕРАТУРЫ

1. Аветисов Э.С. Современные подходы к коррекции рефракционных нарушений // Вестник офтальмологии. – 2006. – № 1. – С. 3-8.
2. Балашевич Л.И. Рефракционная хирургия // СПб.: Издательский дом СПбМАПО. – 2002. – С. 285.
3. Балашевич Л.И., Никулин С.А., Нгакуту М.С. Отдаленные результаты передней радиальной кератотомии // Офтальмохирургия. – 2005. -№ 4. – С. 9-12.
4. Куликова И. Л, Паштаев Н.П. Первые результаты коррекции аметропий с использованием фемтосекундного кератома // Клиническая офтальмология. – 2008. – № 3. – С. 87-90.
5. Aguilar V.L., Lleo P.A., Alonso M.L., Casanova I.J., Perez M.F., Rahhal M.S. Intraocular

pressure in myopic patients after Worst-Fechner anterior chamber phakic intraocular lens implantation // J. Refract. Surg. – 2003. – Vol. 19. – P. 131-136.
6. Alio J.L., Pinero D.P. Very high-frequency digital ultrasound measurement of the LASIK flap thickness profile using the IntaLase femtosecond laser and M2 and Carriazo-Pendular Microkeratomes // J. Refract. Surg. -2008.-Vol. 24. – P. 12-23.
7. Ambrosio R.J., Jardim D., Netto M.V. Management of unsuccessful LASIK surgery // Compr. Ophthalmol. Update. – 2007. – Vol. 8. – P. 125-141.
8. Bailey M.D., Zadnik K. Outcomes of LASIK for myopia with FDA-approved lasers // Cornea. – 2007. – Vol.26. – № 3. – P. 246-254.
9. Daxer A. Corneal intrastromal implantation surgery for the treatment of moderate and high myopia // J. Cataract. Refract. Surg. – 2008. – Vol. 34. – P. 194-198.
10. Daxer A., Alio L., Pinero P. Clinical outcomes after complete ring implantation in corneal ectasia sing the femtosecond technology // Ophthalmology. – 2011. – Vol. 118. – P. 1282-1290.
11. Donald R.S. Actual and theoretical risks for visual loss following use of the implantable contact lens for moderate to high myopia // J. Refract. Surg. – 2003. – Vol. 29. – P. 1323-1332.
12. Hoyos J.E., Dementiev D.D., Cigales M., Hoyos-Chacón J., Hoffer K.J. Phakic refractive lens experience in Spain // Cataract & Refractive Surgery. – 2002. – Vol. 28. – P. 1939-1946.
13. Maloney R.K., Nguyen L.H., John M.E. Artisan phakic intraocular lens for myopia:short-term results of a prospective, multicenter study // Ophthalmology. – 2002. – Vol. 109. – P. 1631-1641.

ABSTRACT

MyoRing implantation in intrastromal corneal pocket for the treatment of high myopia with thin thickness of the cornea

N. P. Pashtaev, N. A. Pozdeeva, M. V. Sinitsyn, O. V. Shlenskaya

Purpose: Evaluation of the correction of high myopia in combination with thin corneas by femtolaser intrastromal ring implantation MyoRing.

Methods: We observed 13 patients (22 eyes) aged 22 to 44 years old with high myopia combined with thin corneas. All patients were produced implantation MyoRing diameter of 5 to 6 mm and a height of 280 to 320 micrometers in the corneal intrastromal pocket diameter of 9 mm formed at a depth of 300 microns using a femtosecond laser IntraLase FS 60 kHz (AMO, USA). The observation period was 9 months.

Results: Postoperatively, all patients noted a subjective improvement in vision. All visual indicators have improved significantly in the first day after surgery and then continued to rise even during the whole period of observation.

Conclusion: MyoRing implantation in intrastromal corneal pocket exhibits high refractive and functional efficiency of the correction of myopia and myopic astigmatism with thin corneas. The ring itself, inducing a complex biomechanical changes, resulting in improved visco – elastic properties of the cornea.

Keywords: MyoRing, femtosecond laser, high myopia