Новая модель искусственной иридохрусталиковой диафрагмы для коррекции больших дефектов радужной оболочки (клинико-функциональные результаты имплантации)

Н.А. ПОЗДЕЕВА

Чебоксарский филиал ФГБУ «МНТК «Микрохирургия глаза» им. акад. С.Н. Федорова Минздрава России, пр. Тракторостроителей, д. 10, 428028 Чебоксары; АУ Чувашии «Институт усовершенствования врачей» Минздравсоцразвития Чувашской республики, пл. Красная, д. 3, 428032 Чебоксары, Российская Федерация

Представлены клинико-функциональные результаты имплантации пациентам с аниридией или большими дефектами радужной оболочки новой модели С искусственной иридохрусталиковой диафрагмы (ИХД), в которой за счет наличия пазов в основании опорных элементов (ОЭ) и изменения конструкции самих ОЭ обеспечивается лучшая адаптация диафрагмы к индивидуальным размерам глазного яблока и уменьшается ее воздействие на реактивные структуры глаза. Данная модель ИХД обладает хорошей самоцентрацией, позволяет проводить бесшовную имплантацию при наличии капсулы хрусталика либо других поддерживающих структур в передней камере при аниридии. Благодаря изменению конструкции, уменьшению толщины диафрагмы стала возможна инжекторная имплантация на капсулу хрусталика.

Ключевые слова: искусственная иридохрусталиковая диафрагма, искусственная радужка, аниридия.

New model of artificial iris-lens diaphragm for correction of large iris defects (clinical and functional results of implantation)

N.A. POZDEYEVA

Academician S.N. Fedorov Intersectional Research and Technology Complex «Eye Microsurgery», Cheboksary Division, Traktorostroiteley proezd 10, 428028, Cheboksary, Chuvash Republic, Russian Federation; Continuing Medical Education Institute, Medical Association of Chuvash Republic, Krasnaya sq. 3, 428032, Cheboksary, Chuvash Republic, Russian Federation

The article presents clinical and functional results of model C iris-lens diaphragm (ILD) implantation to patients with aniridia or large iris defects. Modification of the supporting elements and new grooves at their base provide better adaptation of the diaphragm to individual eye sizes and reduces the impact exert upon reactive ocular structures. The new model shows good self centration and enables sutureless implantation in patients with aniridia if lens capsule or other supporting structures of the anterior chamber are present. Owing to design changes and lesser thickness of the new diaphragm, injection implantation onto the lens capsule is now possible.

Key words: artificial iris-lens diaphragm, artificial iris, aniridia.

Для реабилитации пациентов с обширными дефектами радужной оболочки вплоть до полной аниридии в мире используют различные способы экстраокулярной, интракорнеальной и интраокулярной коррекции [1—3, 12, 13, 15—17]. В Чебоксарском филиале МНТК «Микрохирургия глаза» последовательно применялись различные модели искусственных иридохрусталиковых диафрагм (ИХД), разработанных совместно с НПП «Репер-НН» (Н. Новгород) и затем производимых данным предприятием [6, 7]. Вначале это была обычная дисковидная конструкция, затем модели А, В и С [12]. Последняя модель С предусматривает возможность подгибания во фронтальной плоскости опорных элементов (ОЭ) для адаптации под индивидуальный диаметр цилиарной борозды в пределах окружности диаметром 11,0—13,0 мм, увеличенный до 10,5 мм внешний диаметр окрашенной дисковидной гаптической части, создание рисунка внутри объема диафрагмальной части, имитирующего по форме и цвету сетчато-радиальный рисунок радужной оболочки парного глаза человека **(рис. 1)**. Три дополнительных ОЭ на гаптической дисковидной части позволяют удерживать диафрагму в проекции иридоцилиарной борозды без дополнительной шовной фиксации, они не замкнуты с целью их более свободного подгибания, а на краю диска в проекции ОЭ от его основания выполнен паз, в который входит ОЭ в максимально согнутом состоянии. Концами ОЭ в статическом состоянии ИХД упирается в окружность диаметром 13,0 мм. На периферии окрашенного кольца имеются отверстия для подшивания. Количество ОЭ обеспечивает хорошую самоцентрацию ИХД и равномерно распределяет на три кончика механическое давление на цилиарную зону глаза и соответственно уменьшает это давление в каждой

© Н.А. Поздеева, 2013

Для корреспонденции:
Поздеева Надежда Александровна — канд. мед. наук, зам. дир. по научной работе, доц. курса офтальмологии
e-mail: npozdeeva@mail.ru

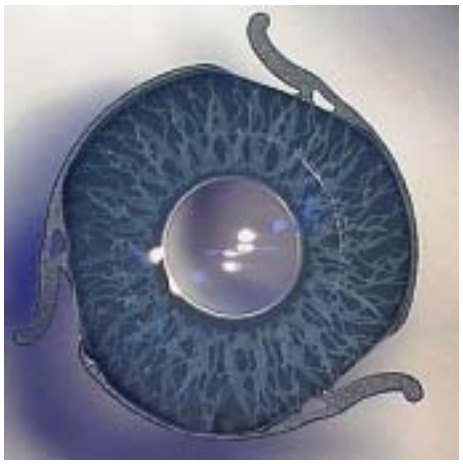

Рис. 1. **Искусственная ИХД модели С.**

имеющейся точке. Кончики ОЭ ограничивают контакт ИХД с реактивными структурами глаза [12]. Толщина гаптической части ИХД модели С равна 200—300 мкм в зависимости от рисунка протеза радужки в отличие от модели А, в которой она составляла 400 мкм. Индивидуальный подбор модели ИХД, ее цветовой гаммы и рисунка радужной оболочки осуществляется по специально разработанному нами вееру-каталогу **(рис. 2)** [12]. Оптическая сила ИХД рассчитывается с учетом ранее определенной для искусственной диафрагмы константы А [4].

В нашей клинике было имплантировано 207 ИХД моделей А и С. Обе конструкции завоевали признание практикующих офтальмологов. Наш опыт показывает, что во второй модели удалось избежать некоторых недостатков, имевшихся в предыдущей модели.

Цель исследования — сравнительная оценка клинико-функциональных результатов имплантации ИХД моделей А и С.

Материал и методы

В Чебоксарском филиале МНТК «Микрохирургия глаза» с 2003 г. всего было имплантировано 236 ИХД производства «Репер-НН» различных моделей. Из них 145 ИХД модели А — 139 пациентам, срок наблюдения составил от 3 до 10 лет. ИХД модели С установлены в 59 глаз 58 пациентов, проследить удалось к настоящему времени 53 случая имплантации, срок наблюдения от 3 мес до 4 лет. В 27 глаз были имплантированы ИХД различных других дизайнов, в данной работе мы их не анализировали ввиду небольшого количества в каждой группе.

Средний возраст больных к моменту травмы — 34 года (от 5 до 72 лет), ко времени имплантации ИХД — 39 лет (от 6 до 73). Среди больных было 17 детей и подростков, лиц женского пола — 36,4%, мужского — 63,6%. Время, прошедшее от момента травмы до имплантации ИХД, варьировало от 6 мес до 32 лет. Причиной посттравматической аниридии в 81 случае явилось проникающее ранение, в 84 — тупая травма. Ранящие агенты были самые различные: отвертка, рог коровы, взрыв аккумулятора, стекло от очков, от бутылки, ягода рябины, удар мячом, кулаком, монтажным ключом, снежным комком, тапочками и др. У 57 пациентов произошел разрыв посткератотомических рубцов; в 55 глазах имелись посттравматические рубцы роговицы, в 29 — корнеосклеральные, в 24 —

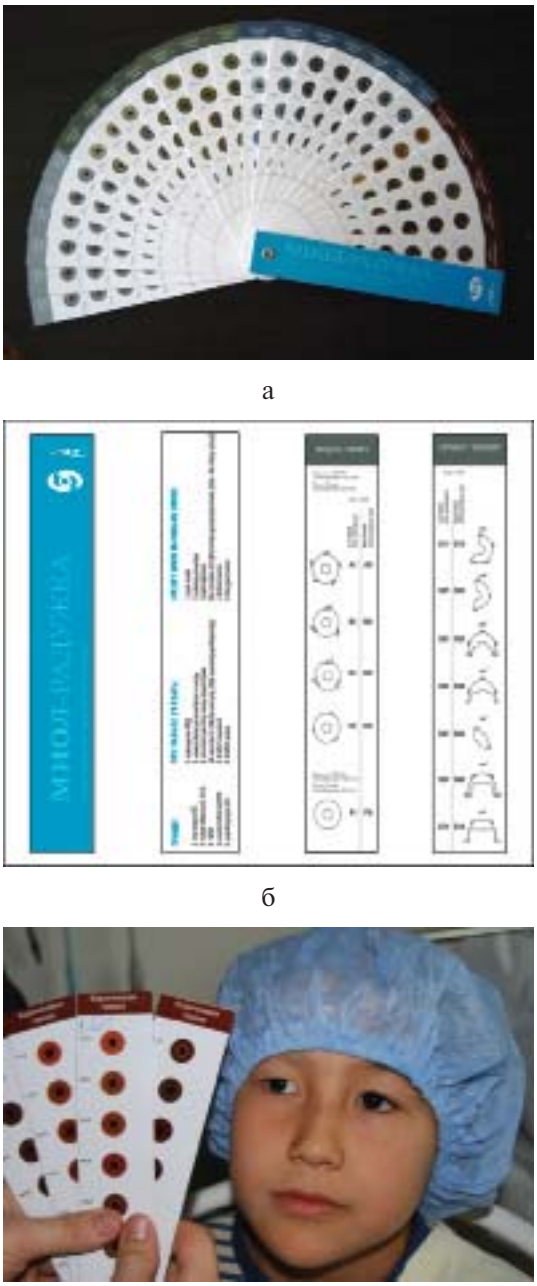

а

б

в

Рис. 2. **Веер-каталог ИХД «Репер-НН».**

а — возможные варианты цветовой гаммы и рисунков радужной оболочки глаза для индивидуального подбора пациенту; б — возможные варианты моделей и инструкция для заказа ИХД в фирме-производителе; в — процесс индивидуального подбора ИХД пациенту под цвет и рисунок парного глаза.

склеральные ранения. В 5 глазах аниридия была следствием предыдущих операций.

Врожденная аниридия была у 23 человек: 11 пациентов прооперированы на оба глаза и 12 — на один. При врожденной аниридии средний возраст, в котором прогрессирование катаракты значительно снижало зрение и поэтому после факоэмульсификации производилась имплантация ИХД, — 32 года.

Полная аниридия наблюдалась в 89 глазах, частичная — в 76, травматический мидриаз — в 32, колобомы более трети площади радужки — в 5. Среди сопутствующих диагнозов: 104 пациента перенесли черепно-мозговую травму, у 61 констатировали гипертоническую болезнь, атеросклероз, ишемическую болезнь сердца. Все пациенты до имплантации ИХД перенесли от двух до шести операций: первичная хирургическая обработка, экстракция катаракты, витрэктомия, сквозная кератопластика (СКП), антиглаукомные операции, круговое вдавление склеры, тампонада витреальной полости тяжелыми жидкостями, газом [8, 9, 11]. Одномоментно с имплантацией ИХД в 53 случаях была выполнена СКП с помощью фемтосекундного лазера или традиционным способом — поршневым или вакуумным трепаном Barron [5]. Средний период наблюдения — 5 лет (от 6 мес до 10 лет).

В зависимости от площади сохранности радужной оболочки, наличия или отсутствия капсулы хрусталика, степени повреждения структур переднего отрезка глаза, в том числе локализации рубцов роговицы, наличия синехий, повреждения хрусталика, а также с учетом ранее выполненных хирургических вмешательств имплантация ИХД осуществлялась в хрусталиковую сумку, на капсулу или ее остатки, либо в зону иридоцилиарной борозды с транссклеральным подшиванием **(табл. 1)**.

При имплантации ИХД с транссклеральным подшиванием в основном использовали фиксацию швов в корнеосклеральных туннелях с обратным профилем, позволяющим избегать формирования дополнительных склеральных карманов для погружения узелков нерассасывающегося шовного материала, фиксирующего искусственную диафрагму, и значительно сократить время операции [12, 14]. При имплантации ИХД в капсульный мешок после факоэмульсификации использовалась модель без опорных элементов F, представляющая собой диск радужной оболочки с рефракционной оптической частью, либо применяли модели A и C с удаленными ОЭ. Поэтому мы не выделяли их в отдельную группу, а объединили дисковидные модели ИХД без ОЭ с теми подгруппами, из моделей которых их формировали. Модель F аналогична модели C по способу формирования гаптической радужной части, поэтому рассматривается совместно с этой группой. В 1-ю группу включили глаза пациентов, которым имплантировали ИХД модели A, во 2-ю — глаза тех, кому имплантировали модель C (с ОЭ) и F (как аналога модели C, но без ОЭ). При имплантации ИХД на сохранную капсульную сумку в основном использовалась инжекторная техника. Для ИХД с оптической силой менее 20 дптр использовали картридж Monarch C, для 20—23 дптр — картриджи A или B [12]. При оптической силе более 24 дптр применяли пинцетную технику.

Дооперационная острота зрения зависела от тяжести перенесенной травмы или сопутствующей врожденной патологии и не различалась в группах пациентов с разными моделями ИХД. Корригированная острота зрения (КОЗ) ниже 0,1 отмечалась в 56,5% случаев, выше 0,4 — в 23,2%. Внутриглазное давление (ВГД) было в пределах нормы в 93% случаев; в 7% случаев при субкомпенсации ВГД имплантация проводилась на фоне гипотензивных инстилляционных препаратов. Антиглаукомная операция выполнена при имевшейся до имплантации ИХД декомпенсированной глаукоме в 13 случаях.

Результаты и обсуждение

В каждом конкретном случае сравнительная оценка результатов имплантации различных моделей ИХД представляется довольно сложной задачей, что обусловлено разнообразием причин больших дефектов радужки, степени тяжести сопутствующих изменений переднего и заднего отрезков глаза. В данной работе мы проанализировали лишь основные тенденции различий, отмеченные в группах с ИХД моделей A и C.

Из интраоперационных осложнений нами зафиксированы: геморрагические в виде незначительных кровотечений из цилиарных отростков в ходе шовной транссклеральной фиксации ИХД в основном на этапе освоения техники операции и коллапс глазного яблока, возникавший в момент пинцетной имплантации ИХД через относительно большой разрез 4,5—5,0 мм, особенно на авитреальных глазах, при неиспользовании в ходе операции *pars plana* инфузии сбалансированного физиологического раствора и развившаяся на этом фоне передняя ишемическая нейропатия (ПИН) **(табл. 2)** [10].

Таблица 1. **Распределение пациентов в зависимости от модели ИХД и способа ее имплантации**

Модель ИХД	На фиброзированную ПГМ, капсулу или ее остатки		На ИОЛ	После экстракции катаракты или удаления остатков хрусталиковых масс			Транссклеральная шовная фиксация	Всего
	без подшивания	с подшиванием в 1—3 точках		в капсульный мешок	на капсулу без подшивания	на остатки капсулы с шовной фиксацией в 1—2 точках		
Всего	28	19	5	43	23	18	100	236
A, 1-я группа	14	12	—	28	15	16	63	145
C, F, 2-я группа	14	1	3	11	8	1	24	62
Сегменты ИХД	—	3	2	—	—	4	6	15
Другие модели	—	3	—	4	—	—	7	14

Примечание. ПГМ — передняя гиалоидная мембрана.

Таблица 2. **Интра- и послеоперационные осложнения в группах с моделями А (*n*=145) и С (*n*=62)**

Осложнения	ИХД модели А, *n* (%)	ИХД модели С, *n* (%)
Интраоперационные:		
геморрагические (гифема, частичный гемофтальм)	4 (2,7)	1 (1,6)
коллапс глазного яблока, ПИН	5 (3,4)*	1 (1,6)
всего	9 (6,1)	2 (3,2)
Ранние послеоперационные:		
иридоциклит	8 (5,5)*	2 (3,2)
кистозный макулярный отек	1 (0,7)	—
цилиохориоидальная отслойка	2 (1,4)	—
транзиторные пигментные преципитаты на ИХД	10 (6,9)*	2 (3,2)
офтальмогипертензия	6 (4,1)*	2 (3,2)
всего	27 (18,6)	6 (9,6)
Поздние послеоперационные:		
фиброз задней капсулы	4 (2,7)	—
болезнь трансплантата	5 (3,4)	1 (1,6)
ретрокорнеальная мембрана, фибропластический увеит	4 (2,7)	1 (1,6)
вторичная глаукома	20 (13,8)*	3 (4,8)*
рецидив ранее оперированной отслойки сетчатки	2 (1,4)	—
ЭЭД роговицы	8 (5,5)	1 (1,6)
всего	43 (29,6)	6 (9,6)

Примечание. * — $p \leqslant 0{,}05$; ЭЭД — эпителиальная эндотелиальная дистрофия.

Рис. 3. **Правильное расположение ИХД на изображении шаймпфлюг-камеры Pentacam.**

Глубина передней камеры соответствует 2,88 мм.

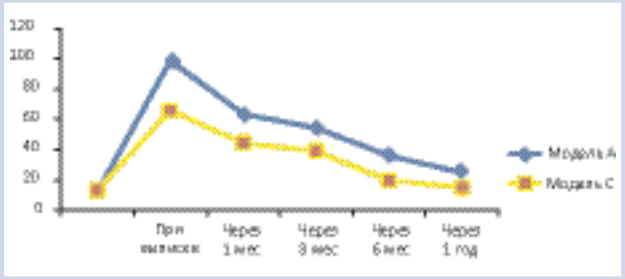

Рис. 4. **Уровень потока белка (фотонов в миллисекунду) по данным лазерной тиндалеметрии в группах с моделями А и С в динамике.**

После операции имплантации ИХД в 85% случаев в 1-й группе и в 92% случаев во 2-й наблюдалось ареактивное течение. Отмечали правильное центральное расположение ИХД, глубина передней камеры во 2-й группе соответствовала 3,0—3,5 мм в отличие от 1-й группы, в которой она варьировала от 3,5 до 5,0 мм вследствие несоответствия диаметров цилиарной борозды и ИХД, что иногда приводило к прогибу ИХД кзади во фронтальной плоскости, увеличивало глубину передней камеры и было причиной рефракционных ошибок. Лучшую адаптацию к диаметру иридоцилиарной зоны и соответственно правильное расположение во фронтальной плоскости ИХД модели С подтверждают данные ультразвуковой биомикроскопии и Pentacam **(рис. 3)**.

Пациентов выписывали на 5—7-й день после операции. Гониоскопически в обеих группах отмечались ограниченный контакт ОЭ с цилиарной зоной и наличие достаточного пространства между краем гаптики ИХД любой модели и цилиарной зоной для свободного тока внутриглазной жидкости (ВГЖ) после имплантации диафрагмы. В модели С создавалось и дополнительное пространство для тока ВГЖ благодаря наличию пазов в ребрах гаптической части ИХД.

Из послеоперационных осложнений в группе с ИХД модели С нами отмечен лишь один случай развития воспалительной реакции глаз, что мы связываем с уменьшением давления ОЭ ИХД на реактивную цилиарную зону благодаря их конструкции **(см. табл. 2)**. Об этом же можно судить и по степени нарушения проницаемости гематоофтальмического барьера по данным лазерного измерения потока белка во влаге передней камеры **(рис. 4)**. Данные показатели, закономерно увеличиваясь после операции, постепенно, в течение 3—12 мес в зависимости от клинической ситуации, возвращались к норме. При этом кривая модели С быстрее приближалась к нормальным значениям.

В послеоперационном периоде отмечено значительное улучшение некорригированной остроты зрения и КОЗ в обеих группах. КОЗ более 0,1 была достигнута более чем в 80% случаев **(табл. 3)**.

Таблица 3. **КОЗ до и после имплантации ИХД**

Острота зрения	До операции (*n*=207)	После имплантации ИХД через 1 год	
		модель А (*n*=145)	модель В (*n*=62)
Менее 0,05	78 (37,7)	14 (9)	4 (6,5)
0,06—0,1	39 (18,8)	14 (9,6)	7 (11,4)
0,2—0,3	42 (20,3)	47 (32,4)	20 (32,2)
0,4—0,6	35 (16,9)	52 (35,9)	20 (32,2)
0,7—1,0	13 (6,3)	19 (13,1)	11 (17,7)

Примечание. n — количество глаз (%).

Рис. 5. **Косметический эффект после имплантации ИХД моделей С.**

Нами не было выявлено достоверных различий в изучаемых группах по остроте зрения, а также по степени потери плотности эндотелиальных клеток (ПЭК) в послеоперационном периоде, которая сравнима со снижением ПЭК после других реконструктивных вмешательств на переднем отрезке глаза [18, 19]. Средняя потеря ПЭК в 1-й группе составила 13,8%, во 2-й — 12,1%. Были отмечены случаи болезни трансплантата после сочетанных с СКП операций, единичный кистозный макулярный отек, помутнения задней капсулы хрусталика, когда не выполнялась дисцизия задней капсулы одномоментно с имплантацией ИХД, увеальные реакции, отложение пигментных преципитатов на эндотелии роговицы **(см. табл. 2)**. Наиболее частым осложнением послеоперационного периода являлась вторичная глаукома: либо вновь развившаяся у 13% из числа всех наблюдаемых пациентов (что составляет 65,8% от всех случаев глаукомы), либо декомпенсация ранее имевшейся у восьми человек из 17 с дооперационной субкомпенсацией ВГД. Чаще всего вторичная глаукома возникала после сочетанных операций имплантации ИХД с транссклеральной шовной фиксацией с СКП. Декомпенсация у прооперированных ранее по поводу глаукомы пациентов наступила лишь у 1 (7,7%) из 13 больных.

Косметический эффект моделей С значительно превосходит таковой модели А **(рис. 5)** [6, 12].

В ИХД модели А первоначального дизайна диаметр оптической зоны был равен 3,8—4,5 мм. При этом учитывалась возможность возникновения ситуации, когда могла быть необходима витреальная хирургия. Как известно, в результате тяжелых травм, к которым относятся и случаи, заканчивающиеся аниридией, зачастую развивается передняя пролиферативная витреоретинопатия, требующая при выполнении витрэктомии особенно тщательного подхода при удалении витреального базиса. Для этого в ходе операции ранее могла быть использована лишь скошенная контактная линза, требующая для хорошей визуализации зрачок большего диаметра, чем появившиеся в настоящее время в повседневной клинической практике широкоугольные хирургические системы для операций на заднем отрезке глаза типа Biom или Eibos, работа с которыми, а также со склерокомпрессией вполне возможна и при зрачках меньшего диаметра. Поэтому для улучшения остроты зрения в модели С диаметр оптики уменьшен до 3,5 мм.

В ИХД модели А было пять ОЭ, которые обеспечивали прекрасную центрацию диафрагмы и хорошую устойчивость в глазном яблоке без какой бы то ни было шовной фиксации, даже при отсутствии в

передней камере любых поддерживающих структур, таких как остатки капсулы хрусталика. Однако при шовной фиксации наличие пяти ОЭ иногда затрудняло ее выполнение, так как нитки, цепляясь за ОЭ, могли перепутаться. В новой модели С три ОЭ, однако они (так же, как и в предыдущей модели) позволяют имплантировать ИХД на капсульный мешок или уплотненную переднюю гиалоидную, или «аниридическую», мембрану при полной аниридии без дополнительной шовной фиксации, надежно удерживая искусственную диафрагму в правильном центральном положении.

Максимальный внешний диаметр окрашенной дисковидной гаптической части ранних моделей ИХД был равен 10,0 мм. Клинический опыт показал, что в ряде случаев такой внешний диаметр недостаточен, поскольку при относительно большом диаметре роговицы между внешним краем диафрагмальной части ИХД и лимбом оставался кольцевидный промежуток в виде ободка, из-за которого у некоторых пациентов сохранялись небольшие жалобы на засветы и повышенную слепимость. В новой модели С этот недостаток учтен, и общий диаметр ИХД увеличен до 10,5 мм.

Кроме того, несущественные неудобства могли возникнуть при подшивании двух соседних из пяти ОЭ, если они располагались по краям основного корнеосклерального тоннеля. В этом случае проекции основного тоннеля и мест шовной фиксации могли совпадать и мешать друг другу в ходе манипуляций. В модели С ОЭ расположены на достаточном расстоянии друг от друга и находятся вне проекции основного тоннеля для имплантации ИХД, поэтому разрезы при необходимости шовной фиксации взаимно не перекрываются и не мешают друг другу.

Заключение

Таким образом, за счет наличия пазов в основании ОЭ и изменения конструкции самих элементов ИХД модели С обеспечивает лучшую адаптацию диафрагмы к индивидуальным размерам глазного яблока и уменьшает ее воздействие на реактивные структуры глаза, обладает хорошей самоцентрацией, позволяет проводить бесшовную имплантацию при наличии капсулы хрусталика либо других поддерживающих структур в передней камере при аниридии. Указанные пазы выполняют роль своеобразных базальных колобом, способствующих свободному току ВГЖ между передней и задней камерами и улучшающими гидродинамику глаза. Благодаря изменениям конструкции, а также уменьшению толщины искусственной диафрагмы стала возможной инжекторная имплантация на капсулу хрусталика, что привело к уменьшению интра- и послеоперационных осложнений. Создание веерного каталога с образцами вариантов цветов и рисунков радужной оболочки, а также наличие выбора моделей ИХД и ее сегментов позволили значительно улучшить косметический результат имплантаций и использовать индивидуальный подход в хирургическом лечении имеющихся дефектов радужной оболочки.

ЛИТЕРАТУРА

1. *Венгер Г.Е., Рыков С.А., Венгер Л.В.* Реконструктивная хирургия радужной оболочки. Киев: Логос 2006; 256.
2. *Иошин И.Э., Новиков С.В., Соболев Н.П., Леонтьева Г.Д., Тагиева Р.Р., Селифанов Ю.В.* Разборная конструкция иридохрусталиковой диафрагмы в реконструктивной хирургии комбинированной патологии радужки и хрусталика. Офтальмохирургия 2006; 3: 15—19.
3. Травмы глаза. Под ред. Р.А. Гундоровой, В.В. Нероева, В.В. Кашникова. М: ГЭОТАР-Медиа 2009; 560.
4. *Пантелеев Е.Н., Бессарабов А.Н., Поздеева Н.А.* Расчет константы А для искусственной иридохрусталиковой диафрагмы. Офтальмохирургия 2006; 1: 42—44.
5. *Паштаев Н.П., Лебедь Л.В., Поздеева Н.А.* Первые результаты использования фемтосекундного лазера при сквозной кератопластике. Кубанский научный медицинский вестник 2011; 1: 104—110.
6. *Паштаев Н.П., Петрова Н.А.* Имплантация комбинированной ИОЛ «радужка-хрусталик» при аниридии с афакией. Офтальмохирургия 1998; 3: 11—16.
7. *Поздеева Н.А., Паштаев Н.П., Лукин В.П.* Реконструктивная хирургия аниридии и афакии. Бюллетень Восточно-сибирского научного центра Сибирского отделения Российской академии медицинских наук 2004; 2: 128—131.
8. *Поздеева Н.А., Паштаев Н.П., Горбунова Н.Ю.* Лечение вторичной глаукомы у пациентов с аниридией. Федоровские чтения — 2009: VIII Всероссийская научно-практическая конференция с международным участием: Сборник тезисов. Офтальмология 2009; 261—262.
9. *Поздеева Н.А., Горбунова Н.Ю., Паштаев Н.П.* Эффективность клапанных дренажных устройств при вторичной глаукоме у пациентов с искусственной иридохрусталиковой диафрагмой. Вестн офтальмол 2011; 4: 41—45.
10. *Поздеева Н.А., Воскресенская А.А.* Острые сосудистые нарушения при имплантации искусственной иридохрусталиковой диафрагмы. Вестник Оренбургского государственного университета 2011; 14: 298—301.
11. *Поздеева Н.А., Фролычев И.А., Паштаев Н.П.* Витреоретинальная хирургия у пациентов с посттравматической аниридией. Офтальмохирургия 2012; 3: 42—47.
12. *Поздеева Н.А., Паштаев Н.П.* Искусственная иридохрусталиковая диафрагма в хирургическом лечении аниридии. Чебоксары 2012; 160.
13. *Сметанкин И.Г., Белоусова Н. Ю., Егорова А.Е.* Опыт применения гибкой иридохрусталиковой диафрагмы в лечении тяжелой сочетанной закрытой травмы (клинический случай). Офтальмохирургия 2009; 6: 39—41.
14. *Hoffman R.S., Fine I.H., Packer M.* Scleral fixation without conjunctival dissection. J Cataract Refract Surg 2006; 32: 1907—1912.
15. *Kumar D.A., Agarwal A., Prakash G., Jacob S.* Managing total aniridia with aphakia using a glued iris prosthesis. J Cataract Refract Surg 2010; 36: 5: 864—865.
16. *Olson M.D., Masket S., Miller K.M.* Interim results of a compassionate-use clinical trial of Morcher iris diaphragm implantation: Report 1. J Cataract Refract Surg 2008; 34: 10: 1674—1680.
17. *Schmitz K., Viestenz A., Meller D.* Aniridia intraocular lenses in eyes with traumatic iris defects. Ophthalmologe 2008; 105: 8: 744—752.
18. *Slingsby J.G., Forstot S.L.* Effect of blunt trauma on the corneal endothelium. Arch Ophthalmol 1981; 99: 6: 1041—1043.
19. *Yeniad B., Corum I., Ozgun C.* The effects of blunt trauma and cataract surgery on corneal endothelial cell density. Middle East Afr J Ophthalmol 2010; 17: 4: 354—358.

Поступила 03.04.2013