Новая модель искусственной иридохрусталиковой диафрагмы для коррекции больших дефектов радужной оболочки (экспериментальное обоснование)

Н.А. ПОЗДЕЕВА[1], Н.П. ПАШТАЕВ[1], В.М. ТРЕУШНИКОВ[2], Е.А. ВИКТОРОВА[2], О.В. СТАРОСТИНА[2]

[1]Чебоксарский филиал ФГБУ «МНТК “Микрохирургия глаза” им. акад. С.Н. Федорова» Минздрава России; [2]ООО предприятие «Репер-НН», Нижний Новгород

A novel model of artificial iris-lens diaphragm for reconstruction of extensive iris defects (experimental rationale)

N.A. POZDEYEVA[1], N.P. PASHTAYEV[1], V.M. TREOUSHNIKOV[2], E.A. VICTOROVA[2], O.V. STAROSTINA[2]

[1]Academician S.N. Fyodorov Federal State Institution «Intersectoral Research and Technology Complex “Eye Microsurgery” of Rosmedtechnology», Cheboksary; [2]Company «Reper-NN», Nizhniy Novgorod

Представлено экспериментальное обоснование новой модели искусственной иридохрусталиковой диафрагмы (ИХД), в которой за счет наличия пазов в основании опорных элементов (ОЭ) и изменения конструкции самих ОЭ обеспечивается лучшая адаптация диафрагмы к индивидуальным размерам глазного яблока и уменьшается ее воздействие на реактивные структуры глаза. Данная модель ИХД обладает хорошей самоцентрацией, позволяет проводить бесшовную имплантацию при наличии капсулы хрусталика либо других поддерживаюших структур в передней камере при аниридии.

Ключевые слова: искусственная иридохрусталиковая диафрагма, аниридия.

Experimental rationale is presented for novel model of artificial iris-lens diaphragm (ILD) that provides a better adaptation of diaphragm to anterior segment structures variable in size and reduction of pressure on ciliary body due to modifications in design of supporting elements. Presented model is good in self-centration, allows sutureless fixation in lens capsule or the other supporting structures in aniridia.

Key words: artificial iris-lens diaphragm, aniridia.

Офтальмологами разных стран накоплен богатый опыт реконструкции диафрагмы между передним и задним отрезками глаза. Многочисленными исследованиями отечественных и зарубежных авторов показана возможность успешной реабилитации группы больных с различными повреждениями радужной оболочки в сочетании с патологией хрусталика. В мире на данном рынке представлены различные модели искусственных радужек (ИР) и иридохрусталиковых диафрагм (ИХД) производства компаний «Morcher», «Ophtec», «Dr. Schmidt», а в России — ООО предприятия «Репер-НН» (Нижний Новгород) и НЭП МНТК «Микрохирургия глаза» [1—4, 8—10, 12—23]. ИХД должна решать одновременно проблемы в оптическом, диафрагмальном и косметическом аспектах. Все известные модели как российского, так и зарубежного производства имеют определенные достоинства и недостатки.

Нами совместно с Нижегородским ООО предприятием «Репер-НН» (В.М. Треушников, Е.А. Викторова, Д.В. Волков, О.В. Старостина) была разработана ИХД с дополнительными опорными элементами (ОЭ) на гаптической дисковидной части, позволяющими удерживать диафрагму в проекции иридоцилиарной борозды без дополнительной шовной фиксации [5, 6, 21]. С 2004 г. налажено ее промышленное производство. Данная ИХД (ранее названная моделью №4, ныне это модель **А**) была выполнена монолитной из гидрофобного эластичного материала на основе олигомеров метакрилового ряда. Гаптическая часть представляла собой окрашенное кольцо **(рис. 1)** толщиной 0,2 мм, внутренним — 3,8 мм, внешним диаметром 10,0 мм с расположенными на периферии равноудаленными друг от друга дугообразными замкнутыми ОЭ в виде окончаний фигуры пятиконечной звезды, асимметричной относительно оси вращения, с вершинами в пределах окружности диаметром 13,5 мм. Имеющийся угол наклона ОЭ позволил уменьшить жесткость конструкции и дал возможность ротации ИХД в сторону, противоположную наклону ОЭ. Наличие угла наклона ОЭ должно было позволить искусственной ИХД адаптироваться к размеру глаза пациента за счет возможности прогибания кончиков этих эле-

© Коллектив авторов, 2013

Для корреспонденции:
Поздеева Надежда Александровна — канд. мед. наук, зам. директора филиала по научной работе
Адрес: 428028 Чебоксары, пр-т Тракторостроителей, д. 10
Тел./факс: +7(835)251-7380
e-mail: npozdeeva@mail.ru

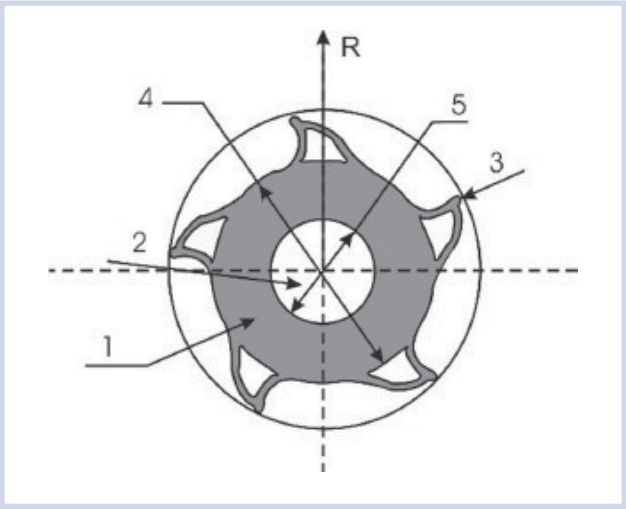

Рис. 1. **Схема конструкции ИХД модели А.**

1 — гаптическая часть; 2 — оптическая часть; 3 — опорный элемент; 4 — диаметр кольцевидной части гаптики 10,0 мм; 5 — диаметр оптической части ИХД 3,8 мм.

Рис. 2. **Оптическая когерентная томограмма глаза с ИХД модели А. Стрелкой указан прогиб ИХД кзади.**

ментов. Количество ОЭ обеспечивало хорошую самоцентрацию ИХД и равномерно распределяло на все пять кончиков механическое давление на цилиарную зону глаза и соответственно уменьшало это давление в каждой имеющейся точке. Кончики ОЭ ограничивали контакт ИХД с реактивными структурами глаза. Диаметр оптической части считали оптимальным для последующего наблюдения за задним отрезком глаза и при необходимости лазерного или хирургического лечения, в то же время он позволял пациенту иметь достаточную остроту зрения без дополнительного диафрагмирования. Косметический эффект данной модели ИХД значительно превосходил предыдущие варианты, несмотря на то что это пока была монохромная «радужка». Полученные более 45 различных цветовых оттенков позволяли индивидуально подбирать ИХД под цвет парного глаза.

Опыт применения ИХД модели **А** в Чебоксарском филиале ФГУ МНТК «Микрохирургия глаза» и других офтальмологических отделениях и клиниках России в течение 8 лет позволил подтвердить преимущества, а также выявил некоторые недостатки данной конструкции. Всего за эти годы в России было имплантировано около 300 ИХД, из них 150 — в нашей клинике. Следует признать, что данная модель ИХД оказалась довольно удачной, что нашло подтверждение в ее широком применении практикующими врачами-офтальмологами [5, 7]. Несомненными преимуществами модели явились ее эластичность, хорошая косметическая составляющая, возможность имплантации через относительно небольшой разрез, а также во многих случаях за счет наличия ОЭ — бесшовной фиксации. Однако ИХД все же сохраняла жесткость конструкции из-за замкнутости ОЭ гаптики, что не позволяло полностью, как предполагалось вначале, поджиматься ОЭ во фронтальном направлении, чтобы адаптироваться к размерам диаметра цилиарной борозды (ЦБ) глазного яблока. Из-за несоответствия большого общего диаметра ИХД 13,5 мм диаметру ЦБ диафрагма могла смещаться в сагиттальном направлении кзади **(рис. 2)**.

Это приводило к неравномерности глубины передней камеры и увеличивало ее почти до 4,5—5,0 мм, а также вело к рефракционным ошибкам до внесения необходимых поправок в А-константу изделия [3]. Но даже с учетом рассчитанной для ИХД А-константы не всегда удавалось добиться целевой рефракции, так как это зависело от диаметра области ЦБ, которая значительно варьирует у разных индивидуумов [11]. Кроме того, в глазах с посттравматической аниридией порой практически не представляется возможным дифференцировать ЦБ из-за смещения анатомических структур в результате травмы, в частности, область ЦБ часто бывает полностью закрыта рубцами, пролиферативной тканью или подлипшими кпереди цилиарными отростками. Особенно заметно несоответствие размеров на глазах, перенесших круговое эписклеральное пломбирование по поводу отслойки сетчатки, вследствие чего диаметр их ЦБ становится меньше, чем на интактных глазах.

Указанные недостатки вызвали необходимость пересмотра дизайна ИХД. В результате была разработана новая конструкция ИХД модели **С (рис. 3)**. В данной модели предусмотрены возможность подгибания во фронтальной плоскости ОЭ для адаптации под индивидуальный диаметр ЦБ в пределах окружности диаметром 11,0—13,0 мм, увеличенный до 10,5 мм внешний диаметр окрашенной дисковидной гаптической части, создание рисунка внутри объема диафрагмальной части, имитирующего по форме и цвету сетчато-радиальный рисунок радужной оболочки парного глаза человека. ОЭ модели **С** незамкнуты с целью их более свободного подгибания, а на краю диска в проекции ОЭ от его основания выполнен паз, в который входит ОЭ в максимально согнутом состоянии. Концами ОЭ в стати-

ческом состоянии ИХД упирается в окружность диаметром 13,0 мм. На периферии окрашенного кольца выполнены отверстия для подшивания.

Целью данной работы явилось экспериментальное обоснование новой конструкции ИХД.

Материал и методы

Для проверки достоверности утверждения о возможности адаптации, т.е. о соответствии размера ИХД с ОЭ в согнутом состоянии диаметру ЦБ, диафрагмы экспериментально устанавливались в кольца различного диаметра **(рис. 4)**. Исследовали ИХД моделей **А** и **С**.

Результаты и обсуждение

Экспериментальные попытки расположить в кольцах определенного диаметра ИХД модели **А** наглядно продемонстрировали, что данная модель могла свободно разместиться лишь в кольцах диаметром свыше 12,0 мм **(рис. 5)**. Невозможно было установить ее четко во фронтальной плоскости в кольцах меньшего диаметра. При этом известно, что средний диаметр ЦБ составляет от 11,3 до 12,5 мм.

Модель **С** свободно располагалась в кольцах диаметром равным и более 11,0 мм, при этом ОЭ подгибались к пазам по краю гаптики во фронтальной плоскости **(рис. 6)**.

В ИХД модели **А** первоначального дизайна диаметр оптической зоны был равен 3,8—4,5 мм. При этом учитывалась возможность возникновения ситуации, когда могла быть необходима витреальная хирургия. Как известно, в результате тяжелых травм, к которым относятся и случаи, заканчивающиеся аниридией, зачастую развивается передняя пролиферативная витреоретинопатия, требующая при выполнении витрэктомии особенно тщательного подхода при удалении витреального базиса. Для этого в ходе операции ранее могла быть использована лишь скошенная контактная линза, требующая для хорошей визуализации зрачок большего диаметра, чем появившиеся в настоящее время в повседневной клинической практике широкоугольные хирургические системы для операций на заднем отрезке глаза типа Biom или Eibos, работа с которыми, а также со склерокомпрессией вполне возможна и при зрачках меньшего диаметра. Поэтому для улучшения остроты зрения в модели **С** диаметр оптики уменьшен до 3,5 мм.

В ИХД модели **А** было пять ОЭ, которые обеспечивали прекрасную центрацию диафрагмы и хорошую устойчивость в глазном яблоке без какой бы то ни было шовной фиксации, даже при отсутствии в передней камере любых поддерживающих структур, таких как остатки капсулы хрусталика. Однако при шовной фиксации наличие пяти ОЭ иногда затрудняло ее выполнение, так как нитки, цепляясь за ОЭ, могли перепутаться. В новой модели **С** ОЭ три, однако они так же, как и в предыдущей модели, позволяют имплантировать ИХД на капсульный мешок или уплотненную переднюю гиалоидную (или «аниридическую») мембрану при полной аниридии без дополнительной шовной фиксации, надежно удер-

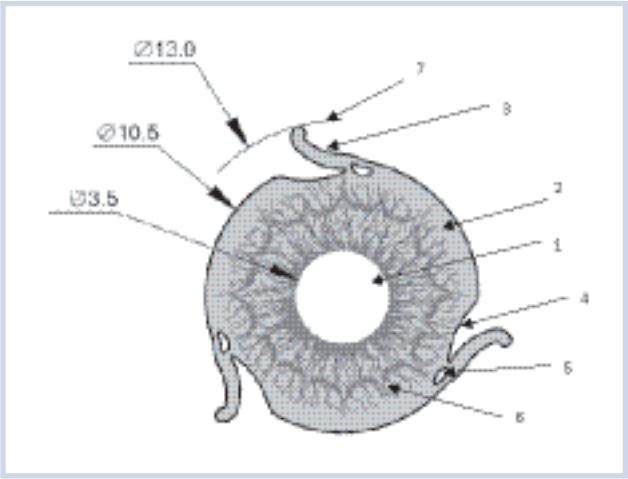

Рис. 3. **Схема конструкции ИХД модели С.**

1 — оптическая часть ИХД диаметром 3,5 мм; 2 — диафрагмальная часть в виде окрашенного кольца диаметром 10,5 мм; 3 — дугообразный незамкнутый ОЭ; 4 — паз, в который входит ОЭ в максимально согнутом состоянии; 5 — отверстие для подшивания; 6 — рисунки, выполненные внутри объема гаптической части, имитирующие сетчато-радиальный рисунок радужной оболочки парного глаза человека различных цветов и формы; 7 — воображаемая окружность диаметром 13,0 мм, в которую упираются ОЭ в статическом состоянии.

Рис. 4. **Кольца различного диаметра (от 10,5 до 13,0 мм) для контроля диаметра ИХД с ОЭ в согнутом состоянии.**



а б в г

Рис. 5. **ИХД модели А в кольцах диаметром 11,5—13,0 мм.**

а, б — из-за несоответствия диаметров ИХД выгнулась в переднем направлении в кольцах диаметром 11,5—12,0 мм; в, г — ИХД свободно расположилась в кольцах диаметром 12,5 и 13,0 мм.

живая искусственную диафрагму в правильном центральном положении.

Максимальный внешний диаметр окрашенной дисковидной гаптической части ранних моделей ИХД был равен 10,0 мм. Клинический опыт показал, что в ряде случаев такой внешний диаметр недостаточен, поскольку при относительно большом диаметре роговицы между внешним краем диафрагмальной части ИХД и лимбом оставался кольцевидный промежуток в виде ободка, из-за которого у некоторых пациентов сохранялись небольшие жалобы на засветы и повышенную слепимость. В новой модели **С** этот недостаток учтен, и общий диаметр ИХД увеличен до 10,5 мм.

Кроме того, несущественные неудобства могли возникнуть при подшивании двух соседних из пяти ОЭ, если они располагались по краям основного корнеосклерального тоннеля. В этом случае проекции основного тоннеля и мест шовной фиксации могли совпадать и мешать друг другу в ходе манипуляций. В модели **С** ОЭ расположены на достаточном расстоянии друг от друга и находятся вне проекции основного тоннеля для имплантации ИХД, поэтому разрезы при необходимости шовной фиксации взаимно не перекрываются и не мешают друг другу.

Промежуточной по дизайну и применяемой на практике явилась модель ИХД **В (рис. 7)**. Данная диафрагма имела 3 незамкнутых ОЭ, которые позволяли значительно лучше адаптироваться ей к размеру ЦБ, занимать устойчивое центральное положение при имплантации на капсулу хрусталика. Но при малых диаметрах ЦБ ОЭ могли выгибаться не только во фронтальной, но и в сагиттальной плоскости. ИХД модели **В** свободно располагалась лишь в кольцах диаметром свыше 12,0 мм. Дальнейшее уменьшение дисковидной гаптической части



а



б



в



г

Рис. 6. **ИХД модели С в кольцах диаметром от 10,5 до 12,0 мм.**

а, б — некоторые из ОЭ ИХД немного прогибаются в переднем направлении в кольцах диаметром 10,5 и 11,0 мм из-за того, что сама ИХД чуть децентрирована, хотя в целом имеется соответствие размеров; в, г — ИХД свободно располагается в кольцах диаметром, равным 11,5 и 12,0 мм.

Рис. 7. Внешний вид ИХД модели В.

ИХД, которое могло бы устранить этот недостаток, было нецелесообразным, так как провоцировало появление световых явлений через ободок между краем диафрагмы и лимбом.

Заключение

Таким образом, благодаря наличию пазов в основании ОЭ и изменению конструкции самих элементов новая модель ИХД обеспечивает лучшую адаптацию диафрагмы к индивидуальным размерам глазного яблока и уменьшает ее воздействие на реактивные структуры глаза, обладает хорошей самоцентрацией, позволяет проводить бесшовную имплантацию при наличии капсулы хрусталика либо других поддерживающих структур в передней камере при аниридии.

ЛИТЕРАТУРА

1. *Венгер Г.Е., Рыков С.А., Венгер Л.В.* Реконструктивная хирургия радужной оболочки. Киев: Логос 2006; 256.
2. *Иошин И.Э., Егорова Э.В., Толчинская А.И., Соболев Н.П.* Хирургическое лечение травматической афакии и аниридии с использованием иридохрусталиковой диафрагмы. Новое в офтальмологии 2000; 1: 34—35.
3. *Пантелеев Е.Н., Бессарабов А.Н., Поздеева Н.А.* Расчет константы А для искусственной иридохрусталиковой диафрагмы. Офтальмохирургия 2006; 1: 42—44.
4. *Паштаев Н.П., Петрова Н.А.* Имплантация комбинированной ИОЛ «радужка—хрусталик» при аниридии с афакией. Офтальмохирургия 1998; 3: 11—16.
5. *Поздеева Н.А., Паштаев Н.П., Треушников В.М., Викторова Е.А., Волков Д.В., Старостина О.В.* Искусственная иридохрусталиковая диафрагма для реконструктивной хирургии сочетанной патологии хрусталика и радужной оболочки. Офтальмохирургия 2005; 1: 4—7.
6. *Поздеева Н.А., Паштаев Н.П., Треушников В.М., Викторова Е.А., Волков Д.В., Старостина О.В.* Экспериментальное обоснование применения новой модели искусственной иридохрусталиковой диафрагмы для реконструктивной хирургии. Вестн офтальмол 2006; 3: 30—33.
7. *Сметанкин И.Г., Белоусова Н.Ю., Егорова А.Е.* Опыт применения гибкой иридохрусталиковой диафрагмы в лечении тяжелой сочетанной закрытой травмы (клинический случай). Офтальмохирургия 2009; 6: 39—41.
8. *Соболев Н.П.* Технология реконструктивной хирургии травматической патологии радужки и хрусталика: Автореф. дис. ... канд. мед. наук. М 2003; 24.
9. *Струсова Н.А., Малюгин Б.Э.* Отдаленные результаты имплантации искусственной радужки. Евро-Азиатская конференция по офтальмохирургии, 2-я: Материалы. Екатеринбург 2001; 1: 60—61.
10. *Федоров С.Н., Зуев В.К., Вагров С.Н., Осипов А.В., Исаенко М.В.* Хирургическая коррекция аниридии и дефектов радужной оболочки глаза. Офтальмохирургия 1990; 2: 20—22.
11. *Biermann J., Bredow L., Boehringer D., Reinhard T.* Evaluation of ciliary sulcus diameter using ultrasound biomicroscopy in emmetropic eyes and myopic eyes. J Cataract Refract Surg 2011; 37: 9: 1686—1693.
12. *Karatza E.C., Burk S.E., Snyder M.E., Osher R.H.* Outcomes of prosthetic iris implantation in patients with albinism. J Cataract Refract Surg 2007; 33: 10: 1763—1769.
13. *Kumar D.A., Agarwal A., Prakash G., Jacob S.* Managing total aniridia with aphakia using a glued iris prosthesis. J Cataract Refract Surg 2010; 36: 5: 864—865.
14. *Miller A.R., Olson M.D., Miller K.M.* Functional and cosmetic outcomes of combined penetrating keratoplasty and iris reconstruction lens implantation in eyes with a history of trauma. J Cataract Refract Surg 2007; 33: 5: 808—814.
15. *Moghimi S, Riazi E.M., Maghsoudipour M.* Visual function after implantation of aniridia intraocular lens for traumatic aniridia in vitrectomized eye. Eur J Ophthalmol 2007; 17: 4: 660—665.
16. *Neuhann I.M., Neuhann T.F.* Cataract surgery and aniridia. Curr Opin Ophthalmol 2010; 21: 1: 60—64.
17. *Olson M.D., Masket S., Miller K.M.* Interim results of a compassionate-use clinical trial of Morcher iris diaphragm implantation: Report 1. J Cataract Refract Surg 2008; 34: 10: 1674—1680.
18. *Ozbek Z., Kaynak S., Zengin O.* Transscleral fixation of a black diaphragm intraocular lens in severely traumatized eyes requiring vitreoretinal surgery. J Cataract Refract Surg 2007; 33: 8: 1494—1498.
19. *Ozturk F., Osher R.H., Osher J.M.* Secondary prosthetic iris implantation following traumatic total aniridia and pseudophakia. J Cataract Refract Surg 2006; 32: 11: 1968—1970.
20. *Phillips P.M., Shamie N., Chen E.S.* Transscleral sulcus fixation of a small-diameter iris-diaphragm intraocular lens in combined penetrating keratoplasty and cataract extraction for correction of traumatic cataract, aniridia, and corneal scarring. J Cataract Refract Surg 2008; 34: 12: 2170—2173.
21. *Pozdeyeva N.A., Pashtayev N.P., Lukin V.P.* Artificial iris—lens diaphragm in reconstructive surgery for aniridia and aphakia. J Cataract Refract Surg 2005; 31: 9: 1750—1759.
22. *Roman S., Cherrate H., Trouvet J.P., Ullern M., Baudouin C.* Artificial iris intraocular lenses in aniridia or iris deficiencies. J Fr Ophtalmol 2009; 32: 5: 320—325.
23. *Schmitz K., Viestenz A., Meller D.* Aniridia intraocular lenses in eyes with traumatic iris defects. Ophthalmologe 2008; 105: 8: 744—752.

Поступила 01.08.2012