

МЕЖРЕГИОНАЛЬНАЯ НАУЧНО-ПРАКТИЧЕСКАЯ КОНФЕРЕНЦИЯ ОФТАЛЬМОЛОГОВ С МЕЖДУНАРОДНЫМ УЧАСТИЕМ, ПОСВЯЩЕННАЯ 80-ЛЕТИЮ КАФЕДРЫ ГЛАЗНЫХ БОЛЕЗНЕЙ НИЖЕГОРОДСКОЙ ГОСУДАРСТВЕННОЙ МЕДИЦИНСКОЙ АКАДЕМИИ

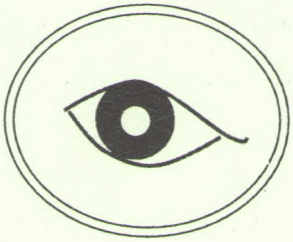

Нижний Новгород
ИЗДАТЕЛЬСТВО НижГМА

4. *Ciulla T.A., Curran-Celentano J. et al.* Macular pigment optical density in a Midwestern sample // Ophthalmology. 2001. Vol. 108. P. 730–737.

5. *Beatty S., Murray I.J. et al.* Macular pigment and risk for age-related macular degeneration in subjects from a Northen European population // Investigative Ophthalmology&Visual Science. 2001. Vol. 42. P. 439–446.

6. *Broekmans W.M.R., Berendschot T.T.J.N. et al.* Macular pigment density in relation to serum and adipose tissue concentrations of lutein and serum concentrations of zeaxanthin // American Journal of Clinical Nutrition. 2002. Vol. 76. P. 595–603.

7. *Mellerio J., Ahmadi-Lari S. et al.* A portable instrument for measuring macular pigment with central fixation. // Current Eye Research. 2002. Vol. 25. P. 37–47.

8. *Nolan J. et al.* Macular Pigment optical density in healthy subjects with and without a confirmed family history of age-related maculopathy. ARVO.

© Лебедь Л.В., Паштаев Н.П., 2012
УДК 617.713-007.64-089.844

ЛЕБЕДЬ Л.В., ПАШТАЕВ Н.П.

ФЕМТОСЕКУНДНАЯ СКВОЗНАЯ КЕРАТОПЛАСТИКА ПРИ КЕРАТОКОНУСЕ

Чебоксарский филиал ФГБУ «МНТК «Микрохирургия глаза» им. акад. С.Н.Федорова», Чебоксары

Кератоконус — это генетически детерминированное дистрофическое заболевание роговицы, характеризующееся ее истончением, растяжением, конусовидным выпячиванием, помутнением и рубцеванием, приводящим к снижению остроты зрения вплоть до слепоты. В настоящее время существуют различные виды хирургического лечения кератоконуса, каждый из которых

имеет свои преимущества и недостатки. Но все эти методы не останавливают развития заболевания, а лишь способствуют замедлению его прогрессирования (Colin J., 2003; Leccisoti A., 2003; Alio J., 2006). Многие авторы пытаются найти альтернативу СКП (Krumeich J., Душин Н., Двали М., Каспарова Е., Siganos Ch.S. и др.). Тем не менее СКП продолжает оставаться единственным радикальным методом лечения кератоконуса, дающим возможность реабилитировать больного.

Одной из причин неудовлетворительного функционального результата после СКП при прозрачном приживлении трансплантата являются остаточные аметропии, основными причинами развития которых становятся несоответствие формы пересаженного трансплантата конфигурации трепанационного отверстия в роговице и биомеханическая нестабильность послеоперационной раны. Использование фемтосекундного лазера для формирования роговичных дисков при СКП позволяет улучшить клинико-функциональные результаты у пациентов с кератоконусом. Фемтосекундный лазер, в отличие от классической кератопластики, позволяет хирургу использовать множество различных вариантов формы среза роговицы, индивидуализируя его для каждого конкретного случая.

Цель исследования — оценка отдаленных клинико-функциональных результатов фемтосекундной сквозной кератопластики (Fs-СКП) с комбинированным профилем формирования роговичного диска при кератоконусе.

Материал и методы. Нами проанализированы результаты выполненных с 2008 г. Fs-СКП с комбинированным профилем формирования роговичного диска у 50 пациентов (50 глаз) с кератоконусом III– IV ст. по Амслеру, составивших основную группу. Также проведен ретроспективный анализ сделанных с 2008 г. традиционных СКП, выполненных с использованием металлических трепанов, у 45 пациентов (50 глаз), аналогичных по возрасту и этиологии заболевания основной группе. Возраст пациентов составил от 14 до 45 лет, срок наблюдения — от 6 мес до 3 лет. Для оценки результатов до и после операции пациентам выполнялись стандартные и специальные методы исследования, такие как анализ биомеханических свойств роговицы (ORA,

Nidek, Япония), определение качества зрения по измерению контрастной чувствительности (CGT-1000, Takagi, Япония), оптическая когерентная томография переднего отрезка глаза (OCT-3, Visante, Германия), конфокальная биомикроскопия (Confoscan-4, Nidek, Япония), лазерная тиндалеметрия для определения воспалительной реакции глаза на операцию по количеству клеток и белка во влаге передней камеры (LFCM, KOWA, Япония), 3D-анализ передней камеры (Pentacam, Oculus). Фемтосекундную сквозную кератопластику при кератоконусе выполняли при помощи фемтосекундного лазера фирмы "IntraLase". Разрез начинался со стороны передней камеры, движение луча лазера происходило по направлению вверх по окружности в соответствии с разработанным нами безопасным, прогнозируемым и эффективным способом формирования роговичных дисков с комбинированным профилем (патент на изобретение РФ № 2424786).

Результаты и обсуждение. В ходе операции Fs-СКП при кератоконусе серьезных осложнений не наблюдалось, только в 1 случае была незначительная децентрация роговичного диска (для профилактики необходим тщательный контроль за центрацией аппланационного конуса). В 2 случаях была недостаточная резекция роговичного диска, что потребовало дорезания роговицы алмазным ножом (для профилактики необходим учет пахиметрических данных, оптимизация параметров настройки лазера). Как в ходе Fs-СКП, так и традиционной СКП в 2 случаях отмечалась внутриглазная гипертензия, которая затрудняла выкраивание трансплантата и потребовала интраоперационного частичного удаления стекловидного тела. Послеоперационный период во всех случаях после Fs-СКП протекал без осложнений, не было отмечено ни одного случая инфекционного осложнения, образования инфильтратов в области швов. При традиционной СКП наблюдалось появление инфильтратов в проекции шва (1 случай) и дезадаптация роговичной раны (1 случай). На протяжении всего срока наблюдения трансплантаты оставались прозрачными в обеих группах.

Все пациенты после СКП в послеоперационном периоде отмечали субъективное улучшение зрения. Как некорригиро-

ванная (НКОЗ), так и корригированная (КОЗ) острота зрения после Fs-СКП была выше, чем после традиционной СКП, на протяжении всего срока наблюдения (см. рисунок).

Значения цилиндрического компонента рефракции после Fs-СКП колебались от 0,75 до 6,0Д (в среднем 3,25±1,0Д), существенно не изменяясь после снятия швов (в 8–12 мес) и на протяжении всего срока наблюдения. При традиционной СКП цилиндрический компонент варьировал от 1,5 до 10,0Д (в среднем 4,5±1,25Д), имея максимальные значения сразу после операции и уменьшаясь после снятия шва (после 12 мес). На ОСТ переднего отрезка глаза после Fs-СКП просматривалось превосходное качество реза роговичного диска, оптимальное сопоставление краев операционной раны, точное расположение трансплантата в ложе реципиента.

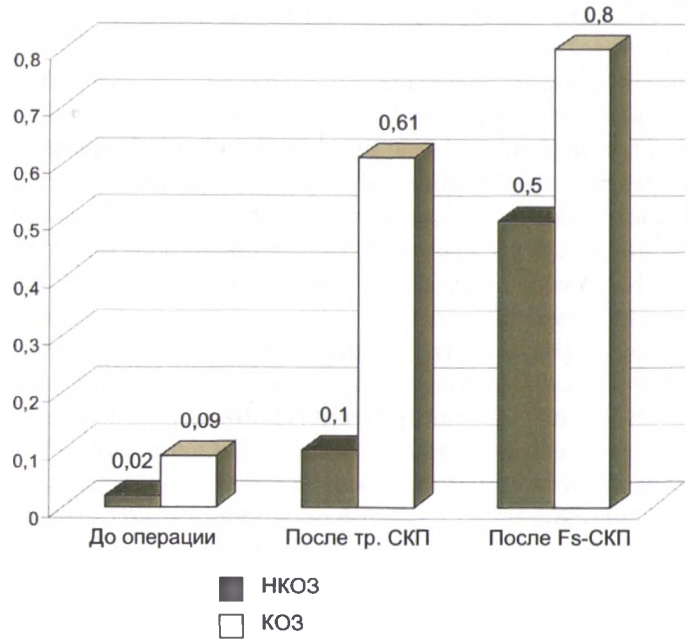

Средние показатели НКОЗ и КОЗ остроты зрения до и через год после операции ($p<0,05$)

Используя лазерную тиндалеметрию, оценивали выраженность воспалительной реакции на 4—5-й день после операции. Количество клеток в первые дни после операции определить не удавалось. Значения потока белка после Fs-СКП составляло 14,7±5,35 ф/мс. Это значительно меньше, чем после традиционной СКП, где значения потока белка возрастали до 68,91±10,51 ф/мс. Это подтверждает меньшую степень выраженности воспалительной реакции после Fs-СКП в сравнении с традиционной СКП. Через год поток белка и количество клеток снижались до нормальных цифр, но оставались несколько выше после традиционной СКП (поток белка после традиционной СКП — 6,3±0,9 ф/мс, после Fs-СКП — 4,9±1,2 ф/мс; количество клеток после традиционной СКП — 1,8±1 кл/мм³, после Fs-СКП — 0,6±0,5 кл/мм³).

Выводы. Фемтосекундная сквозная кератопластика с комбинированным профилем формирования роговичного диска при кератоконусе обеспечивает оптимальное сопоставление тканей донора и реципиента, позволяет уменьшить степень индуцированного послеоперационного астигматизма до 3,25±1,0 Д, способствуя достижению более высокой остроты зрения (КОЗ 0,8±0,11, 0,6—1,0), и снижает вероятность инфекционных осложнений.

Литература

1. *Копаева В.Г.* Астигматизм в трансплантате роговицы // Новые технологии в лечении заболеваний роговицы: материалы всерос. науч.-практич. конф. — М., 2004. — С. 220—227.

2. *Малюгин Б.Э., Чуприн В.В.* Способ хирургической коррекции астигматизма у больных после сквозной кератопластики // Всероссийская научно-практ. конф. молодых ученых, 2-я: тез. докл. — М., 1991. — С. 34—35.

3. *Мороз З.И., Тахчиди Х.П., Калинников Ю.Ю., Ковщун Е.В., Борзенок С.А. и др.* Современные аспекты кератопластики // Новые технологии в лечении заболеваний роговицы: материалы всерос. науч.-практич. конф. — М., 2004. — С. 280—287.

4. *Слонимский Ю.Б., Слонимский А.Ю.* Место сквозной субтотальной трансплантации роговицы в хирургии кератоконуса на современ-

ном этапе // Новые технологии в лечении заболеваний роговицы: материалы всерос. науч.-практич. конф. — М., 2004. — С. 339—344.

5. *Guttman Ch.* Современные фемтосекундные лазерные системы: функциональные возможности, свойства и области применения // EuroTimes. — 2008. — September. — С. 15.

6. *Guttman Ch.* Фемтосекундные технологии помогают преодолеть барьеры и ограничения при трансплантации роговицы // EuroTimes. — 2009. — April. — С. 6.

7. *Schuyler D.* Результаты использования фемтосекундного лазера при сквозной кератопластике // EuroTimes. — 2007. — July. — С. 14.

8. *Balestrazzi E.* Использование фемтосекундного лазера повышает безопасность и эффективность пересадки роговицы // EuroTimes. — 2009. — July/August. — С. 18.

9. *Rabinowitz Y.* Результаты кератопластики с использованием фемтосекундного лазера // EuroTimes. — 2009. — January. — С. 19.

10. *Sheraz Daya.* Эффективность кератопластики с использованием фемтосекундного лазера сравнима с традиционной технологией // EuroTimes. — 2009. — April. — С. 9.

© Магарамов Д.А., Соколовская Т.В., Кочеткова Ю.А., 2012
УДК 617.7-007.681:615.849.19

МАГАРАМОВ Д.А., СОКОЛОВСКАЯ Т.В., КОЧЕТКОВА Ю.А.

КЛИНИКО-ФУНКЦИОНАЛЬНЫЕ РЕЗУЛЬТАТЫ YAG-ЛАЗЕРНОЙ АКТИВАЦИИ ТРАБЕКУЛЫ ПРИ ЛЕЧЕНИИ БОЛЬНЫХ ПЕРВИЧНОЙ ОТКРЫТОУГОЛЬНОЙ ГЛАУКОМОЙ

ФГБУ «МНТК «Микрохирургия глаза» им. акад. С.Н.Федорова», Москва

Первичная открытоугольная глаукома (ПОУГ) остается одной из основных причин неизлечимой слепоты в мире. Более 15% человек из общего количества слепых потеряли зрение от глаукомы [1]. В настоящее время существует 3 основных метода гипотензивного лечения: медикаментозный, лазерный