ВИТРЕОРЕТИНАЛЬНЫЙ КЛУБ

СОВРЕМЕННЫЕ ТЕХНОЛОГИИ ЛЕЧЕНИЯ ВИТРЕОРЕТИНАЛЬНОЙ ПАТОЛОГИИ 2012

X Научно-практическая конференция

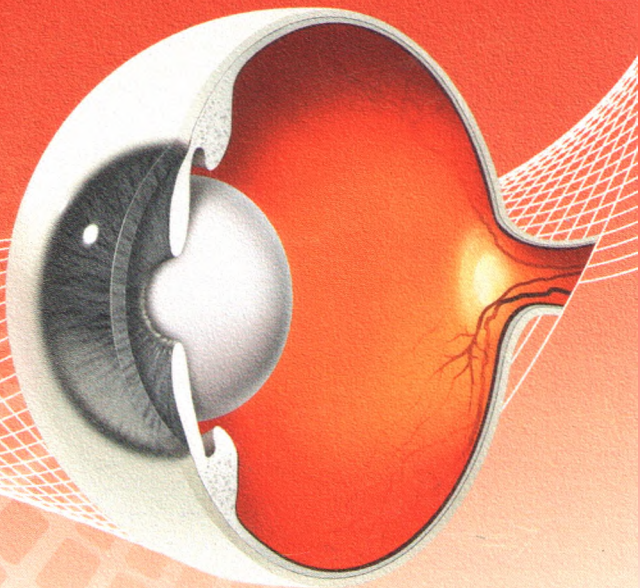

Конференция проводится в рамках комплекса мероприятий по празднованию 85-летия со дня рождения академика С.Н. Федорова

Поздеева Н.А., Воскресенская А.А., Катмакова М.А., Жогаль А.В.

Влияние эписклерального пломбирования на диаметр цилиарной борозды (предварительное сообщение)

Чебоксарский филиал ФГБУ «МНТК «Микрохирургия глаза» им. акад. С.Н. Федорова» Минздравсоцразвития России

В настоящее время выполнение эписклерального пломбирования в виде секторального или кругового вдавления является одним из основных способов лечения отслойки сетчатки. Наложение пломбы приводит к значительным изменениям в структуре угла передней камеры и иридоцилиарной зоны. В раннем послеоперационном периоде отмечено увеличение толщины цилиарного тела, уменьшение глубины передней камеры, ротация цилиарного тела и корня радужки кпереди, полное закрытие угла передней камеры в одном или нескольких квадрантах [Pavlin C.J., 1997; Kawana K., 2006]. Механическое давление пломбы на склеру приводит к уменьшению диаметра цилиарной борозды (ЦБ) и редукции пространства, необходимого для имплантации заднекамерной интраокулярной линзы (ИОЛ). Особенно заметное влияние размер ЦБ имеет в случаях трансскле-ральной шовной фиксации искусственной иридохрусталиковой диафрагмы (ИХД). Несоответствие общего диаметра ИХД с ее опорными элементами диаметру ЦБ вызывает смещение диафрагмы во фронтальном направлении кзади или кпереди, что приводит к рефракционным ошибкам при расчете оптической силы линзы. К тому же избыточное длительное давление гаптических элементов линзы на структуры иридоцилиарной зоны может приводить к длительному вялотекущему увеиту, повышению внутриглазного давления и рецидивирующим гифемам, поэтому выбор ИОЛ в таких случаях должен определяться точными размерами задней камеры.

В настоящее время измерение диаметра ЦБ возможно несколькими косвенными способами: путем определения роговичного диаметра с помощью техники white-to-white, измерения диаметра передней камеры angle-to-angle, оценки расстояния между периферическими краями пигментного листка радужки iris pigment end-to-iris pigment end. Однако исследования показали, что данные прямого измерения диаметра цилиарной борозды с применением ультразвуковой биомикроскопии оказались более точными в сравнении с результатами автоматических роговичных измерений white-to-white с использова-

нием корнеотопографа Orbscan, интерферометра IOL-Master и оптического когерентного томографа OCT [Biermann J. et al., 2011; Piñero D.P. et al., 2009; Oh J. et al., 2007]. Отсутствие корреляции между данными УБМ и сканирующего проекционного топографа отмечено в работах Kawamorita T. с соавт. (2010). Расчет диаметра ЦБ возможен по формуле Kim с соавт. (2008) с использованием данных кератометрии, однако все же и эти данные не являются показателями истинных размеров задней камеры и не полностью эквивалентны измерениям sulcus-to-sulcus. В случаях же транссклеральной фиксации линзы в иридоцилиарной борозде необходим максимально корректный выбор ИОЛ с оптимальными размерами гаптики для ее хорошей фиксации и соответствия морфометрическим параметрам глаза. Точное знание размеров задней камеры при имплантация ИОЛ и ИХД в глаза, перенесшие эписклеральное пломбирование, минимизирует риск развития таких осложнений, как хронический вялотекущий увеит, вторичная глазная гипертензия, связанная с постоянным излишним давлением на цилиарную зону. Ультразвуковая биомикроскопия в таких случаях является наиболее достоверным и точным способом определения размеров иридоцилиарной зоны.

Цель – изучение влияния эписклерального пломбирования на диаметр цилиарной борозды по данным ультразвуковой биомикроскопии (УБМ).

Материал и методы

Было обследовано 15 глаз, оперированных в нашей клинике разными хирургами по поводу отслойки сетчатки при помощи эписклерального пломбирования. Операция выполнялась по стандартной методике с использованием силиконовой пломбы диаметром 3,5 мм. Измерение диаметра цилиарной борозды проводилось в вертикальном меридиане 12 и 6 час. при помощи ультразвукового биомикроскопа «Paradigm P40» с рабочей частотой 50 мHz (Medical Industries, Inc., США). Измерения проводились до операции и через 5 дней после оперативного вмешательства. Особенности хирургической техники эписклерального пломбирования не позволяли стандартизировать все факторы, потенциально влияющие на изменение диаметра ЦБ, такие как локализации пломбы по отношению к экватору и сила ее натяжения, поэтому эти параметры в исследовании не анализировались.

Результаты и обсуждение

По результатам наших исследований средний диаметр цилиарной борозды до операции составил 11,87±0,73 мм, в послеоперационном периоде – 11,31±0,57 мм. Уменьшение диаметра цилиарной бо-

розды в среднем составило 0,9±0,4 мм. Изменение параметров задней камеры в послеоперационном периоде связано с механическим действием самой пломбы и присутствием субклинического отека цилиарного тела. По данным Kawana K. с соавт. (2006), пик реактивных изменений в цилиарной области наступает на 3 день после эписклерального пломбирования. Учитывая сохранность резидуального отека цилиарного тела до 1 мес. после операции, окончательная оценка диаметра цилиарной борозды возможна не ранее этого срока.

Выводы

Использование ультразвуковой биомикроскопии в предоперационной диагностике позволяет оценить истинные размеры цилиарной борозды и дать анатомо-топографическую характеристику иридоцилиарной зоны. Круговое вдавление склеры приводит к уменьшению диаметра цилиарной борозды в раннем послеоперационном периоде (на 5 день) в среднем на 0,9±0,4 мм. В дальнейшем такое уменьшение ЦБ должно учитываться при выборе размеров имплантируемых заднекамерных линз и искусственных иридохрусталиковых диафрагм при их транссклеральной фиксации.

Помыткина Н.В., Сорокин Е.Л.

Изучение влияния геомагнитных возмущений на состояние микроциркуляции глаза у пациентов с гипертонической болезнью

Хабаровский филиал ФГБУ «МНТК «Микрохирургия глаза» им. акад. С.Н. Федорова» Минздравсоцразвития России

Гипертоническая болезнь рассматривается как один из важнейших факторов риска сосудистых катастроф органа зрения. Основой патогенеза тромбоза ретинальных вен являются нарушения гемодинамики и микроциркуляции в системе глазничной артерии [Максименко С.Ф., 1996; Танковский В.Э., 2000; Семак Г.Р., 2005; Hoab J.D., 2009].

Геомагнитные возмущения способны приводить к изменению системного и регионарного кровотока [Соломатин А.П., 1988; Рождественская Е.Д., 2001; Гурфинкель Ю.И., 2002], в связи с чем представляется актуальным изучение микрососудистых изменений глаза у пациентов с гипертонической болезнью при геомагнитных возму-