МЕЖРЕГИОНАЛЬНАЯ ОБЩЕСТВЕННАЯ ОРГАНИЗАЦИЯ «АССОЦИАЦИЯ ВРАЧЕЙ-ОФТАЛЬМОЛОГОВ»
ГОСУДАРСТВЕННОЕ БЮДЖЕТНОЕ ОБРАЗОВАТЕЛЬНОЕ УЧРЕЖДЕНИЕ
ВЫСШЕГО ПРОФЕССИОНАЛЬНОГО ОБРАЗОВАНИЯ
«САНКТ-ПЕТЕРБУРГСКИЙ ГОСУДАРСТВЕННЫЙ ПЕДИАТРИЧЕСКИЙ МЕДИЦИНСКИЙ УНИВЕРСИТЕТ»
МИНИСТЕРСТВА ЗДРАВООХРАНЕНИЯ И СОЦИАЛЬНОГО РАЗВИТИЯ РОССИЙСКОЙ ФЕДЕРАЦИИ

НЕВСКИЕ ГОРИЗОНТЫ-2012



МАТЕРИАЛЫ НАУЧНОЙ КОНФЕРЕНЦИИ ОФТАЛЬМОЛОГОВ
12–13 октября 2012 года

ВЛИЯНИЕ ОРТОКЕРАТОЛОГИЧЕСКИХ КОНТАКТНЫХ ЛИНЗ НА СТРУКТУРЫ ПЕРЕДНЕГО ОТРЕЗКА ГЛАЗА ПО ДАННЫМ КОНФОКАЛЬНОЙ МИКРОСКОПИИ И АНАЛИЗАТОРА БИОМЕХАНИЧЕСКИХ СВОЙСТВ РОГОВИЦЫ

С.Г. Бодрова, М.М. Зарайская, Л.Н. Волкова, С.В. Салмина

Чебоксарский филиал ФГБУ МНТК «Микрохирургия глаза» им. акад. С.Н. Федорова «Минздравсоцразвития». Чебоксары, Россия

Актуальность. В последние годы наблюдается резкое повышение интереса к методу временного снижения или устранения миопии благодаря разработке линз так называемой «обратной геометрии», изменяющих форму и оптическую силу роговицы. Ортокератологические контактные линзы (ОКЛ) или, так называемая рефракционная терапия, в настоящее время активно назначаются детям с прогрессирующей близорукостью, поскольку ряд зарубежных и отечественных работ доказывают их стабилизирующий эффект [3, 4, 6]. В современной литературе появились исследования, посвященные изучению механизмов действия ортокератологических линз, изменениям рефракции и пахиметрии глаза, морфологии роговицы после ношения ОКЛ. Однако, исследований, отражающих изменения корнеальных вязко-эластических свойств у пациентов, пользующихся рефракционной терапией, мы не встречали [5, 7]. В то же время в связи с распространением метода изучение клинических и морфологических особенностей адаптации глаза к ношению ОКЛ является актуальным.

В связи с изложенным, в настоящем исследовании была поставлена **цель** – оценить морфофункциональные изменения роговицы у пользователей ОКЛ по данным конфокальной микроскопии и анализатора биомеханических свойств роговицы.

Материал и методы. Проведено комплексное клинико-инструментальное офтальмологическое обследование 98 детей и подростков (196 глаз), из них 48 мальчиков в возрасте от 8 до13 лет (в среднем 11,5±0,5 лет) и 50 девочек в возрасте от 7 до 14 лет (в среднем 12,7±0,32 лет) с миопией от 1,0 до 4,5 дптр (в среднем – 2,75±0,34 дптр). Применяли ОКЛ «Paragon CRT 100» (США) из материала пафлюкон. Все пациенты были обследованы до подбора линз, в сроки через 1, 7, 14, 30, 90, 180 и 360 дней после ношения ОКЛ.

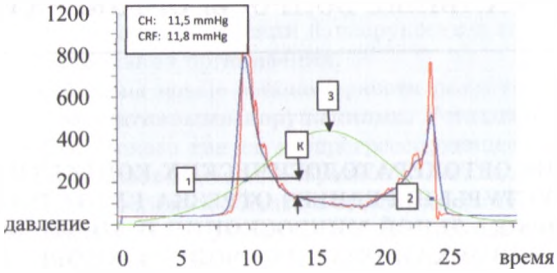

Рис. 1. Корнеограмма пациента до ношения ОКЛ: 1 – давление исходного сигнала аппланации (P1), 2 – давление отраженного сигнала аппланации (P2), 3 – кривая давления воздуха, КГ = P1-P2 (мм рт.ст.)

Кроме традиционных методов диагностики проводили гистоморфологические исследования на конфокальном микроскопе «ConfoScan-4» (Nidek, Япония). С помощью анализатора биомеханических свойств роговицы «Ocular response analyzer» ORA (Reichert, США) исследовали вязко-эластичные свойства роговицы, которые включали определение фактора резистентности роговицы (ФРР, в мм рт. ст.), расчетного показателя, коррелирующего с центральной толщиной роговицы и отражающего ее упругие свойства, корнеального гистерезиса (КГ, в мм рт. ст.) и центральной толщины роговицы (ЦТ) [1,2,8].

Результаты исследований и обсуждение. Данные анализатора биомеханических свойств роговицы пациентов до ношения ОКЛ при средней ЦТР – 536,42±30,2 мкм составили: КГ – 11,55±1,2 мм рт.ст., ФРР – 11,8±1,35 мм рт. ст. На корнеограмме пики сигнала аппланации находились над кривой давления, были симметричны и имели одинаковую амплитуду (рис. 1).

У исследуемых пациентов данные анализатора биомеханических свойств роговицы характеризовались изменением форм волновых сигналов и снижением значений ФРР в среднем до 10,16±1,13 мм рт. ст., а КГ – до 11,21±0,93 мм рт. ст. в первые 7 дней ношения ОКЛ (табл. 1). На корнеограмме наблюдалось снижение пиков сигнала аппланации (рис. 2).

Снижение показателей корнеального гистерезиса и фактора резистентности роговицы максимально выражены к концу первой недели ношения ОКЛ. К концу 2-й недели ФРР и КГ достигали своих первоначальных значений у 5,4% пациентов, к концу 1 месяца – у 26,5% пациентов, к концу 3 месяца – у 45,8% пациентов, к 6-му месяцу – у 92,4% пациентов, через год ношения – у 98,2%.

При послойном исследовании роговицы на конфокальном микроскопе у всех пациентов до ношения ОКЛ патологических изменений выявлено не было. После однократного ночного использования ОКЛ у

Таблица 1

Динамика изменений биомеханических свойств (ФРР и КГ) и толщины (ЦТР) роговицы (M±m) по данным ORA

Показатели ORA	Режим ношения						
	До ношения	1 день	7 день	14 день	30 дней	90 дней	180 дней
ФРР, мм рт. ст.	11,8± 1,35	10,68± 1,13*	10,16± 1,78*	10,6± 0,9*	10,56± 0,94*	11,21± 0,93*	11,23± 0,40*
КГ, мм рт. ст.	11,55± 1,2	11,11± 1,28*	11,21± 0,93*	11,38± 1,18*	11,41± 1,0*	11,4± 0,14*	11,52± 0,03*
ЦТР, мкм	536,4± 30,2	5540,66 ±20,48*	522,77± 33,4	523,7± 19,0*	524,0± 26,0*	523,9± 17,1*	524,7± 28,3*

*статистическая достоверность $p \leq 0,05$

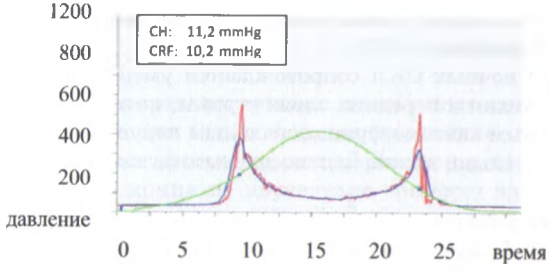

Рис. 2. Корнеограмма пациента в первые 7 дней ношения ОКЛ

87,3% пациентов на КМ наблюдали десквамацию клеток в поверхностных слоях переднего эпителия, нарушение межклеточных границ эпителиоцитов. В базальном слое обнаруживали выраженный полиморфизм клеток, нечеткость или расширение границ между ними, утолщенный стромальный нерв, в боуменовой мембране визуализировались складчатость и повышенная рефлективность. В передней строме появлялись «активные» кератоциты в большом количестве. У 13,7% пациентов после одной ночи ношения ОКЛ отмечалось незначительное снижение плотности кератоцитов в задней строме, нарушение прозрачности и появление складчатости десцеметовой мембраны. Структура эндотелия оставалась интактной.

Через 1–6 месяцев ношения ОКЛ наблюдали умеренные изменения поверхностных клеток эпителия: эпителиоциты были увеличены, границы между базальными клетками стушеваны, ослабление визуализации нервов субэпителиальных пучков. Плотность кератоцитов в передней строме уменьшилась.

Через 1 год ношения ОК-линз отмечались нарушение архитектоники поверхностного эпителия, гомогенности нервов субэпителиального нервного сплетения. При анализе результатов ношения ортокератологических линз можно предположить, что изменение вязко-эластических свойств роговицы в начальной стадии использования линз происходит за счет изменения структуры роговицы: отека и увеличения толщины передней стромы. Снижение КГ и ФРР, по-видимому, связано с гипоксическим отеком роговицы и свидетельствует об адаптации тканей глаза, а именно роговицы, к жестким ОКЛ.

Учитывая такую динамику изменений пациенты требуют более пристального внимания со стороны офтальмолога в начале курса рефракционной терапии роговицы, поскольку риск возникновения патологических изменений со стороны роговицы возрастает.

Выводы

1. Показатели вязкоэластических свойств роговицы заметно уменьшаются после ношения ортокератологических линз в течение первой недели. Восстановление ФРР и КГ до исходных значений происходит к 6–12 месяцу.

2. Нарастание структурных изменений в роговице происходит в течение года использования ОКЛ.

3. Ношение ночных ОКЛ сопровождается умеренными изменениями в основном в эпителии и передних слоях стромы, которые не приводят к клинически значимым анатомо-функциональным нарушениям в прослеженный период, следовательно, является относительно безопасной процедурой.

Список литературы

1. Еричев В.П., Еремина М.В., Якубова Л.В., Арефьева Ю.А. Анализатор биомеханических свойств глаза в оценке вязко-эластичных свойств роговицы в здоровых глазах // Рефракционная хирургия и офтальмология. – 2007. – Т. 7, №1. – С. 52–53.

2. Нероев В.В., Хаджаян А.Т., Зайцева О.В. Новые возможности в оценке биомеханических свойств роговицы и измерении внутриглазного давления // Глаукома. – 2006. – № 1. – С. 51–54.

3. Тарутта Е. П. Возможные механизмы тормозящего влияния ортокератологических линз на прогрессирование миопии // Российский офтальмологический журнал. – 2008. – Т. 1, № 2. – С. 26–30.

4. Тарутта Е. П. Ортокератология как способ коррекции и лечения прогрессирующей близорукости // Рефракционные и глазодвигательные нарушения: труды международной конференции. М. – 2007. – 167 с.

5. Тарутта Е.П., Вержанская Т.Ю., Узунян Д.Г., Мирсояфов Д.С. Изменение основных анатомооптических параметров глаза под действием ортокератологических контатных линз // Рефракц. хир. и офтальмол. – 2004. – Т. 4, № 4. – С. 32–35.

6. Толорая Р.Р. Исследование эффективности и безопасности ночных ортокератологических контактных линз в лечении прогрессирующей близорукости: Автореф. дис. канд. мед. наук. – М., 2010. – 23 с.

7. Alharbi A., Swarbrick H.A. The effects of overnight orthokeratology lens wear on corneal thickness // Invest. Ophthalmol. Vis. Sci. – 2003. – Vol. 44. – N 6. – P. 2518–2523.

8. Luce D.A. Determining in vivo biomechanical properties of the cornea with an ocular response analyzer // J. Cataract Refract. Surg. – 2005. – Vol. 231, N 1. – P. 156–162.

ЗАКОНОМЕРНОСТЬ ИЗМЕНЕНИЯ МОРФОМЕТРИЧЕСКИХ ПОКАЗАТЕЛЕЙ РОГОВИЦЫ ПРИ ОК-ТЕРАПИИ

П.Г. Нагорский, В.В. Белкина, М.А. Глок, В.В. Черных

Новосибирский филиал ФГБУ «МНТК «Микрохирургия глаза» им. акад. С.Н. Федорова» Минздравсоцразвития России. Новосибирск, Россия

Актуальность. Ортокератологические контактные линзы (ОК-линзы, ОК-терапия) получают все большее распространение для оптической коррекции [6] и лечения прогрессирующей миопии у детей [3], [4].

Однако остается до конца не изученным вопрос о влиянии ОК-линз на эпителий и строму роговицы. По данным литературы, изменения роговицы при ОК-терапии, приводящие к ослаблению рефракции, объясняются следующими факторами: сжатием только центрального эпителия [9], уменьшением толщины эпителия в центре с одновременным его утолщением на средней периферии [10], утолщением стромы роговицы на средней периферии [8], уменьшением толщины стромы в центре за счет компрессии [7] и даже уплощением роговицы за счет ее «прогиба» в переднезаднем направлении [1].

Конфокальная микроскопия, позволяющая визуализировать ткани на клеточном и микроструктурном уровне [5], пока еще мало доступна практическим офтальмологам в силу своей дороговизны. Вот почему исследования методом оптической когерентной томографии (ОКТ) могут оказать существенную помощь в понимании процессов структурной перестройки роговицы под действием ОК-линз.

Цель работы. Методом ОКТ изучить закономерность изменения толщины роговицы у детей с миопией, использующих ОК-линзы.

Материалы и методы. Под нашим наблюдением в течение 1,5 лет находились 60 детей и подростков (120 глаз) в возрасте от 8 до 16 лет с прогрессирующей миопией от –0,75 до –6,75 дптр и астигматизмом от –0,25 до –1,75 дптр. Всем пациентам перед началом исследования были подобраны ОК-линзы обратной геометрии OK E-System фирмы Contex