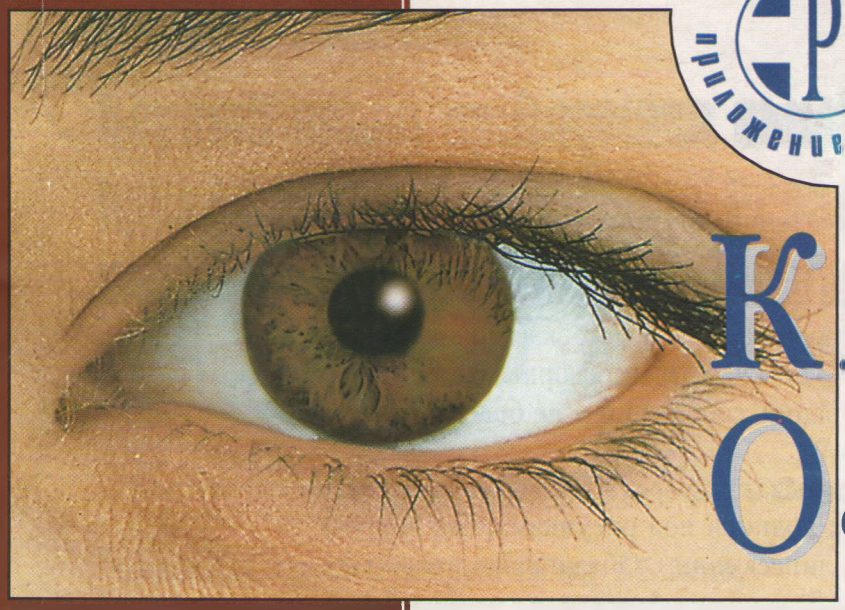

РМЖ
приложение

Клиническая офтальмология

Межрегиональная общественная организация «Ассоциация врачей-офтальмологов»

ТЕМА НОМЕРА: **Нейропротекция в офтальмологии**

Оригинальные статьи

Первый опыт применения олигомерных проантоцианидинов (Oligo Proanthocyanosides, или OPCs-содержащих препаратов) в дополнительном лечении ПОУГ ранних стадий 73
Ю.С. Астахов, Ю.В. Скоробогатов, В.О. Соколов, Н.В. Морозова, Е.В. Бутин

Результаты применения Ретиналамина при заболеваниях сетчатки 77
Н.Х. Хасанова, А.В. Беляева

Нейропротекция новым антиоксидантом Рексод при экспериментальной глаукоме 82
В.Н. Алексеев, В.Е. Корелина, Чжан Шаша

Compliance. Что стоит за этим термином? 84
Е.А. Егоров, Дж.Н. Ловпаче, А.О. Харьковский

Первые результаты коррекции аметропий с использованием фемтосекундного кератома 87
И.Л. Куликова, Н.П. Паштаев

Эффективность препарата «Ирифрин-10%» в лечении детей с привычно-избыточным напряжением аккомодации 90
В.В. Бржеский, Т.Н. Воронцова, Е.Л. Ефимова, С.М. Прусинская

Применение адаптивной оптики и оптической когерентной томографии в диагностике сквозных макулярных разрывов 94
А.В. Большунов, Е.А. Каталевская, Э.Э. Казарян, Н.С. Галоян

Ранения глаз резиновыми пулями 98
Р.А. Гундорова, М.Г. Катаев, В.П. Быков, Ю.А. Капитонов, И.В. Синельщикова, О.А. Горбачева

Использование матрацных швов при сквозных ранениях век 102
Р.Р. Файзрахманов, Н.А. Собянин, О.А. Файзрахманова

Роль одномоментной факоэмульсификации с циклодиализом «ab interno» в лечении больных с катарактой и первичной открытоугольной глаукомой 104
С.А. Кочергин, И.Б. Алексеев, Тауфик Дайбан, Л.В. Яшина

Особенности развития стероидной офтальмогипертензии у детей 107
О.П. Витовская, И.В. Деряпа

Сравнение эффективности применения Ксалатана, Траватана и Тафлупроста при лечении первичной глаукомы 108
В.Н. Алексеев, М.А. Левко, Аль-Гифари Муса А.М.

Мониторинг гипотензивного эффекта препарата Ксалатан у больных первичной открытоугольной глаукомой в сочетании с миопией 110
А.А. Рябцева, Е.Н. Хомякова, С.Г. Сергушев

Новости 115

Santen

ТОМ 9, 2008 №3

Первые результаты коррекции аметропий с использованием фемтосекундного кератома

И.Л. Куликова, Н.П. Паштаев

Чебоксарский филиал «ФГУ МНТК «Микрохирургия глаза» имени акад. С.Н. Федорова Росмедтехнологий»

First results of ametropia correction by femtosecond keratom

I.L. Kulikova, N.P. Pashtaev

Cheboksary department of FGU "MNTK "Eye Microsurgery" named after S.N. Fedorov of Rosmedbiotechnology"

Purpose: To analyze first results of femtosecond laser in situ keratomileusis (IntraLASIK) for myopia and hypermetropia correction.

Materials and methods: 35 patients (65 eyes) with myopia and 9 patients (11 eyes) with hypermetropia were included into the study. Average age varied from 15 to 57 years. Period of observation lasted 6 months. All patients underwent OCT, examination of spatial contrast sensation (SCS) before Intra LASIK, in 5 days and in 6 months after operation.

Results: In 6 months quality of vision improved in myopes by 1.1 times, in hypermetropes by 2.5. Indices of SCS improved by 1.1 in myopes and didn't change in the conditions of heavy illumination. In hypermetropes SCS indices improved by 2.5 times in twilight conditions and by 1.6 in the conditions of heavy illumination.

Conclusion: Femtosecond laser allows getting high functional results in ametropia correction.

Сущность любой эксимерлазерной операции заключается в испарении или абляции части стромы роговицы для изменения ее кривизны. Согласно модели C.R. Munnerlyn (1998) роговица приравнивалась к оптическому элементу из пластика и считалось, что после эксимерлазерного воздействия изменяется только единственная часть – зона абляции [1]. Однако это мнение оказалось ошибочным: оно не принимало во внимание то, что роговица, будучи биомеханической структурой, может отреагировать на любую процедуру и именно коллаген обеспечивает механическую силу роговице [2].

Исследования показали, что срез роговичной крышки микрокератомом вызывает гиперметропический сдвиг за счет биомеханического ответа роговицы на периферии, когда разрезанные фибриллы расслабляются по направлению к лимбу и отмечается утолщение периферийной роговицы [3]. Любые неточности в срезе по толщине и по диаметру усиливают биомеханический ответ роговицы после проведения абляции, вызывая погрешности в получаемом рефракционном эффекте и снижая качество зрения. Отсутствие точности в толщине формируемого лоскута и остаточного стромального ложа, абляция излишней ткани роговицы – одно из самых слабых мест LASIK, ограничивающих возможности хирурга и снижающих безопасность операции [4].

Появление на смену механическому микрокератому фемтосекундного лазера, способного фокусироваться в строме на запрограммированной глубине, создавая гладкий срез и однородную крышку, является очередным шагом к усовершенствованию техники LASIK и достижению более высоких функциональных показателей при выполнении новой технологии IntraLASIK [5].

Фемтосекундный лазер использует близкий инфракрасный луч света, чтобы точно отделить ткани посредством процесса, называемого фоторазрывом, когда точно сфокусированные лазерные импульсы разделяют ткани на молекулярном уровне без передачи тепла или воздействия на окружающие предметы [4,5]. Если эксимерлазерная абляция создает точные эффекты на поверхности роговицы, то фемтосекундный фоторазрыв – это точные эффекты внутри поверхности роговицы. В отличие от эсимерлазерной абляции, действие фемтосекундного лазера не зависит от свойств абсорбции длины лазерного излучения роговичной тканью. Эксимер иссекает ткани посредством контакта очень короткой длины волны ультрафиолетового лазера (193 нм). Фемтосекундный лазер использует большую длину волны (1053 нм) для достижения фоторазрыва внутри роговицы, а не на ее поверхности.

Цель исследования. Анализ первых результатов фемтосекундного лазерного in situ кератомилеза (IntraLASIK) в коррекции миопии и гиперметропии и профиля толщины роговичной крышки.

Материал и методы. В исследование вошло 35 пациентов с миопией (65 глаз) и 9 пациентов с гиперметропией (11 глаз). Возраст варьировал от 15 до 57 лет (средний 37,2±5,2 лет). Период наблюдения – 6 месяцев.

Всем пациентам обследование проводилось стандартными методами. Измерения толщины роговицы проводились с помощью оптического когерентного томографа Viasante™ OCT (Zeiss, Германия). Пространственная контрастная чувствительность (ПКЧ) исследовалась на аппарате Takagi CGT – 1000 (Япония) в условиях пониженного контраста или мезопических условиях (light off, 10 candel/m) и при интенсивной засветке встречным светом (light on, 20000 candel/m). Обследование проводилось монокулярно с расстояния 350 мм, на 12 уровнях контрастного порога для шести исследуемых частот значения углового размера мишени составили 6,3; 4,0; 2,5; 1,6; 1,0; 0,7 градусов. ПКЧ рассчитывалась как величина, обратная контрастному порогу, и выражались в логарифмических единицах (лог/ед.).

IntraLASIK состоял из двух этапов.

Первый этап – резекция роговичной крышки с помощью фемтосекундного лазера 60 кГц (IntraLase FS, США). Лазерные импульсы передавались через интерфейс пациента IntraLase, состоящий из сборного аспирационного кольца аппланационного конуса (рис. 1). Аппланационный конус служил для закрепления аппланационного

Рис. 1. Интерфейс пациента IntraLase: аспирационное кольцо (а), аппланационный конус с аппланационным стеклом (б)

стекла, с помощью которого производилось сплющивание роговицы в то время, когда сборное аспирационное кольцо удерживало глаз в фиксированном положении относительно аппланационного конуса и устройства наведения луча. После обеспечения точной центровки и полной аппланации роговицы осуществляли фиксационный захват конуса с помощью сборного аспирационного кольца. Затем по заранее запрограммированным режимам сканирования, под контролем монитора обеспечивалась послойная резекция роговичной крышки в горизонтальном и боковом (вертикальном) направлении (рис. 2). Лазерная энергия доставлялась в виде пятна 6,0 х 6,0 мкм с энергией 1,5 мкДж, боковой разрез формировался под углом 70° к поверхности. Планируемая толщина лоскута – 120 мкм, диаметр 8,8–9,5 мм. Выбор полного набора параметров производился с помощью программного обеспечения IntraLASIK.

После поднятия роговичной крышки осуществлялся 2 этап операции (рис. 3).

Второй этап – абляция роговицы эксимерным лазером на установке Микроскан (Троицк) со сканированием пятна диаметром 0,7 мм, частотой следования импульсов 200 Гц и плотностью энергии в импульсе. Операции выполнялись с диаметром центральной оптической зоны 6,3–6,5 мм и общей зоной абляции 7,5–9,0 мм в зависимости от вида корригируемой аметропии.

После операции применялись 0,1%-й дексаметазон по схеме в течение 3 недель, тобрамицин в течение 1 недели, офтагель в течение 1,5 месяца. Обследования проводились до операции, на 5-й день, через 6 месяцев после операции.

Результаты. Во время наблюдения у пациентов не было повторных лечений и осложнений. Была отмечена четкость края роговичной крышки, отсутствие смещений и выраженная несколько больше, чем обычно после LASIK, реакция по краю крышки в первый день после операции (рис. 4).

До операции в группе миопического IntraLASIK средний сферический эквивалент рефракции (СЭ) составлял –7,85±2,91 дптр (от – 4,75 до –11,75 дптр), на 5 день +0,95±0,91 дптр, через 6 месяцев –0,52±0,47 дптр. Предсказуемость СЭ в пределах ±0,5 дптр составила 96,9% и в пределах ±1,0 дптр 100% случаев. В группе гиперметропического IntraLASIK до операции СЭ составлял +7,18±0,85 дптр (от +4,75 до +8,5 дптр), на 5-й день –1,22±0,71 дптр, через 6 месяцев +0,39±0,55 дптр. Предсказуемость СЭ в пределах ±0,5 дптр составила 72,7%

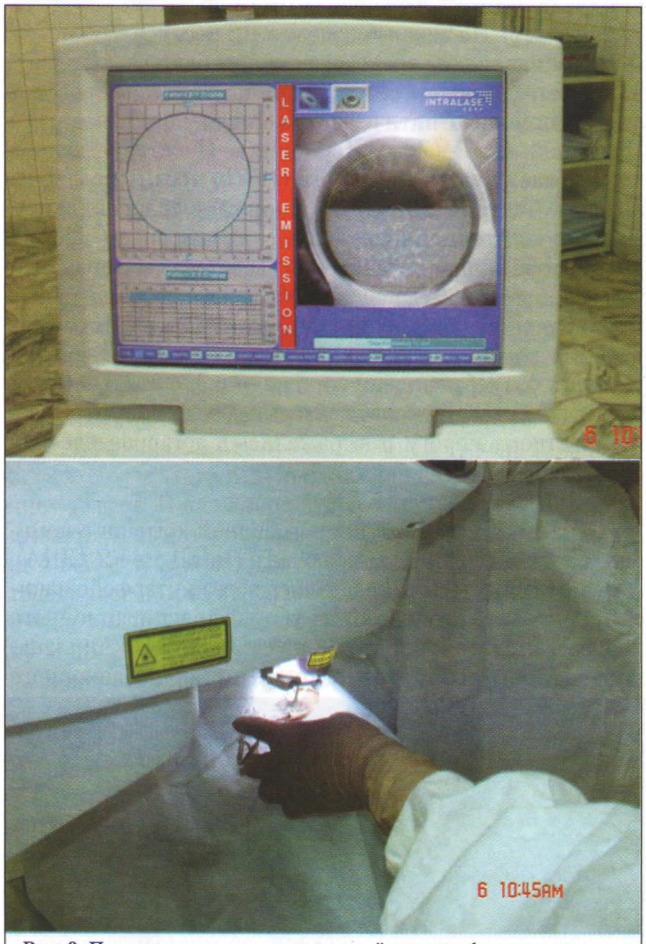

Рис. 2. Процедура резекции роговичной крышки фемтосекундным лазером IntraLase FS под контролем монитора

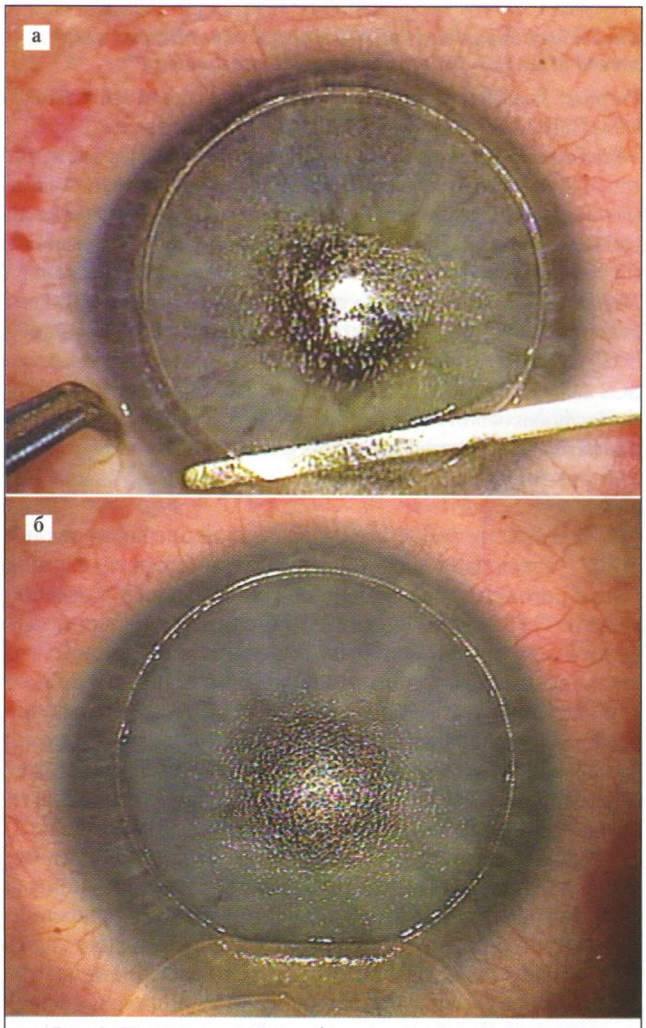

Рис. 3. После завершения работы фемтосекундного лазера: а – процедура поднятия роговичного клапана шпателем; б – проведение абляции

Таблица 1. Показатели рефракции в группах до и через 6 мес. после IntraLASIK (mean±SD, дптр n=76)

Параметры	До операции	Через 6 месяцев
Миопия (n=65)		
СЭ	–7,85±2,91	–0,52±0,47**
Цилиндр	–4,25±0,56	–0,55±0,08**
Гиперметропия (n=11)		
СЭ	+7,18±0,85	+0,59±0,55**
Цилиндр	–2,25±0,79	–0,25±0,11*

Примечание: * и ** – различия до и после операционных показателей носят статистически достоверный характер соответственно p<0,05 и p<0,001

и в пределах ±1,0 дптр 100% случаев. Рефракционные данные приведены в таблице 1.

Данные по корригированной (КОЗ) и некорригированной остроте зрения (НОЗ) до и через 6 мес. после операций представлены на рисунке 5. Ни один пациент не потерял ни одной строки КОЗ. До операции данные ПКЧ для 6 частот в группе миопического IntraLASIK в среднем составляли в мезопических условиях 29,3 лог/ед., в условиях засветки 24,67 лог/ед., в группе гиперметропического IntraLASIK 19,65 лог/ед. и 13,93 лог/ед. соответственно. Через 6 месяцев данные ПКЧ в мезопических условиях и в условиях засветки составили 32,82 лог/ед. и 27,89 лог/ед. в группе миопического IntraLASIK, и соответственно 49,16 лог/ед. и 22,83 лог/ед. в группе гиперметропического IntraLASIK. При этом в мезопических условиях на средних и высоких частотах после операции у миопов ПКЧ составила 38,86 лог/ед. и 4,72 лог/ед., у гиперметропов – 58,33 лог/ед. и 10,01 лог/ед. соответственно (рис. 6). Данные по ПКЧ после операций были статистически достоверны по отношению к дооперационным данным на средних и высоких частотах ($p<0,001$).

Анализ роговичной крышки показал, что толщина крышки, полученной с помощью IntraLase 60 кГц, отличается от запланированной только на ±8 мкм. Горизонтальные и вертикальные профили толщины показали среднюю толщину 118 мкм и планарную конфигурацию (рис. 7).

Обсуждение. Результаты, полученные в группах, позволяют говорить о том, что фемтосекундный лазер, обеспечивая точность в создании тонкого и равномерного по толщине лоскута, способствует получению высоких функциональных результатов в коррекции аметропий.

Если вначале, когда появились первые фемтосекундные лазеры, мнения офтальмологов по их использованию и преимуществу были неоднозначные, то сейчас, с усовершенствованием фемтосекундных лазеров, рефракционные хирурги признают, что они значительно расширяют возможности хирурга.

Коррекция дефокусировок в исследуемых группах была очень успешной, даже у гиперметропов, что объясняется гладкостью сформированного ложа, его большим объемом и возможностью выполнения качественной абляции с большими оптическими зонами в обеих группах. Выполнение абляции с большими диаметрами оптической и общей зон абляции позволило нивелировать отрицательный биомеханический ответ роговицы и получить высокие рефракционные показатели. Нами было отмечено отсутствие индуци-

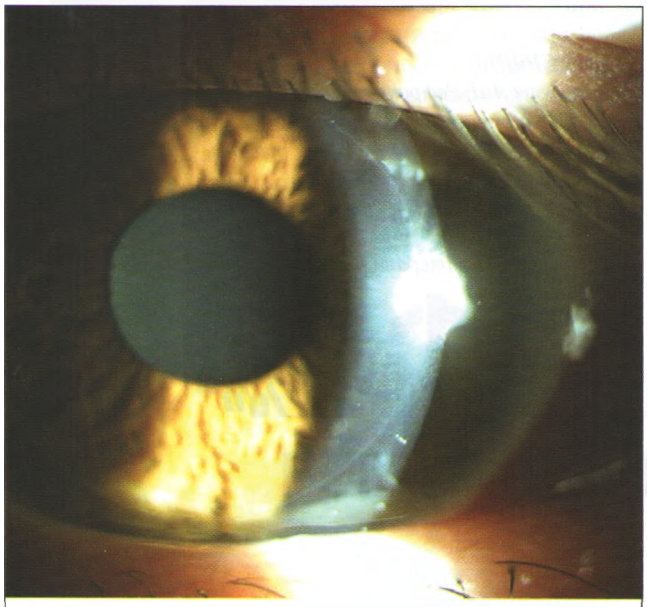

Рис. 4. Глаз пациента на следующий день после IntraLASIK: четко контурируется край роговичной крышки

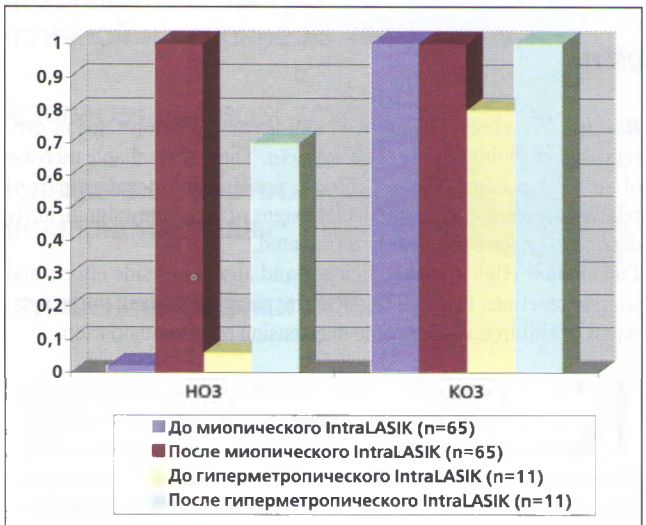

Рис. 5. Показатели остроты зрения до и через 6 мес. после IntraLASIK (mean±SD, n=76)

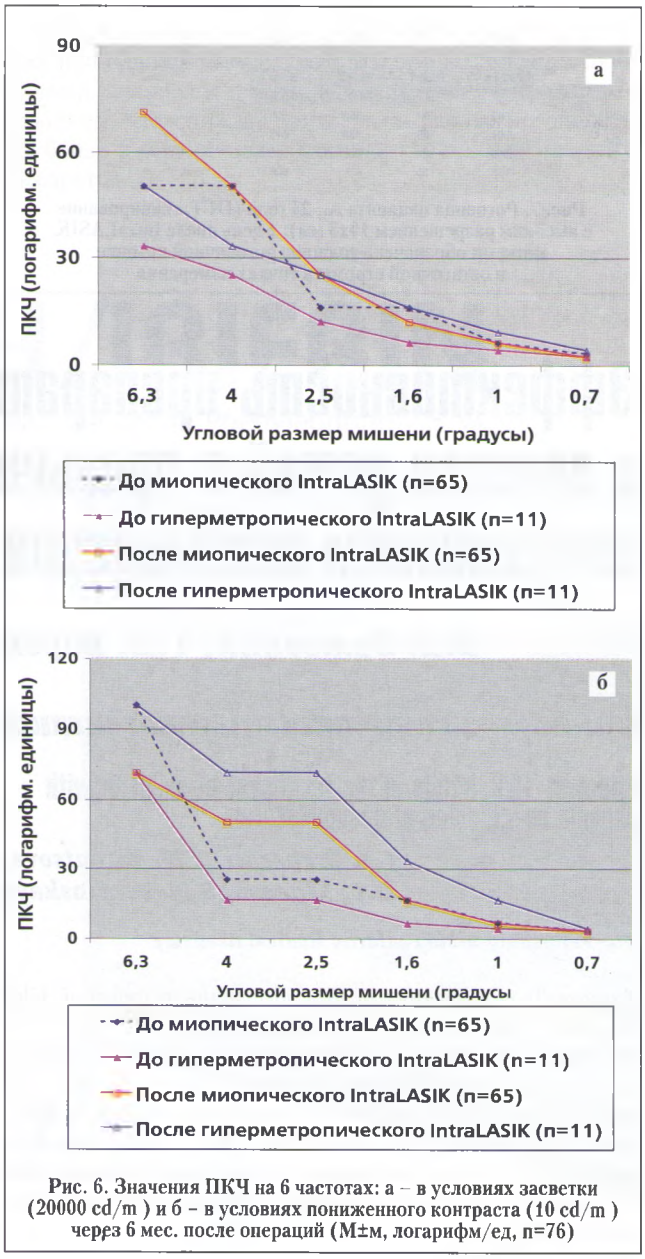

Рис. 6. Значения ПКЧ на 6 частотах: а – в условиях засветки (20000 cd/m) и б – в условиях пониженного контраста (10 cd/m) через 6 мес. после операций (M±м, логарифм/ед, n=76)

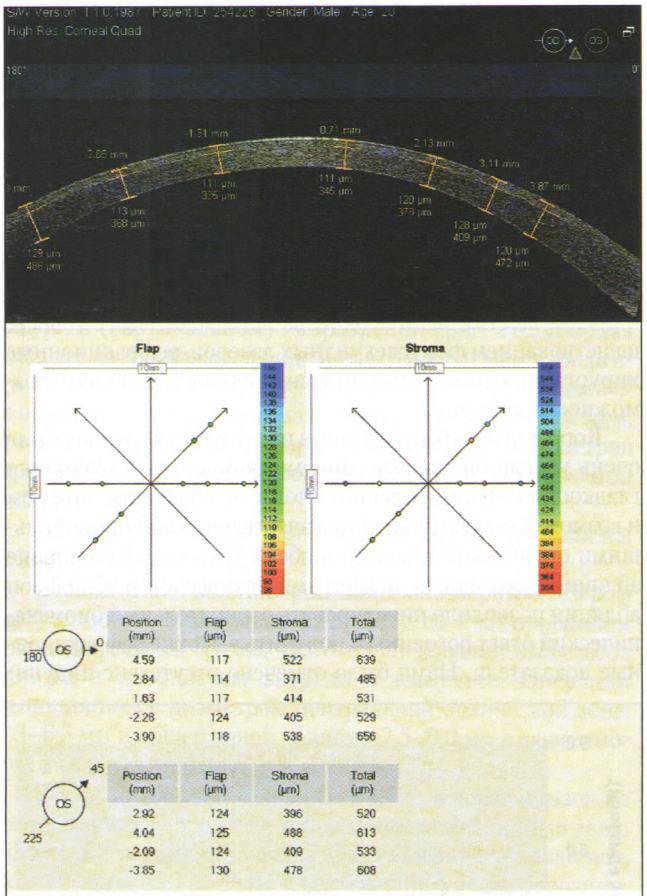

Рис. 7. Роговица пациента А., 24 года (ОСТ, сканирование с высоким разрешением 10х3 мм): 1 день после IntraLASIK, метками обозначена толщина роговичной крышки и остаточной стромы в точках измерения

рованного астигматизма в обеих группах, обусловленное качеством среза роговичной крышки и большим диаметром общей зоны абляции в обеих группах.

Качество зрения улучшилось в обеих группах и это не противоречит данным литературы [6]. Через 6 месяцев после миопического IntraLASIK в мезопических условиях показатели ПКЧ улучшились в 1,1 раза и почти не изменились в условиях интенсивной засветки. У гиперметропов после IntraLASIK показатели ПКЧ улучшились в мезопических условиях в 2,5 раза и в условиях засветки в 1,6 раза. Показатели качества зрения у гиперметропов в мезопических условиях на средних и высоких частотах превысили таковые у миопов, что объясняется качеством выполненного профиля абляции, минимизацией индуцированных аберраций высшего порядка и приведением оптической системы в более соразмерное состояние. Возможно, это превосходство объясняется наличием у гиперметропов после операции отрицательной сферической аберрации, что обычно улучшает качество зрения в мезопических условиях. Эти исследования будут результатом другой работы.

Заключение. Фемтосекундный лазер, обеспечивая создание планомерно точных роговичных крышек и гладкое ложе роговицы, способствует получению высоких функциональных результатов в коррекции аметропий.

Литература

1. Балашевич Л.И. Рефракционная хирургия. – СПБ.: СПбМАПО, 2002.– 285 с.

2. Roberts C. The cornea is not a piece of plastic //J. Refract Surg.–2000.–Vol. 16. – P. 407–413.

Полный список литературы Вы можете найти на сайте http://www.rmj.ru

Эффективность препарата «Ирифрин–10%» в лечении детей с привычно–избыточным напряжением аккомодации

В.В. Бржеский, Т.Н. Воронцова, Е.Л. Ефимова, С.М. Прусинская

Санкт-Петербургская государственная педиатрическая медицинская академия

Effect of 10% Irifrin in the treatment of children with chronic overtension of accommodation

V.V. Brzheskii, T.N. Vorontsova, E.L. Efimova, S.M. Prusinskaya

St.–Petersburg State Pediatric Medical Academy

Purpose: To evaluate effect of 10% Irifrin in the treatment of children with chronic overtension of accommodation.

Materials and methods: 30 children older then 12 years with chronic overtension of accommodation were instilled 10% Irifrin by 1 drop during 14 days q.h.s. Effect of therapy was evaluated by dynamics of functional eye condition (visual acuity, clinical refraction, and position of the near and far points of clear vision, accommodation volume and reserve) and asthenopic symptoms before and after course of treatment.

Results: Visual acuity improved and accommodation tension decreased in all children after the treatment. There was reliable increase of absolute accommodation volume, positive and negative part of relative accommodation. Subjective signs of asthenopy significantly decreased or were completely terminated.

Conclusion: High clinical efficiency and absence of side effects and allergic reactions make 10% Irifrin the perspective drug in the treatment of children with chronic overtension of accommodation.

Как известно, механизм аккомодации базируется на изменении баланса мышц цилиарного тела: циркулярных волокон Мюллера, меридиональных Брюкке и радиальных Иванова. Циркулярные и меридиональные волокна, сокращение которых усиливает рефракцию, имеют парасимпатическую иннервацию. Вместе с тем единого мнения относительно иннервации радиаль-