глаукома

1

2007

Научно-клинический журнал

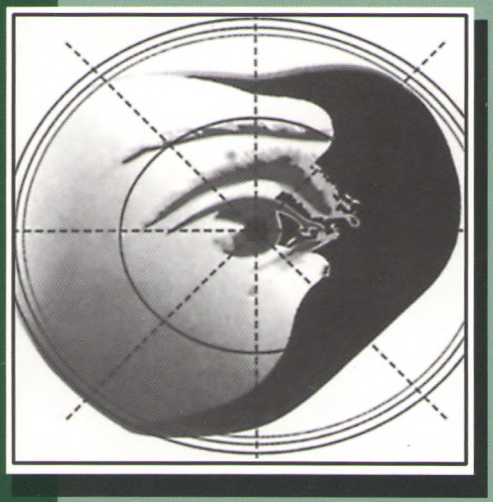

ОРИГИНАЛЬНЫЕ СТАТЬИ

ТОЧКА ЗРЕНИЯ

ОБЗОР ЛИТЕРАТУРЫ

НОВЫЕ ФАКТЫ

ИМЕНА

ИНФОРМАЦИЯ

Н.П. Паштаев

Чебоксарский филиал ФГУ «МНТК «Микрохирургия глаза» им. акад. С.Н. Федорова Росздрава»

О патогенезе вторичной глаукомы при дислокации хрусталика в стекловидное тело

Вторичная глаукома (ВГ) при вывихах и подвывихах хрусталика в стекловидное тело (СТ) занимает основное место в сопутствующей патологии, нередко являясь основной причиной, ведущей к гибели глаза. По данным различных авторов, ВГ встречается при вывихах хрусталика в СТ в 52-70% случаев, при подвывихах — 22-55% [1, 2, 5, 6, 9-11]. Большинство авторов не находят прямой связи между ВГ и состоянием угла передней камеры (УПК). Некоторые из них находят довольно частое совпадение изменений СТ и состояния внутриглазного давления (ВГД) у больных с дислокацией хрусталика [2, 5]. По данным Васильковской М.Т., нарушение регуляции ВГД было отмечено у больных с грубыми изменениями СТ в 54,5% случаев [2]. А по нашим данным, ВГ встречалась на 57 (58%) глазах из 98 с нарушением структуры СТ [5].

К причинам ВГ при смещениях хрусталика в СТ можно отнести и нарушение циркуляции жидкости СТ.

Evans J.N. полагает, что свойства СТ допускают прохождение жидкостей и обмен значительного количества питательных веществ между сетчаткой и СТ [12]. Эксперименты автора показали, что некоторые красители, введенные в ретролентальное пространство, удалялись из глаза через периваскулярные пространства в области зрительного нерва. Краски проходили через СТ вдоль линий тонких волокнистых тяжей или тончайших канальцев, оставшихся на месте редуцированной эмбриональной системы стекловидной артерии.

Марченко И.Ю. с соавт. на большом экспериментальном материале (200 глаз кроликов) с использованием флюоресцеина показали, что поток жидкости в СТ направлен от его основания к задним отделам и через сетчатку в сосудистое русло [3]. Нами высказана гипотеза о нарушении циркуляции витреальной жидкости при дислокациях хрусталика [5].

Цель настоящей работы — описание одного из вариантов возникновения ВГ при дислокации хрусталика в СТ.

Материал и методы

Обследовано и прооперировано 440 глаз у больных с дислокацией хрусталика, из них 160 глаз с вывихом хрусталика в СТ и 280 глаз — с подвывихом. Дислокации травматической этиологии составили 235 глаз, врожденной — 205. Возраст больных колебался от 6 до 75 лет.

При общеклиническом обследовании больных состояние СТ исследовали методом биомикроскопии, ультразвуковой эхографии и ультразвукового сканирования. Во время операции удаления смещенного хрусталика представлялось возможным определить его консистенцию и прозрачность. Наличие ВГ выявляли с помощью данных тонометрии, тонографии, исследования поля зрения, гониоскопии и офтальмоскопии. ВГ диагностирована при вывихах на 73 (45,6%) глазах из 160, при подвывихах — на 65 (23,2%) из 280, в общей сложности обнаружена на 138 глазах. При травматической дислокации хрусталика у больных в возрасте старше 40 лет частота повышения ВГД возрастала и составила при вывихах 65%, а подвывихах — 44%. При врожденной патологии нарушение регуляции ВГД чрезвычайно редко встречалось у больных в возрасте до 30-35 лет. Типичная картина ВГ разыгрывалась в возрасте более 35 лет. Как показали проведенные исследования, травматическая дислокация хрусталика, в большинстве случаев, вызывала такие нарушения структуры СТ, как диффузное помутнение, образование грубых тяжей в СТ, фиброз или разжижение его. Гониоскопические исследования были проведены у всех больных с ВГ. Лишь у 24 больных из 138 обнаружены изменения, которые могли стать причиной ВГ (множественные гониосинехии, частичное закрытие УПК). Тонометрические и тонографические исследования позволили выявить во всех случаях ВГ снижение коэффициента легкости оттока, повышение ВГД, увеличение коэффициента Беккера и, как правило, уменьшение продукции внутриглазной жидкости. Была отмечена определенная зависимость между состоянием СТ и офтальмотонусом. На 125 (90,5%) глазах с ВГ обнаружены изменения СТ.

Техника операции подробно описана в ранних работах [5-7, 10]. Суть операции заключается в том, что через разрез склеры 0,9 мм на расстоянии 4,5 мм от лимба наконечник ленсвитреотома подводят к месту дислокации хрусталика. Удаление последнего происходит путем фрагментации и отсоса хрусталико-

вых масс. При наличии выраженного ядерного склероза капсула хрусталика присасывается к аспирационному отверстию инструмента и выводится в переднюю камеру, откуда через дополнительный корнеосклеральный разрез удаляется из глаза. В последние годы, для подъема хрусталика с глазного дна мы использовали перфторорганическое соединение, а при наличии ядерного склероза — факоэмульсификатор. В любом случае использовали закрытую витрэктомию, позволяющую при необходимости удалить тяжистые изменения СТ.

Результаты и обсуждение

Как видно из *табл. 1*, компенсация ВГД при подвывихах достигнута на 46 (70,7%) глазах из 65, при этом на 39 глазах ВГД нормализовалось в течение 1 недели после операции, а на 7 глазах — в течение 1 месяца. При вывихах хрусталика компенсация ВГД достигнута на 49 (67%) глазах из 73, при этом на 47 глазах ВГД нормализовалось в течение 1 недели, а на 2 — стабилизировалось в течение 1-2 месяцев.

У 95 (69%) больных достигнута нормализация ВГД.

Из *табл. 2* видно, что, в послеоперационном периоде произошел сдвиг гидродинамических данных за счет улучшения оттока и секреции внутриглазной жидкости.

В 43 (31%) случаях ВГ из 138 компенсация ВГД не была достигнута — в основном, у пациентов с длительностью ВГ 1 год и более. В то же время, у большинства пациентов с ВГ менее 1 года была достигнута компенсация ВГД. Таким образом, имеется четкая зависимость компенсации ВГД от сроков развития ВГ.

Исходя из результатов операций, ВГ в 2/3 случаев является обратимым процессом и не требует дополнительных антиглаукоматозных операций. Нормализация ВГД сопровождается увеличением коэффициента легкости оттока. Последнее связано с удалением хрусталика и передних отделов СТ, так как каких-либо типичных антиглаукоматозных вмешательств не проводили.

Изменение структуры СТ при смещениях хрусталика, по всей видимости, является основным фактором, ведущим к повышению ВГД.

СТ участвует в оттоке внутриглазной жидкости в задние отделы глаза. Этот путь играет, по-видимому, большую роль в регуляции ВГД, чем это принято считать. Создание и поддержание структурной организации СТ требует затраты энергии, постоянного поступления в СТ метаболитов и выведения ненужных продуктов метаболизма. Учитывая большой объем СТ, отсутствие кро-

Таблица 1

Состояние офтальмотонуса у больных с дислокацией хрусталика до и после операции

Вид дислокации хрусталика	Число глаз	Внутриглазное давление			
		до операции		после операции	
		гипертензия	норма	гипертензия	норма
Подвывих	280	65	215	19	261
Вывих	160	73	87	24	136
Всего	440	138	302	43	397

Таблица 2

Гидродинамика глаза у больных вторичной глаукомой

Сроки наблюдения	P_0, мм рт.ст.	C, мм³/мин•мм рт.ст.	F, мм³/мин
До операции	25±3,1	0,13±0,03	1,8±0,3
После операции до 1 месяца	20±1,3	0,19±0,04	1,9±0,2
После операции через 1 год	18±1,4	0,21±0,06	2,1±0,4

веносных и лимфатических сосудов, трудно представить, что простая диффузия и даже активный транспорт метаболитов без постоянного тока жидкости через структуры СТ может обеспечить поддержание его жизнедеятельности.

СТ представляет собой не просто гель, а довольно сложную по строению соединительную ткань, состоящую из волокнистого остова гиалуроновой кислоты, воды и некоторого количества элементов-гиалоцитов. Особенно густая волокнистая сеть расположена в основании СТ. В этой области СТ сращено с плоской частью цилиарного тела, следовательно, здесь нет гиалоидной мембраны, препятствующей активному движению жидкости. В витреальной полости имеется целая система цистерн, концентрически расположенных вокруг двух каналов, идущих в передне-заднем направлении [4].

СТ имеет прочную связь с ДЗН, с парамакулярной зоной и частично ретинальными сосудами. Причем сосуды сетчатки расположены в самом поверхностном слое, то есть на границе между СТ и сетчаткой. Такое расположение трудно объяснить только потребностями сетчатки. Задний отдел СТ в местах плотного контакта с сетчаткой и ДЗН является местом оттока витреальной влаги. Таким образом, циркуляция витреальной жидкости может осуществляться по схеме: цилиарное тело-основание СТ — задний отдел СТ — диск зрительного нерва и венозная сеть ретинальных сосудов.

Данное предположение подтверждается следующими клиническими данными. При циклитах экссудат распространяется сначала в переднем, затем в заднем отделе СТ. Поздние грыжи СТ на афакичных глазах при отсутствии задней капсулы хрусталика, возникающие после полного заращения операционной раны, можно объяснить лишь нарушением циркуляции влаги СТ. При тромбозе центральной вены сетчатки нередко возникает ВГ. В данном случае блокируются пути оттока витреальной влаги на уровне СТ — вены сетчатки. При отслойке сетчатой оболочки в клинике часто встречается гипотония. Это можно объяснить лишь тем, что вместе с разрывом сетчатки нарушается целостность гиалодной мембраны, а витреальная жидкость свободно проходит под сетчатку, всасываясь мощной сетью сосудов хориоидеи.

Марченко И.Ю. с соавт. на большом экспериментальном материале показали:

1. При введении в СТ флюоресцеин распространялся асимметрично по направлению к заднему полюсу глаза. Зона прокрашивания имела вид конуса с вершиной в месте введения. Распространения красителя к передним отделам глаза не происходило. Асимметричное распределение флюоресцеина в СТ не может быть объяснено простой диффузией красителя, а указывает на наличие потоков жидкости в СТ, направленных от его основания к задним отделам.

2. При исследовании заднего полюса энуклеированного замороженного глаза животного не установлено выхода флюоресцеина через периневральные и перивазальные пространства на наружную поверхность глаза. Результаты опыта свидетельствуют о переносе витреальной жидкости из СТ в кровеносное русло [3].

Принимая во внимание факт существования циркуляции витреальной жидкости, можно объяснить и патогенез ВГ при дислокациях хрусталика. Смещение хрусталика в СТ приводит к механическому и биологическому нарушению четкой архитектоники СТ, вызывая диффузное помутнение, тяжистость, фиброз и разжижение его. Все это не может не сказаться на разрушении существующих путей оттока в СТ, нарушении циркуляции витреальной жидкости. Этим объясняется четкая корреляционная связь между ВГ и патологией СТ, а также снижением коэффициента легкости оттока и его восстановлением после удаления дислоцированного хрусталика вместе с измененным СТ, когда восстанавливается доступ в задние отделы СТ.

ВГ возникает не во всех случаях смещения хрусталика. Это зависит от состояния дренажных путей влаги передней камеры и степени нарушения циркуляции витреальной влаги. В молодом возрасте, когда дренажные пути имеют функциональный запас, мы реже встречаем ВГ при дислокации хрусталика. В то же время в возрасте старше 40 лет, когда дренажные пути влаги передней камеры больше подвержены изменениям, мы чаще встречаем нарушения ВГД. Компенсация ВГД после удаления хрусталика зависит от сроков развития ВГ. Чем дольше «горит пожар глаукомы», тем меньше вероятность компенсации ВГД.

Выводы

1. ВГ обнаружена при вывихах хрусталика в СТ в 45,6% случаев, при подвывихах — 23,2%, и сопровождается нарушением оттока внутриглазной жидкости.

2. Операция удаления дислоцированного хрусталика с одновременной частичной витрэктомией в 2/3 случаев ведет к восстановлению циркуляции внутриглазной жидкости.

3. Компенсация ВГД после операции зависит от сроков развития ВГ.

4. ВГ при дислокации хрусталика может быть связана с нарушением циркуляции жидкости СТ из-за механического и биологического нарушения четкой архитектоники СТ.

Литература

1. *Азнабаев М.Т., Сережин И.Н., Суркова В.К.* Результаты лечения больных с контузионными вывихами хрусталика в стекловидное тело // Вестн. офтальмологии.– 2004.– № 4.– С. 31-32.
2. *Васильковская М.Т.* Состояние стекловидного тела при травматических дислокациях хрусталика и его влияние на эффективность хирургического лечения больных // Офтальмол. журн.– 1977.– № 3.– С. 179-182.
3. *Марченко И.Ю., Степанова Л.В., Сычев Г.М.* Обмен внутриглазной жидкости в структурах глаза // Офтальмол. журн.– 2005.– № 1.– С. 37-41.

4. *Махачева З.А.* Новое в анатомии стекловидного тела: Учебное пособие.– М., 2006.
5. *Паштаев Н.П., Козлов В.И.* К вопросу вторичной глаукомы при дислокации хрусталика в стекловидное тело // Трансцилиарная хирургия хрусталика и стекловидного тела.– М., 1982.– С. 76-83.
6. *Паштаев Н.П.* Ленсэктомия подвывихнутого и вывихнутого в стекловидное тело хрусталика: Автореф. дис. ... канд. мед. наук.– М., 1986.– 23 с.
7. *Паштаев Н.П.* Хирургическое лечение патологии хрусталика и радужки на основе имплантации комбинированной ИОЛ: Автореф. дис. ... д-ра мед. наук.– М., 1999.– 38 с.
8. *Пригожина А.Л.* Патологическая анатомия и патогенез глаукомы.– М., 1966.– С. 199.
9. *Скрипченко З.М.* Современное состояние вопроса лечения травматических вывихов хрусталиков // Офтальмол. журн.– 1977.– № 3.– С. 163-170.
10. *Устименко Л.Л.* Результаты удаления вывихнутого и подвывихнутого хрусталика // Офтальмол. журн.– 1977.– № 3.– С. 174-179.
11. *Федоров С.Н., Захаров В.Д., Глинчук Я.И. и др.* Результаты удаления вывихнутого в стекловидное тело хрусталика методом ленсэктомии // Вестн. офтальмологии.– 1981.– № 3.– С. 34-38.
12. *Evans J.N.* Cases of secondary glaucoma in which the lens was luxated // Am. J. Ophthalmol.– 1949.– Vol. 32.– No. 12.– P. 1645.

Abstract

N.P. Pashtaev

About pathogenesis of secondary glaucoma in case of lens dislocation into vitreous

440 eyes with lens dislocation were checked and operated, 160 eyes with lens luxation into vitreous and 280 eyes – with subluxation. Secondary glaucoma was diagnosed in case of luxation in 73 (45.6%) eyes, in case of subluxation – in 65 (23.2%) eyes. Only in 24 out of 138 patients with secondary glaucoma gonioscopic examination revealed the changes that could become the cause of secondary glaucoma (multiple goniosynechias, partial closing of the anterior chamber angle). Removal of dislocated lens by the method of lensectomy or phacoemulsification with simultaneous closed vitrectomy (in order to remove expressed destructional changes of vitreous) was rendered for all the patients.

After the dislocated lens removal and simultaneous vitrectomy compensation of intraocular pressure (IOP) was achieved in 46 (70.7%) eyes in case of subluxations. In case of luxations IOP was achieved in 49 (67%) eyes. In all 95 (69%) patients, whose IOP has become normal, coefficient of outflow easiness has increased. Dependence of IOP compensation on the time of development of secondary glaucoma was found out. IOP normalization is connected with lens removal and anterior segment of the changed vitreous removal.

Dislocation of lens into vitreous leads to mechanic and biologic disturbance of clear architectonics of vitreous, its destruction, fibrosis, and its becoming fluidic. All this destroys the existing ways of outflow via vitreous, disturbing the circulation of vitreous liquid. Thus the connection between secondary glaucoma and vitreous pathology and also decrease of the coefficient of outflow easiness and its reestablishing after lens and changed vitreous' removal is explained, when vitreous liquid's access to posterior parts of an eye, to the retina's vessels is reestablished.

The surgery of dislocated lens removal with simultaneous partial vitrectomy leads to IOP normalization in 2/3 of cases. Secondary glaucoma may be connected with vitreous liquid circulation disturbance.

Поступила в печать 19.09.2006