Возможности оптической когерентной томографии в диагностике и оценке эффективности лечения глаукомы

Н.П. Паштаев, Н.Ю. Горбунова, Н.А. Поздеева, Т.Ф. Артемьева
Чебоксарский филиал "ФГУ МНТК "Микрохирургия глаза" им. акад. С.Н. Федорова Росздрава"

Цель

Описание собственного опыта применения оптической когерентной томографии в диагностике и оценке эффективности лечения глаукомы в ранее не освещенных ее аспектах.

Материал и методы

С помощью прибора Visante OCT (Carl Zeiss, Германия) проведено обследование 75 пациентов в возрасте от 9 до 80 лет с глаукомой различного происхождения как до, так и в различные сроки после операции (от 1 дня до 3 лет).

Результаты

Наряду с общепризнанными достоинствами обоих методов исследования переднего отрезка глаза (ультразвуковой биомикроскопии и Visante OCT), последний - это бесконтактный метод, не требующий применения анестезии и установки на глазное яблоко ванночки с иммерсионной средой, что не всегда возможно, например, в ранние сроки после операции, или у пациентов с непереносимостью анестезирующих препаратов, или при наличии дефектов роговой оболочки, а также при острых конъюнктивитах и кератитах. Применение Visante OCT не ограничено у детей из-за особенностей детской психики и хорошо ими переносится. Кроме того, диаметром ободка ванночки не ограничена площадь сканирования, а одновременное выведение на монитор сканируемой картинки и движений луча сканера позволяет врачу точно контролировать зону исследования и при необходимости изменять его угол.

Измерительные возможности прибора позволяют с максимальной точностью определить глубину передней камеры в любой интересующей зоне, измерить ее внутренний диаметр, а также точно измерить ширину угла передней камеры и определить его профиль, изучить сформированные в ходе операции пути оттока внутриглазной жидкости. Возможность визуализации структур переднего сегмента глаза в режиме реального времени играет большую роль как в до-, так и в послеоперационном периоде.

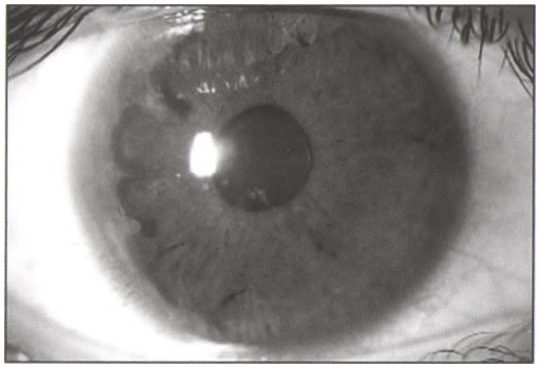

Рис.1. Глаз ребенка с синдромом Ригера

Выводы

Благодаря высокой информативности, неинвазивности, бесконтактности, безопасности метода оптической когерентной томографии переднего отрезка глаза с помощью прибора Visante OCT расширяются возможности в диагностике и лечении пациентов с глаукомой.

Благодаря появлению в офтальмологической практике метода ультразвуковой биомикроскопии (УБМ), разработанного доктором Charles Pavlin в 1990 г., появилась возможность прижизненного изучения переднего отрезка глаза там, где невозможны прямая офтальмоскопия или биомикроскопия с помощью стандартных методик. Метод получил широкое распространение с целью оценки состояния иридоцилиарной зоны в до- и послеоперационном периодах [1-3]. Высокоинформативный и высокоточный метод УБМ признан во всем мире и наряду с В-сканированием заднего отрезка глаза позволяет получить большой объем информации о пациенте. Однако, наряду с общепризнанными достоинствами, УБМ переднего отрезка глаза - это контактный метод, требующий применения анестезии и установки на глазное яблоко ванночки с иммерсионной средой, что не всегда возможно, напри-

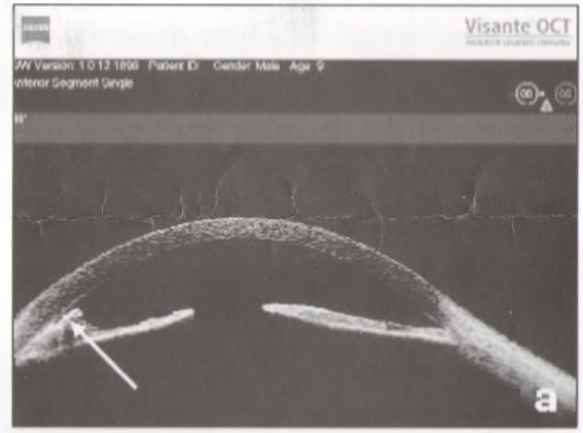

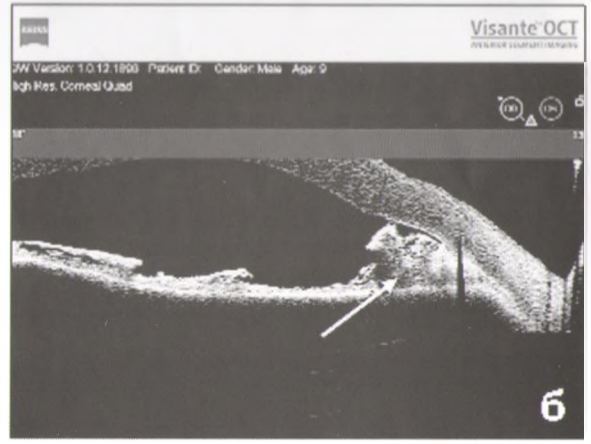

Рис.2а, б. Томограмма правого глаза больного Т. Прогрессирующая дистрофия иридо-роговичной зоны. Стрелкой указан участок "наползания" радужки на структуры УПК

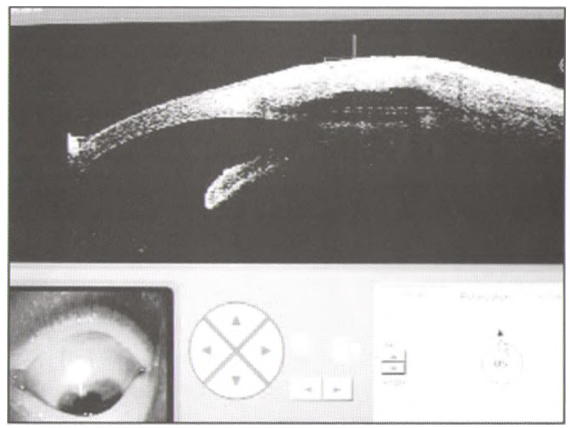

Рис. 3. Методика сканирования зоны фильтрационной

материал и методы

С помощью прибора Visante OCT (Carl Zeiss, Германия) проведено обследование 75 пациентов в возрасте от 9 до 80 лет с глаукомой различного происхождения как до, так и в различные сроки после операции (от 1 дня до 3 лет).

Результаты

Наряду с общепризнанными достоинствами обоих методов исследования переднего отрезка глаза (ультразвуковой биомикроскопии и Visante OCT), последний - это бесконтактный метод, не требующий применения анестезии и установки на глазное яблоко ванночки с иммерсионной средой, что не всегда возможно, например, в ранние сроки после операции, или у пациентов с непереносимостью анестезирующих препаратов, или при наличии дефектов роговой оболочки, а также при острых конъюнктивитах и кератитах. Применение Visante OCT не ограничено у детей из-за особенностей детской психики и хорошо ими переносится. Кроме того, диаметром ободка ванночки не ограничена

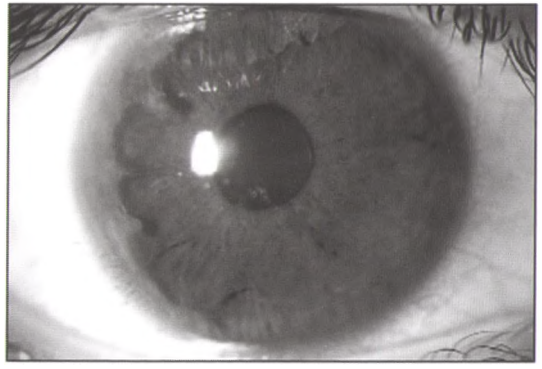

Рис.1. Глаз ребенка с синдромом Ригера

дней камеры в любой интересующей зоне, измерить ее внутренний диаметр, а также точно измерить ширину угла передней камеры и определить его профиль, изучить сформированные в ходе операции пути оттока внутриглазной жидкости. Возможность визуализации структур переднего сегмента глаза в режиме реального времени играет большую роль как в до-, так и в послеоперационном периоде.

Выводы

Благодаря высокой информативности, неинвазивности, бесконтактности, безопасности метода оптической когерентной томографии переднего отрезка глаза с помощью прибора Visante OCT расширяются возможности в диагностике и лечении пациентов с глаукомой.

Благодаря появлению в офтальмологической практике метода ультразвуковой биомикроскопии (УБМ), разработанного доктором Charles Pavlin в 1990 г., появилась возможность прижизненного изучения переднего отрезка глаза там, где невозможны прямая офтальмоскопия или биомикроскопия с помощью стандартных методик. Метод получил широкое распространение с целью оценки состояния иридоцилиарной зоны в до- и послеоперационном периодах [1-3]. Высокоинформативный и высокоточный метод УБМ признан во всем мире и наряду с В-сканированием заднего отрезка глаза позволяет получить большой объем информации о пациенте. Однако, наряду с общепризнанными достоинствами, УБМ переднего отрезка глаза - это контактный метод, требующий применения анестезии и установки на глазное яблоко ванночки с иммерсионной средой, что не всегда возможно, напри-



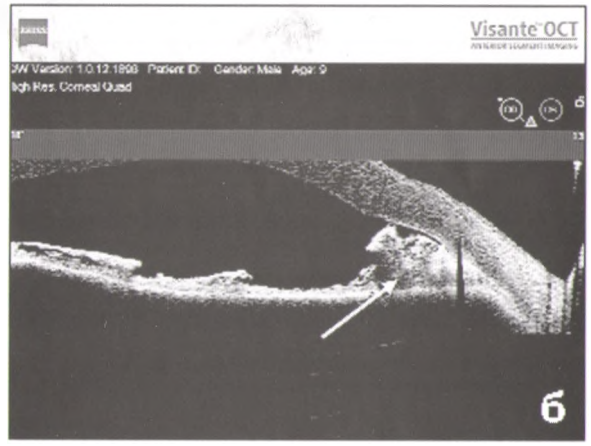

Рис.2а, б. Томограмма правого глаза больного Т. Прогрессирующая дистрофия иридо-роговичной зоны. Стрелкой указан участок "наползания" радужки на структуры УПК

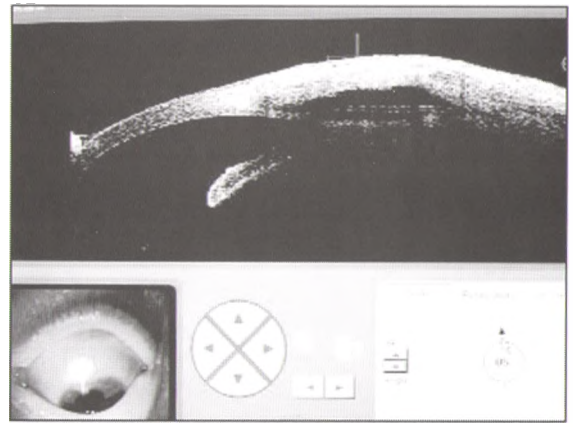

Рис. 3. Методика сканирования зоны фильтрационной подушки после АГО

ООО «Карл Цейсс»

www.zeiss.ru

Москва, 105005,
Денисовский пер., 26,
тел: (495) 933-51-51,
факс: (495) 933-51-55,
e-mail: office@zeiss-msk.ru

Новосибирск, 630058,
ул. Русская, 41/1, к.4,
тел: (383) 330-00-34,
факс: (383) 330-00-35,
e-mail: office@zeiss-nsk.ru

Санкт-Петербург, 191104,
ул. Жуковского, 3, оф. 204, 207, 208,
тел./факс: (812) 272-13-51, 579-30-07,
e-mail: info@zeiss.spb.ru

Киев, 04050, ул. Герцена, 10,
тел.: +380 (44) 581-29-00,
факс: +380 (44) 581-29-02,
e-mail: office@zeiss.ua

Алматы, 050050,
ул. 22 линия, 45, оф.307,
Тел. (3272) 45-53-99,
e-mail: kazzhanova@zeiss.kz

8-800-2000-567

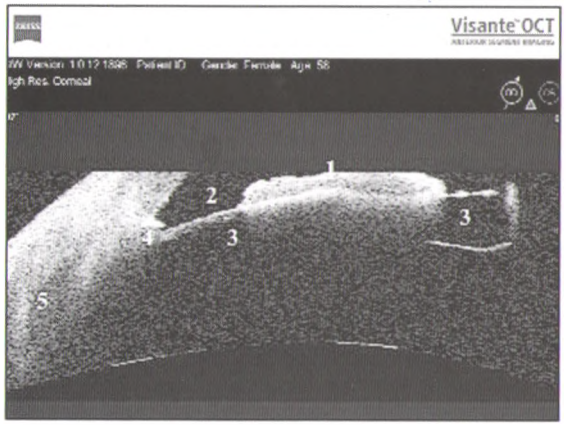

Рис. 4. Томограмма пациентки В. на 2-е сутки после глубокой склерэктомии (описание в тексте)

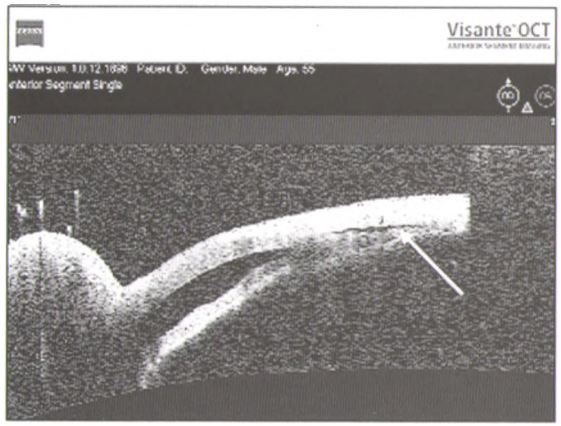

Рис. 5. Отслойка цилиарного тела и мелкая передняя камера у пациента К. после глубой склерэктомии (стрелкой указано щелевидное пространство между склерой и цилиарным телом)

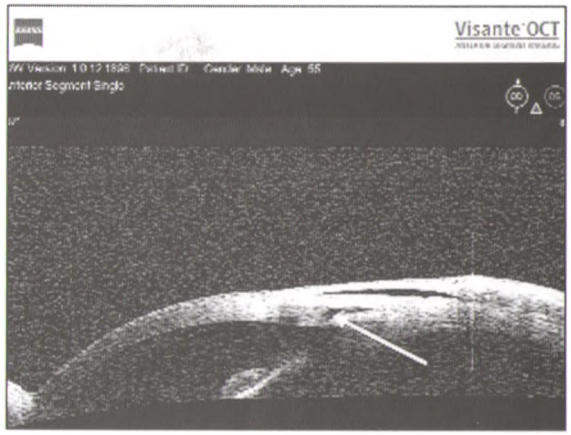

Рис. 6. Пациент К. Зона АГО после консервативной коррекции гипотонии (стрелкой указана интрасклеральная полость)

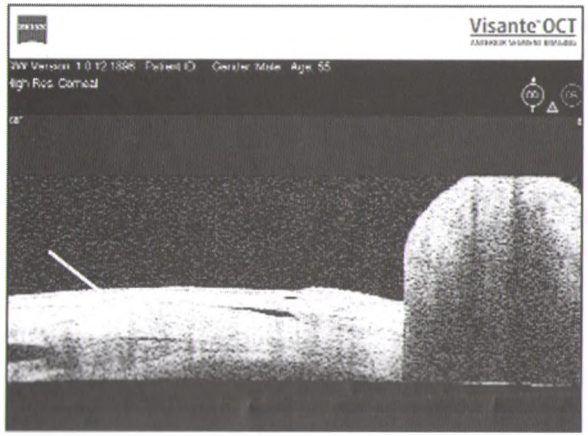

Рис. 7. Уменьшение высоты отслойки цилиарного тела у больного К. (стрелкой указано супрацилиарное пространство)

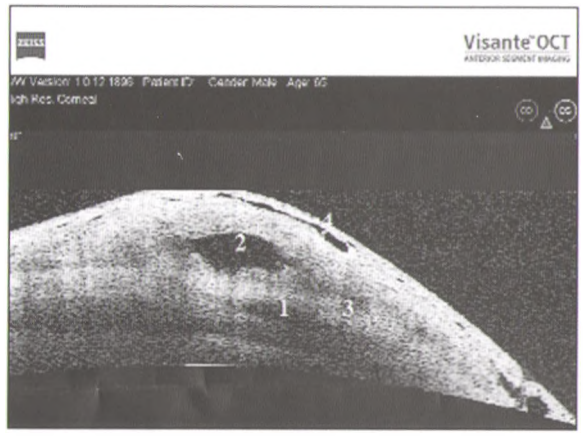

Рис. 8. Томограмма пациента Н. через 2 мес. после АГО (описание в тексте)

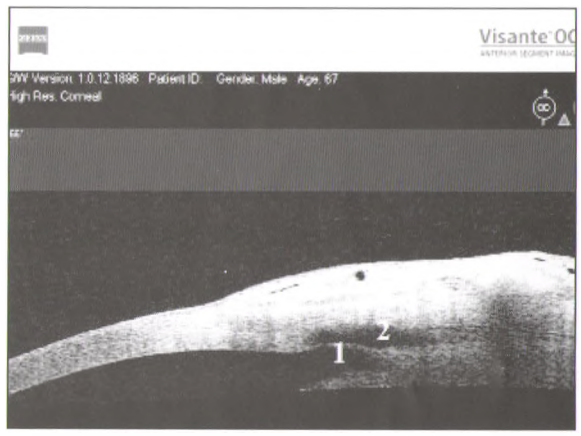

Рис. 9. Томограмма пациента Р. через 3 мес. послеНГСЭ с имплантацией эксплантодренажа (описание в тексте)

мер, в ранние сроки после операции, у пациентов с непереносимостью анестезирующих препаратов, при наличии дефектов роговой оболочки, а также при острых конъюнктивитах и кератитах. Кроме того, применение УБМ ограничено у детей в связи с особенностями детской психики. Время сканирования одного участка составляет 4 секунды. Процедура безопасна и безболезненна, не требует специальной подготовки пациента и проводится в амбулаторных условиях.

В связи с вышеизложенным можно сделать вывод о том, что применение ультразвуковой биомикроскопии позволяет быстро и высокоточно провести исследование УПК и всего переднего отрезка глаза, что является важным этапом в диагностике и выборе тактики лечения больных с первичной и вторичной глаукомой.

Ультразвуковая биомикроскопия (УБМ) – это метод визуализации переднего отрезка глаза с помощью ультразвука. Принцип работы аппарата заключается в том, что ультразвуковой луч, генерируемый пьезоэлектрическим преобразователем, направляется на исследуемую ткань. Отраженный сигнал улавливается тем же преобразователем и используется для построения изображения. Для получения двумерного изображения (как при ультразвуковом В-скане) Visante OCT получает несколько А-сканов и выравнивает их, чтобы создать двумерное изображение (как при ультразвуковом В-скане).

В настоящее время внедрение первой отечественной установки для проведения УБМ "Сонус УБМ" позволило решить данную проблему, в том числе и в детской практике [4, 6]. Однако опубликованные работы касаются в основном

лен томограмма правого глаза. Диагноз: синдром Ригера, вторичная декомпенсированная глаукома, сферофакия. На томограмме имеются дистрофические изменения в строме радужной оболочки с образованием передних синехий и "наползанием" радужки на структуры УПК. Абсолютно безболезненная, бесконтактная процедура, в отличие от гониоскопии и ультразвуковой биомикроскопии, позволяет быстро и высокоточно провести исследование УПК и всего переднего отрезка глаза, что является важным этапом в диагностике и выборе тактики лечения больных с первичной и вторичной глаукомой.

нительна у пациентов с глубоко посаженными в орбиту глазами.

В связи с вышеизложенным ясно, что появление оптического когерентного томографа Visante OCT (Carl Zeiss, Германия) предоставляет офтальмологам новые возможности в диагностике и лечении различной патологии. Прибор работает с использованием неинвазивной, бесконтактной, низкокогерентной интерферометрии и, не касаясь глаза, создает томограммы сечения глаза с высоким разрешением. Свет направляется по двум оптическим путям: один путь (в глаз) представляет собой сканирование, а другой - основной путь интерферометра. В качестве источника света используется суперлюминесцентный диод (SLD, SLED) с длиной волны 1310 нм. При такой длине волны глубина проникновения в глаз незначительна. Свет, попадающий через сканирование и основной путь, накладывается на фотодетекторе. В результате изменения оптической длины основного пути интерферометр анализирует исходящий сигнал в точке сканирования, чтобы определить возможности применения Visante OCT для исследования глазной патологии, в том числе глаукомы [4-6]. Однако опубликованные работы касаются в основном дооперационной оценки анатомических особенностей угла передней камеры (УПК).

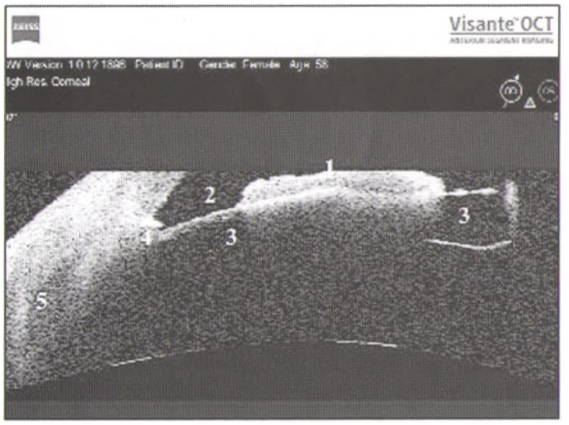

Рис. 10. Глаз пациента Б. через 3 года после АГО с имплантацией эксплантодренажа (описание в тексте)

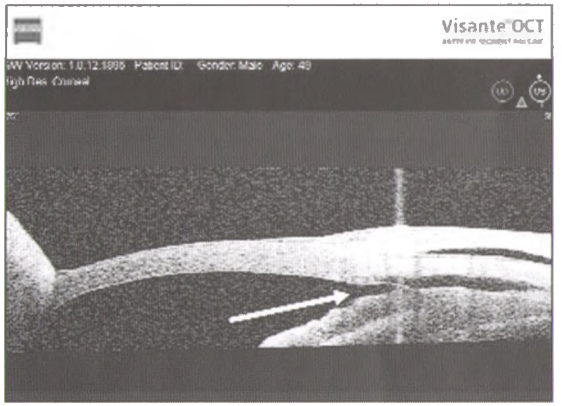

Рис. 12. Зона АГО после НГСЭ. Стрелкой указана трабекуло-десцеметова мембрана (описание в тексте)

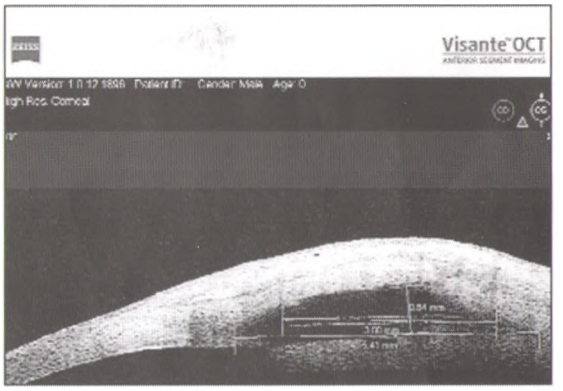

Рис. 14. Размеры интрасклеральной полости и дренажа

Цель данной работы - описание собственного опыта применения оптической когерентной томографии в диагностике и лечении глаукомы в ранее не освещенных ее аспектах.

Возможность визуализации структур переднего сегмента глаза в режиме реального времени играет большую роль как в до-, так и в послеоперационном периоде. Измерительные возможности прибора позволяют с максимальной точностью определить глубину передней камеры глаза в любой интересующей зоне, измерить ее внутренний диаметр, а также точно измерить ширину УПК и определить его профиль.

Клинический пример 1. На консультативном приеме был обследован пациент Т., 9 лет, с врожденной патологией переднего отрезка (рис. 1). На рис. 2а, б представ-

биомикроскопии, позволила быстро и высококачественно провести исследование УПК на всем его протяжении у ребенка с данной тяжелейшей патологией.

Одновременное выведение на монитор сканируемой картинки и движений луча сканера позволяет врачу точно контролировать зону исследования и при необходимости изменять его угол (рис. 3).

У пациентов с декомпенсацией внутриглазного давления (ВГД) в раннем послеоперационном периоде с первых дней появилась отличная возможность быстро и без прикосновения к глазному яблоку установить причину неэффективности проведенной антиглаукомной операции (АГО).

Клинический пример 2. Пациентка В., 68 лет, с некомпенсацией ВГД на 2-е сутки после проведенной АГО по поводу вторичной декомпенсированной глаукомы (рис. 4). Четко визуализируются радужка (1) и зона базальной колобомы (2), блокированные сзади телом и гаптической частью интраокулярной линзы (ИОЛ) (3). Кроме того, в области предполагаемой фи-

ООО «Карл Цейсс»
www.zeiss.ru

Москва, 105005,
Денисовский пер., 26,
тел: (495) 933-51-51,
факс: (495) 933-51-55,
e-mail: office@zeiss-msk.ru

Новосибирск, 630058,
ул. Русская, 41/1, к.4,
тел: (383) 330-00-34,
факс: (383) 330-00-35,
e-mail: office@zeiss-nsk.ru

Санкт-Петербург, 191104,
ул. Жуковского, 3, оф. 204, 207, 208,
тел./факс: (812) 272-13-51, 579-30-07,
e-mail: info@zeiss.spb.ru

Киев, 04050, ул. Герцена, 10,
тел.: +380 (44) 581-29-00,
факс: +380 (44) 581-29-02,
e-mail: office@zeiss.ua

Алматы, 050050,
ул. 22 линия, 45, оф.307,
Тел. (3272) 45-53-99
e-mail: kazzhanova@zeiss.kz

кулярами зоны вмешательства, важны для достижения необходимого, чаще максимального, объема операции, с соблюдением правильной тактики лечения больных, а также для исключения возможности рецидивирования патологического процесса.

В результате проведенного лечения по поводу заболеваний ЩЖ осложнения были отмечены у 3 (1%) пациентов. В 1 случае у больного аутоиммунным тиреоидитом после операции зафиксирован односторонний парез гортани. Подвижность восстановилась к повторному осмотру оториноларингологом, через 1 мес. В 2 других случаях транзиторный гипопаратиреоз, легко купированный за короткое время заместительной терапией кальцием, был зафиксирован у больных с рецидивным многоузловым нетоксическим зобом и аутоиммунным тиреоидитом. Постоянного паралича гортани, гипопаратиреоза, нагноения раны, кровотечения и других осложнений у наблюдаемых пациентов зафиксировано не было. Также не отмечено летальных исходов, обусловленных хирургическим вмешательством на ЩЖ.

Таким образом, в подгруппах больных с узловым нетоксическим и диффузным токсическим зобом, аденомой ЩЖ и тиреоидной карциномой осложнений не было. При рецидивном многоузловом нетоксическом зобе и аутоиммунном тиреоидите вышеуказанные осложнения были обусловлены выраженным рубцово-спаечным процессом в области операции, что значительно затрудняло атравматичное выделение околощитовидных желез и возвратного гортанного нерва.

Заключение

Проведенное исследование показало, что применение бинокулярных луп и прецизионной техники при операциях на щитовидной железе во время сложных этапов вмешательства облегчает процесс визуализации, а при необходимости и выделение околощитовидных желез и возвратного гортанного нерва путем более точной и четкой идентификации анатомических структур.

Кроме того, бинокулярные лупы доступны для большинства медицинских учреждений, просты в использовании и не требуют специальной подготовки хирурга.

Полученные результаты подтверждают возможность и необходимость применения увеличительной техники при операциях на ЩЖ для повышения эффективности лечения больных с различной тиреоидной патологией в хирургической, эндокринологической и онкологической практике.

Литература

1. Агеев И. С, Мишкин А. У., Копылов В. И. // Вестник хир. - 1985.-№5.-С. 125-127.

2. Камардин Л. Н., Бубнов А. Н. Современные направления в хирургическом лечении заболеваний ЩЖ // Вопросы клинической хирургии органов эндокринной системы. -Л., 1987.-С. 5-21.

3. Кольц А. Д. Применение радионожа "Surgitron" в хирургической практике: Дис. ... канд. мед. наук. - М., 2003. - 103 с.