ZEISS СЕГОДНЯ

Издание Торгового Дома Carl Zeiss в России и странах СНГ

№ 37/2007 г.

8-800-2000-567 бесплатный звонок из любого региона России

Анализ отдаленных результатов воздействия термокератокоагуляции и лазерной термокератопластики на роговицу детей с помощью оптической когерентной томографии

И.Л. Куликова, Н.П. Паштаев

Чебоксарский филиал "ФГУ МНТК "Микрохирургия глаза" имени акад. С.Н. Федорова Росздрава", Чебоксары

В 1984 г. С.Н. Федоровым с соавторами были сообщены первые результаты применения линейных радиальных поверхностных прижиганий для коррекции сферической гиперметропии. Было показано, что под воздействием температуры происходит сокращение коллагеновых волокон роговицы в месте воздействия, которое в целом и приводит к изменению формы ее передней поверхности, то есть к увеличению радиуса кривизны на периферии и уменьшению радиуса кривизны в центре и, соответственно, к увеличению ее оптической силы. Позднее был создан прибор "HYCOF" с иглой из нихрома сложной конструкции и температурой нагрева до 600° С, проведено математическое моделирование ее тепловых режимов, которое позволило сформулировать требования к методике операции [1,2]. В 1988 году А.И. Ивашиной с соавторами было сделано первое сообщение о применении термокератокоагуляции (ТКК) у детей с гиперметропическим астигматизмом, и все последующие работы показали большие перспективы использования этой операции в лечении рефракционной амблиопии у детей. На основании многофункциональных исследований было доказано, что оптимальным возрастом для проведения ТКК у детей является 8 лет, когда толщина роговицы, радиус ее кривизны и глубина передней камеры практически не отличаются от параметров у взрослых; а более низкий эффект операции у детей по сравнению с взрос-

этом нестабильность рефракционного эффекта и наличие регрессии по данным некоторых авторов [7] до 45% от исходных данных в первые 3-12 месяцев после операции. При исследованиях по воздействию неконтактного Ho:YAG лазера с длиной волны 2,12 мкм, проведенных S. C. Belmont at el. [9] с помощью высокочастотного ультразвука, в роговице не было выявлено однородного конусовидного профиля после лазерного воздействия, а глубина проникновения лазерного коагулята достигала лишь 64-70% толщины роговицы, то есть меньше необходимых 90% для оптимального и стабильного рефракционного эффекта.

Отличительным свойством излучения с длиной волны 1,54 мкм является его интенсивное поглощение в прозрачной для видимого света роговице, что позволяет коагулировать ее ткань без риска повреждения глубжележащих структур глаза [12,13]. Вследствие большей проникающей способности по сравнению, например, с излучением Ho:YAG лазера, он обеспечивает объемную коагуляцию роговицы при меньшей энергетической нагрузке. Исследования морфогенеза изменений роговицы после лазерного облучения показали, что при использовании Glass-Yb:Er лазера в участке лазерного коагулята формируется рубцевание стромы, имеющее форму усеченного конуса и обеспечивающее усиление кривизны оптической зоны роговицы при полной безопасности лазерной процедуры для радужки, хрусталика и,

ИННОВАЦИИ CARL ZEISS

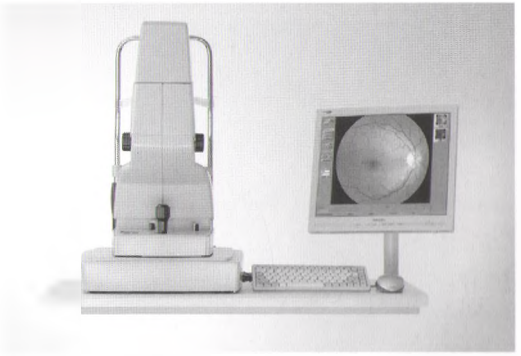

В апреле 2007 года на российском рынке появится новая цифровая фундус-камера производства компании Carl Zeiss — **VISUCAM PRO NM/FA**. Презентация камеры состоялась на выставке в Лас-Вегасе, прошедшей в январе в рамках ежегодной сессии Американской Академии Офтальмологии. Там же была представлена последняя версия программного обеспечения VISUPAC 4.3 и комплекса средств коммуникации VISUPAC STAR.

Фундус-камера Visucam PRO NM/FA внешне абсолютно идентична VISUCAM PRO NM. Важным отличием новой модели является наличие дополнительной функции, обеспечивающей возможность проведения флюоресцеиновой ангиографии (ФАГ) с высоким качеством и цифровым разрешением 5,0 Мегапикселей.

VISUCAM PRO NM /FA заполнит нишу между камерами VISUCAM lite и FF 450 plus с программным обеспечением VISUPAC.

VISUCAM PRO NM/FA может поставляться как в комплекте с инструментальным столом, так и без него.

Фундус-камера VISUCAM PRO NM/FA заинте-

практически не отличаются от параметров у взрослых; а более низкий эффект операции у детей по сравнению с взрослыми обосновывается меньшим объемом содержания коллагена в детской роговице [3,4]. ТКК получила широкое распространение благодаря своей минимальной инвазивности, интактности центральной оптической зоны роговицы и отсутствию риска серьезных осложнений. Однако отдаленные результаты показали нестабильность рефракционного эффекта ТКК и возможность почти полного его регресса [5].

Для лазерной термокератопластики (ЛТК) в коррекции гиперметропии используют гольмиевый (Ho:YAG, длина волны 2.06-2.12 мкм), диодный (DTK, длина волны 1,885 мкм) и иттербий-эрбиевый лазеры (Glass-Yb:Er, длина волны 1,54 мкм), а также радиочастотную или кондуктивную кератопластику (СК). Рефракционный эффект и его стабильность при ЛТК определяются длиной волны используемого лазера и особенностями его поглощения в роговице. Лазеры, в зависимости от параметров используемого излучения, вызывают различную по глубине коагуляцию тканей роговицы. Одним из основных условий эффективности рефракционной операции является лазерная коагуляция практически на всю толщину роговицы, во всяком случае, коагулят должен достигать ее нижней трети. Немаловажным условием является температурный режим, длительность воздействия и минимальное повреждающее действие на окружающие ткани роговицы, что определяется оптимально подобранными техническими параметрами лазерного воздействия и характеристикой используемого лазерного оборудования [6-11].

В 1990 году T. Seiler at el. при экспериментальном исследовании влияния на роговицу контактного Ho:YAG лазера с длиной волны 2, 06 мкм сообщил о образовании конусовидного профиля в роговице на глубину 80-90%. Последующее применение Ho:YAG лазера для лечения гиперметропии слабой и средней степени показало практически полное отсутствие осложнений в послеоперационном периоде, но при ление кривизны оптической зоны роговицы при полной безопасности лазерной процедуры для радужки, хрусталика и, тем более, глубже лежащих оболочек глаза [14].

Первое сообщение о применении Glass-Yb:Er лазера для коррекции гиперметропии сделал А.С. Сорокин в 1983 году. Усовершенствование лазерных установок и методики операции позволило применить Glass-Yb:Er ЛТК для лечения гиперметропии у детей и подростков при неэффективности традиционных консервативных методов лечения [15].

Цель исследования

Сравнительный анализ отдаленных результатов воздействия ТКК и Glass-Yb:Er ЛТК на роговицу детей с помощью оптической когерентной томографии и обоснование рефракционного эффекта операций.

Материал и методы исследования

Нами было обследовано 12 пациентов в возрасте от 8 до 13 лет (средний возраст 10,50±1,7 лет) с гиперметропией и анизометропией, 5 пациентов после ТКК и 7 пациентов после Glass-Yb:Er ЛТК через 2-5 лет после операции (в среднем 3, 5 года). До операции средний сферический эквивалент рефракции составил +4,95±1,55 дптр (от +1,5 до +7,0 дптр), средний астигматизм составил 2,25±1,08 дптр (от 1,0 до 4,0 дптр). Операция проводилась после безуспешного консервативного лечения с целью уменьшения степени анизометропии.

Обследование пациентов до и после операции проводилось по стандартной схеме, принятой в ФГУ МНТК "МГ". ТКК была выполнена с помощью кератокоагулятора "HYCOF" по стандартной методике с использованием программ "Инфракератопластика" для персонального компьютера. Glass-Yb:Er ЛТК была выполнена с помощью установки "КЛИО-01" бесконтактным способом под местной анестезией. Энергия лазерного воздействия 160-161 мДж/см^2, диаметр лазерного коагулята 300-200 мкм, время воздействия 0,5-1,0 мс (патент РФ 2246288). Для коррекции сферы

без него.

Фундус-камера VISUCAM PRO NM/FA заинтересует как небольшие (частные) клиники, так и крупные офтальмологические центры, особенно при необходимости проведения исследований без расширения зрачка.

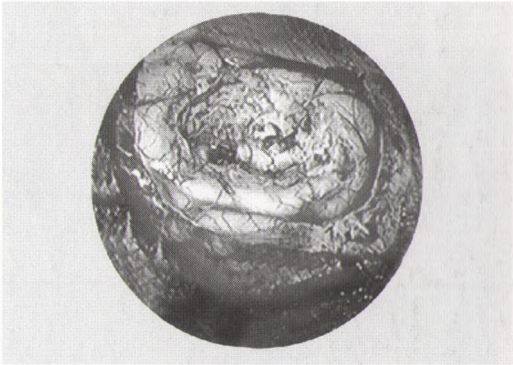

С января 2007 года с помощью инсталляционного комплекта UC-Kit стало возможным дооснащение приобретенного ранее операционного микроскопа OPMI Pentero интраоперационным флюоресцентным модулем INFRARED 800.

Новый эксклюзивный интраоперационный модуль INFRARED 800 для флюоресцентной ангиографии был представлен на мировом рынке в конце прошлого года на конгрессах нейрохирургов в США, Японии и других странах мира. Модуль INFRARED 800 позволяет моментально визуализировать ангиографию в окуляре микроскопа. INFRARED 800 особенно необходим в нейрохирургии, при выполнении трех основных операций церебро-васкулярной хирургии: аневризм сосудов головного мозга, артерио-венозные мальформации, создание анастомозов.

INFRARED 800 сертифицирован и одобрен Европейским Советом.

ООО «Карл Цейсс»

www.zeiss.ru

Москва, 105005,
Денисовский пер., 26,
тел: (495) 933-51-51,
факс: (495) 933-51-55,
e-mail: office@zeiss-msk.ru

Новосибирск, 630058,
ул. Русская, 41/1, к.4,
тел: (383) 330-00-34,
факс: (383) 330-00-35,
e-mail: office@zeiss-nsk.ru

Санкт-Петербург, 191104,
ул. Жуковского, 3, оф. 204, 207, 208,
тел./факс: (812) 272-13-51, 579-30-07,
e-mail: info@zeiss.spb.ru

Киев, 04050, ул. Герцена, 10,
тел.: +380 (44) 581-29-00,
факс: +380 (44) 581-29-02,
e-mail: office@zeiss.ua

Алматы, 050050,
ул. 22 линия, 45, оф.307,
Тел. (3272) 45-53-99,
e-mail: kazzhanova@zeiss.kz

8-800-2000-567

лазерные коагуляты располагали на периферии роговицы по окружности с диаметром центральной оптической зоны 5,5-6,0 мм. В зависимости от степени гиперметропии количество колец варьировало от 1 до 3, количество коагулятов в кольце составляло 12. В зависимости от степени астигматизма добавляли от 2 до 4 лучей по 2-3 коагулята в каждом в слабой оси (патент РФ 2278647).

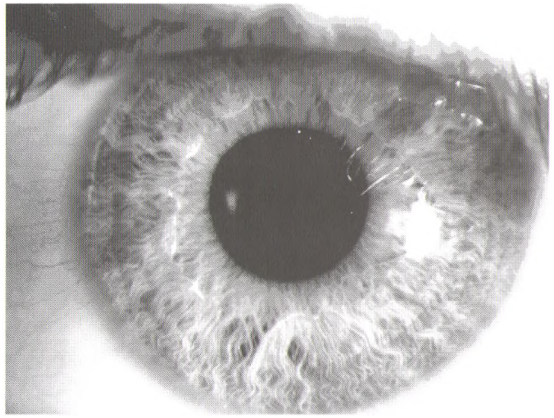

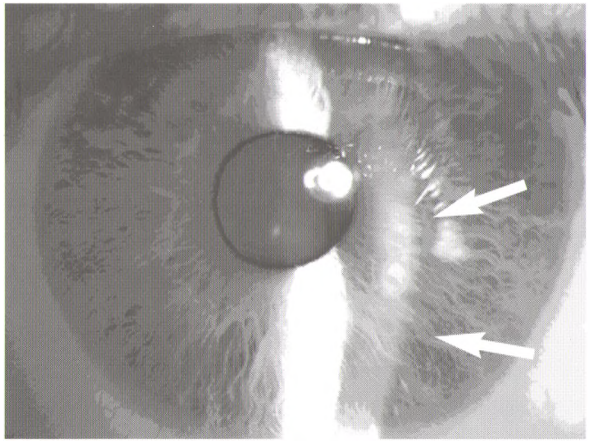

Рис.1. Фото пациента К. 11 лет, глаз через 3 года после ТКК

Измерения роговицы проводились с помощью оптического когерентного томографа Visante ™OCT (Carl Zeiss) в отдаленные сроки после операций. Оп-

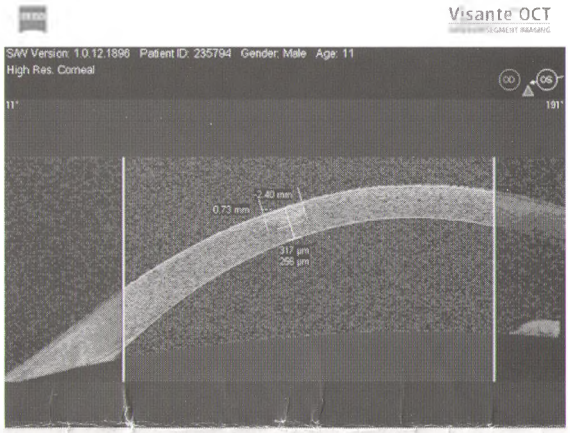

речные срезы роговицы с высоким разрешением, обеспечивающие точную информацию о глубине коагулятов в строме роговицы. Режим обработки изображения позволил провести одномоментное измерение толщины и глубины коагулятов и толщины стромы роговицы.

Результаты и обсуждение

На момент обследования (в среднем 3,5 года) по данным рефракции в условиях циклоплегии у пациентов после ТКК определялся полный регресс ре-

легкие помутнения (рис.1). По данным ОСТ, в месте расположения коагулятов в строме роговицы сформировались рубцы, при этом их глубина достигала в основном ее середины (рис.2).

У пациентов после Glass-Yb:Er ЛТК среднее значение сфероэквивалента рефракции составило +2,83±1,05 дптр (от +1,0 до +4,25 дптр), средний астигматизм составил 1,25±0,55 дптр (от 0,75 до 2,15 дптр). По данным среднего значения сферического эквивалента рефракции, рефракционный эффект составил 2,15±0,75 дптр. Биомикроскопически определялись "облачковидные" помутнения в зоне коагулятов (рис.3.) По результатам ОСТ рубцы, сформировавшиеся в месте лазерного коагулята, располагались в строме роговицы, захватывая все ее слои. При этом рубец имел форму усеченного конуса, меньшим основанием обращенного в сторону заднего эпителия, диаметр которого составлял примерно 25% от его основания на передней поверхности роговицы (рис.4).

Нагревание роговицы при ТКК до 600°С нарушает целостность стромы роговицы и приводит к разрушению коллагена, вплоть до некроза ткани, что в итоге вызывает его релаксацию, а не сжатие [9]. По результатам ОСТ в роговице ребенка после ТКК видны нечеткие "размытые" рубцы, доходящие лишь до середины роговицы и не способные сохранить уменьшение радиуса кривизны центра роговицы. Поэтому рефракционный эффект ТКК со временем снижается и наблюдается практически полная его регрессия.

По сравнению с ТКК, Glass-Yb:Er ЛТК производит конусовидную зону коагуляции с минимальным термическим повреждением окружающей ткани роговицы. В участке лазерного облучения, которое происходит на всю строму роговицы, коллагеновые волокна не разрушаются, а сжимаются, и образуется "эффект уплотнения собственного вещества", при этом все эти изменения не выходят за пределы зоны лазерного воздействия [14]. В предыдущих исследованиях нами сообщалось, что несмотря на коагулирующее и уплотняющее действие на все слои роговицы, были по-

Рис.2. Пациент К. 11 лет, данные ОСТ роговицы через 3 года после ТКК, рубец достигает середины роговицы

тическая когерентная томография (ОСТ) проводилась бесконтактным методом. Были получены поперфракционного эффекта, полученного после операции. Биомикроскопически в зоне операции определялись

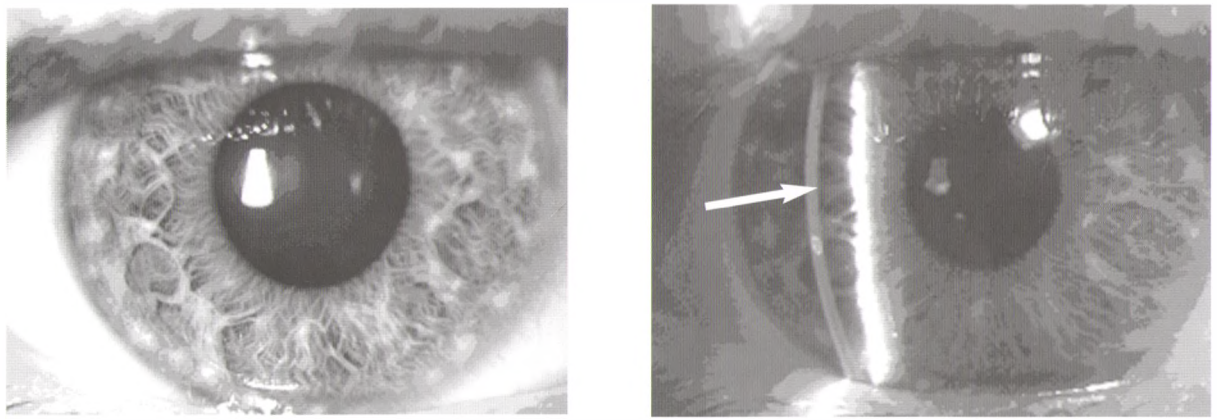

Рис.3. Фото пациента Р. 12 лет, глаз через 2,5 года после Glass-Yb:Er ЛТК

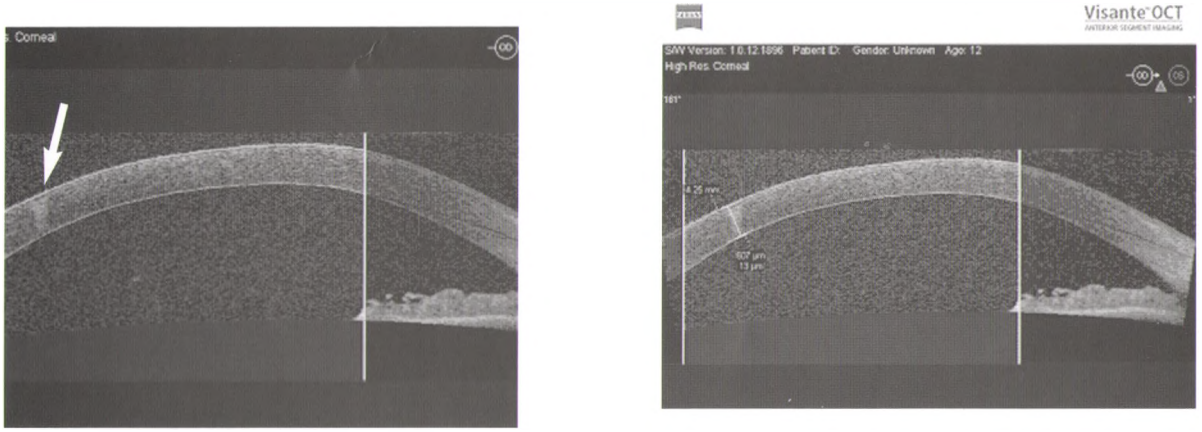

Рис.4. Пациент Р. 12 лет, данные ОСТ роговицы через 2,5 года после Glass-Yb:Er ЛТК, рубец проходит через всю толщу роговицы в виде усеченного конуса

сообщалось, что несмотря на коагулирующее и уплотняющее действие на все слои роговицы, были подобраны оптимальные параметры лазерного воздействия, и потеря плотности эндотелиальных клеток не превысила в среднем 6% [15]. По данным ОСТ, в роговице ребенка через 2,5 года после ЛТК рубец в месте коагулята проходит через все слои роговицы и по-прежнему сохраняет исходную форму конуса. Контролируемая доставка лазерной энергии при ЛТК, которая требуется для эффекта сжатия ткани роговицы, обеспечивает непреходящий рефракционный эффект операции. Поэтому и в отдаленном периоде после Glass-Yb:Er ЛТК даже при частичном регрессе рефракционного эффекта, рубцы в месте коагулятов на периферии роговицы способны удерживать более выпуклую форму центральной зоны роговицы и усиливать рефракцию глаза.

Хотя рефракционный результат Glass-Yb:Er ЛТК ограничен, поскольку изменения в центральной зоне роговицы вторичны по отношению к изменению ее кривизны на периферии, минимальная инвазивность хирургической техники, качество эффективной оптической зоны и хорошая переносимость пациентами составляют достойную альтернативу операциям, производимым в центральной оптической зоне.

Технология оптической когерентной томографии с помощью диагностического прибора Visante OCT позволила провести исследование у детей без использования дополнительной анестезии и применения сложной иммерсионной техники [16], было получено четкое изображение поперечного среза переднего отрезка глаза и роговицы с высоким разрешением. Проведение высокоточных измерений существенно повысило достоверность исследования и подтвердило, что рефракционный эффект и стабильность рефракции после разных видов термокератопластики у детей зависят от глубины проникновения коагулята в строму роговицы и температурного режима воздействия. Это

ООО «Карл Цейсс»

www.zeiss.ru

Москва, 105005,
Денисовский пер., 26,
тел: (495) 933-51-51,
факс: (495) 933-51-55,
e-mail: office@zeiss-msk.ru

Новосибирск, 630058,
ул. Русская, 41/1, к.4,
тел: (383) 330-00-34,
факс: (383) 330-00-35,
e-mail: office@zeiss-nsk.ru

Санкт-Петербург, 191104,
ул. Жуковского, 3, оф. 204, 207, 208,
тел./факс: (812) 272-13-51, 579-30-07,
e-mail: info@zeiss.spb.ru

Киев, 04050, ул. Герцена, 10,
тел.: +380 (44) 581-29-00,
факс: +380 (44) 581-29-02,
e-mail: office@zeiss.ua

Алматы, 050050,
ул. 22 линия, 45, оф.307,
Тел. (3272) 45-53-99
e-mail: kazzhanova@zeiss.kz

8-800-2000-567

определяется методикой операции, характеристикой используемого лазерного излучения и техническими параметрами воздействия на роговицу.

Выводы

1. Рефракционный результат операций, основанных на термическом воздействии на роговицу, напрямую зависит от характеристик используемого оборудования, технических параметров воздействия и от глубины проникновения коагулята в роговицу.

2. В отдаленные сроки (в среднем 3,5 года) у детей был получен полный регресс рефракционного эффекта после ТКК, рефракционный эффект Glass-Yb:Er ЛТК в среднем составил 2, 15 дптр.

3. Технология оптической когерентной томографии является высокоточным и достоверным методом в обосновании послеоперационного рефракционного исхода и в объективной оценке результатов воздействия ТКК и Glass-Yb:Er ЛТК на роговицу у детей.

Литература

1. Федоров С.Н., Ивашина А.И., Антонова Е.Г. и др. Математическое моделирование тепловых режимов иглы термокоагулятора при хирургической коррекции гиперметропии. Офтальмохирургия, 1992; 4:280-281.

2. Ивашина А.И., Гудечков В.Б., Александрова О.Г. и др. Методика определения оптимальных параметров инфракрасной кератпластики с применением персональных компьютеров: Методические рекомендации МНТК "Микрохирургия глаза". Москва, 1988, 12с.

3. Ивашина А.И., Ермилова И.А., Нестеренко Т.И. Отдаленные результаты хирургической коррекции гиперметропии и смешанного астигматизма у детей методом инфракератопластики. Офтальмохирургия 1994;4: 31-35.

4. Ивашина А.И., Плыгунова Н.Л., Куман И.Г. и др. Динамика зрительных функций после комплексного лечения рефракционной амблиопии у детей при гипеметропии и гиперметропическом астигматизме. Офтальмохирургия 1995; 1: 37-41.

5. Балашевич Л.И. Рефракционная хирургия. СПб, 2002, 288 с.

6. Антонова Е.Г., Бессарабов А.Н., Ивашина А.И., Мушкова И.А., Хоменко С.И. Лазерная термокератопластика (ЛТК) для коррекции гиперметропии - математическое обеспечение. Федоров чтения, 2002, М.,с. 24-40.

7. Nano HD, Muzzin S. Non-contact Holmium: YAG laser thermal keratoplasty for heperopia. J Cataract Refract Surg. 1998; 24: 751-757.

8. Pallikaris I.G. et al. Long-term result of conductive keratoplasty for low to moderate hyperopia. J Cataract Refract Surg. 2005; 31 (8): 1520-1529.

9. Sandra C. Belmont, Sophia Chen, Ramon Ruffy, Samantha J. Chai, Ronald Silverman, D. Jackson Coleman. Very high-frequency ultrasound analysis of non - contact holmium laser termal keratoplasty treatment spots. J Refract Surg.2005; 22: 376- 385.

10. Rudolf Beret et al. Diode laser thermal keratoplasty for hyperopia and hyperopic astigmatism. J Cataract Refr Surg. 2004; 20 (3): 155-161.

11. Волков В.В., Балашевич Л.И., Гацу А.Ф. и др. О воздействии на роговицу импульсного лазерного излучения иной волны 1,96 мкм. Вестник офтальмол. 1987; 3: 48-51.

12. Семенов А.Д. Лазеры в оптико- реконструктивной микрохирургии глаза: Автореф. дис...д-ра мед. наук. Москва, 1994, 46 с.

13. Березин Ю.Д., Бойко Э.В., Волков В.В. и др. Особенности коагуляционного действия излучения ИК (1-3 мкм) лазеров на роговицу глаза. Офтальмол. журн. 1996; 4: 238-240.

14. Гацу А.Ф. Инфракрасные лазеры (1-3 мкм) в хирургии наружных отделов глаза (клинико-экспериментальное исследование): Автореф. дисс.... д-ра мед. наук С.Пт., 1995, 40с.

15. Куликова И.Л., Паштаев Н.П., Сусликов С.В. Лазерная термокерато-пластика в лечении гиперметропии у детей. Вестник офтальмологии 2006; 2: 31-33.

16. Hee M.R., Izatt J.A., Swanson E.A., et al. Optical coherence tomography of the human retina. Arch. Ophthalmol. 1995; 113:325-332.