Раздел II

ПАТОЛОГИЯ ВНУТРИГЛАЗНОГО ДАВЛЕНИЯ

Н.Ю. Горбунова, Н.П. Паштаев, Н.А. Поздеева

ПРИМЕНЕНИЕ ОПТИЧЕСКОЙ КОГЕРЕНТНОЙ ТОМОГРАФИИ ПЕРЕДНЕГО ОТРЕЗКА ГЛАЗА ДЛЯ ДИАГНОСТИКИ И ЛЕЧЕНИЯ ГЛАУКОМЫ

Чебоксарский филиал ФГУ МНТК «Микрохирургия глаза» им. акад. С.Н.Федорова

Актуальность. Оптический когерентный томограф Visante OCT предоставляет новые возможности диагностики и лечения различной патологии, не касаясь глаза, особенно там, где невозможны контактные методики. В качестве источника света используется суперлюминесцентный диод (SLD, SLED) с длиной волны 1310 nm, находящейся в инфракрасной части светового пучка. При такой длине волны глубина проникновения в глаз незначительна. Попадающий через сканирование и основной путь свет накладывается на фотодетекторе. Томограммы сохраняются на компьютере или на носителях для архивирования и могут анализироваться в последующем.

Целью данного сообщения является демонстрация первых результатов применения этой методики для диагностики и лечения глаукомы.

Материал, методы, результаты. Сканирование абсолютно безболезненно и легко переносится даже детьми. Сканограмма правого глаза ребенка (9 лет) с синдромом Ригера и вторичной декомпенсированной глаукомой представлена на рис. 1. Визуа-



Рис. 1. Больной Т., 9 лет. Синдром Ригера. Вторичная глаукома

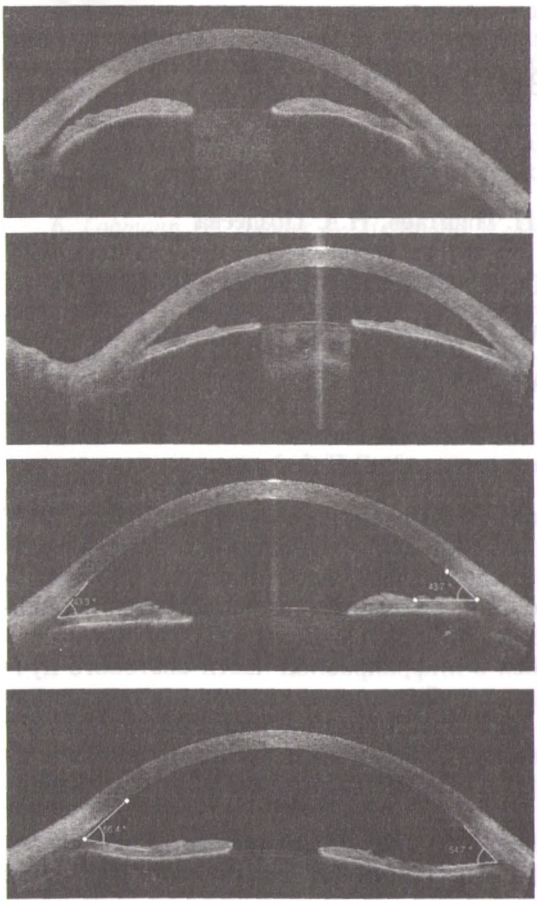

Рис. 2. Правый (а) и левый (б) глаза пациентки С. с закрытоугольной глаукомой

а

б

Рис. 3. Правый (а) и левый (б) глаза пациента Д., 26 лет, с синдромом пигментной дисперсии

а

б

лизируются дистрофические изменения в строме радужной оболочки, образование гониосинехий. Строение угла передней камеры, протяженность гониосинехий диагностированы быстро и без прикосновения к глазу ребенка.

В зарубежной литературе освещены некоторые аспекты диагностики глаукомы, в частности ее закрыто- и открытоугольной форм. Сканограммы правого и левого глаз пациентки с закрытоугольной глаукомой представлены на рис. 2. На правом глазу (рис. 2,а) диагностирован функциональный блок угла передней камеры. Просматривается щелевидное пространство между корнем радужки и роговицей. Гониоскопически у пациентки определяется закрытый угол, компрессионная проба положительная. На сканограмме левого глаза этой же пациентки (рис. 2,б) определяется органическая блока-

Рис. 4. Пигментная глаукома у пациента с факичной ИОЛ

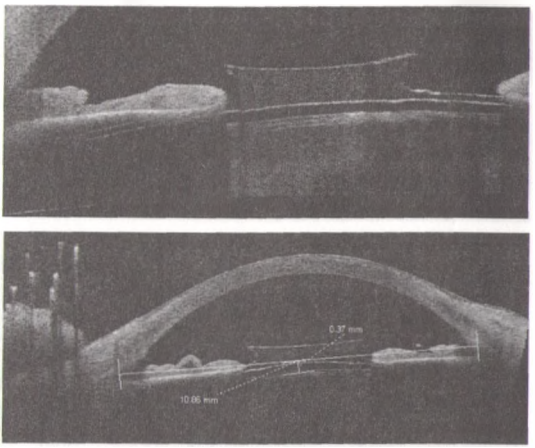

а

б

да угла передней камеры. Гониоскопия в этом случае затруднена из-за отека роговицы.

Сканограммы правого и левого глаза молодого человека с синдромом пигментной дисперсии представлены на рис. 3. На правом глазу (рис. 3,а) проведена лазерная базальная иридэктомия для устранения обратного зрачкового блока, конфигурация угла передней камеры в норме. Левый глаз (рис. 3,б) не оперирован. В данном случае сохраняется проллапс корня радужки.

Угроза развития синдрома пигментной дисперсии и пигментной глаукомы возрастает у пациентов с имплантированными в заднюю камеру факичными ИОЛ. Зарубежные офтальмологи выявили, что уменьшение дистанции между передней поверхностью хрусталика и линией, расположенной по диаметру ПК менее 600 мкм, в 67% случаев приводит к развитию данного осложнения. Мы наблюдали развитие пигментной глаукомы на правом глазу пациента с миопией высокой степени (рис. 4). Отрицательная ИОЛ была имплантирована в заднюю камеру 10 лет назад. Визуализируется сама факичная ИОЛ, находящаяся в тесном контакте со зрачковым краем радужной оболочки, дистрофические изменения в самой радужной оболочке, которые выражены столь значительно, что не затрудняют визуализацию гаптического элемента ИОЛ (рис. 4,а). В данном случае расстояние между передней поверхностью хрусталика и линией, расположенной по диаметру ПК, составило 370 мкм (рис. 4,б).

То, что прибор работает, не прикасаясь к глазу, делает его особо ценным в диагностике различных состояний в раннем послеоперационном периоде, буквально с первых дней после операции. Стало возможным установить причину неэффективности про-

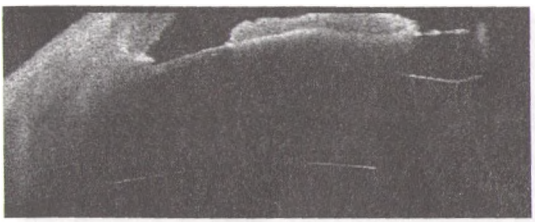

Рис. 5. Ранний послеоперационный период. Блокада зоны операции гаптической частью ИОЛ и сгустком крови

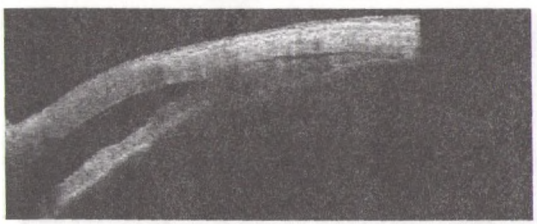

а

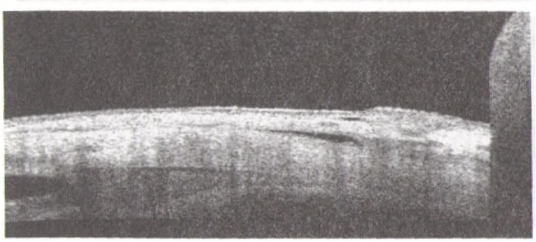

б

Рис. 6. Ранний послеоперационный период. Отслойка цилиарного тела

веденной гипотензивной операции без применения гониоскопии и ультразвуковой биомикроскопии. Сканограмма пациентки с некомпенсацией ВГД на 2-е сутки глубокой склерэктомии представлена на рис. 5. Причина некомпенсации ВГД в данном случае — блокада послеоперационной фистулы корнем радужки и гаптикой дислоцированной ИОЛ, а также фибринозно-гемозным сгустком.

Сканограмма пациента на 3-и сутки после проведенной антиглаукомной операции с синдромом мелкой передней и резкой гипотонией представлена на рис. 6,а. В данном случае В-сканирование прооперированного глаза не показало наличия отслойки сосудистой оболочки. Ультразвуковая биомикроскопия нецелесообразна из-за раннего послеоперационного периода. И только сканирование глаза на Visante OCT выявило плоскую отслойку цилиарного тела на значительном протяжении по сторонам от зоны операции. Томограммы того же пациента через два дня после коррекции проводимого лечения представлены на рис. 6,б. Появились интрасклеральная полость, разлитая фильтрационная подушка, уменьшились высота и распространенность отслойки цилиарного тела.

Рис. 7. Блокада зоны НГСЭ корнем радужки

а

б

Рис. 8. 3 месяца после ГСЭ с имплантацией перфорированного дренажа

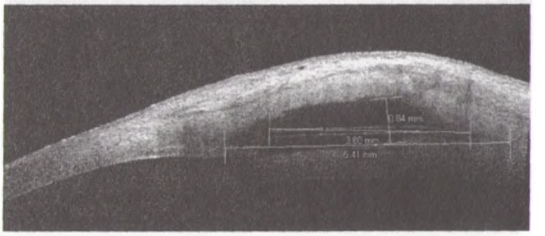

Лазерные вмешательства на структурах угла передней камеры стали возможны под визуальным контролем без применения контактных методов. Случай субкомпенсации ВГД в результате блокады зоны НГСЭ корнем радужной оболочки на 5-е сутки после операции представлен на рис. 7,а. Трабекуло-десцеметова мембрана прогнута кзади, созданы условия для блокады зоны АГО. После проведения базальной иридэктомии и гониопластики причины блокады устранены, фильтрация ВГЖ восстановлена (рис. 7,б).

Прибор позволяет не только субъективно оценить состояние созданных интрасклеральных путей оттока внутриглазной жидкости. При необходимости имеется возможность измерения всех визуализируемых анатомических структур и имплантов, размеры сформированных в ходе операции полостей, толщины склеральных лоскутов. Сканограмма пациента, которому 3 месяца назад выполнена имплантация перфорированного эксплантодренажа на этапе глубокой склерэктомии, представлена на рис. 8. Просматриваются обширная интрасклеральная полость, находящийся в ней дренаж и отверстие в трабекулодесцеметовой мембране.

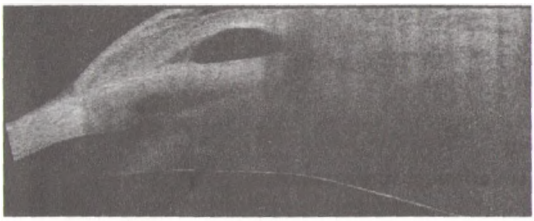

Рис. 9. НГСЭ. 6 месяцев после операции. Горизонтальная и сагитальная проекции

а

б

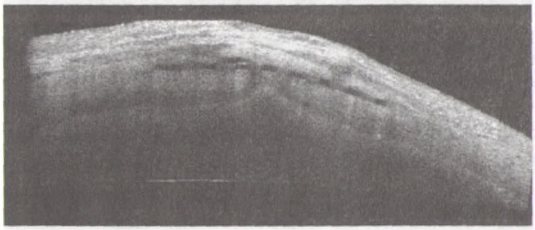

Рис. 10. 3 года после ГСЭ с имплантацией перфорированного дренажа. Горизонтальная проекция

У пациента с развитой стадией первичной открытоугольной глаукомы наблюдаются выраженные интрасклеральная и субконъюнктивальная полости и без применения имплантов через 6 месяцев после проведенной непроникающей глубокой склерэктомии (рис. 9).

Оценка функционального состояния сформированных дренажных путей, состояния и позиции имплантов возможна и в более поздние сроки после операции. Горизонтальная проекция сканограммы больного с многократно оперированной компенсированной глаукомой через 3 года после глубокой склерэктомии с имплантацией перфорированного дренажа представлена на рис.10. Просматриваются дренаж с четкими контурами без признаков биодеструкции, маленькая интрасклеральная полость, поверхностный склеральный лоскут, фистула, сформированная в склере для активации увеосклерального пути оттока ВГЖ, а также пути оттока в виде оптически разреженных зон.

Сканограммы в двух проекциях пациентки с посттравматической аниридией, афакией, вторичной оперированной компенсированной глаукомой через 1 год после антиглаукомной операции — трансцилиарного дренирования задней камеры с имплантцией эксплантодренажа представлены на рис. 11. Визуа-

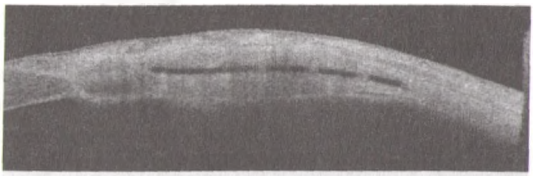

Рис. 11. Аниридия. Афакия. Вторичная оперированная компенсированная глаукома

а

б

Рис. 12. Поздний послеоперационный период. Кистозная фильтрационная подушка

Рис. 13. Поздний послеоперационный период. Срастание краев фистулы базальной иридэктомии

лизируются дренаж, фистула в плоской части цилиарного тела.

При наличии таких осложнений позднего послеоперационного периода, как образование кистозной фильтрационной подушки, можно провести обследование состояния всей стенки ФП, не опасаясь ее повредить, что и было сделано в данном конкретном случае (рис. 12).

Сканограмма пациента с декомпенсацией ВГД, наступившей через 12 месяцев после глубокой склерэктомии, представлена на рис. 13. При сканировании обнаружено срастание краев фистулы и базальной колобомы.

Была сделана попытка лазерной гониопластики с одномоментной иридэктомией. Лазерное лечение проводилось под постоянным динамическим контролем. Четко визуализируются отверстие в радужной оболочке и взвесь частичек пигмента во влаге передней камеры.

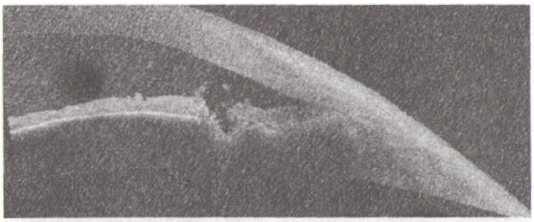

Рис. 14. Зона АГО через 1 час после лазерной иридэктомии

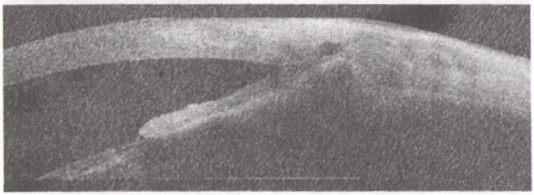

Рис. 15. Зона АГО через 2 дня после лазерной иридэктомии

На сканограмме того же пациента через 2 дня после лечения (рис. 15) видно, что зона АГО частично открылась, появилась интрасклеральная полость.

Выводы. Метод оптической когерентной томографии переднего отрезка глаза с помощью прибора Visante OCT оказывает неоценимую помощь в диагностике и динамическом наблюдении за пациентами с глаукомой в раннем и отдаленном послеоперационном периоде, а также в оценке результатов проведенного лечения.

Д. А. Магарамов, Г. Ф. Качалина, Д. Г. Узунян, Т. В. Соколовская, Кассем Ибрагим

ЛАЗЕРНАЯ РЕКОНСТРУКЦИЯ УГЛА ПЕРЕДНЕЙ КАМЕРЫ

ФГУ МНТК «Микрохирургия глаза» им. акад. С.Н. Федорова, Москва

Актуальность. Анатомические изменения соотношений структур угла передней камеры (УПК) нередко приводят к закрытию зоны фильтрации камерной влаги с последующим нарушением гидродинамики глаза. Основной причиной этих изменений является развитие спаечного процесса в виде передних синехий в УПК после перенесенного иридоциклита, проникающих травматических повреждений, осложнений экстракции катаракты и антиглаукоматозных хирургических вмешательств. Медикаментозное лечение данной патологии малоэффективно и может быть использовано в основном для купирования воспалительного процесса.