ство мелких фрагментов, которые можно эмульсифицировать с минимальными затратами ультразвуковой энергии.

Сущность разработанной технологии заключается в использовании метода вертикального разлома твердого ядра с методикой последующего горизонтального его разделения с использованием набора специально разработанных чопперов.

Выводы. 1. Технология факоэмульсификации твердых катаракт на основе вертикального чопа с горизонтальным разделением позволяет эффективно и безопасно проводить хирургическое вмешательство на глазах с плотными катарактами.

2. Разработан набор чопперов для вертикального чопа разной величины для ядер разной толщины и плотности.

3. Разработана техника горизонтального разделения плотного ядра с использованием высокого вакуума и чопперов оригинальной конструкции с разной величиной рабочей части.

М.А. Катмакова, Э.В. Егорова*,
Н.П. Паштаев, Н.А. Поздеева

ПРИМЕНЕНИЕ УЛЬТРАЗВУКОВОЙ БИОМИКРОСКОПИИ В ОПРЕДЕЛЕНИИ ПОКАЗАНИЙ К ВТОРИЧНОЙ ИМПЛАНТАЦИИ ПЕРЕДНЕКАМЕРНЫХ ИНТРАОКУЛЯРНЫХ ЛИНЗ

Чебоксарский филиал ФГУ МНТК «Микрохирургия глаза» им. акад. С.Н. Федорова
**ФГУ МНТК «Микрохирургия глаза» им. акад. С.Н. Федорова, Москва*

Актуальность. Ультразвуковая биомикроскопия (УБМ) — высокоинформативная методика, которая позволяет более детально изучить угол передней камеры и прикорнеальную зону, а также посттравматические и постоперационные изменения задней камеры, цилиарного тела и цилиарных отростков, наличие остатков капсул хрусталика и витреальную патологию (C.J. Pavlin, В.В. Агафонова и др). Совокупность этих данных дает возможность определить показания и предоставить хирургу адекватные рекомендации по выбору ИОЛ в соответствии с имеющейся патологией глаза.

В то же время специфике посттравматических изменений переднего сегмента глаза, сопровождающихся обширными повреждениями капсулы хрусталика или ее отсутствием на фоне сопутствующей патологии окружающих структур, в публикациях не уделено должного внимания. Подобные ситуации не всегда дос-

тупны общепринятым методам диагностики и нередко исключают возможность использования ИОЛ с капсульной фиксацией и могут предрасполагать к осложнениям при фиксации в цилиарной борозде.

Целью нашей работы является оценка посттравматической и постоперационной патологии переднего сегмента глаза по результатам УБМ в корреляции с клинико-функциональными данными в определении показаний к вторичной имплантации переднекамерных линз.

Материалы и методы. Методом УБМ обследовано 14 глаз (12 пациентов) с посттравматическими и постоперационными изменениями глаз. Среди них мужчин было — 5, женщин — 7 в возрасте от 30 до 72 лет. Всем больным проведено полное офтальмологическое обследование, включая визометрию, тонометрию, тонографию, исследование полей зрения, эндотелиальную микроскопию, электрофизиологические исследования сетчатки и зрительного нерва, а также ультразвуковую биомикроскопию.

В работе использовали ультразвуковой биомикроскоп фирмы PARADIGM модели P40 (США) с датчиком частотой 50 мГц, который имеет разрешение в тканях глаза 50 мкн и глубину проникновения 5 мм. С его помощью формировались двухмерные сечения переднего сегмента глаза в режиме динамического В-сканирования. Исследование проводили в 8 меридианах глазного яблока с постановкой датчика перпендикулярно к исследуемым структурам: роговице, углу передней камеры, радужной оболочке, цилиарному телу и цилиарным отросткам, волокнам цинновой связки по иммерсионной методике. После закапывания анестетика (1% алкаин) на глаз ставилась глазная чашка, которая заполнялась физиологическим раствором. Через эту иммерсионную среду до операции оценивалось состояние переднего сегмента глаза по методике C. J. Pavlin et al. (1990).

Результаты и обсуждение. Методом УБМ представилась возможность объективно оценить состояние и равномерность открытия угла передней камеры, выявить наличие, локализацию и протяженность передних синехий, наличие и выраженность атрофии радужки, цилиарных отростков, цилиарного тела, состояние задней камеры, наличие и локализацию листков передней и задней капсул хрусталика.

Во всех случаях угол передней камеры был открыт неравномерно с наличием пигмента и тонких синехий преимущественно в нижнем сегменте. В 3 случаях обнаружены сращения прикорневой зоны радужки с корнеосклеральным рубцом. Протяженность прилегания прикорневой зоны радужки к роговице была ограниченной, не превышала 1,5—2,0 мм. Различная степень атрофии

радужки имела место у всех больных, но в 2 случаях отмечена грубая деформация радужки из-за сращений ее с остатками капсулы хрусталика.

Ни в одном случае не выявлено полной сохранности капсульного мешка хрусталика. Остатки переднего и заднего листков капсулы хрусталика имели ограниченную протяженность в одном или двух сегментах по окружности и не располагались в противоположных сегментах, что исключало возможность использования их для фиксации опорных элементов заднекамерной ИОЛ.

После интракапсулярной экстракции катаракты в 4 случаях капсульного мешка не обнаружено и пограничные с высокой акустической плотностью зоны стекловидного тела были плотно спаяны с цилиарным телом и цилиарными отростками. При наличии спаек остатков капсулы хрусталика и стекловидного тела с радужкой задняя камера была деформирована.

Таким образом, совокупность таких симптомов, как сохранность листков капсулы хрусталика, достаточных по протяженности и локализации; грубые изменения задней камеры с закрытием цилиарной борозды, плотные сращения радужки с остатками капсулы и пограничными отделами стекловидного тела определяли объективную нецелесообразность использования ИОЛ с капсульной фиксацией и с фиксацией в цилиарной борозде. Представленные по УБМ посттравматические изменения глаза определили показания к выбору переднекамерных ИОЛ для предстоящей интраокулярной коррекции.

Локализация передних синехий и сращение радужки с роговицей представляли весьма полезную информацию об оптимальном расположении гаптических элементов ИОЛ. Значения плотности эндотелиальных клеток по результатам эндотелиальной микроскопии имели решающее значение при планировании характера операции и способа интраокулярной коррекции.

В качестве примера приводим выписки из истории болезни.

Клинический случай 1. Больной Н., 78 лет, диагноз: OD-афакия. В анамнезе: 1,5 года назад — экстракапсулярная экстракция катаракты без имплантации ИОЛ. Биомикроскопия: роговица прозрачна, равномерная дистрофия радужки 2-й степени, атрофия зрачковой каймы радужки, задние синехии, остатки капсулы хрусталика. Визометрия: OD=0,01 sph+12,0D=0,6. А-сканирование — 22,29 мм. В-сканирование — оболочки прилежат. ЭФИ сетчатки — в пределах возрастной нормы. Плотность эндотелиальных клеток — 1900 кл/мм^2.

УБМ: глубина передней камеры от эндотелия — 3,6мм, задняя камера деформирована. В сегменте 12ч. — грубые сращения деформированной радужки с остатками передней и задней капсул хрусталика. Радужка неравномерной гетерогенной плотности с

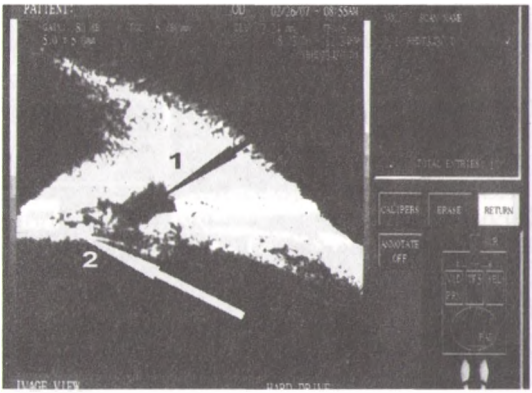

Рис. 1. УБМ переднего сегмента глаза пациента Н., 78 лет. Передние синехии, деформация радужки и задней камеры (1), плотные сращения радужки с остатками капсулы хрусталика (2), цилиарные отростки атрофичны, спаяны между собой и уплотненными отделами стекловидного тела

локальными уплотнениями без дифференциации структуры (рис. 1). Цилиарные отростки спаяны между собой и частично с радужкой, местами на них визуализируются остатки хрусталиковых масс в виде плотных конгломератов. Локальные остатки хрусталиковой капсулы, спаянные с конгломератом уплотненных хрусталиковых масс, выявлены в сегменте 3 ч., на остальном протяжении элементов хрусталиковой капсулы не обнаружено.

Заключение: совокупность диагностируемых по УБМ изменений обосновала выбор переднекамерной ИОЛ как наименее травматичного способа фиксации ИОЛ.

Клинический случай 2. Больной К., 43 года, диагноз: OS-посттравматическая афакия, рубец роговицы, не спаянный с радужкой, пигментные очаги после лазерной коагуляции периферии сетчатки, макулодистрофия без симптомов отека. В анамнезе — проникающее ранение металлическим предметом, первичная хирургическая обработка, интракапсулярная экстракция катаракты, лазерная коагуляция сетчатки. При биомикроскопии — парацентрально в нижнем сегменте рубец роговицы, не спаянный с подлежащими структурами, дистрофия радужки 2-й степени, задние синехии, остатки капсулы не выявлены, уплотненная передняя пограничная мембрана стекловидного тела. Афакия, сухая макулодистрофия, слабопигментированные очаги — следы коагулятов по периферии сетчатки. Визометрия: OS=0,01sph+11,0D=0,5. А-сканирование — 22,79 мм. Порог электрической чувствительности — 170 мкА, электрическая лабильность — 35 Гц, критическая частота слияния мельканий — 34 Гц, ПЭК — 1800 кл/мм^2.

УБМ: глубина передней камеры от эндотелия — 4,47 мм. Угол передней камеры открыт во всех меридианах. Дистрофия радужки с очагами гетерогенной плотности. Обширные задние синехии с уплотненными передними отделами стекловидного тела. Цилиар-

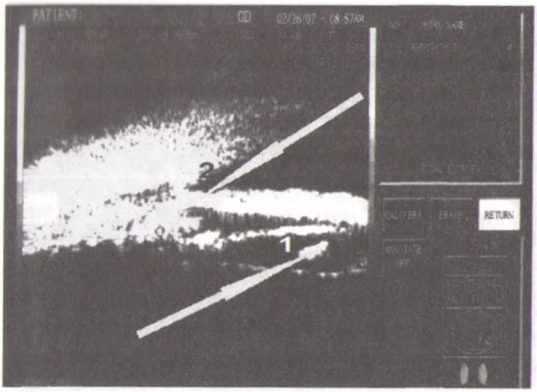

Рис. 2. УБМ переднего сегмента глаза пациента Н., 78 лет. Синехии в углу передней камеры, остатки хрусталиковых масс (1), радужка атрофична (2), цилиарные отростки спаяны между собой, прилежат к прикорневой зоне радужки, цилиарная борозда закрыта

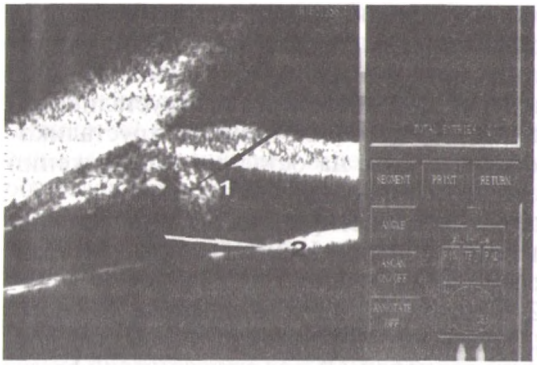

Рис. 3. УБМ переднего сегмента глаза пациента К., 43 года. Цилиарные отростки спаяны (1), цилиарная борозда закрыта, пограничная мембрана стекловидного тела (2) резко уплотнена с акустической плотностью до 100%

ное тело атрофично, уменьшено по максимальной толщине до 0,497 мм, цилиарные отростки четко не дифференцируются, спаяны между собой и с пограничными отделами уплотнённого стекловидного тела, цилиарная борозда закрыта (рис. 2,3).

Заключение: выявленные по УБМ изменения переднего сегмента глаза прогнозировали травматичность хирургического вмешательства и возможность осложнений при попытке фиксации ИОЛ в цилиарной борозде, исключали возможность капсульной фиксации. Таким образом, переднекамерная фиксация ИОЛ стала методом выбора в подобной ситуации.

Выводы. 1. Ультразвуковая биомикроскопия (УБМ) позволяет выявить характер посттравматических и послеоперационных изменений переднего сегмента глаза, не доступных световой биомикроскопии, наиболее информативных для выбора адекватного способа фиксации интраокулярной линзы.

2. Отсутствие капсулы хрусталика на фоне грубых посттравматических изменений цилиарного тела, цилиарных отростков, пе-

редних отделов стекловидного тела с закрытием цилиарной борозды, выявляемых при УБМ, являются объективными критериями преимущественного выбора переднекамерных ИОЛ для коррекции оперированного глаза.

3. Локализация изменений угла передней камеры и иридоцилиарной зоны, выявляемая с помощью УБМ, позволяет выбрать наиболее оптимальную локализацию гаптических элементов ИОЛ для обеспечения стабильного положения линзы и профилактики осложнений.

И.В. Ковеленова, С.В. Безик

ХИРУРГИЯ КАТАРАКТЫ В АМБУЛАТОРНЫХ УСЛОВИЯХ

Ульяновская областная клиническая больница

Актуальность. В последние десятилетия в большинстве стран мира наблюдается тенденция к повышению уровня заболеваемости катарактой, которая является основной причиной устранимой слепоты. Это обусловлено, с одной стороны, увеличением продолжительности жизни, с другой — неблагоприятным влиянием различных факторов окружающей среды, связанных с ухудшением экологической обстановки. Согласно программе ВОЗ «Зрение 2020» в ближайшие годы во всех странах мира, в том числе в России, необходимо создать условия для развития и повсеместного внедрения современных технологий катарактальной хирургии и тем самым повышая доступность такого высокотехнологического вида помощи для всех категорий населения. Многие современные технологии в медицине, в частности в офтальмологии, являются высокозатратными. В условиях внедряемой в России страховой медицины такие методы лечения не всегда могут быть гарантированы пациенту. Поэтому остается актуальной проблема поиска путей снижения экономических затрат при оказании хирургической помощи пациенту с катарактой.

Частично решение этой проблемы видится в переводе хирургии хрусталика в амбулаторные условия, что исключает затраты на пребывание больного в стационаре, питание и медикаментозное обеспечение. Амбулаторная хирургия в офтальмологии привлекательна и для категории пациентов, которые в силу различных причин не могут или не желают лечиться стационарно. В то же время активно внедряемые высокотехнологичные методы удаления катаракты позволяют исключить длительное наблюдение и квалифицированный уход за оперированными больными.