УДК 617.764.7-089

# Наш опыт лечения непроходимости слезно-носового канала

В.Н. Красножен, С.Ф. Школьник[1]

*Казанская медицинская академия, кафедра оториноларингологии*
*[1]Чебоксарский филиал ФГУ «МНТК «Микрохирургия глаза» им. акад. С.Н. Федорова Росмедтехнологии»*

**РЕФЕРАТ**

**Цель**

Изучение целесообразности и способов взаимодействия офтальмолога и оториноларинголога в дифференциальной диагностике сопутствующей ЛОР-патологии и лечении заболеваний вертикального колена слезоотводящих путей.

**Материал и методы**

Обследовано 25 больных (10 мужчин и 15 женщин в возрасте от 16 до 72 лет). Период наблюдения за пациентами составил от 2 до 5 месяцев. В основу способа лечения непроходимости слезных путей в сочетании с дакриоциститом была положена эндоназальная дакриоцисториностомия (ДЦР) по Весту (West J.M.,1910), модифицированная посредством применения эндоскопической техники, микродебрайдера (шейвера), радиохирургического оборудования. Эндоназальная часть операции выполнялась хирургом-ринологом, а манипуляции на горизонтальной части слезоотводящих путей — хирургом-офтальмологом. При необходимости операция дополнялась коррекцией патологических изменений полости носа.

**Результаты**

Доля ЛОР-патологии как возможной причины непроходимости слезно-носового канала — 81,8%. Наиболее частым фоном заболевания является гипертрофический ринит. Не отмечено как интра-, так и послеоперационных осложнений. В результате совместной работы офтальмолога и ринолога были диагностированы, начато лечение и устранены первопричины, приведшие к непроходимости слезно-носового канала и воспалительным процессам в слезных путях. Восстановлено активное слезоотведение у всех прооперированных больных.

**Выводы**

Опыт совместных операций показал их преимущество перед теми, что диктуют выбор доступа и объема вмешательства. Этот вариант взаимодействия может быть рекомендован клиникам, не имеющим в своем штате врача-дакриолога. ■

Несмотря на противоречивость литературных данных о наличии причинно-следственной связи заболеваний слёзных путей с патологией носа (0,7-85%) [4, 6], взаимосвязь дакрио- и ринопатологии уже настолько очевидна, что бесспорным является то, что больные, страдающие слезотечением, во всех случаях должны быть обследованы оториноларингологом [1].

Факторы, участвующие в этиопатогенезе заболеваний слезоотводящей системы, являются в той же мере значимыми и для развития ЛОР-патологии: неблагоприятные условия внешней среды, травмы, общие соматические заболевания, иммунодефицитные состояния.

Патологические процессы в носу и пазухах вследствие особенностей топографии слезоотводящих путей зачастую являются первопричиной патологии последних и требуют комбинированного и целенаправленного лечения.

По мнению В.Г. Белоглазова, «в XX веке офтальмологи и ринологи не смогли решить кому, где и как лечить больных с нарушениями слезоотводящих путей». Он предлагает специалистов, владеющих навыками операций с различными подходами, разбирающихся в анатомии, физиологии, клинике заболеваний слезного аппарата, именовать дакриологами [3] и с этим мнением трудно не согласиться. Однако на современном этапе развития дакриологии количество хирургов, удовлетворяющих этим требованиям, исчисляется единицами. Это объясняется отсутствием достаточной образовательной базы, позволяющей ринологам в полной мере освоить офтальмологические подходы к лечению дакриоциститов и, наоборот, офтальмологам по достоинству оценить и грамотно использовать эндоназальные методы.

Цель нашей совместной работы — изучение целесообразности и способов взаимодействия офтальмолога и оториноларинголога в дифференциальной диагностике сопутствующей ЛОР-патологии и лечении заболеваний вертикального колена слезоотводящих путей.

## МАТЕРИАЛ И МЕТОДЫ

Работа была проведена в условиях двух специализированных клиник, одна из которых офтальмологическая, другая — ринологическая. Всего было обследовано 25 больных (10 мужчин и 15 женщин в возрасте от 16 до 72 лет). У 22 из них была диагностирована непроходимость слезных путей на постсаккальном уровне и симптомы дакриоцистита различной степени выраженности.

На этапе беседы с пациентами, 18 из них, помимо традиционных жалоб на слезотечение, отмечали частое затрудненное носовое дыхание. У 10 в анамнезе содержались данные о ранее перенесенных заболеваниях полости носа и околоносовых пазух.

Стандартные методики обследования пациентов, страдающих слезотечением (наружный осмотр, биомикроскопия, тест Ширмера, носовая, канальцевая пробы, промывание, зондирование), были дополнены эндоскопической риноскопией, позволившей оценить состояние слизистой носа, наличие спаек, новообразований, препятствующих нормальному слезооттоку, и возможность хирургического доступа при проведении ретроградной дакриоцисториностомии (ДЦР).

Для уточнения уровня непроходимости и степени вовлечения в патологический процесс околоносовых пазух части пациентов были проведены также рентгенография, магниторезонансная томография, компьютерная томография слезоотводящих путей и околоносовых пазух.

Нами также вычислялся коэффициент баланса слезной системы (КБ) [2]. У 88% обследованных он составил 0,5 и более, что характерно для декомпенсаторной стадии нарушения оттока слезной жидкости.

У 3 пациентов, в чьих жалобах помимо слезотечения содержались ссылки на частое чувство сухости в носоглотке, было обнаружено усиление рефлекторного слезообразования при нормальных показателях слезоотведения. В конечном итоге у этой группы больных

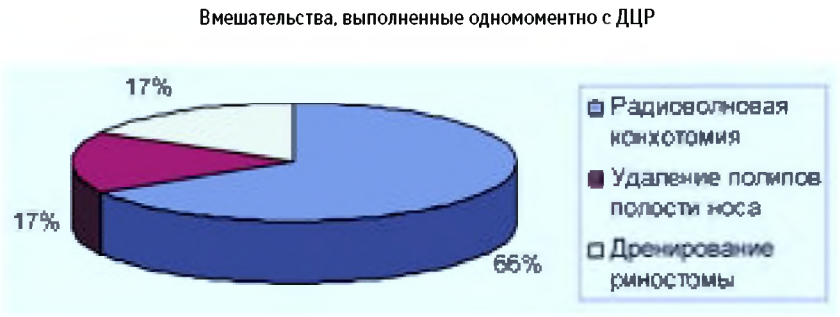

**Рис. 1**. Этапность выполнения операций на структурах полости носа по отношению к ДЦР

был диагностирован и начато лечение роговично-конъюнктивального ксероза, находящегося в стадии гиперсекреции.

В основу способа лечения непроходимости слезных путей в сочетании с дакриоциститом была положена эндоназальная ДЦР по Весту [7], модифицированная посредством применения эндоскопической техники, микродебрайдера (шейвера), радиохирургического оборудования [5].

Для сохранения активного слезоотведения и профилактики заращения образованного соустья в случаях флегмонозного воспаления слезного мешка и выраженной экссудативной реакции, распространяющейся на слизистую оболочку носа (2 пациента) мы сочли целесообразным проведение также одномоментного антеградного дренирования дакриориностомы.

В случае сопутствующей травмы с деформацией костей носа и орбиты в ходе операции было принято решение перейти к наружной дакриоцисториностомии.

Пациентке 72 лет, страдающей двусторонним дакриоциститом, с одной стороны была произведена эндоназальная, а с другой — наружная дакриоцисториностомия с целью получения данных о разнице субъективных ощущений и оптимизации динамического наблюдения за результатами операций, осуществленных разными подходами.

Особенностью структур слезоотводящих путей глаза является их чрезвычайная подверженность рубцеванию. Даже их минимальная травма, зачастую ятрогенного характера, приводит к разрастанию грануляционной ткани, грубому рубцеванию и стенозированию [2].

По этой причине мы считаем, что на этапе освоения новых технологий специалистами, занимающимися лечением заболеваний слезной системы, предполагаю-

щих комбинированные эндоназальные и трансканаликулярные подходы, все манипуляции на горизонтальном колене слезоотводящих путей должны производиться офтальмологом.

В нашей работе эндоназальная часть операции выполнялась хирургом-ринологом, а манипуляции на горизонтальной части слезоотводящих путей (дилятация слезных точек и канальцев), дренирование дакриориностомы, зондирование слезно-носового канала, наружная ДЦР — хирургом-офтальмологом.

При необходимости операция дополнялась коррекцией патологических изменений полости носа, затрудняющих носовое дыхание, слезоотведение и создание цисториностомы. Таким образом, 16 пациентам, помимо ДЦР, были проведены радиоволновая деструкция носовых раковин, удаление полипов, подслизистая резекция носовой перегородки, гайморотомия.

Этапность лечения зависела только от тяжести сопутствующей ЛОР- патологии и в 10 случаях операции на структурах полости носа были выполнены одномоментно с ДЦР.

На *рис. 1* показано процентное соотношение в группах одномоментно и поэтапно с эндоназальной ДЦР проведенных вмешательств.

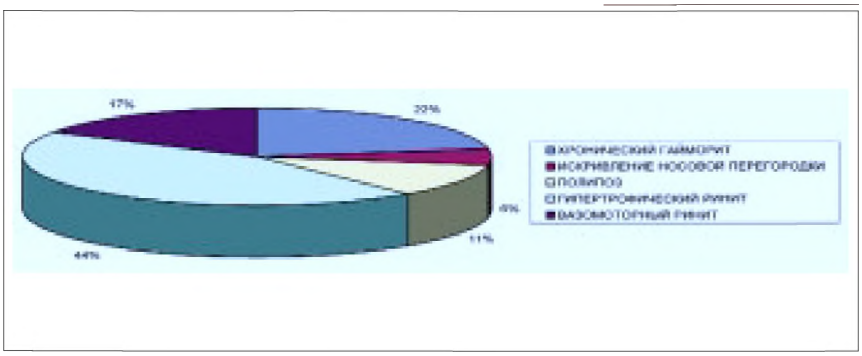


**Рис. 2.** Распределение типов патологии структур носа, сопуствующих непроходимости слезно-носового канала

## РЕЗУЛЬТАТЫ И ОБСУЖДЕНИЕ

По нашим данным доля ЛОР патологии как возможной причины непроходимости слезно-носового канала — 81,8%.

Из приведенной диаграммы видно, что наиболее часто (44%) фоном заболевания являлся гипертрофический ринит.

Период наблюдения за пациентами составил от 2 до 5 мес. Ни в ходе операции, ни в послеоперационном периоде осложнений не было.

В результате совместной работы офтальмолога и ринолога были диагностированы, начато лечение и устранены первопричины, приведшие к непроходимости слезно-носового канала и воспалительным процессам в слезных путях.

Удалось добиться восстановления активного слезоотведения у всех прооперированных больных. КБ в диапазоне от 0 до 0,17 в отдаленном периоде — в 100% случаев.

Высокая результативность объясняется именно синергизмом на всех этапах диагностики и лечения врачами разных специальностей, занимающихся лечением слезной системы, в то время как в существующей литературе до сих пор прослеживается антагонизм в дискуссии о подходах и доступах.

## ВЫВОДЫ

Совместную работу офтальмолога и оториноларинголога следует расценивать как необходимый исторический этап формирования дакриологии как самостоятельной области медицины, включающей в себя знания и опыт всех специалистов, занимающихся проблемами лечения заболеваний слезных органов, в том числе и их слезообразующего звена.

Опыт совместных операций показал их преимущество по сравнению с теми, что диктуют выбор доступа и объема вмешательства.

Этот вариант взаимодействия может быть рекомендован клиникам, не имеющим в своем штате врача-дакриолога.

## ЛИТЕРАТУРА

1. *Азнабаев М.Т. и др.* Лазерная дакриоцисториностомия.– Уфа, 2005.– 152 с.

2. *Аскерова С.М.* Комплексное хирургическое лечение первичной и индуцированной патологии слезной системы: Дис. ... докт. мед. наук.– М., 2005.

3. *Белоглазов В.Г.* Альтернативные варианты восстановления проходимости слезоотводящих путей // Вестн. офтальмол.– 2006.– № 1.– С. 8-12.

4. *Бокштейн Ф.С.* Хирургическое лечение слезоотводящих путей.– М., 1929.

5. *Красножен В.Н.* Применение новых технологий в лечении патологии слезоотводящих путей.– Казань, 2005.

6. *Свержевский Л.И.* Заболевания слезопроводящих путей в зависимости от носа // Журн. ушн. горл. нос. болезней.– 1910.– № 7-8.– С. 318.

7. *West J.M.* Eime Fensterresection des Ductus naso-lacrimalis in Fallen von Stenosa // Arch. Laryng. Rhin. (Berl.).– 1910.– Bd. 24.– H. 1.– S. 62.

*Поступила 30.11.06*