Чувашское региональное отделение
общества офтальмологов России

Планы ведения больных в соответствии со стандартами МЗ РФ

В помощь врачу-офтальмологу поликлиники

Чебоксары 2011

ПРОТИВОГЛАУКОМНЫЕ ПРЕПАРАТЫ И МИОТИКИ

включен в список ЖНВЛС

ТИМОЛОЛ

Формы выпуска: 0,25% – 5 мл и 0,5% – 5 мл

неселективный бета-адреноблокатор

Понижает внутриглазное давление, за счет уменьшения образования водянистой влаги и небольшого увеличения ее оттока. Действие проявляется через 20 мин. после закапывания.

Показания

- открытоугольная глаукома;
- вторичная глаукома;
- острое повышение офтальмотонуса.

БЕТОФТАН

Международное непатентованное название – Бетаксолол

Форма выпуска: 0,5% – 5 мл

Селективный бета1-адреноблокатор

Наступление гипотензивного эффекта обычно наблюдается через 30 минут после использования препарата, а максимальное снижение офтальмотонуса наступает примерно через 2 часа. Влияние на офтальмотонус сохраняется в течении 12 часов. Бетаксолол не вызывает снижения кровотока в зрительном нерве.

Показания

- глазная гипертензия;
- хроническая отрытоугольная форма глаукомы;
- закрытоугольная глаукома (в комбинации с миотиками).

ДОРЗОПТ

Международное непатентованное название – Дорзоламид

Форма выпуска: 2% – 5 мл

ингибитор карбоангидразы

Снижает секрецию внутриглазной жидкости в цилиарном теле глаза, не вызывает спазм аккомодации, миоз

Показания

- открытоугольная (в т.ч. вторичная) глаукома;
- псевдоэксфолиативная глаукома;
- гипертензия внутриглазная.

ГЛАУПРОСТ

Международное непатентованное название – Латанопрост

Форма выпуска: 0,005% – 2,5 мл

Синтетический аналог простагландина F2-альфа

Снижает внутриглазное давление путем увеличения оттока водянистой влаги, главным образом, по увеосклеральному пути, а так же через трабекулярную сеть

Показания

- открытоугольная глаукома;
- повышение внутриглазного давления.

МИДРИАТИКИ

включен в список ЖНВЛС

ТРОПИКАМИД

Формы выпуска: 0,5% – 10 мл и 1% – 10 мл

Блокирует рецепторы сфинктера радужки и цилиарного тела, вызывая кратковременный мидриаз и паралич аккомодации.

Показания

Тропикамид 0,5%:

- для диагностических целей при проведении офтальмоскопии и определения рефракции;
- для профилактики развития синехий в комплексной терапии воспалительных заболеваний глаз.

Тропикамид 1%:

- при необходимости паралича аккомодации при исследовании рефракции.

ЦИКЛОПТИК

Международное непатентованное название – Циклопентолат

Формы выпуска: 1% – 5 мл

М-холиноблокатор

В результате блокирования М-холинорецепторов, расположенных в сфинктере зрачка и в цилиарной мышце, происходит расширение зрачка за счет преобразования тонуса мышцы, расширяющей зрачок, и расслабления мышцы суживающей зрачок. Расширение зрачка наступает в течение 25-75 минут. Мидриаз сохраняется в течении 6-12 часов.

Показания

- для диагностических целей при офтальмоскопии, при определении рефракции;
- при воспалительных заболеваниях переднего отдела глаза – эписклериты, склериты, кератиты, иридоциклиты, увеиты – в составе комплексной терапии.

Чувашское региональное отделение
Общества офтальмологов России

Планы ведения больных в соответствии со стандартами МЗ РФ

В помощь врачу-офтальмологу поликлиники

Под редакцией профессора д.м.н. Н.П. Паштаева

Чебоксары 2011

Издание осуществлено Чувашским региональным отделением общества офтальмологов России при финансовой поддержке ООО «Ромфарма»

Планы ведения больных в соответствии со стандартами МЗ РФ. В помощь врачу-офтальмологу поликлиники / Под ред. Н.П.Паштаева. – Чебоксары, 2011. – 56 с.

В практическом руководстве представлены планы ведения офтальмологических больных конъюнктивитами, пресбиопией, гиперметропией, старческой катарактой, невритом зрительного нерва, диабетической ретинопатией, глаукомой.

Практическое руководство предназначено для врачей-офтальмологов поликлиник.

Составители: к.м.н. Н.А. Поздеева, О.Г. Молодова

Разработаны на основе:

1. Приказ Министерства здравоохранения и социального развития РФ от 13 октября 2006 г. № 704 «Об утверждении стандарта медицинской помощи больным конъюнктивитом».
2. Приказ Министерства здравоохранения и социального развития РФ от 13 октября 2006 г. № 708 «Об утверждении стандарта медицинской помощи больным глаукомой».
3. Приказ Министерства здравоохранения и социального развития РФ от 13 октября 2006 г. № 707 «Об утверждении стандарта медицинской помощи больным невритом зрительного нерва».
4. Приказ Министерства здравоохранения и социального развития РФ от 13 октября 2006 г. № 706 «Об утверждении стандарта медицинской помощи больным диабетической ретинопатией».
5. Приказ Министерства здравоохранения и социального развития РФ от 13 октября 2006 г. № 705 «Об утверждении стандарта медицинской помощи больным старческой катарактой».
6. Приказ Министерства здравоохранения и социального развития РФ от 22 ноября 2004 г. № 251 «Об утверждении стандарта медицинской помощи больным гиперметропией».
7. Приказ Министерства здравоохранения и социального развития РФ от 22 ноября 2004 г. № 249 «Об утверждении стандарта медицинской помощи больным пресбиопией».
8. Планы ведения больных. Офтальмология (Клинические рекомендации)/ Под ред. О.Ю.Атькова, Е.С.Леоновой. – М.: ГЭОТАР-Медиа,2011.-588с.
9. Национальное руководство по глаукоме (путеводитель) для поликлинических врачей/ Под ред. Е.А.Егорова, Ю.С.Астахова, А.Г.Щуко.-М.,2008.-136 с.
10. Комплексное лечение пациентов глаукомной оптической нейропатией: практическое руководство для врачей/ сост. Н.П.Паштаев, Т.Г.Иванова, Н.Ю.Горбунова, Т.Ф.Артемьева, А.А.Маркова – Чебоксары: ГОУ ИУВ, 2008. – 24 с.
11. Нейроофтальмология: руководство./ Под ред. А.С.Никифорова, М.Р.Гусева. – М.: ГЭОТАР-Медиа, 2008.-624.
12. Заболевания зрительного пути: Клиника. Диагностика. Лечение./ Под ред. В.И.Морозова, А.А.Яковлева. – М.: Издательство БИНОМ, 2010. – 680 с.

© Чувашское региональное отделение общества офтальмологов России

Конъюнктивиты

Физикальные методы исследования

I. **Обязательные**:

1. Сбор жалоб и анамнеза.

Наиболее характерны следующие жалобы:

- ощущение инородного тела;
- ощущение жжения и рези;
- светобоязнь, слезотечение;
- покраснение глаз, отек век.

В ходе сбора анамнеза необходимо обратить внимание на следующие обстоятельства:

- связь с перенесенным острым респираторным заболеванием, с сопутствующими заболеваниями носоглотки, отитом, синуситом;
- возможное наличие сопутствующей патологии глаз: хронического блефарита, синдрома «сухого глаза», нарушение слезоотведения, хронического дакриоцистита и др.;
- сочетание конъюнктивита с аллергическими реакциями (ринорея, затяжной кашель, атопическая экзема).

2. Стандартное клиническое обследование.

Призвано охарактеризовать общее состояние больного, выявить или заподозрить возможное наличие у него общих заболеваний, определить необходимость дополнительных клинико-лабораторных исследований и консультаций смежных специалистов.

3. Офтальмологическое обследование и постановка диагноза.

При осмотре обращают внимание на:

- количество и характер отделяемого (обильное гнойное – при бактериальной этиологии конъюнктивита, слизистое или слизисто-гнойное отделяемое – при вирусной, слизь в виде тонких нитей – при аллергической);
- размер и болезненность предушных лимфатических узлов (их реакция наблюдается при вирусной этиологии конъюнктивита);
- характер гиперемии и отек конъюнктивы и переходных складок,
- содержимое слезного мешка (симптомы конъюнктивита могут также указывать на хронический гнойный дакриоцистит).

4. Биомикроскопия переднего отдела глазного яблока и конъюнктивы с использованием витальных красителей (0,1 % флюоресцеина-натрия, например). В ходе данного исследования оценивают состояние конъюнктивы и роговицы:

- возможные петехиальные и обширные геморрагии (характерны для вирусных конъюнктивитов и конъюнктивита Кох-Уикса);
- легко- или трудноотделяемых пленок (характерны для конъюнктивита дфтерийной и аденовирусной этиологии);

- состояние роговицы (при отдельных формах кератоконъюнктивита на роговице появляются точечные и монетовидные поверхностные инфильтраты).

Обязательным является использование витальных красителей (0,1% раствор флюоресцеина-натрия позволяет прокрашивать участки роговицы, лишенные эпителия; 1% бенгальский розовый, кроме того, прокрашивает дегенерированные клетки эпителия конъюнктивы).

II. **Дополнительные:**

1. Пальпаторная офтальмотонометрия.

Целесообразно проводить пациентам старше 40 лет с конъюнктивитом, когда традиционная контактная тонометрия не осуществима.

2. Офтальмоскопия.

Обязательный метод исследования (призван оценить состояние глазного дна, выявить или исключить возможное наличие прочей офтальмологической патологии).

Функциональные методы исследования

I. Обязательные:

1. Визометрия с коррекцией.

Обязательный метод обследования, результаты зависят от выраженности воспалительных изменений роговицы.

2. Периметрия.

Обязательный метод обследования. Призван оценить состояние сетчатки и проводящих путей зрительного анализатора, исключить у больного наличие прочей офтальмологической патологии.

II. Дополнительные:

1. Исследование тактильной чувствительности роговицы.

Осуществляется кончиком смоченной ватки или с помощью альгезиметра в четырех квадрантах роговицы.

В норме при прикосновении к роговице во всех исследуемых точках возникает мигательный рефлекс. Снижение чувствительности роговицы свойственно вирусным конъюнктивитам.

2. Оценка функции мейбомиевых желез.

Выполняется путем выдавливания их содержимого при компрессии хрящей века пальцами врача.

При оценке результата учитывается следующее:

- нормальная функция - четко видны наружные отверстия всех выводных протоков с жидким секретом;
- стеноз протоков – наружные отверстия их не контурируют, но при пальцевом сдавливании хрящей выделяются капли липидного секрета;
- полная облитерация – компрессия хрящей не сопровождается выделением секрета.

3. Исследование стабильности слезной пленки.

Осуществляется пробой по Норну. В норме разрыв слезной пленки не возникает ранее, чем через 10 сек.

4. Исследование слезопродукции.

Осуществляется путем постановки пробы Ширмера. В норме за 5 мин смачивается не менее 15 мм тестовой полоски.

Лабораторные методы исследования

I. Обязательные:

1. Посев микрофлоры конъюнктивальной полости с последующим исследованием ее чувствительности к антибиотикам, исследование в материале соскоба с конъюнктивы хламидий, бактероидов, аденовируса, вируса простого герпеса преследуют цель этиологической диагностики конъюнктивита (блефароконъюнктивита). Осуществляется различными методами:

- цитологический метод с окраской мазка по методу Романовского-Гимзе и по Грамму;
- иммуноферментный;
- иммунофлюоресцентный;
- полимеразная цепная реакция;
- культуральный.

2. Микроскопия ресниц на наличие клеща Демодекса преследует цель этиологической диагностики блефароконъюнктивита.

II. Дополнительные:

1. Анализ крови на ВИЧ, HBs-антиген, анти-HCV, анализ крови на ревматоидный фактор, С-реактивный белок, проба Манту выполняют с целью выявления возможных общих заболеваний, сопровождающихся конъюнктивитом.

Лечение

I. Этиотропная терапия:

1. Антибактериальные препараты.

Применяются при бактериальной (некоторые и при хламидийной) этиологии конъюнктивита. Выбор препарата ориентирован по чувствительности к нему микроорганизма – возбудителя конъюнктивита.

Применяются с учетом возрастных ограничений: в частности, большинство фторхинолонов не разрешены в раннем детском возрасте (например, ципромед не разрешен до 1 года).

Инстилляции в конъюнктивальную полость 1-2 капли каждые 4 часа. Частота закапывания зависит от конкретного препарата.

Применяются:

- пенициллины (бензилпенициллин 100000-333000ЕД/мл, метициллин 50 мг/мл);
- цефалоспорины (цефазоли 50 мг/мл, цефтазидим 50 мг/мл);
- аминогликозиды (тобрамицин 0,3%, гентамицин 0,3-0,4%, неомицин 0,5%);
- фторхинолоны (ципрофлоксацин 0,3% (ципромед), офлоксацин 0,3% (флоксал), левофлоксацин 0,5% (офтаквикс), норфлоксацин 0,3% (нормакс));
- тетрациклины (тетрациклин 1%-мазь);
- макролиды (эритромицин – мазь 10 000ЕД/г);
- полимиксины (полимиксин В – 6000 ЕД/мл, полимиксин Е – 180000 МЕ/мл);
- хлорамфеникол (левомицетин 0,25-0,5 %);
- фузидиевая кислота 1% (фуциталмик);
- антисептики пилоксидин 0,05% (витабакт), мирамистин 0,01% (окомистин), риванол 0,1%, колларгол 3%.

2. Противовирусные препараты.

Химиотерапевтические средства нарушают процесс репликации нуклеиновых кислот вируса, оказывая антиметаболическое действие. Применяется при вирусных конъюнктивитах.

Химиотерапевтические препараты: ацикловир 3%-мазь, зовиракс-мазь, флореналь 0,5%-мазь, оксалин 0,25-мазь, теброфен 0,5%-мазь, 5-йод-2-дезокси-уридин (ИДУ) 0,1%.

ИДУ и ацикловир эффективны преимущественно при герпетических конъюнктивитах. ИДУ применяется в виде инстилляций в конъюнктивальную полость каждый час днем и каждые 2 ч - ночью.

Мази закладывают за нижнее веко 4 раза в день.

Неспецифическая иммунотерапия: интерферон лейкоцитарный человеческий, интерферон а2 рекомбинантный, полудан, парааминобензойная кислота. Этот вид терапии защищает клетку от проникновения вируса и подавляет его размножение. Применяют в виде инстилляций в конъюнктивальную полость по 1-2 капли 6-8 раз в день. По мере стихания воспаления частоту закапывания уменьшают до 3-4 раз в день.

3. Противогрибковые средства.

Применяются при грибковой этиологии конъюнктивита.

Инстилляции в конъюнктивальную полость по 1-2 капли от 2 до 6 раз в день (в зависимости от конкретного препарата).

Применяются: амфотерицин В 1,5-3 мг/мл, натамицин 5%, нистатин 50000 ЕД/мл.

4. Противоаллергические средства. Показаны при наличии признаков аллергии:

- фолликулез тарзальной и бульбарной конъюнктивы;
- положительные результаты лабораторных исследований.

Выбор препарата осуществляют индивидуально, с учетом механизма действия препарата:

- стабилизаторы мембран тучных клеток обладают замедленным, но длительным эффектом, могут служить профилактическими препаратами;
- блокаторы гистаминовых рецепторов обладают быстрым, но непродолжительным действием;
- комбинированные препараты суммируют эффект их ингредиентов.

Стабилизаторы мембран тучных клеток: кромогликат натрия 2-4% (лекролин), кромоглициевая кислота 2% (кромогексал).

Блокаторы гистаминовых рецепторов: антазолин 0,05% (сперсаллерг), ацеластина гидрохлорид 0,05% (аллергодил), димедрол 0,1% (полинамид).

Комбинированные препараты: олопатадина гидрохлорид 0,1% (опатанол), кетотифен 0,025% (задитен).

II. Прочие лекарственные средства:

1. Противовоспалительные средства.

Глюкокортикостероидные препараты: дексаметазон 0,1%, бетаметазон 0,1%, гидрокортизон 0,5-1,0-2,5%-мазь. Инстилляции в конъюнктивальную полость назначаются по 1-2 капли 2-4 раза в день, мазь закладывается за нижнее веко 2-3 раза в день. С первых дней заболевания применяют при аллергических конъюнктивитах. При конъюнктивитах прочей этиологии – после стихания острых воспалительных явлений и эпителизации роговицы.

Нестероидные противовоспалительные препараты: диклофенак натрия 0,1%, индометацин 0,1%. Инстилляции в конъюнктивальную полость по 1-2 капли 4 раза в день с 3-4 дня терапии, после исчезновения отделяемого из конъюнктивальной полости.

2. Препараты «искусственной слезы».

Эффект терапии связан с повышением стабильности прероговичной слезной пленки за счет частичного ее протезирования гидрофильным полимером, составляющим основу препаратов «искусственной слезы».

Назначают в виде инстилляций в конъюнктивальную полость по 1-2 капли 2-5 раз в день при наличии синдрома «сухого глаза», развившегося в исходе конъюнктивита (кератоконъюнктивита). Выбор препарата осуществляется индивидуально, ориентируясь на динамику субъективных симптомов ксероза.

Гелевые препараты: производные полиакриловой кислоты – карбомеры (офтагель, видисик), гиалуронат натрия 0,3% (визмед-гель), гидроксипропилен гуар (систейн).

Препараты низкой вязкости: производные метилцеллюлозы 0,3-0,6% (лакрисифи, дефислез, слеза натуральная и т.д.), гиалуронат натрия 0,1-0,2 % (оксиал, хило-комод, вид-комод, визмед и др.).

3. Метаболические средства.

Показаны при наличии дегенеративных изменений эпителия роговицы и конъюнктивы, сопутствующих конъюнктивиту (по результатам биомикроскопии с использованием витальных красителей). Назначают в виде инстилляций в конъюнктивальную полость по 1-2 капли 3-4 раза в день.

Применяются: дексапантенол 5% в каплях или в геле (гипромелоза-П, хилозар-комод, корнерегель), депротеинизированный гемодиализат (гемодериват) 20% из крови телят в геле (солкосерил).

Продолжительность лечения конъюнктивита – 7-30 дней (в зависимости от этиологии).

Продолжительность временной нетрудоспособности – 7-30 дней (в зависимости от этиологии).

Пресбиопия

Физикальные методы исследования

I. Обязательные:

1. Жалобы на снижение зрения вблизи, затруднения при чтении и письме, затуманивание зрения, желание отдалить текст от глаз, быстрое утомление при работе на близком расстоянии.

Анамнез: когда появились жалобы, пользовался ли коррекцией, какой коррекцией, устраивает ли имеющаяся коррекция. Характер зрительной работы пациента, привычное рабочее расстояние.

2. Визуальное исследование: определяют наличие грубых изменений глаз и орбиты, антропометрические особенности пациента, особенности его зрительного поведения, наличие косоглазия.

3. Офтальмологическое обследование включает исследование переднего сегмента глаза методом бокового освещения, исследование сред глаза в проходящем свете, офтальмоскопию.

Функциональные методы исследования

I. Обязательные:

1. Визометрия.

Остроту зрения исследуют с помощью печатных таблиц, проекторов знаков и транспарантных аппаратов и обозначают в десятичных дробях. Остроту зрения исследуют без коррекции, в имеющихся очках для дали и с наилучшей субъективной коррекцией

2. Определение рефракции с помощью набора пробных линз.

Определяют силу линзы, которая, будучи помещенной перед глазом, дает наивысшую остроту зрения – субъективное исследование рефракции; исследование проводят монокулярно, используют набор пробных линз, помещаемых в пробную оправу или фороптер.

3. Исследование аккомодации.

Определение амплитуды (объема) аккомодации. В условиях полной коррекции для дали испытуемому бинокулярно предъявляется текст для близи № 4-5 с расстояния 40 см. Если испытуемый четко видит предъявляемый текст, его амплитуда аккомодации составляет - 2,5 дптр или более. Перед глазами испытуемого симметрично устанавливаются минусовые линзы возрастающей силы с шагом 0,25 дптр до тех пор, пока чтение возможно. Арифметическая сумма величины затраченной аккомодации (- 2,5 дптр) и значения самой сильной минусовой линзы, с которой еще возможно чтение, определит амплитуду аккомодации. Так, если чтение текста возможно с линзой - 0,5 дптр, величина амплитуды аккомодации составит - 3,0 дптр (- 2,5 + (- 0,5) = - 3,0)

Если испытуемый не может прочесть предъявляемый текст, его амплитуда аккомодации составляет менее 2,5 дптр. Перед глазом испытуемого симметрично устанавливаются плюсовые линзы возрастающей силы с шагом 0,25 дптр до тех пор, пока возможно свободное чтение. Арифметическая сумма величины затраченной аккомодации (- 2,5) и значения положительной линзы, с которой возможно чтение, определит амплитуду аккомодации. Так, если чтение текста возможно с линзой + 0,5 дптр, величина амплитуды аккомодации составит - 2,0 дптр (- 2,5 + (+ 0,5) = - 2,0)

Исследование проводится с расстояния 40 см, так как серийно выпускаемые многофокальные пресбиопические линзы рассчитываются производителями для этого расстояния.

4. Определение остроты зрения для близи.

В нашей стране исследуют остроту зрения для близи с расстояния 33 см. Используют таблицу Сивцева для близи. При пресбиопии исследование проводят бинокулярно. Просят пациента вслух читать самый мелкий текст, который он видит. При пресбиопии в условиях полной коррекции для дали острота зрения вблизи снижена и зависит от выраженности пресбиопии. С добавочными плюсовыми линзами острота зрения для близи составляет 0,7 и более (если нет других заболеваний глаз).

5. Тонометрия глаза.

Исследуют ВГД с использованием тонометра Маклакова или пневмотонометра у всех лиц старше 40 лет 1 раз в год.

II. Дополнительные:

1. Скиаскопия.

При пресбиопии скиаскопия проводится в тех случаях, когда невозможно точно определить рефракцию иными способами. Используют плоское зеркало или электрический скиаскоп (ретиноскоп) и скиаскопические линейки. Скиаскопируют в естественных условиях с расстояния 0,67-1,0 м. Испытуемого просят смотреть вдаль на неаккомодативный объект (одиночный оптотип, соответствующий остроте зрения 0,05-0,06 дптр).

2. Рефрактометрия.

Производят с помощью авторефрактометра в естественных условиях. Результаты исследования выдаются в печатном виде в записи сфера-цилиндр-ось, DP для дали.

3. Определение характера зрения, гетерофории.

Производят пробу с прикрыванием глаз с целью обнаружения явного или скрытого косоглазия. Сначала попеременно прикрывают то правый, то левый глаз испытуемого. Если в момент открывания установочные движения отсутствуют – косоглазия нет. Если движение глаза при переносе заслонки на другой глаз происходит в сторону носа – расходящиеся косоглазие, если в сторону уха – сходящееся.

Наличие или отсутствие бинокулярного зрения определяют с помощью четырехточечного теста при двух открытых глазах с оптимальной коррекцией и в условиях гаплоскопии: перед правым глазом устанавливают красное

стекло, перед левым – зеленое. Оценка результатов: 4 кружка – бинокулярное зрение, 2 кружка – монокулярное зрение правого глаза, 3 кружка – монокулярное зрение левого глаза, 5 кружков – одновременное зрение.

Пресбиопия может сопровождаться экзофорией для близи, реже эзофорией.

Измерение угла косоглазия.

Удобен способ Гиршберга. Испытуемый фиксирует взглядом офтальмоскоп. Рефлекс от офтальмоскопа на роговице некосящего глаза совпадает с центром зрачка. При косоглазии роговичный рефлекс смещен к носу или к виску. Если рефлекс в косящем глазу располагается между центром и краем зрачка, угол косоглазия составляет 7-10*, по краю зрачка – 15*, на середине расстояния между краем зрачка и лимбом – 30*, на лимбе – 45*, на склере на расстоянии 3 мм от лимба – 60*.

Лечение

1. Подбор очковой коррекции для дали всегда предшествует подбору очков для близи. Подбор очковой коррекции проводят после тщательного субъективного монокулярного исследования рефракции. Выбор оптимальной коррекции всегда проводят бинокулярно. Коррекцию для дали назначают по переносимости. Окончательное решение о коррекции принимают после пробного ношения.

2. Подбор очковой коррекции для близи осуществляют путем выбора положительной сферической линзы, добавки к коррекции для дали (аддидации), с которой наиболее комфортно чтение тестового текста (№ 4-6) с требуемого рабочего расстояния. В качестве ориентира используют расчет A=0,8x(B-30)/10, где A – величина аддидации, B – возраст. Для контроля правильности выбранной аддидации используют дуохромный тест для близи, который предъявляют испытуемому при двух открытых глазах на требуемом рабочем расстоянии. Если буквы на красном и зеленом фоне видны одинаково четко – аддидация выбрана правильно. Если лучше видны буквы на зеленом фоне, аддидацию усиливают, если на красном – уменьшают.

3. Подбор контактной коррекции при пресбиопии эффективен при анизометропической миопии, когда возможен подбор коррекции моновижн. Мультифокальные контактные линзы назначают в случаях дезадаптации к очкам, если у пациента имеется выраженная мотивация к их использованию.

4. Кераторефракционная хирургия.

Способы очковой коррекции пресбиопии

1. **Монофокальные очки** – самый старый способ коррекции пресбиопии.

Преимущества: простота подбора, хорошее качество зрения на конечном расстоянии, легкость адаптации, простота в изготовлении, низкая стоимость и доступность.

Главный недостаток: ограничение глубины зоны ясного зрения небольшим участком, находящимся на конечном расстоянии от глаз; существенно снижается зрение вдаль и на средних расстояниях, это ограничивает их использование при большинстве современных профессий.

Рекомендуются:

- лицам с рефракцией, близкой к эмметропии, которым требуется коррекция для работы вблизи на одном конечном расстоянии;
- лицам с аномалиями рефракции, которым очки для близи требуются редко;
- лицам с затрудненной адаптацией к очкам.

2. **Коррекция «моновижн»** - коррекция одного глаза для дали, а другого – для близи. «Моновижн» плохо переносится лицами с изометропией, однако может быть оптимальна для миопов с анизометропией или лиц с анизометропическим астигматизмом. Такая коррекция может быть реализована и в виде контактных линз.

Преимущество: возможность иметь одну пару очков и для дали, и для близи.

Недостаток: ограничение глубины зоны ясного зрения вблизи, наиболее выраженное у пресбиопов с опытом.

3. **Бифокальные и трифокальные очки**. В настоящее время больше распространены бифокальные очки, трифокальные с появлением прогрессивных очков почти вышли из употребления. В бифокальных очках верхняя часть линзы предназначена для коррекции вдаль, нижняя – для коррекции вблизи. Рефракция линзы при переходе от верхней части к нижней меняется скачкообразно, и эта зона четко видна.

Преимущества: четкое зрение в зонах для дали и близи и возможность использования одной пары очков для постоянного ношения.

Недостатки: ограничение глубины ясного зрения вблизи, скачок изображения при переходе от верхней зоны линзы к нижней, затруднения при ходьбе (в особенности, вниз по лестнице), вызванное искажением привычного восприятия пространства.

Рекомендуются:

- пресбиопам любого возраста, которым необходимо хорошее зрение вдаль и вблизи, если их профессиональная деятельность не связана с работой на промежуточных расстояниях;
- пресбиопам с опытом, ранее носившим бифокальные очки и удовлетворенным качеством зрения.

4. **Прогрессивные очки** – самый эргономичный способ коррекции пресбиопии, обеспечивающий высокое качество зрения, сопоставимое со зрением непресбиопа. В прогрессивной очковой линзе по мере перехода от верхней части линзы (зона для дали) к нижней (зона для близи) оптическая сила изменяется постепенно в пределах так называемого коридора прогрессии. За его пределами находится зона периферического астигматизма (зона искажений). Прогрессивные очки подбираются по общепринятым правилам коррекции аметропии и пресбиопии. В прогрессивных очках индивидуального дизайна учитываются также пантоскопический угол и угол изгиба плоскости оправы, вертексное расстояние, высоту проема оправы, привычные движения глаз и головы и другие показатели.

Преимущества: четкое зрение на всех рабочих расстояниях, отсутствие скачка изображения при переходе от верхней части линзы к нижней, внешнее

подобие обычной однофокальной линзе и возможность иметь одну пару очков для ношения.

Недостатки: зрительные искажения при взгляде через участки линзы, находящиеся за пределами основных зон, что требует изменения привычного зрительного поведения (поворота головы при взгляде в стороны).

Рекомендованы:

- пресбиопам любого возраста и активного образа жизни, которым необходимо высокое качество зрения на разных расстояниях

Относительным противопоказанием для первичного назначения прогрессивных очков – аддидация 2,0 дптр и более из-за затрудненной адаптации к очкам.

5. **Монофокальные очки для близи с дегрессией** – новый и весьма эргономичный способ коррекции пресбиопии. Линзы в таких очках имеют плавное изменение оптической силы снизу вверх (дегрессия) в пределах невидимой узкой горизонтальной переходной зоны. Таким образом, очки, предназначенные для работы вблизи, в верхней части имеют зону для средних расстояний с дегрессией от 0,8 до 2,0 дптр. Величина дегрессии всегда строго определена типом линз (заявлена в аннотации производителями линз). Необходимая дегрессия зависит от требуемого среднего рабочего расстояния и рассчитывается путем добавления к коррекции для близи минусовых линз 0,75 дптр, 1,25 дптр, 1,75 дптр.

Преимущества: высокое качество зрения на близком и средних расстояниях, отсутствие искажений на периферии линзы и скачка изображения при переводе взора снизу вверх, легкая адаптация, возможность использование одной пары очков в течение всего рабочего дня.

Недостаток: нечеткое зрение вдаль.

Рекомендованы:

- молодым пресбиопам как первые очки для близи;
- пресбиопам любого возраста, которым требуется высокое качество зрения вблизи и на средних расстояниях.

6. **Монофокальные очки для дали с переменной оптической силой** – это очки с однофокальными корригирующими линзами, которые подбираются, как очки для дали. Верхняя часть линзы обеспечивает зрение вдаль. Независимо от рефракции в верхней части линзы, книзу оптическая сила ее плавно меняется в зависимости от марки линз: на + 0,53 дптр или + 0,88 дптр. При подборе таких очков величина выбранной аддидации зависит от степени нарушенной аккомодации.

Преимущества: высокое качество зрения без напряжения в течение всего рабочего дня на любом расстоянии, легкая адаптация, использование одной пары очков для постоянного ношения.

Недостаток: очки малопригодны для пресбиопов с опытом.

Рекомендованы:

- молодым людям с симптомами зрительного утомления при работе на близком расстоянии;
- начинающим пресбиопам в качестве подготовки к ношению прогрессивных очков.

Гиперметропия

Физикальные методы исследования

Обязательные:

1. Жалобы.

При компенсированной гиперметропии (чаще у молодых пациентов при гиперметропии слабой, реже средней степени) пациенты не предъявляют жалоб.

При декомпенсации гиперметропии (возможно в любом возрасте и при гиперметропии любой степени) жалобы на снижение зрения вблизи и/или затруднения при зрительной работе на близком расстоянии; быстрое утомление при зрительной нагрузке и связанные с ней болезненные ощущения в области глаза, орбиты и лба; снижения зрения вдаль; нестабильность зрения вдаль и вблизи; имеющиеся очки перестают устраивать, постоянное или периодическое сходящееся косоглазие, иногда – на двоение.

Анамнез.

Когда впервые была выявлена гиперметропия и назначалась ли коррекция, пользовался ли коррекцией ранее, какой коррекцией пользовался ранее, устраивала ли имеющаяся коррекция и если нет, то почему, характер зрительной нагрузки и характерные особенности профессиональной деятельности.

2. Визуальное исследование.

Определяют наличие грубых изменений глаз и орбиты, антропометрические особенности, особенности его зрительного поведения, наличия косоглазия.

3. Офтальмологическое обследование.

Проводят исследование переднего отрезка глаза, сред, глазного дна. У лиц старше 40 лет измеряют внутриглазное давление.

Функциональные методы исследования

I. Обязательные:

1. Визометрия.

Остроту зрения исследуют с помощью печатных таблиц, проекторов знаков и транспарантных аппаратов и обозначают в десятичных дробях. Остроту зрения исследуют без коррекции, в имеющихся очках для дали и с наилучшей субъективной коррекцией моно- и бинокулярно.

При гиперметропии возможно снижение остроты зрения одного или двух глаз вследствие амблиопии.

2. Определение рефракции с помощью набора пробных линз.

Определяют наибольшую плюсовую линзу, которая, будучи помещенной перед глазом, дает наивысшую остроту зрения – субъективное исследование рефракции; исследование проводят монокулярно, используют набор пробных линз, помещаемых в пробную оправу или фороптер.

3. Определение характера зрения, гетерофории.

Производят пробу с прикрыванием глаз с целью обнаружения явного или скрытого косоглазия. Сначала попеременно прикрывают то правый, то левый глаз испытуемого. Если в момент открывания установочные движения отсутствуют – косоглазия нет. Если движение глаза при переносе заслонки на другой глаз происходит в сторону носа – расходящиеся косоглазие, если в сторону уха – сходящееся.

Гиперметропия часто сопровождается сходящимся косоглазием.

Наличие или отсутствие бинокулярного зрения определяют с помощью четырехточечного теста при двух открытых глазах с оптимальной коррекцией и в условиях гаплоскопии: перед правым глазом устанавливают красное стекло, перед левым – зеленое. Оценка результатов: 4 кружка – бинокулярное зрение, 2 кружка – монокулярное зрение правого глаза, 3 кружка – монокулярное зрение левого глаза, 5 кружков – одновременное зрение.

Измерение угла косоглазия.

Удобен способ Гиршберга. Испытуемый фиксирует взглядом офтальмоскоп. Рефлекс от офтальмоскопа на роговице некосящего глаза совпадает с центром зрачка. При косоглазии роговичный рефлекс смещен к носу или к виску. Если рефлекс в косящем глазу располагается между центром и краем зрачка, угол косоглазия составляет 7-10*, по краю зрачка – 15*, на середине расстояния между краем зрачка и лимбом – 30*, на лимбе – 45*, на склере на расстоянии 3 мм от лимба – 60*.

4. Рефрактометрия.

Производят с помощью авторефрактометра в естественных условиях. Результаты исследования выдаются в печатном виде в записи сфера-цилиндр-ось, DP для дали.

5. Рефрактометрия в условиях циклоплегии при первичном приеме лиц моложе 25 лет.

Проводится с помощью авторефрактометра, методом скиаскопии или с помощью пробных линз. Производят циклоплегию, осмотр через 30-40 мин после инстилляции капель.

II. Дополнительные:

1. Исследование аккомодации.

Абсолютную аккомодацию измеряют монокулярно. Проводят в условиях полной коррекции для дали. Тест для близи надпорогового значения размещают напротив глаза на расстоянии его четкого видения. Приближают тест к глазу до момента, пока тест еще распозноваем. Выраженное в диоптриях расстояние от глаза до теста и определит объем абсолютной

аккомодации (ОАА). Для пересчета сантиметров в диоптрии делят 100 на полученную величину в см.

Возрастные нормы ОАА: 18 лет – 10-14 дптр, 20 лет – 9-13 дптр, 25 лет – 8-12 дптр, 30 лет – 6-10 дптр, 35 лет – 5-9 дптр, 40 лет – 3-8 дптр, 45 лет – 2-6 дптр, 50 лет – 1-3 дптр, 55 лет – 0,75-1,75 дптр, 60 лет – 0,5-1,5 дптр.

Относительную аккомодацию определяют бинокулярно. Наиболее информативна ее положительная часть – запас относительной аккомодации (ЗОА). В условиях полной коррекции для дали на расстоянии 33 см от глаз просят пациента вслух читать текст, соответствующий остроте зрения 0,7. В пробную оправу устанавливают минусовые линзы возрастающей силы с шагом 0,25 - 0,5 дптр. Последняя минусовая линза, с которой возможно чтение, определяет ЗОА.

Возрастные нормы ЗОА: 18-20 лет – 3 дптр, 21-25 лет – 4 дптр, 26-30 лет – 3 дптр, 31-35 лет- 2 дптр, 36-40 лет – 1 дптр, 41-45 лет – 0 дптр.

При декомпенсации гиперметропии ближайшая точка ясного зрения удалена от глаз, запас относительной аккомодации снижен или отсутствует.

2 . Скиаскопия.

Используют плоское зеркало или электрический скиаскоп (ретиноскоп) и скиаскопические линейки. Скиаскопируют в естественных условиях с расстояния 0,67 - 1,0 м. Испытуемого просят смотреть вдаль на неаккомодативный объект (одиночный оптотип, соответствующий остроте зрения 0,05-0,06 дптр). При гиперметропии отраженный от глазного дна пучок света фокусируется за плоскостью скиаскопа – тень движется в том же направлении, что и скиаскоп. Перед глазом пациента устанавливают плюсовые линзы возрастающей силы до момента нейтрализации. Сила нейтрализующей линзы уменьшается на 1,0 дптр (1,0 м) или 1,5 дптр (0,67 м). Полученная величина соответствует рефракции пациента.

Лечение

1. Подбор очковой коррекции

Очки назначают всем пациентам с гиперметропией при выявлении у них признаков декомпенсации. Выбор оптимальной коррекции всегда осуществляют бинокулярно. При гиперметропии стремятся к максимально полной коррекции. При двух открытых глазах усиливают плюсовую сферу до тех пор, пока острота зрения остается максимальной. При плохой переносимости сила сферы может быть временно уменьшена, а после адаптации вновь усилена. Решение о коррекции принимается после пробного ношения.

При любой степени гиперметропии пациент может сам выбрать оптимальный для него режим ношения очков. Однако при гиперметропии средней и высокой степени рекомендуют режим постоянного ношения очков. При гиперметропии слабой степени возможно ношение очков только для близи.

2. Подбор контактной коррекции.

Контактную коррекцию назначают в случаях дезадаптации к очкам, а также используют с косметической целью, в качестве дополнительного средства коррекции гиперметропии. Выбирается максимальная плюсовая контактная линза, дающая наивысшую остроту зрения.

3. Плеоптика, диплоптика и другие методы функционального лечения.

В случаях рефракционной амблиопии, связанной с гиперметропией и гиперметропическим астигматизмом, возможно назначение плеоптического лечения у взрослых. При бинокулярных нарушениях возможна попытка ортопто – диплоптического лечения.

Для улучшения аккомодации и зрительной работоспособности назначают функциональное лечение: лазер-стимуляцию цилиарной зоны (на приборе Макдел-08), одна процедура в день 3-4 мин № 10 (возможен короткий курс по 2 процедуры в день с интервалом 20-30 мин, 5 дней), электростимуляцию, инфракрасный пневмомассаж с частотой 4 Гц или синхронизированный с кардиоимпульсом, одна процедура в день по 5-10мин № 5-10.

4. Лазерная рефракционная кератопластика.

Проводят с косметической целью исключительно у пациентов, мотивированных на хирургическую (лазерную) коррекцию гиперметропии при отсутствии противопоказаний к хирургическому лечению. Решение о целесообразности и способе лазерной рефракционной кератопластики принимает рефракционный хирург.

5. Имплантация факичной ИОЛ.

В исключительных случаях при высокой гиперметропии, если не могут использоваться другие средства коррекции, а ожидаемый результат превышает риск развития послеоперационных осложнений. Вопрос об имплантации факичной ИОЛ решается офтальмохирургом.

6. Медикаментозное лечение, как опосредованное позитивное действие на остроту зрения, функцию аккомодации и зрительную работоспособность. Используют в комплексном лечении гиперметропии, сопровождающейся амблиопией и астенопией.

1) Миртилен форте – лекарственный препарат на основе экстракта черники.

Содержит антоцианозиды черники, обладающие выраженным антиоксидантным и сосудопротекторным действием, улучшающие реологические свойства крови, ускоряющие регенерацию родопсина и активирующие ферменты сетчатки. Назначают по 1 капсуле 3 раза в день в течение 2-3 мес.

2) Стрикс – в состав входят стандартизованный экстракт черники и бетакаротин. Бетакаротин метаболизирует в витамин А, обладает мощным антиоксидантным действием, защищает глаз от фотоповреждения. Назначают по 1 таблетке 2 раза в день в течение 2-3 мес.

3) Витрум вижн форте - комплекс растительных каротиноидов, антоцианозидов, витаминов и микроэлементов для профилактики и лечения

заболеваний глаз. Оказывает антиоксидантное и защитное действие. Улучшает метаболизм, укрепляет капилляры глаза, усиливает остроту зрения (в т.ч. у больных с осложненной миопией), улучшает сумеречное зрение. Улучшает зрение при повышенных нагрузках на глаза.

Назначают по 1 таблетки 2 раза в день после еды. Курс лечения составляет 3 мес. При необходимости возможно назначение повторных курсов терапии по рекомендации врача.

Возрастная катаракта

Физикальные методы исследования

Обязательные:

1. Сбор жалоб и анамнеза.

Основным симптомом катаракты является постепенно прогрессирующее безболезненное снижение остроты зрения вплоть до светоощущения. Одним из первых жалоб могут быть жалобы на чувство двоения предметов, появление мушек или пятен перед глазами, желтоватый оттенок видимого изображения, затруднения при чтении, связанные с нарушением контраста между буквами и окружающим фоном. При созревании катаракты описанные выше жалобы постепенно прогрессируют, больной начинает отмечать снижение остроты зрения. В стадии зрелой катаракты предметное зрение утрачивается, сохраняется лишь светоощущение.

При сборе анамнеза следует обратить внимание на наличие близорукости высокой степени, глаукомы, пигментной дегенерации сетчатки, рецидивирующие увеиты, общие заболевания организма.

2. Визуальное исследование глаз.
3. Пальпация при патологии глаз.
4. Биомикроскопия переднего сегмента глаза.

Исследование проводится с помощью щелевой лампы. Исследуют состояние роговицы, передней камеры и водянистой влаги, радужки и хрусталика.

5. Исследование оптических сред глаза в проходящем свете.

Исследование проводится с помощью щелевой лампы с широким зрачком. Определяют прозрачность и положение хрусталика, наличие изменений в передних слоях стекловидного тела.

6. Офтальмоскопия.

Исследование сетчатки, зрительного нерва и сосудистой оболочки в лучах света, отраженного от глазного дна. Проводится при медикаментозном мидриазе. Офтальмоскопия существует в двух видах – прямом и обратном.

Функциональные методы исследования

I. Обязательные:

1. Визометрия.

Обязательный метод исследования, выполняется при первичном обращении, при каждом обращении. Окончательную очковую коррекцию целесообразно проводить через 1-2 мес. после операции (сроки решаются индивидуально, если оперирован один глаз).

2. Определение рефракции с помощью набора пробных линз.

Определяют силу линзы, которая, будучи помещенной перед глазом, дает наивысшую остроту зрения – субъективное исследование рефракции; исследование проводят монокулярно, используют набор пробных линз, помещаемых в пробную оправу или фороптер.

3. Периметрия.

Проведение возможно только при достаточной остроте зрения. Исследование необходимо для более точного прогноза визуального результата операции.

4. Пальпаторное исследование внутриглазного давления.

Служит ориентировочным (субъективным) методом оценки уровня ВГД. Применяется в предоперационном и послеоперационном периодах.

5. Тонометрия.

Контактную тонометрию нежелательно проводить в течение 7 суток после хирургического вмешательства во избежание инфекционных осложнений, связанных с методикой проведения. В эти периоды ВГД оценивается пальпаторно или измеряется методом пневмотонометрии. Измерение ВГД в послеоперационном периоде необходимо проводить в связи с возможностью его повышения при осложненном течении послеоперационного периода.

II. Дополнительные:

1. Лазерная ретинометрия – метод определения ретинальной остроты зрения с помощью интерференционного ретинометра, позволяющий исследовать функциональное состояние органа зрения, прогнозировать функциональный исход операции при помутнениях оптических сред глаза.

2. Рефрактометрия – выполняется при первичном обращении, проверке остроты зрения в послеоперационном периоде, подборе очков через месяц после операции.

3. Ультразвуковое исследование глазного яблока – при прозрачных оптических средах имеет лишь вспомогательное значение. Проведение эхографии до операции показано при выраженных помутнениях хрусталика, заращении и ригидности зрачка. Позволяет выявить заболевания заднего отрезка глаз при невозможности выполнить офтальмоскопию и биомикроскопию глазного яблока.

В послеоперационном периоде проведение УЗИ показано при возникновении кровоизлияний в полость стекловидного тела, при подозрении на развитие цилиохориоидальной отслойки и невозможности проведения детальной офтальмоскопии и биомикроскопии глазного яблока.

4. Ультразвуковая биометрия глазного яблока применяется для измерения анатомо-топографических взаимоотношений внутренних структур глаза, длины ПЗО. Для исследования используют ультразвуковой прибор.

5. Электрофизиологическое исследование сетчатки и зрительного нерва – на дохирургическом этапе имеют прогностическое значение, выполняются при подозрении на выраженные органические изменения сетчатки

и зрительного нерва. При катаракте проводится исследование порога электрической чувствительности, лабильности зрительного нерва, критической частоты слияния мельканий (КЧСМ).

Основной способ лечения катаракты – хирургический.

Лечение начальной возрастной катаракты

1. Тауфон - серосодержащая аминокислота, образующаяся в организме в процессе превращения цистеина. Способствует улучшению энергетических процессов. Стимулирует репаративные и регенерационные процессы при заболеваниях дистрофического характера и/или заболеваниях, сопровождающихся резким нарушением метаболизма глазных тканей. Способствует нормализации функций клеточных мембран, активации энергетических обменных процессов.

Препарат применяют в виде инстилляций по 2-3 капли 2-4 раза/сут ежедневно в течение 3 месяцев. Курсы повторяют с месячным интервалом.

2. Офтан катахром - оказывает антиоксидантное действие, улучшает метаболизм и трофику тканей глаза. Цитохром С - высокомолекулярное железопорфириновое соединение, которое выделяют в виде очищенного кристаллического вещества, например, из миокарда крупного рогатого скота. Представляет собой конъюгированный белок, по структуре близкий к гемоглобину, состоит из гема и одиночной пептидной цепи (апоцитохром С). Цитохром С играет важнейшую роль в биохимических окислительно-восстановительных процессах практически у всех аэробных организмов. Гем проявляет свойства либо донора, либо акцептора электронов. Он обладает высокой химической активностью в отношении утилизации кислородных радикалов, таких как супероксид или перекись водорода, которая является сильным окислителем. Метаболиты гема действуют как "ловушки" для пероксидного радикала.

Назначают по 1-2 капли 3 раза/сут в пораженный глаз.

3. Квинакс - препарат способствует предохранению сульфгидрильных групп хрусталика от окисления и рассасыванию непрозрачных белков хрусталика. Обладает активизирующим влиянием на протеолитические ферменты, содержащиеся в водянистой влаге передней камеры глаза.

В конъюнктивальный мешок пораженного глаза закапывают по 2 капли 3 - 5 раз в сутки.

Диабетическая ретинопатия

Физикальные методы исследования

I. Обязательные:

1. Сбор жалоб и анамнеза.

Офтальмологический анамнез. Уточняется характер, длительность и периодичность зрительных расстройств: снижение остроты зрения, изменение центрального и периферического полей зрения, наличие абсолютных или относительных скотом, нарушение темновой адаптации. Выясняется наличие глаукомы.

Эндокринологический анамнез. Тип, длительность, компенсация сахарного диабета и методы его контроля (диета, таблетки или инсулинотерапия). Выясняется наличие других проявлений сахарного диабета: диабетическая нефропатия и стадия хронической почечной недостаточности, различные проявления диабетической полинейропатии, артериальная гипертензия, проводимая корректирующая терапия.

Общий анамнез. Наличие сопутствующих заболеваний и степень их компенсации, перенесенные травмы, оперативные вмешательства. У женщин необходимо уточнить особенности гинекологического анамнеза.

2. Визуальное исследование глаз.
3. Пальпация при патологии глаз.
4. Биомикроскопия переднего сегмента глаза.

Исследование проводят с помощью щелевой лампы. Выявляют состояние конъюнктивы, роговицы, передней камеры и водянистой влаги, радужки и хрусталика.

Изменения сосудистой сети перелимбальной конъюнктивы позволяют выявить первые признаки микроваскулярных нарушений.

Рубеоз радужки и/или угла передней камеры свидетельствуют о крайней тяжести диабетического поражения глазного яблока и угрозе (или наличию) неоваскулярной глаукомы. При развитии неоваскулярной глаукомы и подъеме внутриглазного давления выявляются (кроме неоваскуляризации переднего отрезка) застойная инъекция, отек эпителия и преципитаты на задней поверхности роговицы, возможно образование гифемы.

Увеличение глубины и неравномерность передней камеры, ригидность зрачка, наличие рубеоза радужки могут указывать на наличие переднегиалоидной фиброваскулярной пролиферации.

5. Исследование оптических сред глаза в проходящем свете, в прямом фокальном свете и в зеркальном поле.

Исследование проводится с помощью щелевой лампы с широким зрачком. Определяют прозрачность и положение хрусталика, наличие афакии, артифакии, изменения в передних слоях стекловидного тела.

Для пациентов с СД возможно развитие истинной диабетической катаракты, для которой характерно наличие субкапсулярных белых точечных или хлопьевидных помутнений и субкапсулярных вакуолей. По мере созревания и вовлечения в процесс кортикальных слоев и ядра хрусталика катаракта теряет свой характерный вид и не отличается от катаракт другого генеза.

6. Офтальмоскопия.

Проводится в условиях максимального мидриаза. Прямая офтальмоскопия выполняется с помощью электрического офтальмоскопа, позволяет осмотреть центральные отделы сетчатки, диск зрительного нерва, сосудистые аркады и частично среднюю периферию сетчатки. Недостатком метода является невозможность осмотра всей периферии сетчатки, обзорного наблюдения глазного дна.

Стереоскопический осмотр глазного дна позволяет осуществить обратная офтальмоскопия с помощью непрямого бинокулярного налобного офтальмоскопа и линзы + 20 дптр.

7. Биомикроскопия глазного дна (бесконтактная).

Биомикроскопия глазного дна проводится в состоянии максимального медикаментозного мидриаза. Выполняется на щелевой лампе с помощью линз большой оптической силы (60-90 дптр). Позволяет более детально и стереоскопично рассмотреть стекловидное тело и сетчатку.

При биомикроскопии определяется прозрачность и выявляются изменения стекловидного тела: наличие деструкции, присутствие глыбок пигмента, элементов крови и кровоизлияний, воспалительного экссудата, пролиферативных изменений, наличие задней отслойки стекловидного тела.

При биомикроскопии сетчатки оценивается:

- состояние ДЗН: размеры, наличие отека и проминенции, кровоизлияний, четкость границ, степень кровоснабжения;
- состояние собственных сосудов сетчатки: ход, калибр, извитость артериол и венул, состояние стенок сосудов, наличие венозных аномалий, соотношение диаметра артериол и венул, наличие шунтов;
- наличие микроаневризм, их локализация и количество;
- наличие кровоизлияний: преретинальных, интраретинальных, субретинальных; их размеры, локализация, количество;
- наличие ИРМА (артерио - венулярные шунты, обходящие зоны капиллярной окклюзии), их количество и локализация;
- наличие отека центральной области сетчатки: локализация, размеры, кистовидные изменения в нем, твердые экссудаты;
- наличие мягких экссудатов – ватообразных фокусов, представляющих собой локальные участки инфарктов в слое нервных волокон;
- наличие новообразованных сосудов, их локализация, размеры, геморрагическая активность, склонность к дальнейшему росту; по локализации неососуды делят на новообразованные сосуды ДЗН и ретинальные;
- стадия пролиферативного процесса (глиальная, неоваскулярная, фиброваскулярная, фиброзная);
- наличие тракционных деформаций сетчатки: локализация, конфигурация, высота отслойки сетчатки или ретиношизиса; наличие, характер и протяженность разрывов сетчатки.

II. Дополнительные:

1. Осмотр глазного дна с контактной линзой (трехзеркальная линза Гольдмана).

Проводится при максимальном мидриазе. Проводится при необходимости более детального осмотра как центральных, так и периферических зон глазного дна, в случаях затруднения обнаружения и локализации разрывов сетчатки.

2. Локализация разрывов, инородных тел сетчатки.

При наличии регматогенной или тракционно - регматогенной отслойки сетчатки указывается локализация, размеры и протяженность разрыва сетчатки.

3. Гониоскопия.

Метод позволяет исследовать пространство между прикорневой зоной радужки и внутренней поверхностью роговицы в области лимба. Исследование выявляет новообразованные сосуды угла передней камеры, гониосинехии, скопление пигмента и других элементов, которые служат основой для развития вторичной глаукомы или усугубляют течение уже имеющейся первичной глаукомы. Целесообразно проводить при узком или медикаментозно суженном зрачке.

Функциональные методы исследования

I. Обязательные:

1. Визометрия.

Выполняется при первичном обращении, при каждом посещении.

Высокая острота зрения не исключает наличие тяжелых морфологических проявлений диабетической ретинопатии. Для диабетической макулопатии характерны колебания остроты зрения в зависимости от уровня гликемии и артериального давления.

Для пациентов с развитыми стадиями ретинопатии при наличии макулярных изменений важны даже незначительные, в пределах сотых долей, изменения остроты зрения, поэтому в таких случаях целесообразно определять остроту зрения с помощью таблиц для слабовидящих с меньшим шагом, чем в стандартной таблице Сивцева.

Окончательную очковую коррекцию после проведенного лечения и факоэмульсификации катаракты проводят через 3-4 недели после вмешательства, а после трансцилиарной витрэктомии – через 2-3 месяца после операции (сроки решаются индивидуально, например, если оперирован один глаз).

2. Периметрия.

У пациентов с диабетической ретинопатией целесообразно выполнять кинетическую и статическую периметрию.

Кинетическая периметрия позволяет определить границы видимого пространства, его сужения с любой стороны и абсолютные скотомы. Она выявляет характерные сужения поля зрения при различных формах глаукомы, выпадения в поле зрения, обусловленные преретинальными кровоизлияниями, нарушениями кровообращения в ретинальной сосудистой сети и тракционными деформациями сетчатки.

Статическая периметрия дает количественную информацию о состоянии чувствительности сетчатки в различных ее точках. Применение пороговых программ при диабетической ретинопатии и макулопатии может быть использовано для их ранней диагностики, для оценки эффективности лечения и стойкости полученных результатов, для оценки функционального состояния сетчатки в зоне Бьеррума при наличии глаукомы и т.д.

3. Кампиметрия.

Проведение кампиметрии показано у пациентов с диабетической макулопатией при отсутствии возможности проведения статической периметрии с использованием программ исследования центральной части поля зрения. Проведение регулярных исследований помогает оценить эффективность проводимого лечения.

2. Тонометрия глаза.

Является обязательным методом исследования, так как у пациентов с сахарным диабетом частота развития первичной открытоугольной глаукомы значительно выше, чем в общей популяции. При наличии неоваскуляризации переднего сегмента возможно развитие неоваскулярной глаукомы.

Контактную тонометрию нежелательно проводить в сроки от 3 до 7 суток после хирургического вмешательства во избежании инфекционных осложнений, связанных с методикой проведения. В эти периоды измерение ВГД проводится пальпаторно или методом пневмотонометрии.

После трансцилиарной витрэктомии необходимо проводить регулярное измерение ВГД в связи с возможностью повышения внутриглазного давления при осложненном варианте течения тампонады витреальной полости силиконовым маслом, при прогрессирующем набухании хрусталика, развитии неоваскулярной глаукомы.

II. Дополнителные:

1. Рефрактометрия.

Выполняется при первичном обращении, при проверке остроты зрения и подборе очков в соответствующие сроки после лазерного или хирургического лечения.

2. Тонография. Выполняется при подозрении на глаукому.

3. Офтальмохромоскопия - офтальмоскопия, осуществляемая в цветном свете (красном, желтом, синем, в бескрасном, желто-зеленом или пурпурном) путем использования соответствующих светофильтров; позволяет выявлять детали глазного дна, невидимые при обычной офтальмоскопии.

4. Флюоресцентная ангиография глаза.

ФАГ в настоящее время имеет лишь вспомогательное значение. Наиболее информативна ФАГ при диабетической макулопатии или при подозрении на ее наличие. Таким образом, в настоящее время показанием к проведению ФАГ сетчатки является лишь подозрение на наличие ишемической формы диабетической макулопатии – для решения вопроса о целесообразности проведения лазеркоагуляции сетчатки.

5. Лазерная ретинометрия - метод определения ретинальной остроты зрения с помощью интерференционного ретинометра, позволяющий исследовать функциональное состояние органа зрения, прогнозировать функциональный исход операции при помутнениях оптических сред глаза.

6. Ультразвуковое исследование глазного яблока.

Проводится, когда офтальмоскопия невозможна или неинформативна; показывает состояние стекловидного тела, оболочек.

УЗИ в до- и послеоперационном периодах показано при подозрении на наличие переднегиалоидной фиброваскулярной пролиферации.

В послеоперационном периоде проведение срочного УЗИ показано при возникновении кровоизлияний в полость стекловидного тела, при подозрении на развитие цилиохориоидальной отслойки и невозможности проведения детальной офтальмоскопии и биомикроскопии глазного дна.

7. Электрофизиологические исследования.

Проведение ЭФИ целесообразно перед выполнением трансцилиарной витрэктомии для оценки функционального состояния сетчатки и зрительного нерва:

- при значительном снижении прозрачности оптических сред (катаракта, интравитреальный гемофтальм);
- при далеко зашедших стадиях диабетической ретинопатии с выраженными нарушениями ретинальной гемодинамики;
- при наличии в анамнезе развитой и терминальной глаукомы.

ЭФИ после трансцилиарной витрэктомии целесообразно проводить в случаях низкого зрения при полном анатомическом успехе операции. Результаты ЭФИ указывают на степень поражения сетчатки и зрительного нерва, что позволяет сформулировать прогноз зрения в послеоперационном периоде.

Перед проведением факоэмульсификации катаракты показано проведение ЭФИ для оценки поражения сетчатки и зрительного нерва.

Кроме того, ЭФИ могут быть использованы для ранней диагностики и оценки угрозы развития диабетической ретинопатии, позволяют судить об эффективности лечения.

Наиболее информативной при диабетических изменениях сетчатки считается электроретинограмма, как общая, так и ритмическая. Исследование порога чувствительности позволяет оценить функциональное состояние сетчатки: плохим прогностическим признаком считается повышение порога электрической чувствительности выше 500-600 мкА, что указывает на тяжелые дистрофические изменения сетчатки.

Лечение

I. Обязательные:
1. Назначение лекарственной терапии.
2. Подбор очковой коррекции.

II. Дополнительные:
1. Пара- и ретробульбарные инъекции.
2. Субконъюнктивальные инъекции.
3. Электрофорез лекарственных препаратов при заболеваниях глаз.
4. Фокальная лазерная коагуляция глазного дна.
5. Панретинальная лазеркоагуляция.

Лекарственная терапия:
1. Эмоксипин (или Тауфон) по 1-2 капли 2-3 раза в день;
2. Витрум вижн форте по 1таблетке 2 раза в день;
3. Трайкор по 1 таблетке 1 раз в день;
4. Вобэнзим по схеме (по 7 таблеток 3 раза в день 1 месяц, по 5 таблеток 3 раза в день 1 месяц, по 3 таблетки 3 раза в день до полугода) или Теоктацид по 1 таблетке 1 раз в день до полугода;
5. Эмоксипин 0,5 мл + Реополиглюкин 0,5 мл парабульбарно;
6. Гистохром 0,5 мл субконъюнктивально;
7. Ретиналамин 0,5 мл парабульбарно;
8. Солкосерил 4,0 в/в капельно на 0,9% - 100,0 физ. раствора;
9. Берлитион 10,0 в/в капельно на 0,9% - 100,0 мл физ. раствора в течение 10 дней. В дальнейшем переходят на поддерживающую терапию и назначают по 300 мг (1 таб.) 1 раз/сут.

Лазерная коагуляция. Лечение с помощью лазерной коагуляции направлено на то, чтобы вызвать инволюцию новообразованных сосудов и предотвратить потерю зрения вследствие кровоизлияния в стекловидное тело или вследствие тракционной отслойки сетчатки.

Объем лечения (секторальная или панретинальная коагуляция) зависит от распространенности неоваскулярных изменений.

При умеренном течении заболевания коагуляты наносят последовательно далеко друг от друга при малой мощности, а при более выраженном процессе или рецидивах расстояния уменьшают, а мощность увеличивают.

Противопоказаниями для лазерного лечения являются недостаточная прозрачность оптических сред глаза, фиброваскулярная пролиферация III-IV степени, выраженная геморрагическая активность на глазном дне, очень низкая острота зрения.

Панретинальная лазеркоагуляция

Абсолютные показания:

- новообразованные сосуды ДЗН площадью не менее четверти-трети ДЗН с витреальными и преретинальными кровоизлияниями или без них;
- витреальные или преретинальные кровоизлияния в сочетании с новообразованными сосудами ДЗН (на ДЗН и/или находящиеся в перипапиллярной зоне до 1 диаметра диска зрительного нерва от края ДЗН), имеющая любые размеры, или новообразованными сосудами на сетчатке любой локализации площадью не менее половины диаметра ДЗН.

Относительные показания:

- неоваскуляризация угла передней камеры с сопутствующей пролиферативной диабетической ретинопатии или без нее;
- неоваскуляризация радужки в сочетании с ретинальной неоваскуляризацией с витреальными и преретинальными кровоизлияниями или без них.

Возможные показания:

- пролиферативная диабетическая ретинопатия без факторов риска развития слепоты (невообразованные сосуды ДЗН (на ДЗН и/или в перипапиллярной зоне до 1 диаметра ДЗН от края ДЗН), имеющая площадь, меньшую четверти-трети диаметра ДЗН; новообразованные сосуды на сетчатке, занимающие площадь менее половины диаметра ДЗН, без витреальных и преретинальных кровоизлияний; новообразованные сосуды на сетчатке, занимающие площадь менее половины диаметра ДЗН, сочетающиеся с витреальными или преретинальными кровоизлияниями);
- непролиферативная диабетическая ретинопатия тяжелой степени (препролиферативная).

Протокол офтальмологического ведения больных сахарным диабетом

МОДЕЛИ БОЛЬНЫХ	ЛЕЧЕБНО-ДИАГНОСТИЧЕСКИЙ АЛГОРИТМ
Отсутствие диабетической ретинопатии	Стандартное офтальмологическое обследование. Повторный осмотр через 12 месяцев.
Непролиферативная ретинопатия без макулярного отека	Стандартное офтальмологическое обследование. Повторный осмотр через 6 месяцев.
Непролиферативная ретинопатия с макулярным отеком менее 400 микрон	Стандартное офтальмологическое обследование. Дополнительно — периметрия (макулярный тест), оптическая когерентная томография (ОКТ), флюоресцентная ангиография глазного дна (ФАГ) при необходимости. Фокальная (и/или по типу «решетки») лазеркоагуляция сетчатки в течение 4—6 недель с момента диагностики. Повторный осмотр через 2—3 месяца. При сохранении отека — дополнительная лазерная коагуляция.
Непролиферативная ретинопатия с макулярным отеком более 400 микрон	Стандартное офтальмологическое обследование. Дополнительно — периметрия (макулярный тест), ОКТ, ФАГ при необходимости. Интравитреальное введение кристаллических кортикостероидов («Кеналог»)[6] или ингибиторов ангиогенеза («Авастин»)[7]. При введении кортикостероидов — контроль внутриглазного давления (ВГД). Фокальная (и/или по типу «решетки») лазеркоагуляция сетчатки через 2 недели после ИВВА и через 4 недели после ИВВК. Повторный осмотр через 2—3 месяца. При сохранении отека поданным ОКТ (или при его рецидиве) возможна дополнительная лазеркоагуляция в сочетании с ИВВА. Осмотр через 6 месяцев. При отсутствии эффекта от лечения — витрэктомия.
Непролиферативная ретинопатия с макулярным отеком вследствие нарушения витреоретинального контакта (тракционный макулярный отек)	Стандартное офтальмологическое обследование. Дополнительно — периметрия (макулярный тест), ОКТ, ФАГ при необходимости. Витрэктомия. Осмотр через 2 месяца.

Препролиферативная или пролиферативная ретинопатия без макулярного отека	Стандартное офтальмологическое обследование. Дополнительно — периметрия (скрининговый тест) Панретинальная лазеркоагуляция сетчатки (ПРЛКС). Первый сеанс в течение 3—6 недель с момента диагностики. Повторный осмотр через 3 месяца. При отсутствии стабилизации — дополнительная лазерная коагуляция.
Препролиферативная или пролиферативная ретинопатия с макулярным отеком менее 400 микрон	Стандартное офтальмологическое обследование. Дополнительно — периметрия (скрининговый и макулярный тесты), ОКТ, ФАГ при необходимости. Фокальная (и/или по типу «решетки») лазеркоагуляция сетчатки в течение 3-х недель с момента диагностики. ПРЛКС. Первый сеанс через 3—6 недель после выполнения фокальной (и/или по типу «решетки») лазеркоагуляции сетчатки. Повторный осмотр через 2 месяца. При отсутствии стабилизации — дополнительная лазерная коагуляция.
Препролиферативная или пролиферативная ретинопатия с макулярным отеком более 400 микрон	Стандартное офтальмологическое обследование. Дополнительно — периметрия (скрининговый и макулярный тесты), ОКТ, ФАГ при необходимости. ИВВК или ИВВА. При введении кортико-стероидов — контроль ВГД. Фокальная (и/или по типу «решетки») лазеркоагуляция сетчатки через через 2 недели после ИВВА и через 4 недели после ИВВК. ПРЛКС. Первый сеанс через 2 недели после выполнения фокальной (и/или по типу «решетки») лазеркоагуляции сетчатки. При наличии ретинопатии высокого риска потери зрения первый сеанс ПРЛКС можно сочетать с проведением лазеркоагуляции в макулярной области. Повторный осмотр через 3 месяца. При отсутствии стабилизации течения ретинопатии — дополнительная лазерная коагуляция. При стабилизации течения ретинопатии — контроль состояния макулярной зоны (ОКТ). Осмотр через 6 месяцев. При отсутствии эффекта от лечения — витрэктомия.

Пролиферативная ретинопатия с кровоизлиянием в стекловидное тело, не препятствующим выполнению лазеркоагуляции сетчатки	Стандартное офтальмологическое обследование. Дополнительно — периметрия (скрининговый тест). ПРЛКС (в первый сеанс обрабатываются нижние отделы сетчатки). Повторный осмотр через 3 месяца. При отсутствии стабилизации — дополнительная коагуляция.
Пролиферативная ретинопатия с кровоизлиянием в стекловидное тело, препятствующим выполнению лазеркоагуляции сетчатки у пациента, не получавшего раньше лазерного лечения	Стандартное офтальмологическое обследование. Дополнительно — периметрия (если возможна), В-сканирование. Повторные осмотры каждые 1—2 недели (возможно ношение «дырчатых» очков). При рассасывании кровоизлияния (хотя бы частичном) — ПРЛКС. При отсутствии возможности выполнить коагуляцию в течение 3 месяцев — витрэктомия. После выполнения витрэктомии — осмотр через 1 месяц. При наличии активной неоваскуляризации — ПРЛКС (возможно в сочетании с ИВВА).
Пролиферативная ретинопатия с кровоизлиянием в стекловидное тело, препятствующим выполнению лазеркоагуляции сетчатки у пациента, после ранее проведенного лазерного лечения (ПРЛКС)	Стандартное офтальмологическое обследование. Дополнительно — периметрия (если возможна), В-сканирование. Повторный осмотр через 4—6 недель (возможно ношение «дырчатых» очков). При рассасывании кровоизлияния — дополнительная коагуляция. При отсутствии возможности выполнить коагуляцию — осмотр через 2—3 месяца. При отсутствии положительной динамики — витрэктомия. После выполнения витрэктомии — осмотр через 1 месяц. При необходимости — дополнительная коагуляция.
Пролиферативная ретинопатия с витреоретинальной тракцией без активной неоваскуляризации	Стандартное офтальмологическое обследование. Дополнительно — периметрия (скрининговый тест), В-сканирование. ПРЛКС. Первый сеанс в течение 4-х недель с момента диагностики. Повторный осмотр через 3 месяца. При отсутствии стабилизации — витрэктомия. После выполнения витрэктомии — осмотр через 1 месяц.

Пролиферативная ретинопатия с витреоретинальной тракцией при наличии активной неоваскуляризации	Стандартное офтальмологическое обследование. Дополнительно — периметрия (скрининговый тест), В-сканирование. ПРЛКС. Первый сеанс в течение 2-х недель с момента диагностики. Повторный осмотр через 2 месяца. При отсутствии стабилизации — дополнительная коагуляция или витрэктомия. После выполнения витрэктомии — осмотр через 1 месяц.
Пролиферативная ретинопатия с тракционной отслойкой сетчатки, захватывающей макулярную зону или угрожающей ей	Стандартное офтальмологическое обследование. Дополнительно — периметрия (скрининговый тест), В-сканирование. Витрэктомия. После выполнения витрэктомии — осмотр через 1 месяц.
Пролиферативная ретинопатия с рубеозом радужки без наличия вторичной глаукомы	Стандартное офтальмологическое обследование. Дополнительно — периметрия (скрининговый тест), гониоскопия, тонометрия. ПРЛКС (периферический вариант). Первый сеанс в течение 2 недель с момента диагностики (при невозможности выполнить ПРЛКС — криоретинопексия). Возможно ИВВА за 2 недели до ПРЛКС для достижения желаемого мидриаза (за счет временного подавления рубеоза). Повторный осмотр через 2 месяца. При отсутствии регресса неоваскуляризации радужки или угла передней камеры —дополнительная коагуляция.
Пролиферативная ретинопатия с рубеозом радужки при наличии вторичной глаукомы	Стандартное офтальмологическое обследование. Дополнительно — периметрия (скрининговый тест), гониоскопия, тонометрия. Местно — β-блокаторы, ингибиторы карбоангидразы, кортикостероиды. Пилокарпин (и препараты, его содержащие) не назначать!!! ПРЛКС. Первый сеанс в течение 2 недель с момента диагностики (при невозможности выполнить ПРЛКС — криоретинопексия). Повторный осмотр через 2 месяца. При отсутствии эффекта — дополнительная лазерная коагуляция и циклодеструктивные вмешательства. Возможно ИВВА или ИВВК.

Непролиферативная диабетическая ретинопатия с макулярным отеком при наличии катаракты препятствующей выполнению лазеркоагуляции сетчатки	Стандартное офтальмологическое обследование. Дополнительно — периметрия (скрининговый и макулярный тесты). По возможности окт. При наличии выраженного отека (оцениваемого при биомикроскопии сетчатки) или поданным ОКТ более 300 мкм возможно ИВВА или ИВВК за 2 недели до оперативного лечения. При введении кортикостероидов — контроль ВГД. Удаление катаракты. Фокальная (и/или по типу «решетки») лазеркоагуляция сетчатки в течение 1 —2 недель с момента удаления катаракты. Повторный осмотр через 2 месяца. При отсутствии стабилизации — дополнительная лазерная коагуляция
Препролиферативная или пролиферативная ретинопатия без макулярного отека при наличии катаракты, препятствующей выполнению лазеркоагуляции сетчатки	Стандартное офтальмологическое обследование. Дополнительно — периметрия (скрининговый тест). Удаление катаракты. ПРЛКС. Первый сеанс в течение 4 недель с момента удаления катаракты. Повторный осмотр через 2 месяца. При отсутствии стабилизации — дополнительная лазерная коагуляция.
Препролиферативная или пролиферативная ретинопатия с макулярным отеком при наличии катаракты препятствующей выполнению лазеркоагуляции сетчатки	Стандартное офтальмологическое обследование. Дополнительно — периметрия (скрининговый тест). ИВВА или ИВВК за 2 недели до оперативного лечения. При введении кортикостероидов — контроль ВГД. Удаление катаракты. Фокальная (и/или по типу «решетки») лазеркоагуляция сетчатки в течение 2 недель с момента удаления катаракты. ПРЛКС. Первый сеанс через 2 недели с момента проведения фокальной (и/или по типу «решетки») лазеркоагуляции сетчатки. При наличии ретинопатии высокого риска потери зрения первый сеанс ПРЛКС можно сочетать с проведением лазеркоагуляции в макулярной области. Повторный осмотр через 2 месяца. При отсутствии стабилизации — дополнительная лазерная коагуляция.

Неврит зрительного нерва

Физикальные методы исследования

I. Обязательные:

1. Жалобы больных зависят от выраженности и локализации воспалительного процесса. Наиболее часто больные говорят о постепенном (в течение 3 дней, реже 1 нед) затуманивании зрения (затуманивании, «сетке» перед глазами, «пятне» перед глазом); выпадении полей зрения или ограничении периферического зрения; ухудшении цветоощущения; болях при движении глаз и головы.

При сборе анамнеза необходимо обращать внимание на возраст больного, односторонность или двусторонность поражения, время появления симптомов и длительность их существования. Следует подробно расспросить о наличии системных и локальных заболеваний, вследствие которых наиболее часто развивается неврит.

2. Визуальное исследование глаз.

В большинстве случаев при наружном осмотре не выявляется каких-либо изменений. При остром ретробульбарном неврите может наблюдаться экзофтальм (из-за отека орбитальной ткани, окружающей очаг воспаления), ограничение подвижности глазного яблока (из-за болевого синдрома). При неврите, возникшем на фоне демиелинизирующего заболевания, может отмечаться нистагм, признаки поражения лицевого нерва.

3. Исследование переднего сегмента глаза методом бокового освещения.

4. Исследование сред глаза в проходящем свете.

5. Биомикроскопия глаза.

Выполняется для исключения сопутствующей патологии (увеита, кератита), вследствие которой мог развиться неврит.

6. Офтальмоскопия.

Является основным методом диагностики неврита. При папиллите определяется отек ДЗН (стушеванность контуров, небольшая проминенция в стекловидное тело), его гиперемия, расширение артерий и вен, иногда геморрагии на ДЗН, заполнение экссудатом сосудистой воронки. При ретробульбарном неврите в ранние сроки заболевания (1-й мес) наблюдается нормальная картина глазного дна, затем возможно появление признаков атрофии.

II. Дополнительный:

1. Пальпация место выхода ветвей глазничного и верхнечелюстного нерва. Проводится при наличии болевого синдрома у пациента для исключения воспаления тройничного нерва.

Функциональные методы исследования

I. Обязательные:

1. Визометрия.

Острота зрения снижается при поражении папилломакулярного пучка от 0,9 до светоощущения.

2. Периметрия.

При периметрии (особенно на ахроматический свет) в зависимости от локализации воспалительного процесса могут выявляться центральные и парацентральные скотомы, концентрическое сужение поля зрения на 20-400. Поле зрения на цвета сужено (патогномоничный признак неврита).

3. Тонометрия глаза.

Проводится пациентам старшей возрастной группы для исключения сопутствующей глаукомы или для выявления повышения ВГД в результате увеитов, склеритов, кератитов, являющихся причиной неврита.

4. Исследование чувствительной и двигательной сферы при патологии центральной нервной системы.

II. Дополнительные:

1. Кампиметрия.
2. Исследование цветоощущения по полихроматическим таблицам. Для невритов характерно снижение цветоощущения.
3. Определение рефракции с помощью набора пробных линз.
4. Ультразвуковое исследование.
5. Электрофизиологические исследования.

ЭФИ включают регистрацию электроретинограммы, регистрацию зрительных вызванных потенциалов, регистрацию чувствительности и лабильности зрительного анализатора, расшифровку, описание и интерпретацию данных электрофизиологических исследований зрительного анализатора для оценки тяжести поражения зрительного нерва и прогноза зрительных функций.

Методы визуализации

1. Магнитно-резонансная томография глазницы.
2. Описание и интерпретация магнитно-резонансных томограмм.
3. Компьютерная томография головы.
4. Рентгенография всего черепа, в одной или более проекциях.
5. Рентгенография глазницы.
6. Рентгенография глазного отверстия и канала зрительного нерва.
7. Описание и интерпретация рентгенографических изображений.
8. Компьютерная томография глазницы.
9. Описание и интерпретация компьютерных томограмм.

Лечение

I. Общие мероприятия

Лечение системного заболевания в случае его выявления.

Воспалительный процесс в зрительном нерве всегда вторичен и является осложнением общей инфекции или локального воспалительного процесса, поэтому выявление и лечение основного заболевания определяет успех терапии неврита и является профилактикой рецидивирования. Терапия назначается в амбулаторных условиях либо в специализированном отделении стационара. Лечение проводит соответствующий специалист.

II. Медикаментозное лечение:

1. Этиотропная терапия.

При установлении причины заболевания используется соответствующий этиотропный препарат.

При идиопатическом неврите применяют антибиотики широкого спектра действия. В начале заболевания препараты вводят парентерально, затем возможен переход на пероральный режим.

Используются:

- цефалоспорины 3-го поколения (цефтазидим – порошок для приготовления раствора для инъекций 0,5 г; 1,0 г; 2,0 г) – пара (ретро) бульбарные инъекции 1 мл раствора 1 раз в сутки 10 дней, в/м или в/в 500 мг каждые 8-12 часов;
- пенициллины (ампициллин – таблетки по 250 мг) – внутрь при улучшении состояния по 250-500 мг каждые 6 часов. Суточная доза составляет 2-3 г. Продолжительность 5-14 дней.

2. Глюкокортикостероиды.

Используются как сильные противовоспалительные (в том числе противоотечные), противоаллергические и иммуномодулирующие средства.

При идиопатическом неврите могут использоваться парентерально. При неврите, развившемся на фоне аутоиммунных заболеваний, используется пульс-терапия.

Используются:

- дексаметазон (раствор для инъекций 4 мг/мл) – вводят пара(ретро)булбарно по 1 мл раствора 1 раз в сутки в течение 10 дней + при идиопатическом неврите в/в капельно 100 мг в 250 мл 5% декстрозы в течение суток;
- бетаметазон (дипроспан, кеналог; раствор для инъекций 7 мг/мл) – вводят пара(ретро)бульбарно 1 мл раствора однократно;
- преднизолон (таблетки по 1 и 5 мг) – применяют внутрь по 0,005 г 4-6 раз в сутки в течение первых 5 дней с последующим постепенным снижением дозы;
- метилпреднизолон (порошок для приготовления раствора для инъекций во флаконах по 250 мг) – используют для в/в пульс-терапии при неврите, вызванном аутоиммунными заболеваниями: по 0,5-1 г каждые 6 ч 3-5 дней с последующим переходом на пероральные ГКС.

3. Антигистаминные препараты.

Используются для предупреждения или ослабления аллергических реакций вследствие воспаления и действия лекарственных препаратов.

Используются:

- супрастин (таблетки по 25 мг) – внутрь во время еды по 25-50 мг 3-4 раза в день;
- кларитин (таблетки по 10 мг) – внутрь по 10 мг 1 раз в день.

4. Дезинтоксикационная терапия.

Используются для снижения интоксикации вследствие воспаления и действия лекарственных препаратов.

Используется:

- кальция хлорид (10 % раствор для инъекций) – 1 раз в сутки в/в медленно по 5-15 мл раствора, разбавляя перед введением 100-200 мл физ. раствора;
- глюкоза (40 % раствор для инъекций) – 200 мл в/в капельно до 3 капель в минуту 5 дней.

5. Нестероидные противовоспалительные препараты системно. Используются для уменьшения выраженности воспалительных явлений, особенно у пациентов с невозможностью применения ГКС.

Используется:

- диклофенак (таблетки 50 мг; свечи ректальные по 50-100 мг) – применяют внутрь по 50 мг 3 раза в сутки после еды или ректально по 50-100 мг 2 раза в сутки или
- индометацин (раствор для инъекций) – в/м в начале терапии для более быстрого купирования воспалительного процесса по 60 мг 1-2 раз в день в течение 5-7 дней.

6. Диуретики.

Прменяется для уменьшения явлений отека зрительного нерва.

Используется:

- глицерин (50 % раствор) – применяют внутрь из расчета 1,5 г/кг в течение недели;
- диакарб (таблетки по 0,25 г) – внутрь по 0,25 г 2-3 раза в сутки.

7. Нейропротекторная терапия.

Часто в исходе невритов развивается частичная атрофия зрительного нерва. Для уменьшения ее тяжести и поддержания зрительных функций пациента рекомендуется проведение ежегодных курсов нейропротекции, влючающих медикаментозную и физиотерапию. Данные курсы могут выполняться как в стационаре, так и амбулаторно. Оптимальное время проведения – с ноября по апрель.

Прямые нейропротекторы:

- супероксиддисмутаза (леофилизат для приготовления глазных капель 0,8 млн ЕД) – местно: по 1 капле 6 раз с интервалом 10 мин 3 раза в день в течение 10 дней – в виде предварительно приготовленного раствора (400 тыс. ЕД или 1,6 млн ЕД сухого вещества растворяют соответственно

в 1 или 4 мл стерильного 0,9% раствора NaCl или воды для инъекций). Раствор можно хранить в течение суток;

- эмоксипин (1% раствор для инъекций) – парабульбарно по мл ежедневно в течение 10 сут или по 1 капле 6 раз в конъюнктивальный мешок с интервалом 10 мин 3 раза в день в течение 10 дней;

- гистохром (0,02 % раствор для инъекций) – парабульбарноили в/м по мл ежедневно в течение 10 суток;

- ретиналамин (порошок для приготовления раствора для инъекций 5 мг) – порошок растворяют в мл изотонического раствора NaCl и вводят парабульбарно или в/м по мл ежедневно в течение 10 сут.

Непрямые нейропротекторы:

- теофиллины (таблетки по 100 и 200 мг) – внутрь по 250 мг 3 раза в сутки не менее 2 недель;

- винпоцетин (кавинтон; таблетки по 5 мг; раствор для инъекций) – в/в капельно; начальная суточная доза – 20 мг (растворить в 0,5-1 л инфузионного раствора). При хорошей переносимости в течение 3-4 дней дозу повышают до максимальной – 1 мг/кг/сутки. Курс лечения – 10-14 дней. После достижения улучшения переходят на прием препарата внутрь, по 5-10 мг 3 раза в день. Поддерживающая доза – 5 мг 3 раза в день в течение длительного времени. Перед отменой дозу следует постепенно уменьшить;

- пентоксифиллин (трентал; раствор для инъекций 2%, таблетки 0,1 г) – в/в медленно; 50 мг на 10 мл 0,9 % раствора NaCl (в течение 10 мин), затем капельно в дозе 100 мг в 250-500 мл 0,9 % NaCl или в 5 % растворе декстрозы (длительность введения – 90-180 мин). После достижения улучшения переходят на прием препарата внутрь 600 мг/сут за 3 приема. По мере улучшения состояния дозу можно уменьшить до 300 мг/сут;

- пирацетам (ноотропил; капсулы 400 мг, таблетки, покрытые оболочкой, 800 и 1200 мг) – суточная доза – 30-160 мг/кг, кратность приема 2-4 раза в сутки. Внутрь назначается во время приема пищи или натощак; следует запивать жидкостью (вода, сок). Продолжительность приема – 6-8 нед;

- пикамилон (таблетки по 20 или 50 мг) – внутрь по 50 мг 3 раза в сутки в течение месяца;

- экстракты гинкго билоба (танакан; таблетки по 40 мг, раствор для в/в приема 30 мл во флаконе) – внутрь по таблетке или мл раствора для приема внутрь 3 раза в сутки во время еды. Продолжительность курса лечения – от 1 до 3 месяцев;

- витамины А,Е,С, группы В (таблетки и растворы для инъекций) – перорально или парентерально в составе поливитаминных комплексов или по отдельности в течение 1 месяца.

III. Физиотерапевтическое лечение

1. Магнитотерапия.
2. Электро- и лазерстимуляция зрительного нерва.

Физиотерапевтические процедуры назначаются параллельно с медикаментозной терапией и способствуют улучшению кровообращения и трофики, стимулируют сниженные обменные процессы, повышают проницаемость сред и тканей глаза, улучшают функциональное состояние зрительного нерва, стимулируют сохранившиеся нервные волокна, оказывают рассасывающее действие и в итоге способствуют улучшению зрительных функций.

Возможно проведение только в случае отсутствия у пациентов противопоказаний к физиотерапии в общем и к данным методам в частности. К основным противопоказаниям, которые могут быть у пациентов с атрофией ЗН, относятся гипертоническая болезнь III стадии, резко выраженный атеросклероз сосудов головного мозга, заболевания ССС в стадии декомпенсации, общее тяжелое состояние больного, лихорадочное состояние больного, инфекционные заболевания в острой стадии, новообразования, острые гнойно-воспалительные процессы различной локализации, состояния после ОНМК (ОИМ) (1-3 мес) и др.

Глаукома

Физикальные методы исследования

I. Обязательные:

1. Сбор жалоб и анамнеза.

I. Подозрение на глаукому.

Жалобы пациенты не предъявляют. Подозрение на глаукому может возникнуть во время обследования при обращении по поводу другого заболевания или при диспансерном осмотре.

При сборе анамнеза особое внимание уделяется выявлению у пациентов факторов риска глаукомы. К ним относятся:

- пожилой возраст;
- неблагополучная наследственность по глаукоме среди прямых родственников обследуемого;
- наличие глаукомы на парном глазу;
- наличие сердечно-сосудистых заболеваний (артериальная гипотензия, ИБС);
- нарушение углеводного и липидного обмена;
- наличие мигрени, синдрома Рейно;
- наличие неврологических заболеваний (дисциркуляторная энцефалопатия);
- наличие заболеваний щитовидной железы;
- наличие в анамнезе массивной кровопотери;
- наличие в анамнезе заболеваний почек;
- употребление алкоголя и курение.

Также следует расспросить пациента о возможных причинах у него вторичной глаукомы (воспалительные заболевания глаза в анамнезе, травмы глаз, длительный прием стероидов и т.д.) и имеющихся глазных заболеваниях, которые могут влиять на результаты исследования зрительных функций (катаракта, возрастная макулярная дегенерация).

II. Первичная открытоугольная глаукома (ПОУГ).

Заболевание характеризуется бессимптомным течением с прогрессирующим снижением зрительных функций. Редко (примерно у 15% больных) выявляют следующие жалобы:

- периодическое появление радужных кругов;
- астенопические жалобы, связанные с ослаблением аккомодации;
- мерцание перед глазами;
- чувство давления в глазных яблоках.

При сборе анамнеза нужно обращать внимание на следующие факторы риска:

- уровень ВГД;
- наследственность;
- мужчины старше 45 лет;

- нейроэндокринные и обменные нарушения;
- гемодинамические нарушения;
- миопическая рефракция.

III. Первичная закрытоугольная глаукома. (ПЗУГ).

Ввиду того, что ПЗУГ имеет волнообразное течение, в межприступный период жалоб, как правило, нет.

При подостром и остром приступе пациент говорит о боли в глазу и окружающей его области с иррадиацией в лоб, висок, скуловую область; о снижении остроты зрения, появления радужных кругов перед глазами; покраснение глаз; могут быть жалобы на боли в области сердца, животе, тошнота, рвота.

При продвинутых стадиях заболевания, когда ПЗУГ становится хронической, жалобы схожи с таковыми при ПОУГ.

При сборе анамнеза следует расспросить пациента о ситуациях, предшествующих приступу: имели ли место стресс, перевозбуждение, длительное положение с наклоном головы, чрезмерно большой объем принятой жидкости, прием препаратов (в том числе закапывание мидриатиков).

2. Визуальное исследование глаз.

При наружном осмотре изменения будут визуализироваться только при приступе: инъекция глазного яблока, снижение прозрачности роговицы (из-за отека), расширение зрачка. Если у пациента уже был приступ в анамнезе, то можно заметить секторальную атрофию радужки.

3. Передняя биомикроскопия.

В переднем отделе глаза выявляют признаки микрососудистых изменений в конъюнктиве и эписклере:

- неравномерное сужение артериол;
- расширение венул;
- образование микроаневризм и мелких геморрагий;
- зернистый ток крови;
- симптом кобры;
- атрофия радужки;
- деструкция пигментной каймы;
- псевдоэксфолиации.

Специфичность данных проявлений низк; встречаются при различных формах глаукомы и других заболеваниях глаз.

При латентно протекающей ПЗУГ можно отметить только обмельчание передней камеры (при глаукоме с плоской радужкой камера более мелкая на периферии и относительно глубокая в центре).

При развитии приступа обнаруживается смешанная застойная инъекция, которая может сопровождаться отеком конъюнктивы. Роговица отечная, могут быть буллезные изменения. Передняя камера мелкая, иногда сохраняется в области зрачка. Влага прозрачная, но может и мутнеть из-за увеличения содержания в ней белка. Рисунок радужки стушеван, возможна гиперемия. Зрачок паралитически расширен, имеет неправильной формы.

4. Офтальмоскопия.

Позволяет выявить характерные для глаукомы изменения, но следует помнить, что их отсутствие не исключает диагноз «глаукомы». Следует произвести оценку:

1) Экскавации ДЗН. В здоровых глазах соотношение Э/Д редко превышает 0,5. Большой размер позволяет заподозрить глаукому. Обязательно проводится сравнение размеров экскавации в парных глазах. У здоровых людей разница в величине Э/Д больше 0,2 бывает редко. Если на дне экскавации визуализируются отверстия решетчатой пластинки склеры, это свидетельствует в пользу глаукомы.

2) Цвета ДЗН. Побледнение свидетельствует в пользу глаукомы, особенно если зона побледнения меньше зоны эксакавации. Обязательно проводится сравнение цвета ДЗН в парных глазах.

3) Неврального кольца. В здоровых глазах оно наиболее широкое в верхне- и нижнетемпоральных сегментах. При глаукоме наблюдается его сужение именно в этих сегментах.

4) Геморрагий. При глаукоме могут обнаруживаться мелкие геморрагии в ДЗН, сохраняющиеся от 1 до 12 нед.

5) Состояние перипапиллярной зоны. При глаукоме часто наблюдается перипапаллярная хориоретинальная атрофия, сочетающаяся с локальной потерей дуговых аксонов.

5. Гониоскопия.

О наличии открытоугольной глаукомы свидетельствуют уплотнения зоны трабекулы, экзогенная пигментация, заполнение шлеммова канала кровью. Если выявляется сужение угла, то у пациента подозревают наличие латентной закрытоугольной глаукомы. Однако в большинстве случаев угол передней камеры открыт и имеет нормальный вид.

Функциональные методы исследования

I. Обязательные:

1. Визометрия.

У пациентов с ПЗУГ может определяться гиперметропическая рефракция. При хроническом и латентном течении ПЗУГ острота зрения может постепенно снижаться (как при ПОУГ). Во время приступа происходит резкое снижение зрения, вплоть до светоощущения. На фоне лечения зрение восстанавливается, но часто не полностью.

2. Определение рефракции с помощью набора пробных линз.

Позволяет выявить у пациента нарушения рефракции, которые являются факторами риска для развития глаукомы. Открытоугольной глаукомой чаще страдают лица с миопической рефракцией, закрытоугольной – с гиперметропической.

3. Тонометрия.

Заподозрить у пациента глаукому позволяет повышение ВГД. Таким пациентам следует произвести тщательное изучение факторов риска, исследование полей зрения и глазного дна для выставления диагноза глаукома или офтальмогипертензия. Следует помнить о влиянии толщины роговицы на показатели измерения ВГД контактным методом.

Значения ВГД в рамках нормы не исключают наличия у данного пациента глаукомы (следует исключить глаукому нормального давления).

Также подозрительным является ассиметрия ВГД на парных глазах (отличие на 5 мм рт ст и более).

Тонометрия по Маклакову А.Н. с грузиком 10 г как метод однократного измерения, используется не менее одного раза в месяц у больных с глаукомой.

4. Периметрия.

У больных с глаукомой выполняется не менее 1 раза в 6 мес. При оценке полей зрения учитываются:

- симптом обнажения слепого пятна;
- парацентральные скотомы;
- скотому в зоне Бьеррума;
- кольцевую скотому;
- сужение полей зрения в верхнем и/или нижнем носовом сегменте;
- концентрическое сужение;
- трубочное сужение;
- остаточное поле зрения на периферии.

В поликлинике, при динамическом наблюдении, служит показателем эффективности лечения (стабилизированная, нестабилизированная глаукома). Служит критерием диагностики, эффективности ведения и выбора метода лечения.

II. Дополнительные:

1. Кампиметрия.

Позволяет визуализировать изменения в центральных и парацентральных областях поля зрения, т.е. там, где начинаются изменения при глаукоме, поэтому данный метод можно рекомендовать при подозрении на глаукому.

2. Тонография.

Выполняется на обоих глазах. При оценке тонографических показателей учитываются:

1) Истинное ВГД (P_0). В норме 15-17 мм рт ст, больше 17 мм рт ст – подозрение на глаукому, больше 22 мм рт ст – является патологическим.

2) Показатель оттока ВГЖ (С). В норме 0,145-0,6 мм^3/мин; 0,12-0,2 мм^3/мин – характерно для начальных стадий глаукомы, 0,1-0,18 мм^3/мин – типично для глаз с неустойчивой компенсацией, меньше 0,1 мм^3/мин – стойкое повышение ВГД.

3) Показатель продукции ВГЖ (F). В норме 1,5-4,5 мм^3/мин; менее 1 мм^3/мин - гипосекреция; более 4,5 мм^3/мин – гиперсекреция. Это наименее достоверный показатель. Считается, что асимметрия F не должна превышать 0,8 мм^3/мин у одного человека. Если отмечается большая асимметрия F, то следует думать о глаукоме.

4) Коэффициент Беккера (КБ). Должен быть не более 100. Высокий КБ указывает на значительное напряжение механизмов регуляции ВГД, что характерно для ранних стадий глаукомы.

Показатели тонографии служат критериями диагностики глаукомы.

3. Компьютерная периметрия.

В настоящее время является клиническим стандартом для исследования всего поля зрения и его определенных участков, определения порога дифференциальной световой чувствительности и чувствительности сетчатки. Возможно сохранение результатов в памяти прибора и осуществление контроля в динамике, что необходимо при подозрении на глаукому.

4. Суточная тонометрия глаза.

В норме колебания ВГД в течение дня и различия между парными глазами не должны превышать 5 мм рт ст. При глаукоме наблюдается увеличение размаха в значениях ВГД как в течение суток, так и между глазами.

Суточная тонометрия должна выполняться 2 раза в день (7.00-8.00, 19.00-20.00) не менее 3 суток (при подозрении на глаукому желательно выполнение в течение 7-10 сут). Сутки не обязательно должны быть последовательными. Оценивают следующие показатели:

- суточные утренние/вечерние колебания ВГД (не более 5 мм рт ст)
- уровень всей кривой – макс. ВГД за весь период исследования;
- размах всей кривой – разница между наибольшим и наименьшим;
- ВГД за весь период исследования (не более 8 мм рт ст)

5. Тонометрия глаза через 3 часа.

6. Эластотонометрия.

7. Провокационные тесты (нагрузочные и разгрузочные пробы). Используются при подозрении на глаукому для ее раннего выявления. В настоящее время наиболее часто используются пилокарпиновая, водно-питьевая и мидриатическая пробы, так как они просты в выполнении и достаточно информативные.

Пилокарпиновая проба может проводиться у пациентов с подозрением на глаукому из-за наличия повышенного ВГД: производят измерение ВГД до и через 1-1,5 ч после инстилляции 1% раствора пилокарпина. У здоровых лиц ВГД остается на прежнем уровне, у больных глаукомой – снижается на 3 мм.рт.ст. или больше.

Водно-питьевая проба позволяет косвенно оценить легкость оттока внутриглазной жидкости. Пациенту измеряют ВГД и просят выпить от 250 до 1000 мл жидкости за короткое время (обычно за 5 мин). Затем в течение первого часа (обычно через 35-45 мин) повторно оценивают ВГД. Если оно повышается на 5 мм рт ст или больше, то это говорит о наличии глаукомы.

Пробу с мидриазом можно выполнять либо закапывая мидриатики короткого действия (но в этом случае предварительно обязательно следует сделать гониоскопию и исключить сужение угла!), либо помещая пациента в темное помещение на 1 ч (более мягкий и безопасный способ). Если ВГД после расширения зрачка повышается на 5 мм рт ст или более, то это говорит о наличии глаукомы.

Сочетание позиционно-водно-темновой нагрузки получило название пробы Хеймса. Это единственная проба, позволяющая выявить признаки претрабекулярной ретенции. Пробу считают положительной при повышении исходного ВГД на 5-7 мм рт ст.

8. Кератопахиметрия.

Рекомендован при подозрении на недостоверность результатов тонометрии (ранее перенесенные операции на роговице, рубцы, кератоконус и др.). При этом определяют: толщину роговицы в центральной зоне (на обоих глазах), ригидность роговицы.

9. Электоризиологические исследования.

Данные ЭФИ позволяют судить о состоянии проводящих путей зрительного нерва, функционировании ганглиозных клеток, наиболее страдающих при глаукоме, прогнозировать эффективность лечебных мероприятий в плане улучшения зрительных функций, в динамике оценивать стабилизацию глаукомного процесса.

Выполняются:

- регистрация чувствительности и лабильности зрительного анализатора;
- регистрация электроретинограммы;
- регистрация зрительных вызванных потенциалов коры головного мозга;
- расшифровка, описание и интерпретация данных электрофизиологических исследований зрительного анализатора.

10. УЗИ глазного яблока.

Проводится в качестве дифференциально-диагностического метода исследования при непрозрачности оптических средах (когда офтальмоскопия невозможна).

В послеоперационном периоде УЗИ оперированного глаза выполняется:

- при подозрении на отслойку сосудистой оболочки;
- после задней трепанации склеры (в качестве контроля).

Лечение

I. Общие мероприятия:

1. Очковая коррекция аномалии рефракции.

Производится в поликлинических условиях при наличии аметропии (у пациентов с подозрением на глаукому может потребоваться коррекция как миопии, так и гиперметропии, а также пресбиопии).

2. Коррекция факторов риска, поддающихся лечению.

Производится в поликлинических или стационарных условиях врачом соответствующего заболеванию профиля. Факторами риска, поддающимися коррекции, обычно являются гипергликемия, гиперлипидемия, некоторые сердечно-сосудистые заболевания и др. Коррекция факторов риска снижает риск развития глаукомы и ее прогрессирования, определяет назначение медикаментозной терапии или ее отсутствие.

3. Беседа с пациентом о глаукоме (информационного характера).

Даже если подозрение на глаукому в настоящее время не подтвердилось, пациенту необходимо рассказать о сути заболевания, имеющихся у него факторах риска и необходимости их коррекции, прогнозе, плане ведения, существующих методах лечения, о необходимости коррекции образа жизни. Это необходимо для создания мотивации у пациентоа к регулярному посещению офтальмолога и для улучшения его эмоционального статуса.

4. Обсуждение периодичности визитов пациента для динамического наблюдения.

Необходимый объем обследования на глаукому в условиях поликлиники включает следующие мероприятия:

- визометрия 4 раза в год;
- офтальмоскопия 4 раза в день;
- периметрия 2 раза в год кинетическая и 1 раз статическая;
- тонометрия 4 раза в год;
- биомикроскопия 4 раза в год;
- гониоскопия 1 раз в 2 года;
- консультация специалистов (в случае наличия у пациента заболеваний, влияющих на клиническая картину);
- сбор генеалогического анамнеза.

Пациентам, у которых диагноз «глаукома» подтвердился, регулярные визиты необходимы для мониторинга глаукомного процесса и оценки эффективности проводимого лечения. Пациенты с диагнозом подозрение на глаукому или офтальмогипертензия проходят регулярные осмотры с целью оценки стабильности зрительных функций и состояния ДЗН для своевременного назначения лечения и выставления диагноза глаукома.

Сроки наблюдения пациентов:

- пациенты с нестабилизированным течением глаукомы – до стабилизации заболевания;
- пациенты с подозрением на глаукому – до снятия подозрения или установления диагноза, но не более 2 лет;
- пациенты с впервые выявленной глаукомой- до подбора медикаментов или проведения лазерного, хирургического лечения и достижения стадии компенсации.

II. Лечение ПОУГ

1. Местные гипотензивные препараты.

Снижают ВГД за счет уменьшения образования внутриглазной жидкости или улучшения оттока внутриглазной жидкости.

Применяются по капле 1-3 раза в день (в зависимости от конкретного препарата) в конъюнктивальную полость пораженного глаза постоянно. Назначаются самостоятельно или в комбинации с другими гипотензивными средствами. При их назначении необходимо учитывать противопоказания.

Препараты первого выбора:

- Тимолол 0,25%, 0,5% 2 раза в день (8.00, 20.00)
- Латанопрост 0,005% 1 раз в день (20.00)
- Травопрост 0,004% 1 раз в день (20.00)

Препараты второго выбора:

- Пилокарпин 1% 3 раза в день
- Бетаксолол 0,25%, 0,5% 2 раза в день
- Проксодолол 1-2% 2 раза в день
- Клонидин 2% 3 раза в день
- Дорзоламид 2% 3 раза в день
- Бринзоламид 1% 2 раза в день

Комбинированные препараты:

- Фотил, фотил форте (0,5% тимолол + 2% или 4% пилокарпин) 2 раза в день
- Ксалаком (0,5% тимолол + 0,005% латанопрост) 1 раз в день вечером
- Проксофелин (1% проксодолол + 0,25% клонидин) 2-3 раза в день
- Проксокарпин (1% проксодолол + 1% пилокарпин) 2-3 раза в день
- Косопт (0,5% тимолол + 2% дорзоламид) 2 раза в день

2. Диуретики.

Показаны при ПОУГ (ВГД более 33 мм.рт.ст.) и в качестве предопрационной полготовки, если нет противопоказаний. Гипотензивный эффект связан:

- с угнетением карбоангидразы цилиарного тела;
- с уменьшением продукции ВГЖ.

Принимают внутрь. При длительном лечении требуется назначение калиевых препаратов и калийсберегающей диеты.

Применяются:

- Ацетазоламид (диакарб) таблетки по 250 мг, по 1 таб. 4 раза в день;
- Глицерол жидкость, внутрь по 1 г/кг массы тела больного.

3. Местные анестетики.

Используют для кратковременного местного обезболивания при выполнении диагностических манипуляций (измерение ВГД, тонография,

гониоскопия). Применяется по 1-2 капли 3 раза через 2-3 мин в конъюнктивальную полость перед обследованием.

4. Препараты ГКС.

Применяются в послеоперационном периоде для профилактики воспалительного процесса. Оказывают противовоспалительное, противоаллергическое и антиэкссудативное действие. Применяют по капле 3-4 раза в день в конъюнктивальную полость оперированного глаза в течение 2 недель после выписки из стационара.

Применяют дексаметазон 0,1% (раствор во флаконе).

5. Антибактериальные препараты.

Применяют в послеоперационном периоде для профилактики инфекционно-воспалительного процесса. Применяются по капле 3-4 раза в день в конъюнктивальную полость оперированного глаза в течение 2 недель после выписки из стационара. Применяются: ципрофлоксацин (ципролет), тобрамицин (тобрекс) 0,3 % раствор во флаконах по 10 мл.

6. Мидриатики.

Показаны:

- в послеоперационном периоде при выраженной гипотонии;
- при отслойке сосудистой оболочки.

Применяют по капле 2-3 раза в день в оперированный глаз.

Применяются:

- Атропин 1% глазные капли;
- Фенилэфрин (ирифрин, мезатон) 2,5 и 10% глазные капли;
- Тропикамид (мидрум) 0,5 и 1% глазные капли.

7. Стимуляторы регенерации.

Показаны в послеоперационном периоде в качестве вспомогательной терапии при отеке роговицы и наличии дистрофических процессов. Применяют 1-2 раза в день за нижнее веко в оперированный глаз в течение 1-2 недель после выписки из стационара.

Применяются солкосерил, корнерегель гель глазной по 5 г.

8. НПВС для местного применения.

Показания:

- в послеоперационном периоде для профилактики воспалительного процесса в комплексе с антибактериальными препаратами или вместо них (при непереносимости);
- в качестве монотерапии после лазерных вмешательств.

Применяют по капле 4 раза в день в конъюнктивальную полость оперированного глаза в течение 2 недель после операции.

Применяются диклофенак (наклоф), индометацин (индоколлир) 0,1% раствор во флаконах по 10 мл.

Схема лечения глаукомы с повышенным ВГД

Схема лечения глаукомы нормального и низкого давления

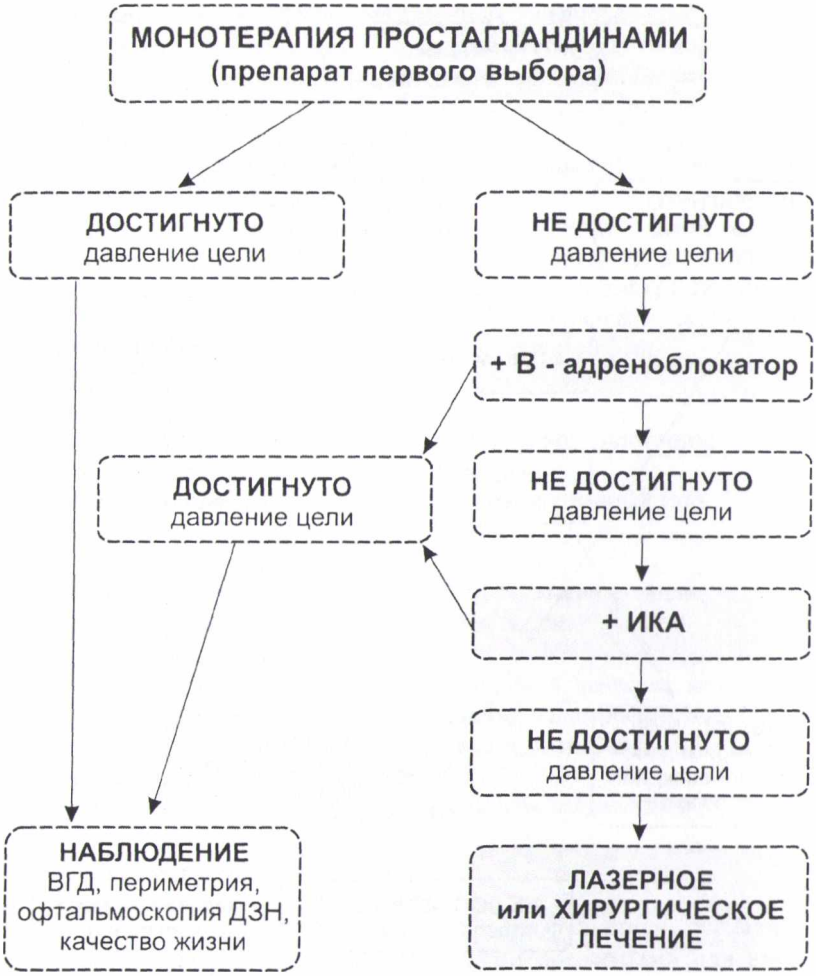

III. **Лечение острого приступа глаукомы**

1. Немедикаментозное лечение

- Горячие ножные ванны;
- Солевое слабительное;
- Гирудотерапия;
- Горчичники на область затылка.

Немедикаментозное лечение входят в комплекс экстренных мероприятий для купирования острого приступа. Выполняется в амбулаторных условиях (в том числе дома) до доставки пациента в стационар. Уменьшают приток крови к глазу и выводят жидкость из стекловидного тела.

2. Медикаментозное лечение.

1) Холиномиметики.

Являются препаратом выбора для купирования острого приступа глаукомы. Механизм их действия заключается

в сужении зрачка и раскрытии радужно - роговичного угла с увеличением оттока водянистой влаги.

При хроническом течении ПЗУГ с отсутствием нормализации ВГД используются для снижения офтальмотонуса так же, как при ПОУГ.

Противопоказаны при ПЗУГ с витреохрусталиковым блоком, так как вызывают смещение кпереди иридохрусталиковой диафрагмы, усиление зрачкового блока и повышение ВГД.

Применяется Пилокарпин 1% закапывают по капле каждые 15 мин. в течение первых двух часов, каждые 30 мин в течение следующих двух часов, каждый час в течение последующих часов. Далее препарат закапывают 3-6 раз в день в зависимости от компенсации ВГД.

2) Адреноблокаторы.

Используются как для купирования острого приступа (снижают продукцию ВГЖ), так и для нормализации ВГД при хроническом течении течении ПЗУГ. Могут применяться при всех видах ПЗУГ.

Применяется Тимолол 0,5% по 1 капле 2 раза в сутки.

3) Ингибиторы карбоангидразы.

Используются как для купирования острого приступа (снижают продукцию внутриглазной жидкости), так и для нормализации ВГД при хроническом течении ПЗУГ (в частности при наличии противопоказаний к адреноблокаторам). Могут применяться при всех видах ПЗУГ.

Применяется Бринзоламид (азопт) 1% по 1 капле 2 раза в сутки.

4) Мидриатики.

Используются при лечении ПЗУГ с витреохрусталиковым блоком как для купирования приступа, так и после него в течение длительного времени. Механизм их действия заключается в натяжении цинновых связок, следствием чего является уплощение хрусталика, углубление передней камеры и расширение зрачка.

Также показаны в послеоперационном периоде при выраженной гипотонии, при отслойке сосудистой оболочки.

Применяются: Атропин 1% глазные капли, Фенилэфрин (ирифрин, мезатон) 2,5 и 10% глазные капли, Тропикамид (мидрум) 0,5 и 1% глазные капли.

5) Диуретики.

Используются для купирования острого приступа глаукомы.

Применяется Ацетазоламид (диакарб) таблетки по 250 мг, по таблетке 2 раза в день; Глицерол жидкость внутрь по 1 г/кг массы тела больного 1 раз в день; можно Маннитол 20% раствор для инъекции 1-2 г/кг в/в медленно в течение 30-45 мин.

При недостаточном снижении ВГД можно использовать петлевой диуретик – фуросемид в/в или в/м 20-40 мг в сутки.

6) Седативные препараты.

При отсутствии эффекта от вышеуказанной терапии в течение 3-4 ч следует однократно ввести литическую смесь: хлорпромазин 2,5% р-р в/м 1-2 мл, димедрол в/м 1 мл, промедол в/м 1 мл.

После введения литической смеси больному следует соблюдать постельный режим в течение 3-4 часов ввиду возможности развития ортостатического коллапса. Для купирования приступа и предупреждения развития повторных приступов обязательно проводят лазерную иридэктомию на обоих глазах. Если приступ не купировался в течение 12-24 часов, то показано хирургическое лечение.

Схема лечения острого приступа закрытоугольной глаукомы

IV. Лечение глаукомной оптической нейропатии

Показание: компенсированная глаукома различного происхождения в разных стадиях глаукомного процесса.

Противопоказания абсолютные:

- декомпенсированная и субкомпенсированная глаукома;
- острый приступ глаукомы;
- воспалительные заболевания глаза и придаточного аппарата глаза;
- новообразования в тканях орбиты и глаза;
- общесоматические заболевания в стадии декомпенсации;
- онкологические заболевания, особенно крови, области головы;
- эписиндром;
- внутричерепная гипертензия в стадии декомпенсации;
- сахарный диабет в тяжелой форме.

Противопоказания относительные:

- единственный глаз;
- возраст старше 60 лет;
- наличие имплантированного кардиостимулятора.

Методика комплексного лечения:

1. блокады крылонебной ямки (основные компоненты – лидокаин 20-40, пентамин 30-50 мг) через день № 5-7;
2. 0,5% раствор бетоптика по 1 капле 2 раза в день в течение 10-14 дней;
3. 1% раствор эмоксипина по 1 капле 4 раза в день в течение 1-2 мес;
4. в/в раствор актовегина 2,0 ежедневно № 10;
5. в/в 10% раствор милдроната 5,0мл на 0,9% растворе NaCl 200,0 мл №10;
6. фезам по 1 капсуле 3 раза в день в течение 1-1,5 мес (1 капсула содержит пирацетама 400, циннаризина 25 мг);
7. витрум вижн по 1 таблетке 2 раза в день в течение 2 мес;
8. раствор ретиналамина по 0,5 мл парабульбарно ежедневно №10;
9. семакс интраназально (в 1 капле стандартного раствора 50 мкг активного вещества). По 2-3 капли в каждый носовой ход 3 раза в день. Курс лечения 7-10 дней;
10. проведение магнитостимуляции зрительного нерва(полюс север, количество магнитов – 1-2, количество точек -5-7,1=50-60, время на каждую точку + 5 мин) ежедневно в течение 10 дней;
11. проведение электростимуляции ежедневно в течение 10дней;
12. проведение цветоимпульсной стимуляции на аппарате «АСО-4» ежедневно в течение 10 дней;
13. постановка ретробульбарного катетера. Лекарственные вещества вводят в катетер по следующей схеме:

- утром через каждые 30 мин: ретиналамин, трентал, эмоксипин;
- вечером через каждые 30 мин: гистохром, милдронат, тауфон.

Препараты вводят по 0,5мл в течение 7-10 дней.

Результат комплексного лечения оценивается по изменению остроты зрения, данным периметрии, ультразвуковой доплерографии, показателям электрофизиологического исследования сетчатки и зрительного нерва. Повторный курс проводят не ранее чем через полгода.

V. Хирургическое лечение глаукомы

Основные методики лазерного лечения:

1. Лазерная трабекулопластика.
2. Лазерная иридэктомия.
3. Лазерная десцеметогониопунктура.

1) Лазерная трабекулопластика

Механизм лечебного действия:

Лазерные ожоги вызывают сокращение коллагена трабекулы, а затем рубцевание ее внутренних слоев, что приводит к натяжению и смещению трабекулы внутрь. За счет этого достигается устранение блока шлеммова канала, а также улучшение фильтрации влаги через трабекулу вследствие растяжения ткани между рубцами и увеличения просвета между волокнами трабекулы.

Показания:

- первичная открытоугольная глаукома I-II-III стадии с повышенным ВГД;
- недостаточный эффект от гипотензивной медикаментозной терапии;
- применение более 2-х гипотензивных препаратов для достижения толерантного ВГД;
- неудовлетворительные результаты хирургического лечения;
- наличие противопоказаний к применению гипотензивных препаратов;
- потенциальное несоблюдение медикаментозного режима.

2) Лазерная иридэктомия

Механизм лечебного действия:

Формируется сквозное отверстие достаточного диаметра для устранения зрачкового блока, при этом радужка отходит назад, углубляя периферию передней камеры.

Показания:

- узкоугольная и закрытоугольная глаукома со зрачковым блоком;
- профилактика острых приступов глаукомы на парном глазу при положительных нагрузочных пробах и пробе Форбса;
- плоская радужка;
- иридовитреальный блок;
- подвижность иридохрусталиковой диафрагмы при компрессии контактной линзой во время гониоскопии (особенно при диаметре глазного яблока менее 23 мм).

Противопоказания:

- врожденные или приобретенные помутнения роговицы;
- выраженный отек роговицы;
- щелевидная передняя камера;
- паралитический мидриаз.

3) Лазерная десцеметогониопунктура

Механизм лечебного действия:

Создается микрофистула в хирургически истонченной задней пограничной пластинке – трабекулодесцеметовой мембране.

Показание:

- некомпенсированный уровень ВГД после проведенной непроникающей глубокой склерэктомии (НГСЭ).

Показания и сроки хирургического лечения глаукомы

Хирургическое лечение глаукомы проводится при отсутствии гипотензивного эффекта (достижение «целевого давления») консервативной терапии или невозможности проведения лазерного лечения. При определении сроков хирургического лечения следует учитывать, что современная тактика ведения больных с глаукомой ориентирована на раннюю хирургию, обеспечивающую лучший прогноз.

Показания:

- неэффективность других методов лечения (в частности, медикаментозного или лазерного);
- невозможность осуществления других методов лечения (в том числе, несоблюдение врачебных рекомендаций, выраженные побочные эффекты) или недоступность соответствующей медикаментозной терапии;
- невозможность достижения требуемого индивидуального «целевого» ВГД местными гипотензивными препаратами или лазерной терапией;
- наличие высокого уровня ВГД, который вряд ли будет нормализован каким-либо методом лечения, кроме хирургического.

ПРОТИВОВОСПАЛИТЕЛЬНЫЕ ПРЕПАРАТЫ

ДИКЛОФЕНАК

включен в список ЖНВЛС

Форма выпуска: 0,1% – 5 мл

НПВС для местного применения

Обладает противовоспалительным и анальгезирующим действием. Уменьшает отек и боль при воспалительных процессах неинфекционной этиологии.

Показания

- ингибирование миоза во время операций по поводу катаракты;
- воспалительный процесс после хирургического вмешательства;
- профилактика и лечение кистозного отека желтого пятна сетчатки после хирургического удаления катаракты;
- воспалительные процессы неинфекционной;
- природы фотофобия после кератотомии.

ДЕКСАМЕТАЗОН

Разрешен детям с 5 лет

Форма выпуска: 0,1% – 10 мл

Глюкокортикоидный препарат для местного применения

Оказывает выраженное противовоспалительное, противоаллергическое и антиэкссудативное действие. Уменьшает образование, высвобождение и активность медиаторов воспаления. Подавляет миграцию клеток к месту воспаления;

Показания

- воспалительные процессы переднего отдела глаз;
- неврит зрительного нерва;
- профилактика и лечение воспаления после оперативных вмешательств и травм;
- восстановление прозрачности роговицы и снижение неоваскуляризации после кератитов, ожогов.

ПРОТИВОМИКРОБНЫЕ ПРЕПАРАТЫ

ТОБРОПТ

Международное непатентованное название – Тобрамицин

Форма выпуска: 0,3% – 5 мл

аминогликозид широкого спектра действия

Действует бактериостатически, нарушает синтез белка бактериальной клетки, вызывая ее гибель.

Показания

- инфекции глаза и его придатков: блефарит, конъюнктивит, кератоконъюнктивит, блефароконъюнктивит, кератит, эндофтальмит, дакроцистит, мейболит (ячмень);
- профилактика послеоперационных инфекционных осложнений в офтальмологии.

ЦИПРОФЛОКСАЦИН

капли глазные и ушные

Разрешен детям с 1 года

Форма выпуска: 0,3% – 5 мл

производное фторхинолона

Нарушает синтез ДНК, рост и деление бактерий; вызывает выраженные морфологические изменения и быструю гибель бактериальной клетки.

Показания

В офтальмологии:

- инфекционно-воспалительные заболевания глаз;
- инфекционные поражения глаз после травм или попадания инородных тел;
- пред- и послеоперационная профилактика инфекционных осложнений в офтальмохирургии.

В оториноларингологии:

- наружный отит, лечение послеоперационных инфекционных осложнений.

СОСУДОСУЖИВАЮЩИЕ И ПРОТИВОАЛЛЕРГИЧЕСКИЕ ПРЕПАРАТЫ

ВИЗОПТИК

Разрешен детям с 3 лет

Форма выпуска: 0,05% – 15 мл

Оказывает сосудосуживающее и противоотечное действие. При местном применении уменьшает отек конъюнктивы, ощущения жжения, слезотечение.

Показания

- умеренное раздражение глаз, обусловленное химическими и физическими факторами (пыль, косметика, плавание в хлорированной воде, действие яркого света или излучение монитора компьютера);
- аллергические конъюнктивиты.

КРОМ-АЛЛЕРГ

Разрешен детям с 4 лет

Международное непатентованное название – кромогликиевая кислота

Форма выпуска: 2% – 10 мл

Показания

- Лечение (в составе комплексной терапии) и профилактика:
  - аллергических конъюнктивитов (острых и хронических).
- Для облегчения и снятия раздражения слизистой оболочки глаз, связанных с аллергическими реакциями:
  - на факторы окружающей среды и средства бытовой химии;
  - на профессиональные вредности, в том числе дым, запыленность, пары растворителей и других химических веществ;
  - на действие косметических средств и лекарственных препаратов;
  - на растения и животных.