Н.П. ПАШТАЕВ, Д.Г. АРСЮТОВ

ИСПОЛЬЗОВАНИЕ БИОКЛЕЯ «СУЛЬФАКРИЛАТ» С ЦЕЛЬЮ ФИКСАЦИИ АЛЛОТРАНСПЛАНТАТА В ХИРУРГИИ ПРОГРЕССИРУЮЩЕЙ МИОПИИ

Практическое руководство для врачей

Чебоксары 2006

МИНИСТЕРСТВО ЗДРАВООХРАНЕНИЯ И СОЦИАЛЬНОГО РАЗВИТИЯ
ЧУВАШСКОЙ РЕСПУБЛИКИ
Государственное образовательное учреждение
«Институт усовершенствования врачей»

Н.П. Паштаев, Д.Г. Арсютов

ИСПОЛЬЗОВАНИЕ БИОКЛЕЯ «СУЛЬФАКРИЛАТ» С ЦЕЛЬЮ ФИКСАЦИИ АЛЛОТРАНСПЛАНТАТА В ХИРУРГИИ ПРОГРЕССИРУЮЩЕЙ МИОПИИ

Практическое руководство для врачей

Чебоксары 2006

УДК 617.753.2-089

Паштаев Н.П. Использование биоклея «Сульфакрилат» с целью фиксации аллотрансплантата в хирургии прогрессирующей миопии: Практическое руководство для врачей / Н.П. Паштаев, Д.Г. Арсютов; ИУВ. – Чебоксары, 2006. – 8 с.

Представлен новый способ хирургического лечения пациентов с прогрессирующей миопией, который заключается в меридиональной имплантации к заднему полюсу глаза четырех аллотрансплантатов, с одновременной их фиксацией к эписклере с помощью медицинского биоклея «Сульфакрилат». На основании данных гистологического исследования приведены результаты экспериментальной части работы; получены результаты клинического наблюдения за пациентами с прогрессирующей миопией. Разработаны показания и противопоказания. Даны рекомендации по внедрению предложенного способа в клиническую практику.

Для слушателей Института, лечащих врачей-офтальмологов и офтальмохирургов.

Ответственный редактор: д-р мед. наук Н.П. Паштаев.

Утверждено Методическим советом Института.

© Н.П. Паштаев, Д.Г. Арсютов, 2006

Общие сведения

В настоящее время близорукость и методы профилактики ее прогрессирования остаются актуальной проблемой офтальмологии. Близорукость по-прежнему занимает первое место среди причин слепоты и слабовидения. Число близоруких детей неуклонно увеличивается, что связано с высоким процентом случаев врожденной близорукости, все более ранним ее возникновением при приобретенном характере и широким распространением этого заболевания в школьные годы. Это объясняется постоянным повышением зрительной нагрузки, даже у детей на самых ранних этапах развития, при наличии факторов, предрасполагающих к развитию заболевания. У подавляющего большинства пациентов наблюдается постепенное прогрессирование миопии с органическими изменениями в склере, хориоидее и сетчатой оболочке. Зачастую процесс заканчивается развитием осложненной миопии высокой степени с необратимым снижением зрения.

Предложено множество способов профилактики прогрессирования близорукости. По мнению многих авторов, наиболее эффективным является комплексный подход к лечению этого заболевания, с учетом его многофакторного характера, т.к. причиной прогрессирования служит сложный биологический процесс, в котором участвует целый ряд факторов, включая слабость склеральной оболочки, ослабленную аккомодационную способность и наследственность. Большинство офтальмологов единодушно расценивают склеропластические операции как наиболее действенный компонент в общем комплексе лечения прогрессирующей миопии.

Чаще других в настоящее время применяются бандажно-каркасные и инъекционные методы склеропластики. Инъекционные формы более атравматичны, но менее эффективны и кратковременны. Основным недостатком каркасной технологии с введением трансплантатов к заднему полюсу глазного яблока является неконтролируемое интраоперационное введение лоскутов за глаз и их повышенная подвижность в эписклеральном ложе в раннем послеоперационном периоде, что зачастую приводит к их дислокации. В Чебоксарском филиале ФГУ МНТК «Микрохирургия глаза» им. акад. С.Н. Федорова была разработана и внедрена в клиническую практику методика меридиональной аллосклеропластики с фиксацией лоскутов к эписклере при помощи биоклея «Сульфакрилат». Разработан также микрохирургический шпатель- платформа оригинальной конструкции для контролируемого заведения лоскутов к заднему полюсу глазного яблока.

ИСПОЛЬЗОВАНИЕ МЕДИЦИНСКОЙ ТЕХНОЛОГИИ

Показания

1) прогрессирующая миопия от 3,0 дптр и выше с градиентом прогрессирования выше 0,5 дптр в год;

2) прогрессирующая миопия при увеличении передне-задней оси глазного яблока свыше 25,0 мм;

3) прогрессирующая миопия при развитии дистрофических изменений в центральных и периферических отделах сетчатки.

Противопоказания

1) имеющаяся сопутствующая патология претендуемого на операцию глаза, при которой противопоказаны остальные склеропластические операции:

- заболевания глаза с наличием воспалительного компонента,
- новообразования в тканях орбиты,
- экзофтальм различной этиологии;

2) общесоматические заболевания в стадии декомпенсации и онкологические заболевания.

Материально-техническое обеспечение медицинской технологии

1. Аппарат ультразвуковой диагностический для аксиального сканирования UD-600 с доплеровским мониторингом. Производство Tomey corporation, Япония. Регистрац. удостоверение МЗ РФ № 2003/1629.

2. Аппарат для проведения электрофизиологических исследований глаза МК-15. Производство AMPLAID, Италия. Регистрац. удостоверение МЗ РФ № 2004/822.

3. Аппарат лазерный для количественного анализа жидкости при воспалении переднего сегмента глаза LASER FLOW CELL METER FC- 2000. Производство KOWA, Япония. Регистрац. удостоверение ФС по надзору в сфере здравоохранения и социального развития № 2004/1709

4. Аллотрансплантат для офтальмохирургии. Производство Уфа, Россия. Регистрац. удостоверение № 29/10081201/3584-02.

5. Клей медицинский « Сульфакрилат». Производство Россия, Новосибирск. Регистрац. удостоверение Департамента государственного контроля качества, эффективности, безопасности лекарственных средств и мед. техники Минздрава России № 292/0699/99-1-21.

6.Ножницы офтальмологические микрохирургические изогнутые, 120 мм, «ЭТП-МГ». Сертификат соответствия РОСС.RU.ИМ15.В00461.

7.Шпатель глазной микрохирургический для заведения лоскута имплантата, «ЭТП-МГ». Сертификат соответствия РОСС.RU.ИМ14.В00119.

8.Пинцет офтальмологический «ЭТП-МГ». Сертификат соответствия РОСС.RU.ИМ14.В00249.

9.Местно-анестезирующее средство: раствор новокаина 1% ампулы 2 мл РЛС 71/380/35.

10. Глазные капли:

- диклоф (Промед-экспортс, Индия), регистрац. номер П№014523/01-002, или наклоф (Novartis, Франция), регистрац. номер 013506/01;

-левомицетин (Лекко, Россия), регистрац. номер 002695/01-2003, или ципромед (Промед- экспортс, Индия), регистрац. номер 012981/01-2001, тобрекс (Alcon-Cuvrer, Бельгия), регистрац. номер 014702/01-2003;

- дексаметазон (Warszawskie Zaklady Farmaceutyczne Polfasa, Польша) РЛС: № 014218/01 или макситрол (Alcon-Cuvrer, Бельгия), регистрац. номер 014557/01-2002, или дексона (Кадила Хэлткэр, Индия), регистрац. номер 013981/01-2002.

ХАРАКТЕРИСТИКА БИОКЛЕЯ «СУЛЬФАКРИЛАТ»

Биоклей «Сульфакрилат» разработан институтом катализа Сибирского отделения РАМН, Новосибирск. Он состоит из этилцианкрилата (связывающий компонент), бутилакрилата (пластификатор) и сульфоланметакрилата (противовоспалительный, антимикробный компонент) и представляет собой бесцветную жидкость с удельным весом 1,05-1,07 г/см^3 и вязкостью 5-85 сСт (в зависимости от температуры клея). Разработчиками проведены бактериологические исследования клея «Сульфакрилат» с культурами бактерий Staph. Aureus и E. coli и было доказано, что присутствие клеевой композиции подавляет рост микробных штаммов. Клей аутостерилен, дешев, представлен в готовом для употребления виде в полиэтиленовых ампулах-тюбиках с герметично запаянной горловиной и содержит 1мл (рис. 1). Клей хорошо текуч, при необходимости легко набирается в шприц через инъекционную иглу.

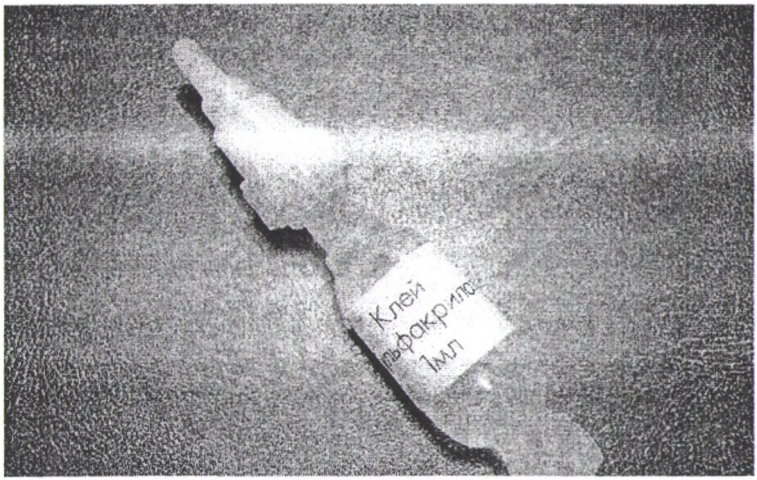

Рис. 1. Биоклей «Сульфакрилат» в ампуле-тюбике

Характеристика шпателя-платформы для контролируемого введения трансплантатов к заднему полюсу глазного яблока

Шпатель с изогнутой рабочей частью, имеющей у своего края два рядом расположенных острозаточенных выступа длиной 1 мм, ориентированных под острым углом к краю платформы (рис 2), фиксирует трансплантат, и беспрепятственно заводит его под контролем хирурга к заднему полюсу глаза на всю длину рабочей части.

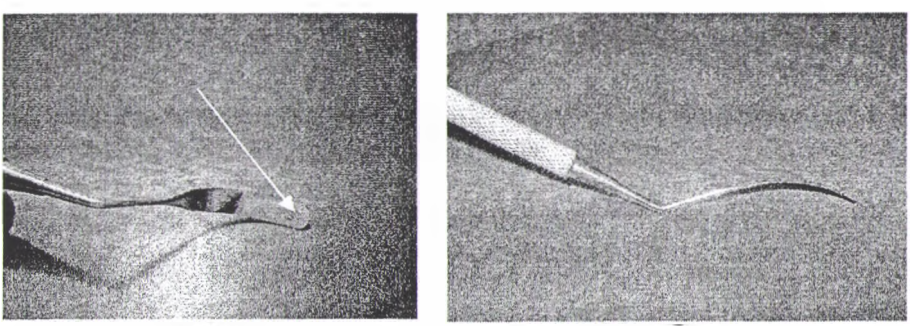

а б

Рис. 2. Шпатель-платформа

ОПИСАНИЕ МЕДИЦИНСКОЙ ТЕХНОЛОГИИ

Предоперационное обследование пациента

1. Анамнез. Устанавливается время появления миопии, степень ее ежегодного прогрессирования, методы проводимого консервативного лечения и коррекции.
2. Исследование клинической рефракции.
3. Определение остроты зрения с коррекцией и без нее.
4. Исследование контрастной чувствительности.
5. Биомикроскопия и прямая офтальмоскопия.
6. Оценка предоперационного воспалительного статуса и послеоперационной реакции глаза проводилась с использованием Laser Flare Cell Meter (FCM) на приборе FC-2000 KOWA (Япония), с помощью которого определялись количество воспалительных клеток и скорость потока белка во влаге передней камеры до и после операции.
7. Ультразвуковая доплерография.
8. Эхобиометрия. Ультразвуковая биометрия (А- и В-сканирование) позволяет точно определить толщину всех структур глаза, его длину в динамике, выявить наличие любой патологии глазного яблока, включая изменения стекловидного тела, отслойку сетчатки при непрозрачном хрусталике.
9. Тонометрия.
10. ЭФИ сетчатки и зрительного нерва.

Предоперационная подготовка пациента

Предоперационная подготовка заключается в создании психоэмоционального покоя у пациента, беседе с ним и его родителями о целях и методике выполнения операции.

Анестезия

Операция по разработанной методике проводится в большинстве случаев под местной инстилляционной анестезией в конъюнктивальную полость и операционный разрез конъюнктивы. В случаях повышенной лабильности нервной системы и детям младше 12 лет в некоторых случаях показан внутривенный кетаминовый наркоз.

Техника склеропластики
с использованием биоклея «Сульфакрилат»

Операцию проводят в несколько этапов:

1. Разметка мест предполагаемых разрезов конъюнктивы в 8-10 мм от лимба в верхне-наружном, верхне-внутреннем, нижне-наружном, нижне-внутреннем меридианах.

2. Послойный разрез конъюнктивы и теноновой оболочки на всю их толщину (до эписклеры) шириной 3-3,5 мм.

3. Формирование кармана между эписклерой и теноновой оболочкой в направлении заднего полюса глаза при помощи тупоконечных конъюнктивальных ножниц.

4. Введение трансплантата к заднему полюсу глаза при помощи шпателя-платформы с изогнутой рабочей частью, имеющего у своего края два рядом расположенных острозаточенных выступа длиной 1 мм, ориентированных под острым углом к краю платформы. За эти выступы трансплантат фиксируется к платформе и беспрепятственно вводится под контролем хирурга к заднему полюсу глаза на всю длину рабочей части. Далее, не вынимая шпателя, трансплантат подклеивают 1-2 каплями «Сульфакрилата» в верхней и центральной части лоскута к эпислере и придавливают нижней поверхностью шпателя. Полимеризация и склеивание наступают через 2-10 секунд. После проверки прочности фиксации инструмент обратным ходом извлекают из сформированного под теноновой капсулой канала и изогнутым гладким шпателем расправляют нижнюю часть лоскута.

5. Наложение одиночного погружного шва 8/0 на разрезы теноновой оболочки и конъюнктивы и инстилляция 20% раствора альбуцида.

Ведение послеоперационного периода

Пациентам в течение двух недель после операции рекомендуют инстилляции дезинфицирующих растворов (левомицетин, тобрекс глазные капли). Инстилляции комбинированных стероидо-антибактериальных препаратов (макситрол, дексон - глазные капли) назначают в случаях выраженной местной реакции в виде отека конъюнктивы глазного яблока.

Возможные осложнения и способы их устранения

Избыточное попадание клея в операционную рану может привести к удлинению сроков его рассасывания и клинического успокоения глаза. Мера профилактики: дозировать клеевой компонент 1-2 каплями,

распределяя его между трансплантатом и эписклерой. Тактика врача при избыточном выходе клея: осушение операционной раны микротупфером, который полностью вбирает излишки клея в себя.

ЭФФЕКТИВНОСТЬ МЕДИЦИНСКОЙ ТЕХНОЛОГИИ

Экспериментальные исследования были выполнены на 20 кроликах породы шиншилла весом 2,5-3 кг, которым были имплантированы в субтеноново пространство трансплантаты с последующим подклеиванием к эписклере. Послеоперационная реакция соответствовала 0-1 степени; умеренная гиперемия и небольшой хемоз конъюнктивы исчезали на 3-4 сутки на фоне стандартной противовоспалительной и антибактериальной терапии.

Гистологические исследования образцов склеры с подклеенным к ней трансплантатом производились в сроки от 2 недель до 12 месяцев после операции. В ранние сроки до 1 месяца преобладала незначительная лимфоцитарная реакция, клеевой компонент обозначался в виде бесклеточной гомогенной базальноокрашенной прослойки между склерой и трансплантатом. К 3 месяцам отмечалась выраженная круглоклеточная инфильтрация, клеевой компонент определялся в виде единичных организующихся инородных тел, между которыми начинался рост рыхлой волокнистой соединительной ткани с незначительными явлениями неоваскуляризации, что, по-видимому, связано с хорошей порообразующей способностью клея и тенденцией к его рассасыванию. В зонах отсутствия клеевого компонента трансплантат был плотно сращен с эписклерой соединительнотканными тяжами. К 6 месяцам появлялась тенденция к инкапсулированию трансплантата и более обильному росту новообразованных сосудов.

При исследовании прочности соединения трансплантата со склерой отмечено, что она достигает наибольших величин при максимальной сухости склеиваемых поверхностей и составляет около 100 кг/см^2 при сдвиге.

Клинические исследования. По данной технологии выполнено 70 операций у пациентов с прогрессирующей миопией слабой, средней и высоких степеней. Послеоперационный период протекал гладко. Положение трансплантата было правильным на всех глазах. Данные FCM, выполненные накануне операции и на 3-7 день, а также через 6 мес. после нее свидетельствуют об ареактивном течении послеоперационного периода.

Таким образом, предложенная модификация склеропластики с использованием биоклея «Сульфакрилат» является доступной, не ос-

ложняющей технику операцией. Клей со временем постепенно рассасывается с образованием пор, через которые прорастает соединительная ткань. Содержащиеся в составе клея антибиотики и противовоспалительные компоненты препятствуют развитию послеоперационной воспалительной реакции. Реакция глаз, прооперированных по клеевой и бесклеевой методике по клиническим проявлениям и объективным (FCM) параметрам, достоверно не отличается ($p<0,05$). Правильное стабильное положение подклеенного к эписклере лоскута обеспечивает более быстрое и прочное формирование спайки между эписклерой и трансплантатом, следовательно, положительно сказывается на отдаленных результатах склеропластики. Рекомендуется дозировать количество клея при введении, так как его большие объемы снижают прочность спайки и дольше рассасываются. Не рекомендуется использовать «Сульфакрилат» на поверхности глазного яблока, включая поверхностные слои роговицы и конъюнктивы, учитывая то, что образующаяся при полимеризации клеевая пленка может являться механическим раздражающим фактором, удлиняющим процесс заживления.

Результаты операций позволяют рекомендовать методику аллосклеропластики с использованием биоклея «Сульфакрилат» для лечения пациентов с прогрессирующей миопией в широкую клиническую практику.

СОДЕРЖАНИЕ

Общие сведения 1

Использование медицинской технологии 2

Материально-техническое обеспечение медицинской технологии 2

Характеристика биоклея «Сульфакрилат» 3

Описание медицинской технологии 5

Эффективность медицинской технологии 7

Учебное издание

Паштаев Николай Петрович
Арсютов Дмитрий Геннадьевич

**Использование биоклея «Сульфакрилат»
с целью фиксации аллотрансплантата
в хирургии прогрессирующей миопии**

Практическое руководство для врачей

Подписано в печать 31.08.06 г. Формат 60x84/16.
Бумага офсетная. Гарнитура «Times». Печать оперативная.
Усл. печ. л. 0,46. Уч.-изд. л. 0,4. Тираж 100 экз. Заказ № 14.

ГОУ «Институт усовершенствования врачей» Минздравсоцразвития Чувашии
428003, Чебоксары, Красная площадь, 3.