ЭКСТРАКЦИЯ КАТАРАКТЫ МЕТОДОМ МЕХАНИЧЕСКОЙ ФАКОФРАГМЕНТАЦИИ

Практическое руководство для врачей

Чебоксары 2006

МИНИСТЕРСТВО ЗДРАВООХРАНЕНИЯ И СОЦИАЛЬНОГО РАЗВИТИЯ
ЧУВАШСКОЙ РЕСПУБЛИКИ
Государственное образовательное учреждение
«Институт усовершенствования врачей»

ЭКСТРАКЦИЯ КАТАРАКТЫ
МЕТОДОМ МЕХАНИЧЕСКОЙ ФАКОФРАГМЕНТАЦИИ

Практическое руководство для врачей

Чебоксары 2006

УДК 617.741-089.87

Авторы-составители: Н.П. Паштаев, В.П. Лукин,
Т.Г. Толмачева, О.В. Шленская

Экстракция катаракты методом механической факофрагментации: Практическое руководство для врачей/ Авт.-сост. Н.П. Паштаев, В.П. Лукин, Т.Г. Толмачева, О.В. Шленская; ИУВ. – Чебоксары, 2006. – 12 с.

Усовершенствованный метод факофрагментации катаракты позволяет фрагментировать ядро хрусталика в передней камере модифицированным пинцетом-фрагментатором и пинцетом-ухватом. Подробно описана технология механической факофрагментации. Изложены показания и противопоказания к применению метода. Даны рекомендации по внедрению предложенной методики операции в клиническую практику.

Для слушателей курсов Института, врачей-офтальмохирургов.

Ответственный редактор: д-р мед. наук Н.П. Паштаев.

Утверждено Методическим советом Института.

© Авт.-сост. Н.П. Паштаев, В.П. Лукин,
Т.Г. Толмачева, О.В. Шленская, 2006

Общие сведения

Катаракта является не только основным видом патологии хрусталика, но и одним из самых распространенных заболеваний глаза. Её частота колеблется в различных странах от 30 до 60% всей хирургической патологии глаза. Из различных видов катаракт старческая стоит на первом месте и составляет 25% причин слепоты. По данным ВОЗ, более 50 млн людей имеют различной интенсивности помутнения хрусталика, из них около 17 млн нуждаются в хирургическом лечении, причем ежегодно она развивается не менее чем у 3 млн людей. Операцию по удалению катаракты заслуженно называют «жемчужиной» глазной хирургии. В современной офтальмохирургии идет постоянный поиск эффективных и атравматических методов удаления мутного хрусталика с интраокулярной коррекцией для достижения быстрой и полноценной реабилитации пациентов.

В последние годы офтальмохирургия сопровождается интенсивным развитием нового технологического направления, основу которого составляют минимизация операционных доступов и уменьшение травматизации тканей глаза. В микрохирургии катаракты это происходит благодаря широкому применению малых тоннельных разрезов. Их преимущества общепризнанны во всем мире. При их использовании уменьшается степень послеоперационного астигматизма, сроки рефракционной стабилизации, улучшается процесс заживления, снижается риск послеоперационного воспаления, в кратчайшие сроки восстанавливаются зрительные функции и происходит полная медико-биологическая реабилитация пациентов.

В хирургии катаракты малых самогерметизирующихся разрезов прибегают к энергетическим методам (факоэмульсификация, лазерная экстракция) и различным мануальным методикам удаления катаракты (механическая факофрагментация, тоннельная экстракция). За последнее десятилетие факоэмульсификация претерпела глобальные изменения в проведении каждого этапа операции. До сих пор остается актуальным вопрос о показаниях и противопоказаниях к данному виду вмешательства, о целесообразности его применения в осложненных случаях.

Создание лазерных факосистем явилось большим достижением в хирургии малых разрезов. Появилась реальная возможность применения лазера для разрушения ядра через узкий разрез. Отечественными учеными разработана принципиально новая лазерная установка, рабо-

тающая на оригинальной длине волны. Данная хирургическая технология позволяет разрушать и удалять катаракту любой плотности.

Однако «энергетические» технологии удаления катаракты имеют некоторые общие недостатки. Необходимы дорогостоящие аппараты. Применение этих методов ограничено при удалении крупных и плотных ядер и при осложненной катаракте, так как технические трудности во время операции увеличивают мощность и время работы лазера или ультразвука, что приводит к повреждению окружающих тканей, риску операционных и послеоперационных осложнений.

В последние годы развиваются различные мануальные методики удаления катаракты как альтернатива энергетическим методам. Их преимущества обусловлены, в первую очередь, экономическими критериями: не требуется дорогостоящей аппаратуры и расходных материалов. Кроме того, полностью исключена возможность отрицательного энергетического воздействия на морфологию и функциональные состояния переднего и заднего отрезка глазного яблока. Метод отвечает современным требованиям хирургии катаракты: низкий индуцированный послеоперационный астигматизм, высокая острота зрения, ранняя социальная реабилитация больного. Возможность фрагментирования катарактальных ядер разной плотности способствовала быстрой популяризации механической факофрагментации и появлению различных модификаций этого метода. В свою очередь, это привело к разработке нового инструментария для осуществления факофрагментации (манипуляторы, петли, факочепперы, крекеры, шпатели, крючки, нуклеотомы и т.д.).

ОПИСАНИЕ МЕТОДА

Показания и противопоказания к тоннельной механической факофрагментации

Тоннельная механическая факофрагментация в предложенной модификации *показана* в тех же случаях, что и обычная экстракапсулярная экстракция катаракты, т.е. при катарактах любой степени зрелости, а также для удаления прозрачного хрусталика.

Абсолютными противопоказаниями являются выраженные помутнения роговицы, затрудняющие визуализацию анатомических структур передней камеры глаза, воспалительные заболевания глазного яблока в стадии обострения и общесоматические заболевания в стадии декомпенсации.

Относительными противопоказаниями являются: подвывих хрусталика, ширина зрачка менее 4-5 мм.

Предоперационное обследование пациента

1. Анамнез. Устанавливают время появления катаракты (возраст к моменту появления помутнения хрусталика, длительность ее существования), причину (травма, применение кортикостероидов, вредные условия труда и др.).
2. Рефрактокератометрия.
3. Определение остроты зрения с коррекцией и без неё.
4. Тонометрия.
5. Биомикроскопия.
6. Офтальмоскопия.
7. Исследование полей зрения.
8. Определение ретинальной остроты зрения.
9. Эхобиометрия. Ультразвуковая биометрия (А- и В-сканирование) позволяет точно определить толщину всех структур глаза, его переднюю – заднюю ось, выявить наличие любой патологии глазного яблока, включая отслойки и дистрофические изменения в стекловидном теле.
10. Электрофизиологическое исследование сетчатки и зрительного нерва.
11. Определение плотности эндотелиальных клеток.
12. Расчет оптической части ИОЛ.

Предоперационная подготовка пациента

Разъяснение цели и методики операции. Накануне вечером и утром в день операции больным назначают седативные препараты, ингибиторы карбоангидразы. В день операции больные не завтракают. Перед операцией назначаются инстилляции (1% раствор тропикамида и 10% раствор ирифрина) и субконъюнктивальные инъекции (атропина сульфата 0,1% 0,2 мл и мезатона 0,1% 0,1 мл) препаратов для обеспечения максимально широкого зрачка в ходе операции. Для потенцирования их действия закапывают 0,1% раствора диклофенака натрия (диклоф, наклоф).

Анестезия

Вмешательство возможно как под общим наркозом, так и под местным обезболиванием.

Под общей анестезией оперируют детей, пациентов, страдающих неврологическими расстройствами, больных тяжелыми психическими заболеваниями или особо беспокойных пациентов.

Акинезию проводят по Ван-Линту и по О'Брайну 2% раствором новокаина 4-6 мл. Анестезию - ретробульбарной блокадой 2% раствором новокаина 2 мл.

Хирургический инструментарий и оборудование, необходимые для выполнения операции

Операция проводится стандартным хирургическим набором, рекомендуемым для экстракапсулярной экстракции катаракты с имплантацией интраокулярной линзы (ИОЛ). Для формирования тоннельного разреза необходимо дополнительно иметь круглый нож-расслаиватель и копьевидный нож. Для фрагментации ядра хрусталика применяется пинцет-фрагментатор и пинцет-ухват, разработанные в Чебоксарском филиале МНТК «Микрохирургия глаза». Пинцет-фрагментатор позволяет фрагментировать любые ядра, в том числе большие и очень плотные. Пинцет-ухват позволяет выведение фрагментов из передней камеры через тоннельный разрез. Для вымывания хрусталиковых масс достаточно стандартной аспирационно-ирригационной системы.

Описание пинцета-фрагментатора и пинцета-ухвата

Пинцет-фрагментатор содержит две жестко соединенные пружинящие бранши 1 с рабочими губками 2 (рис. 1), внутренняя поверхность которых имеет клиновидную форму 4 (рис. 6).

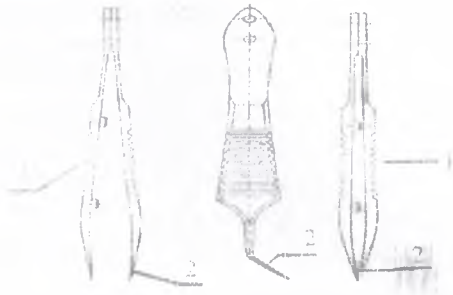

Рис.1 Рис.2 Рис.3

Клинья 4 (рис. 4 и 6, вид В-В (увеличено)) рабочих губок 2 позволяют плавно входить в ядро с двух сторон, раскалывая его и раздвигая фрагменты. Для удобства заведения инструмента и манипуляций в передней камере глаза рабочие губки изогнуты относительно бранш под углом 40-50° (рис. 2). Они заканчиваются заостренными под острым углом клювовидными зубьями 3 (рис. 4 и 5, вид А-А (увеличено)).

Рис.4 Рис.5 Рис.6

В рабочем положении первоначально смыкаются зубья (рис. 3), что позволяет захватить переднюю капсулу хрусталика и провести капсулорексис благодаря заостренным клювовидным зубьям. При дальнейшем смыкании бранш внутренняя поверхность рабочих губок смыкается плотно и проводится факофрагментация (заявка на Патент РФ).

Пинцет – ухват содержит две жестко соединенные пружинящие бранши 1 с рабочими губками 2 (рис. 7,8). Конец каждой рабочей губки загнут внутрь под прямым углом с образованием зуба 3. От конца каждой рабочей губки на расстоянии 2,0-3,0 мм на ее внутренней поверхности выполнено еще по одному зубу 3. На каждой губке имеется по два зуба 3 (рис. 10 и 11, вид Б (увеличено)). Все зубья одинакового размера и прямоугольной формы.

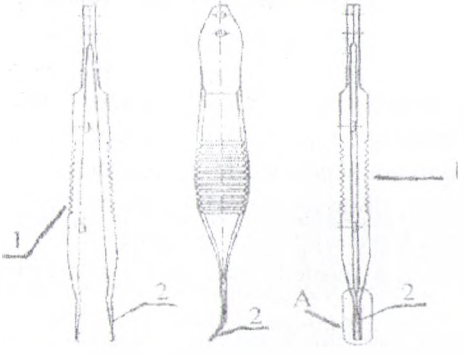

Рис.7 Рис.8 Рис.9

Для удобства заведения инструмента и манипуляций в передней камере глаза рабочие губки плавно изогнуты относительно бранш (рис 8).

Рис. 10



Рис. 11

В рабочем положении в месте перехода бранш в губки имеется точка соприкосновения (рис. 9 и 10, вид А (увеличено)). Строение рабочих губок, а именно высота и количество зубцов, позволяет провести полный и плотный захват фрагментов ядра хрусталика и предупреждает его выскальзывание при выведении через тоннельный разрез (заявка на Патент РФ).

Техника механической факофрагментации катаракты

Катаракту удаляют через склеророговичный тоннель длиной 3,0 мм, шириной 5,5 мм. Максимальная ширина определяется размером оптической части выбранной ИОЛ, минимальная - возможностью манипулировать инструментом в передней камере глаза. Роговичный тоннель проводят в случае предварительно оперированной глаукомы. В случае склеророговичного тоннеля предварительно разрезают конъюнктиву у лимба длиной 4-5 мм в меридианах 11-13 часов. Производят коагуляцию эписклеральных сосудов. Делают 2 парацентеза у лимба на 9.30 и 2.30, которые в дальнейшем облегчают манипуляции в передней камере.

Дозированным алмазным ножом делают насечку глубиной 250-300 мкм. Расслаивателем формируют склеророговичный тоннель с заходом в прозрачную зону роговицы. Копьевидным ножом проникают в переднюю камеру, производят сквозной разрез роговицы по центру в глубине тоннеля и расширяют его вправо и влево таким образом, чтобы внутренний вход в тоннель был на 1,5-2 мм шире наружного и параллелен ему.

После заполнения передней камеры вискоэластиком выполняют капсулорексис в виде вертикально ориентированного овала размером 5,0-6,0 мм, в первоначально сомкнутом виде пинцетом-

фрагментатором, введенным через подготовленный тоннельный разрез (рис. 12, а).

Тщательная гидродиссекция и гидроделинеация позволяют приподнять ядро хрусталика крючком для разворота интраокулярной линзы и вывести его в переднюю камеру (рис. 12, б).

Пинцет-фрагментатор в сомкнутом виде заводят через тоннельный разрез в переднюю камеру, рабочие губки разводят и с помощью клиньев «скусывают» периферические, менее плотные, части ядра хрусталика (примерно 1/4 диаметра ядра хрусталика) и выводят из полости глаза (рис. 12, в, г). При этом происходят оптимальный захват и фрагментация ядра губками пинцета-фрагментатора. Оставшийся центральный самый крупный фрагмент ядра хрусталика выводят из глаза пинцетом-ухватом (рис. 12, д).

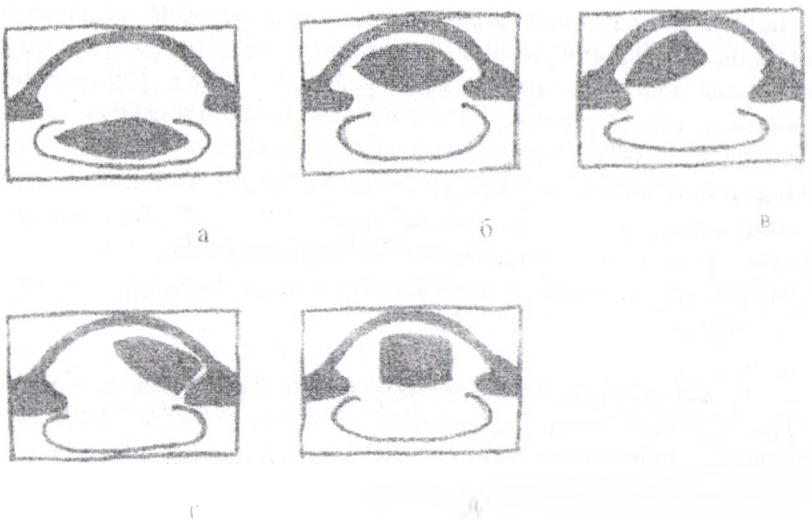

Рис. 12

Во время данных манипуляций вероятность разрыва задней капсулы хрусталика отсутствует, но требуется более пристальное внимание защите эндотелия роговицы. Обязательным условием проведения операции является сохранение глубины передней камеры глаза, а именно пространства между эндотелием роговицы и ядром хрусталика. Поддержание передней камеры и защита эндотелия роговицы происходят за счет постоянного использования вискоэластика высокой плотности.

Хрусталиковые массы эвакуируют, вымывая или отсасывая в среде вискоэластика канюлей «симкой» через парацентез, однако может быть использована и аспирационно-ирригационная система.

ИОЛ имплантируют в капсульный мешок по стандартной технологии. Вискоэластик удаляют вымыванием или отсасыванием. Тоннельный разрез обеспечивает надежную герметизацию раны, однако для профилактики послеоперационных осложнений на склеральную рану накладывают 1 погружной узловой шелковый шов 8-0. Конъюнктиву ушивают одним узловым шелковым швом. Офтальмотонус восстанавливают введением физиологического раствора в переднюю камеру через парацентез. В конце операции проводят субконъюнктивальную инъекцию кортикостероида и антибиотика.

Послеоперационное ведение пациентов

Пациентам в раннем послеоперационном периоде назначают инстилляции дезинфицирующих (левомицетин 0,25% 4 раза в день), нестероидных противовоспалительных (диклоф 4 раза в день) и кортикостероидных (дексаметазон 0,1% 4 раза в день) препаратов, субконъюнктивальные инъекции кортикостероида (дексаметазон 0,1% 0,2-0,3 мл) с антибиотиком (раствор гентамицина 20 мг) № 3-5. Узловой шов с конъюнктивы может быть удален через 7-10 дней. При выписке пациенты продолжают закапывать дезинфицирующие, нестероидные противовоспалительные и кортикостероидные препараты в течение 1,0-1,5 месяца.

Возможные осложнения и способы их устранения

Приведенные ниже осложнения не являются специфическими и встречаются при любом способе экстракции катаракты.

1.Транзиторная офтальмогипертензия

Меры профилактики:

- компенсация внутриглазного давления перед операцией,
- полное удаление вискоэластика из полости глаза во время операции.

Тактика врача – назначение гипотензивной терапии, при ее неэффективности проводится антиглаукоматозная операция.

2.Отек роговицы

Меры профилактики:

- обязательное использование дисперсного и когезивного вискоэластиков,

- аккуратные манипуляции в передней камере, исключая касание инструментами эндотелия.

Тактика врача – назначение кератопластических и кераторепаративных препаратов.

3.Воспалительная экссудативная реакция

Меры профилактики:

- минимизация хирургической травмы структур переднего сегмента глазного яблока,
- адекватный контроль воспалительного процесса перед операцией,
- оценка показаний к имплантации интраокулярной линзы.

Тактика врача – назначение адекватной противовоспалительной терапии. В некоторых случая проводят Yag-лазерное рассечение фибринных пленок.

4.Гифема

Меры профилактики:

- тщательный медикаментозный и хирургический гемостаз во время операции,
- минимизация хирургической травмы радужки.

Тактика врача – назначение рассасывающей и гемостатической терапии. При неэффективности промывание передней камеры.

ЭФФЕКТИВНОСТЬ МЕТОДА

По описанной технологии нами прооперировано 1700 пациентов. Функциональные результаты регистрировались на момент проведения лечебно-контрольной комиссии перед выпиской пациентов из клиники. После механической факофрагментации острота зрения 0,4 и выше отмечена в 88,5; 0,1-0,4 – в 10,85, до 0,1-1,5% случаев. Низкая острота зрения связана в основном с исходным неблагоприятным состоянием сетчатки и зрительного нерва. Отек роговицы наблюдался лишь на глазах с большими плотными ядрами. Потеря клеток заднего эпителия в сравниваемых группах не превышала 10%. Цилиндрическая коррекция отсутствовала у 28, до 3,0 диоптрий наблюдалась у 62, от 3,0 и выше - у 10% пациентов. Течение послеоперационного периода у прооперированных по данной технологии больных было, как правило, ареактивным. Наилучшие показатели остроты зрения достигнуты спустя 1,5-2 месяца со дня операции в обеих группах больных. В целом функциональные результаты были сопоставимы с результатами после проведения факоэмульсификации.

Усовершенствованная технология механической факофрагментации может быть «операцией выбора» при высокой осложненной близорукости, у пациентов старческого возраста при наличии слабости цинновых связок и тонкой капсулы хрусталика, поскольку предложенная техника позволяет исключить механическое давление на капсулу хрусталика и ресничный поясок. Данная технология отвечает современным требованиям хирургии катаракты. Малый тоннельный разрез, низкий индуцированный послеоперационный астигматизм, высокая острота зрения, ранняя социальная реабилитация больного способствуют широкому распространению данной операции. Очевидными преимуществами являются отсутствие необходимости в дорогостоящей аппаратуре, исключение отрицательного энергетического воздействия на структуры глаза, минимальный набор инструментов для выполнения оперативного вмешательства. Использование модифицированных пинцета-фрагментатора и пинцета-ухвата способствует облегчению выполнения этапов операции, ее эффективности и безопасности.

Список рекомендуемой литературы

1. Балашевич Л.И. Экономические и профессиональные проблемы внедрения факоэмульсификации катаракты // Мат. II Евро-Азиатской конф. по офтальмохирургии. - Екатеринбург, 2001. - Т.1. - С.11.

2. Баранов И.Я., Рогутский Л.Б. Клинические результаты экстракции катаракты методом факосекции // Современные технологии хирургии катаракты: Сб. науч. ст. по материалам науч.-практ. конференции. - М., 2002. - С.41-47.

3. Блюменталь М., Ассия Е., Моиссев И. Мануальная экстракапсулярная экстракция катаракты (некоторые особенности проведения операции) // Офтальмохирургия. - 1995. - №4. - С.59-62.

4. Веселовская З.Ф., БлюментальМ., Боброва Н. В. Катаракта.- Киев: Книга плюс, 2002. - 208с.

5. Миранти Ф. и др. Упрощенная мануальная факобисекция – альтернатива факоэмульсификации // Офтальмохирургия,-1998. - №2. - С.18-25.

6. Момозе А. Бесшовный малый разрез при экстракции катаракты без применения факоэмульсификации // Офтальмохирургия. - 1995. - №4. - С.54-58.

7. Тахчиди Х.П.и др. Технология механической фрагментации твердой катаракты // Тез. докл. VII съезда офтальмологов Росси. - М., 2000. - С.199-202.

8. Федоров С.Н. и др. Лазерная экстракция катаракты (экспериментальные исследования) // Офтальмохирургия. - 1998. - №3. - с. 3.

9.Федоров С.Н. и др. Тоннельная экстракция катаракты: клинико-математическое обоснование // Офтальмохирургия. - 2000. - №2. - С. 32-37.

10. Buratto L. Phacoemulsification: principles and technigue. - Philadelphia: Slack Inc., 1997. - 519 p.

СОДЕРЖАНИЕ

Общие сведения 1
Описание метода 2
Показания и противопоказания к тоннельной механической факофрагментаци 2
Предоперационное обследование пациента 3
Предоперационная подготовка пациента 3
Анестезия 3
Хирургический инструментарий и оборудование, необходимые для выполнения операции 4
Описание пинцета-фрагментатора и пинцета-ухвата 4
Техника механической факофрагментации катаракты 6
Послеоперационное ведение пациентов 8
Возможные осложнения и способы их устранения 8
Эффективность метода 9
Список рекомендуемой литературы 10

Учебное издание

Авторы-составители:

Паштаев Николай Петрович
Лукин Владислав Петрович
Толмачева Татьяна Геннадьевна
Шленская Ольга Вячеславовна

Экстракция катаракты методом механической факофрагментации

Практическое руководство для врачей

Подписано в печать 31.08.06 г. Формат 60x84/16.
Бумага офсетная. Гарнитура «Times». Печать оперативная.
Усл. печ. л. 0,70. Уч.-изд. л. 0,7. Тираж 100 экз. Заказ № 11.

ГОУ «Институт усовершенствования врачей» Минздравсоцразвития Чувашии
428003, Чебоксары, Красная площадь, 3.