ХИРУРГИЧЕСКАЯ КОРРЕКЦИЯ ОСЛОЖНЕННОЙ АФАКИИ ИМПЛАНТАЦИЕЙ ПЕРЕДНЕКАМЕРНОЙ ИОЛ

Практическое руководство для врачей

Чебоксары 2006

МИНИСТЕРСТВО ЗДРАВООХРАНЕНИЯ И СОЦИАЛЬНОГО РАЗВИТИЯ
ЧУВАШСКОЙ РЕСПУБЛИКИ
Государственное образовательное учреждение
«Институт усовершенствования врачей»

ХИРУРГИЧЕСКАЯ КОРРЕКЦИЯ ОСЛОЖНЕННОЙ АФАКИИ ИМПЛАНТАЦИЕЙ ПЕРЕДНЕКАМЕРНОЙ ИОЛ

Практическое руководство для врачей

Чебоксарский филиал федерального
государственного учреждения
"МНТК "МИКРОХИРУРГИЯ ГЛАЗА"
имени академика С.Н. Федорова"
НАУЧНО-МЕДИЦИНСКАЯ БИБЛИОТЕКА

Чебоксары 2006

УДК 617.741-007.21

Авторы-составители: Н.П. Паштаев,
Е.Н. Батьков,
Ю.Н. Елаков

Хирургическая коррекция осложненной афакии имплантацией переднекамерной ИОЛ: Практическое руководство для врачей / Авт.-сост. Н.П. Паштаев, Е.Н. Батьков, Ю.Н. Елаков; ИУВ. – Чебоксары, 2006. – 12 с.

Представлен новый способ хирургического лечения пациентов с осложненной афакией, который заключается в имплантации в переднюю камеру интраокулярной линзы с ангулярной фиксацией. Подробно описана методика хирургического вмешательства. На основании большого клинического материала приведены отдаленные результаты лечения пациентов с осложненной афакией. Разработаны показания и противопоказания. Даны рекомендации по внедрению предложенного способа в клиническую практику.

Для слушателей Института, лечащих врачей-офтальмологов и офтальмохирургов.

Ответственный редактор: д-р мед. наук Н.П. Паштаев.

Утверждено Методическим советом Института.

© Авт.-сост. Н.П. Паштаев,
Е.Н. Батьков, Ю.Н. Елаков, 2006

Общие сведения

Оптимальным местом имплантации интраокулярной линзы (ИОЛ) является неповрежденная капсульная сумка. Однако в ряде случаев тяжесть травматического или хирургического повреждения капсульно-связочного аппарата хрусталика не позволяет воспользоваться стандартной фиксацией.

Осложненную афакию мы определяем как клиническое состояние, характеризующееся отсутствием нативного хрусталика, возникшее в результате операции или травмы, при котором стабильная внутрикапсульная имплантация ИОЛ технически невозможна.

Распространенность осложненной афакии, по данным нашего учреждения, достаточно высока и достигает 4,2% от всех случаев оперативных вмешательств по поводу патологии хрусталика. Несколько лет назад наиболее частой формой осложненной афакии являлась послеоперационная афакия, полученная в результате интракапсулярной экстракции катаракты в районных и некоторых областных глазных стационарах. В последние годы доминирующее место в этиологии осложненной афакии занимает подвывих хрусталика, в половине случаев являющийся следствием выраженной дистрофии переднего сегмента глаза, сопутствующей первичной глаукоме. Нередки также случаи травматических, сенильных, врожденных и идиопатических подвывихов хрусталика.

Многочисленными исследованиями второй половины XX столетия было доказано преимущество интраокулярной коррекции афакии по сравнению с экстраокулярными способами. Это утверждение верно и для большинства случаев осложненной афакии.

К интраокулярной коррекции афакии в осложненных случаях существует несколько подходов. При невозможности эндокапсулярной фиксации ИОЛ доступные хирургу варианты включают в себя фиксацию в углу передней камеры (Baron, 1952), зрачковую фиксацию (Epstein, 1953, Binkhorst, 1958, Федоров С.Н., 1964), подшивание к радужной оболочке (Worst, 1969), бесшовную фиксацию к радужке (iris-claw, BinderIOL), транссклеральную шовную фиксацию (Girard, 1981), иридовитреальную и капсульную (с захватом капсулорексиса) фиксацию. У каждого метода и отдельных модификаций есть свои преимущества и недостатки. В то же время до сих пор нет единого мнения о том, что является оптимальным способом интраокулярной коррекции осложненной афакии.

В данном руководстве мы не ставим перед собой цель выбора оптимального метода, а концентрируемся на описании технологии имплантации переднекамерной ИОЛ, для которой несомненны определенные преимущества: относительная техническая простота имплантации и быстрое

освоение метода, его низкая себестоимость, а также богатый клинический опыт, накопленный с момента первой имплантации, описанной д-ром Бароном в 1952 году.

ИСПОЛЬЗОВАНИЕ МЕДИЦИНСКОЙ ТЕХНОЛОГИИ

Показания

1) коррекция афакии при выраженных (II-III степени) подвывихах хрусталика различной этиологии;

2) вторичная имплантация ИОЛ при недостаточной капсульной поддержке;

3) коррекция афакии при спонтанных, травматических и врожденных вывихах хрусталика;

4) коррекция осложненной афакии при травматических повреждениях хрусталика;

5) замена дислоцированной или помутневшей ИОЛ.

Противопоказания

Абсолютные:

1) сопутствующая патология глаза, при которой противопоказаны другие виды интраокулярных вмешательств:

i. воспалительные заболевания глаза,

ii. инфекции глазного яблока, глазной поверхности и придаточного аппарата глаза,

iii. внутриглазные новообразования;

2) неконтролируемая глаукома;

3) буллезная кератопатия и низкая плотность эндотелиальных клеток;

4) неоваскуляризация, обширные синехии, облитерация и другие грубые структурные изменения угла передней камеры;

5) неоперабельная отслойка сетчатки, полная атрофия зрительного нерва, корковая слепота;

6) прогрессирующие дистрофии радужной оболочки;

7) общесоматические заболевания в стадии декомпенсации и онкологические заболевания.

Относительные:

1) молодой возраст (моложе 20-30 лет);

2) высокая осевая миопия, обеспечивающая афакичному глазу эмметропическую или слабую гиперметропическую рефракцию;

3) низкие нейроретинальные функции, ограничивающие функциональный результат интраокулярной коррекции.

Материально-техническое обеспечение медицинской технологии

1) фороптер,

2) авторефрактокератометр,

3) эхобиометр или прибор для оптического измерения длины глазного яблока (IOLMaster),

4) прибор для двухмерного ультразвукового сканирования (В-скан),

5) прибор для точного неинвазивного предоперационного измерения диаметра передней камеры: оптический когерентный томограф для переднего отрезка глазного яблока (Visante OCT) или ультразвуковой биомикроскоп,

6) эндотелиальный микроскоп,

7) щелевая лампа,

8) линза Гольдмана,

9) прямой и непрямой офтальмоскопы,

10) гониоскоп,

11) тонометр,

12) тонограф,

13) периметр,

14) аппарат для проведения электрофизиологических исследований глаза,

15) дезинфицирующие растворы для обработки рук хирурга, операционной сестры и операционного поля,

16) салфетки офтальмохирургические стерильные,

17) перчатки латексные хирургические стерильные,

18) хирургический костюм, халат, шапочка, бахилы,

19) инстилляционный, внутрикамерный или инъекционный анестетик,

20) алмазные или стальные кератомы для основного разреза и парацентезов,

21) вискоэластики,

22) миотик для внутрикамерного введения (ацетилхолин, карбахол),

23) металлическая канюля Simcoe, или двухходовая канюля, или аппарат для автоматизированной ирригации-аспирации для удаления вискоэластика из передней камеры,

24) офтальмохирургические ножницы Vanas,

25) пинцеты для завязывания,

26) «толкатель» или микрохирургический крючок для разворота ИОЛ,

27) шпатель офтальмохирургический,

28) витреотом для автоматизированной передней витрэктомии,

29) операционный микроскоп с ножным управлением и коаксиальным освещением,

30) переднекамерная ИОЛ с ангулярной фиксацией, в частности, модели ТИОЛ-55135Б производства НПП «Репер-НН» (г. Нижний Новгород), рег. удостоверение № ФС 08032562/10062 – 04,

31) шовный материал (10/0, 8/0),

32) иглодержатель офтальмохирургический,

33) повязка марлевая асептическая для заклеивания прооперированного глаза,

34) глазные капли:

i. левомицетин, или ципромед, или тобрекс,

ii. диклоф, наклоф или индоколлир,

iii. дексаметазон;

35) лекарственные препараты для субконъюнктивальных инъекций:

i. дексаметазон,

ii. гентамицин.

ХАРАКТЕРИСТИКА ПЕРЕДНЕКАМЕРНОЙ ИОЛ

Переднекамерная ИОЛ (ПКЛ), предназначенная для фиксации в углу передней камеры глаза в случаях афакии, недопускающей стандартной внутрикапсульной фиксации, представляет собой монолитную конструкцию, состоящую из оптической части в виде 5,5-миллиметрового диска и 2 гаптических частей в виде открытых Z-образных петель с 3 изгибами (рисунок). ПКЛ производится в 3 вариантах общей длины: 12, 12,75 и 13,5 мм.

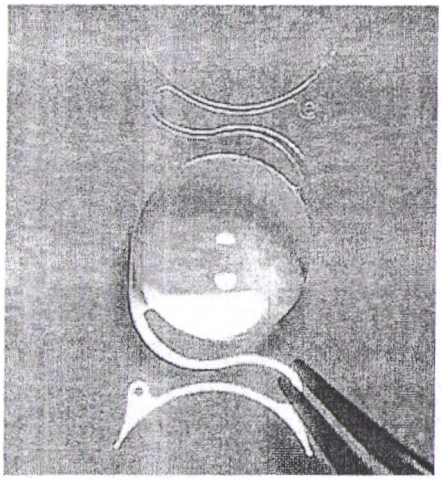

Внешний вид переднекамерной ИОЛ ТИОЛ–55135Б

Множественные изгибы в конструкции гаптических элементов придают большую эластичность модели, повышают ее адаптируемость к конкретным пространственным соотношениям структур передней камеры оперируемого глаза, снижают давление на трабекулярную зону, корень радужки и цилиарное тело, что в итоге обеспечивает большую биосовместимость ПКЛ. Окончания фиксирующих элементов ПКЛ обеспечивают ее устойчивую фиксацию в глазу, что уменьшает склонность ПКЛ к вращению вокруг собственной оси и другим изменениям своего положения. Оси фиксирующих элементов на обоих гаптических элементах находятся по отношению друг к другу под углом 50^0 относительно центра ИОЛ, что придает им направление, нормальное (перпендикулярное) углу передней камеры в соответствующей точке фиксации. Данная модификация также призвана обеспечить устойчивость фиксации переднекамерной ИОЛ в глазу.

Материал ИОЛ представляет собой прозрачный полимер, полученный в результате фотополимеризации химической композиции, состоящей из следующих веществ, взятых в определенных соотношениях: бензилметакрилат (5-15 масс%), олигоуретанметакрилат (10-20 масс%), 2,2-диметокси – 2-фенилацетофенон (0,1-0,7 масс%), 2,4 – дитретбутилортохинон (0,001-0,006 масс%), олигокарбонатметакрилат (остальное).

ОПИСАНИЕ МЕДИЦИНСКОЙ ТЕХНОЛОГИИ

Предоперационное обследование пациента

1.*Анамнез.* Устанавливаются возможные причины развития подвывиха/вывиха хрусталика или афакии: травма, глаукома и т. д. Выясняются сроки появления подвывиха/вывиха, послеоперационной афакии, характер возможной травмы. Собирается семейный анамнез на предмет исключения наследственной патологии положения хрусталика.

2.*Исследование клинической рефракции.*

3.*Определение остроты зрения с очковой коррекцией и без нее.*

4.*Кератометрия и определение длины передне-задней оси глазного яблока.* Эти данные используются для расчета оптической силы ПКЛ по формулам (Holladay II, SRK II). Константа A_0 для ТИОЛ–55135Б, согласно производителю, равна 114,9. Для повышения точности расчета оптической силы ИОЛ по формуле Holladay II с помощью IOLMaster измеряется горизонтальный диаметр роговицы («от белого до белого»).

5.*Исследование полей зрения* позволяет оценить состояние зрительного нерва.

6.*Биомикроскопия.* Важна оценка состояния роговицы, глубины передней камеры, определение наличия грыжи стекловидного тела, положения, подвижности и степени помутнения нативного хрусталика.

7.*Прямая и непрямая офтальмоскопия.* При полном вывихе хрусталика возможно прямое подтверждение его наличия, визуализация положения и степени подвижности вывихнутого хрусталика. Офтальмоскопией глазного дна проводится также диагностика возможной сопутствующей патологии.

8.*Гониоскопия.* С помощью гониоскопии определяют состояние структур угла передней камеры, его возможные нарушения.

9.*Ультразвуковое офтальмосканирование* позволяет точно определить наличие патологии заднего сегмента глазного яблока, включая отслойку и дистрофические изменения стекловидного тела при непрозрачности одной или нескольких преломляющих сред. При полном вывихе нативного хрусталика/ИОЛ определяется его/ее положение и подвижность.

10. *Тонометрия и тонография.*

11. *Измерение диаметра передней камеры.* С этой целью проводится прямая неинвазивная визуализация переднего отрезка глазного яблока методом оптической когерентной томографии или ультразвуковой биомикроскопии. Для вычисления общей длины ПКЛ, подходящей для имплантации в данный глаз, к измеренному значению диаметра передней камеры прибавляют 0,5 мм. При отсутствии методов прямого измерения диаметра передней камеры или невозможности их проведения необходимую общую длину ПКЛ рассчитывают упрощенным способом, прибавляя 1 мм к горизонтальному диаметру роговицы.

12. *Эндотелиальная микроскопия.* Определение плотности и морфологии клеток внутреннего роговичного эпителия имеет особое значение в оценке риска развития артифакичной буллезной кератопатии.

13. *Электрофизиологические исследования глаза.* Необходимы для определения состояния сетчатки и зрительного нерва и оценки прогноза на послеоперационное зрение.

Предоперационная подготовка пациента

Предоперационная подготовка заключается в курации или стабилизации глазных или общесоматических заболеваний (см. раздел о противопоказаниях), объяснении пациенту цели и методики выполнения операции, подборе соответствующей по размеру и оптической силе переднекамерной ИОЛ (см. раздел о предоперационном обследовании).

Анестезия

Операция по имплантации переднекамерной ИОЛ может быть проведена под местной инстилляционной (внутрикамерной) или инфильтрационной (ретробульбарной, субтеноновой) анестезией. Местная анестезия потенцируется адекватной медикаментозной седацией и нейролептаналгезией.

Техника имплантации ПКЛ

Операция состоит из нескольких этапов, четкое выполнение которых позволяет быстро и безопасно провести операцию.

Переднекамерная ИОЛ имплантируется в переднюю камеру глаза либо через роговичный разрез или тоннель, либо через корнеосклеральный тоннель. Перед имплантацией линзы зрачок медикаментозно сужают и создают рабочее пространство в передней камере с помощью дисперсивного и когезивного вискоэластиков по методике Soft shell (S. Arshinoff). Имплантация нижнего гаптического элемента и оптики производится с помощью 2 микрохирургических пинцетов для завязывания. Верхняя гаптика вправляется с помощью «толкателя» или микрохирургическим крючком, введенным в парацентез. Точного попадания всех 4 фиксирующих элементов в угол передней камеры и профилактики захвата корня радужки достигают несколькими приподнимающими движениями плоским шпателем, введенным через парацентез, производимыми по задней поверхности ПКЛ. Далее с помощью ножниц Vanas формируют 1-2 базальные колобомы радужки для профилактики зрачкового блока в послеоперационном периоде. Вискоэластик удаляют из передней камеры с заменой на сбалансированный солевой раствор и добиваются герметичной шовной адаптации операционной раны. Операцию завершают субконъюнктивальным введением дексаметазона и антибиотика (гентамицина). Прооперированный глаз заклеивают асептической повязкой.

Ведение послеоперационного периода

Пациентам в течение первого месяца после операции рекомендуют инстилляции стероидных растворов (0,1% раствор дексаметазона) по убывающей схеме, начиная с 4-кратного закапывания в день. Антибактериальные глазные капли (тобрекс, левомицетин, ципромед) закапывают 4 раза в день 1-2 недели после операции.

ВОЗМОЖНЫЕ ОСЛОЖНЕНИЯ И СПОСОБЫ ИХ УСТРАНЕНИЯ

1. Отек роговицы

Меры профилактики:

i. обязательное использование дисперсивного (для устойчивой защиты эндотелия роговицы) и когезивного (для поддержания объема передней камеры) вискоэластиков,

ii. ограничение механической и/или энергетической травмы, а также соблюдение правильной хирургической техники до этапа имплантации ПКЛ,

iii. точные и аккуратные манипуляции в передней камере, исключающие касания инструментами эндотелия,

iv. использование проверенных и качественных растворов для внутрикамерного введения.

Тактика врача при возникновении данного осложнения: назначение/усиление инстилляций и инъекций кератопластических и репаративных препаратов.

2. Транзиторная офтальмогипертензия

Меры профилактики:

i. достижение компенсации офтальмотонуса перед имплантацией ПКЛ,

ii. максимально полное удаление вискоэластиков из полости глаза,

iii. при необходимости профилактическое назначение местных гипотензивных средств.

Тактика врача при возникновении данного осложнения сводится к назначению гипотензивной терапии, при ее неэффективности проводится антиглаукомная операция.

3. Нарушение положения ПКЛ

Меры профилактики:

i. максимально точный расчет необходимой длины ПКЛ,

ii. тщательная предоперационная оценка анатомических соотношений в углу передней камеры на предмет возможности успешной и безопасной фиксации ПКЛ.

Тактика врача при возникновении данного осложнения зависит от степени децентрации и потенциального риска развития поздних послеоперационных осложнений. При небольшой, оптически незначимой и стабильной децентрации достаточно оставить ситуацию под наблюдением. При тяжелых формах децентрации, снижающей функциональные результаты и опасной развитием необратимых осложнений, решение о хирургической тактике в каждом случае принимается индивидуально. Возможные варианты – репозиция ПКЛ, замена ПКЛ, эксплантация ПКЛ.

4. Воспалительная (экссудативная) реакция

Меры профилактики:

i. адекватный контроль воспалительного процесса перед операцией,

ii. правильная оценка показаний и противопоказаний к имплантации ПКЛ,

iii. минимизация хирургической травмы радужки, цилиарного тела, стекловидного тела и других реактивных структур глазного яблока.

Тактика врача при возникновении данного осложнения – назначение адекватной противовоспалительной терапии. В некоторых случаях возникают показания к проведению Yag-лазерной деструкции фибринных пленок и чистки передней поверхности ИОЛ.

5. Клинически значимый макулярный отек

Меры профилактики:

i. минимизация хирургической травмы на этапах операции, предшествующих имплантации ПКЛ,

ii. максимально полная передняя витрэктомия, исключающая ущемление витреальных тяжей в ране и элементами ПКЛ,

iii. возможно интраоперационное введение триамциналона ацетонида (кеналога) в переднюю камеру для лучшей визуализации пролабирующих волокон стекловидного тела и достижения высокой концентрации лекарственного препарата в органе-мишени,

iv. адекватная противовоспалительная терапия в раннем послеоперационном периоде, включающая в себя местные, а при необходимости и системные нестероидные противовоспалительные препараты.

Тактика врача при возникновении данного осложнения – назначение максимальной противовоспалительной терапии. В некоторых случаях возникают показания к проведению флуоресцентной ангиографии сосудов сетчатки для определения показаний к точечной лазерной коагуляции сетчатки, а также к интравитреальному введению кеналога.

6. Гифема

Меры профилактики:

i. максимально полно собранный анамнез на предмет возможных нарушений свертываемости крови и приема прямых и непрямых антикоагулянтов,

ii. тщательный медикаментозный и хирургический гемостаз во время операции,

iii. минимизация хирургической травмы.

Тактика врача при возникновении данного осложнения заключается в назначении эффективной рассасывающей и гемостатической терапии. При неэффективности консервативных мероприятий проводится промывание передней камеры.

ЭФФЕКТИВНОСТЬ И БЕЗОПАСНОСТЬ ИСПОЛЬЗОВАНИЯ МЕДИЦИНСКОЙ ТЕХНОЛОГИИ

Клинический анализ и лабораторно-функциональная оценка 300 имплантаций ПКЛ, выполненных у пациентов с осложненной афакией,

вывихом/подвывихом хрусталика, дислокацией и помутнением ИОЛ, позволил объективно оценить эффективность метода.

Клинические исследования подтвердили повышение некорригированной остроты зрения с 0,002 до 0,54 ($p = 10^{14}$) и наилучшей корригированной остроты зрения с 0,01 до 0,65 ($p = 3,6 \times 10^{7}$) в результате имплантации переднекамерной ИОЛ. Низкая острота зрения с коррекцией до и после операции является свидетельством тяжелой предоперационной патологии нейросенсорного аппарата и оптических сред исследованных глаз.

Особого внимания в данной популяции требуют нарушения внутриглазной гидродинамики, как в связи с исходно тяжелой патологией этих глаз, так и по причине теоретических опасений, связанных с возможным деструктивным действием ПКЛ с фиксацией в углу ПК. Длительное наблюдение за пациентами не выявило повышения ВГД: среднее значение внутриглазного давления (ВГД) до операции составило 19,7 ± 2,1 мм рт. ст., его средний послеоперационный уровень – 19,3 ± 1,9 мм рт. ст. ($p = 0,11$). Как минимум, 22% глаз, на которых показана имплантация ПКЛ, до операции имели компенсированную миотиками или оперированную первичную или вторичную глаукому. После имплантации ПКЛ в 2,7% случаев потребовалась гипотензивная терапия, а в 3% – для компенсации ВГД потребовалась антиглаукомная операция.

Имплантация ПКЛ в комбинации с сопутствующими манипуляциями приводит к снижению плотности эндотелиальных клеток до 8%, что сопоставимо со значениями, описанными при альтернативных способах хирургической коррекции афакии.

При соблюдении правил хирургической техники интраоперационные осложнения при имплантации ПКЛ не возникают.

Послеоперационный период характеризуется минимальным количеством обратимых при адекватной медикаментозной терапии осложнений. Наблюдавшиеся в небольшом числе осложнения в послеоперационном периоде включали в себя складки десцеметовой оболочки и отек роговицы I-II степени, транзиторную офтальмогипертензию, экссудативную реакцию, гифему, децентрацию ПКЛ, кистозный макулярный отек, декомпенсацию офтальмотонуса.

Наблюдаемые у данных пациентов осложнения подчеркивают тяжесть исходной офтальмопатологии и соответствуют описанным ранее в литературе проблемам, характерным для всех видов нестандартной фиксации ИОЛ.

Таким образом, описанный способ имплантации переднекамерной ИОЛ является эффективным способом хирургической коррекции осложненной афакии. Она может быть «операцией выбора» у пациентов с пол-

ным вывихом и выраженным подвывихом хрусталика, бескапсульной афакии, дислокацией и помутнением ИОЛ. Использование предлагаемой методики характеризуется: простотой технического выполнения и скоростью операции, отсутствием операционных и минимальным количеством послеоперационных осложнений, а также стабильностью полученных результатов, малой травматичностью и минимальной реакцией тканей переднего отрезка глаза, и, следовательно, коротким периодом реабилитации, невысокой стоимостью ИОЛ, производимой отечественной промышленностью.

Список рекомендуемой литературы

1.Аббасов Ф.А. Результаты имплантации переднекамерных интраокулярных линз при травматических катарактах у детей // Офтальмол. журн. – 2000. – № 6. – С. 33-35.

2.Батьков Е.Н. и др. Имплантация переднекамерной линзы как способ зрительной реабилитации пациентов с бескапсульной афакией и дислокацией хрусталика // Актуальные проблемы офтальмологии: Всерос. науч. конф. молодых ученых: Сб. науч. работ. – М., 2006. – С. 82-84.

3.Иошин И.Э., Егорова Э.В., Толчинская А.И. Выбор метода фиксации ИОЛ при повреждении капсулы хрусталика // Офтальмол. журн. – 2001. – № 1. – 31 с.

4.Олешко Н.И., Игнатьев С.Г., Дроздова И.А. Метод имплантации переднекамерной ИОЛ с фиксацией в цилиарной борозде // Офтальмохирургия. – 1990. – № 3. – С. 23-24.

5.Паштаев Н.П. Ленсэктомия подвывихнутого и вывихнутого в стекловидное тело хрусталика: Дис. … канд. мед. наук. – М., 1986.

6.Паштаев Н.П., Елаков Ю.Н., Поздеева Н.А. Новая модель переднекамерной ИОЛ // Съезд офтальмологов России, 8-й: Тез. докл. – М., 2005. – 608 с.

7.Паштаев Н.П. и др. Имплантация новой модификации переднекамерной ИОЛ при дефектах и отсутствии задней капсулы хрусталика. // Офтальмохирургия. – 2002. – № 2. – С. 20-24.

8.Тахчиди Х.П., Зубарев А.Б. Новые возможности экстракапсулярной экстракции катаракты при подвывихе хрусталика // Офтальмохирургия. – 1993. – № 4. – С. 19-21.

9.Collins J.F. et al. Department of Veterans Affairs Cooperative Cataract Study. A comparison of anterior chamber and posterior chamber intraocular lenses after vitreous presentation during cataract surgery: the Department of Veterans Affairs Cooperative Cataract Study// Am J. Ophthalmol. 2003; 136(1):1-9.

10.Wagoner M.D. et al. Intraocular lens implantation in the absence of capsular support: A report by the American Academy of Ophthalmology// Ophthalmology 2003; 110(4):840.

СОДЕРЖАНИЕ

Общие сведения..... 1

Использование медицинской технологии..... 2

Характеристика переднекамерной ИОЛ..... 4

Описание медицинской технологии..... 5

Возможные осложнения и способы их устранения..... 7

Эффективность и безопасность использования
медицинской технологии..... 9

Список рекомендуемой литературы..... 11

Учебное издание

Авторы-составители:

Паштаев Николай Петрович
Батьков Евгений Николаевич
Елаков Юрий Николаевич

**Хирургическая коррекция
осложненной афакии имплантацией переднекамерной ИОЛ**

Практическое руководство для врачей

Подписано в печать 31.08.06 г. Формат 60x84/16.
Бумага офсетная. Гарнитура «Times». Печать оперативная.
Усл. печ. л. 0,70. Уч.-изд. л. 0,8. Тираж 100 экз. Заказ № 16.

ГОУ «Институт усовершенствования врачей» МЗ СР ЧР.
428003, Красная площадь, 3.