Н. А. Поздеева, Н. П. Паштаев

ИСКУССТВЕННАЯ ИРИДОХРУСТАЛИКОВАЯ ДИАФРАГМА

в хирургическом лечении аниридии

Н. А. Поздеева, Н. П. Паштаев

Искусственная иридохрусталиковая диафрагма в хирургическом лечении аниридии

Чебоксарский филиал ФГБУ «МНТК «Микрохирургия глаза»
им. акад. С.Н. Федорова» Минздравсоцразвития РФ

Чебоксары 2012

УДК 617.721-007.21-089
ББК 56.7
П 47

Поздеева Надежда Александровна – кандидат медицинских наук, заместитель директора Чебоксарского филиала ФГБУ «МНТК «Микрохирургия глаза» им. акад. С.Н. Федорова» Минздравсоцразвития РФ по научной работе, офтальмохирург, ассистент курса офтальмологии АУ Чувашии «Институт усовершенствования врачей» Министерства здравоохранения и социального развития Чувашии, председатель регионального (Республики Чувашия) отделения Общества офтальмологов России, член Европейского общества рефракционных и катарактальных хирургов, автор 108 публикаций и 27 изобретений.

Паштаев Николай Петрович – доктор медицинских наук, заслуженный врач Российской Федерации, директор Чебоксарского филиала ФГБУ «МНТК «Микрохирургия глаза» им. акад. С.Н. Федорова» Минздравсоцразвития РФ, офтальмохирург, заведующий курсом офтальмологии АУ Чувашии «Институт усовершенствования врачей» Министерства здравоохранения и социального развития Чувашии, член Правления Общества офтальмологов России, председатель Чебоксарского межрегионального Совета Общества офтальмологов России, член Европейского общества рефракционных и катарактальных хирургов и Американской академии офтальмологов, автор более 315 печатных работ, в т. ч. двух монографий, 74 изобретений.

Рецензенты: **Э. В. Бойко,** доктор медицинских наук, профессор, начальник кафедры офтальмологии Военно-медицинской Академии имени Кирова, заслуженный врач РФ;
В. П. Быков, доктор медицинских наук, профессор, руководитель лаборатории пластической офтальмохирургии и протезирования НИИ глазных болезней имени Гельмгольца.

Поздеева Н. А, Паштаев Н. П.
Искусственная иридохрусталиковая диафрагма в хирургическом лечении аниридии / Н. А. Поздеева, Н. П. Паштаев — Чебоксары, 2012. — 160 с.

В монографии описаны методы коррекции обширных дефектов радужной оболочки, вплоть до полной аниридии. Представлен обзор всех имеющихся в современной мировой офтальмологии протезов радужной оболочки и искусственных иридохрусталиковых диафрагм (ИХД). Подробно описаны разработанные в Чебоксарском филиале МНТК «Микрохирургия глаза» им. акад. С.Н. Федорова совместно с ООО предприятием «Репер-НН» модели различных конструкций искусственных иридохрусталиковых диафрагм и технологии их имплантаций в зависимости от конкретной клинической ситуации. Даны рекомендации по индивидуальному подбору ИХД для дальнейшего их заказа на предприятии-изготовителе. Впервые представлен каталог-веер возможных вариантов моделей и рисунков протезов радужной оболочки.

Для врачей-офтальмологов.

ISBN 978-5-9903577-1-6
© Н. А. Поздеева, Н. П. Паштаев, 2012

**Памяти Святослава Николаевича Федорова,
академика, Героя Социалистического Труда,
посвящается**

Человеческий глаз — самый настоящий механизм. Если что-то сломалось — нужно менять или подновлять... Я думаю, в будущем будет как раз такая медицина.

С.Н. Федоров, 1998 г.

ПРЕДИСЛОВИЕ ОТ АВТОРОВ

Причинами обширных дефектов радужной оболочки, вплоть до полной аниридии, могут явиться как врожденная патология, так и наиболее часто – травмы. Актуальность проблемы обусловлена многими факторами. В первую очередь травмам чаще подвержены молодые люди трудоспособного возраста, что и определяет социальную значимость стоящих перед офтальмологией задач. Кроме того, повреждения органа зрения отличаются тяжестью и полиморфизмом клинических проявлений, нередко приводящих к резкому снижению зрения и инвалидности. Радужная оболочка практически никогда не страдает одна, одновременно чаще всего наблюдаются повреждения хрусталика, а также поражаются роговица, стекловидное тело, сосудистая и сетчатая оболочки, что требует комплексного подхода к реабилитации таких больных. Все это диктует необходимость выполнения сочетанных операций по восстановлению полноценной диафрагмы глаза.

В настоящую монографию мы включили данные о различных возможностях компенсации обширных дефектов радужной оболочки, вплоть до полной аниридии. Большое внимание уделено хирургическим методикам. Представлен обзор всех имеющихся в современной мировой офтальмологии протезов радужной оболочки и искусственных иридохрусталиковых диафрагм (ИХД). Подробно описаны разработанные в течение почти 15 лет в Чебоксарском филиале МНТК «Микрохирургия глаза» им. акад. С.Н. Федорова совместно с ООО предприятием «Репер-НН» модели различных конструкций искусственных ИХД и всевозможные варианты их имплантаций в зависимости от конкретной клинической ситуации. Даны рекомендации по технологии индивидуального подбора ИХД и дальнейшего их заказа на предприятии-изготовителе. Впервые представлен каталог-веер возможных вариантов моделей и рисунков протезов радужной оболочки.

Монография является первой частью книги, посвященной многогранной проблеме аниридии, требующей помимо восстановления утраченной функции иридохрусталиковой диафрагмы решения сопутствующих сложнейших проблем вторичной глаукомы, витреоретинальной патологии, дистрофии роговицы, особенно при врожденной патологии.

Авторы надеются, что книга станет полезным подспорьем для практикующих врачей-офтальмологов в выборе оптимальной тактики и стратегии в лечении больных с аниридией и найдет живой отклик у читателей. С благодарностью будут приняты отзывы и замечания читателей.

1 Сочетанная патология хрусталика и радужной оболочки

1.1
Клинико-эпидемиологическая характеристика сочетанных травматических повреждений глазного яблока с обширными дефектами радужной оболочки

Травмы глаз остаются одной из основных причин профессиональной инвалидности и слепоты, составляя 17% в нозологической структуре инвалидности в РФ [20, 35, 39, 44, 78–80]. В 95,6% случаев прободные ранения глаз регистрируются у мужчин молодого возраста [171]. Как отмечает Р.А. Гундорова (2004, 2005), в связи с изменением структуры травматизма и общей обстановки в мире (увеличение криминогенной травмы, военных конфликтов, увеличение бытового травматизма и т.д.) повреждения глаза стали более тяжелыми, разрушительными. Сохранение органа зрения представляет большие трудности [40, 41]. В медицинской реабилитации, особенно в восстановительном хирургическом лечении, нуждаются 87% инвалидов по зрению.

Нарушение целости наружной оболочки глаза при проникающих ранениях нередко сопровождается выпадением внутренних оболочек (чаще радужки) и содержимого глазного яблока, частота которых, по статистике различных авторов, колеблется от 40 до 80% [44, 155]. Следствием тяжелых травм глаза чаще всего являются сочетанные повреждения глазного яблока [119]. Наряду с травматическими катарактами, самым частым последствием травм, встречающимся в 7–80% случаев, наблюдаются повреждения других структур глаза – роговицы, радужки [35, 44, 58, 78]. Частота повреждений радужки колеблется от 33,3 до 84,77% [35, 44, 52]. Регистрация глазной травмы США указывает, что в 15% случаев серьезных травм глаза страдает ткань радужной оболочки [38]. Характерным признаком контузионной травмы чаще всего является мидриаз [35, 141, 146]. Необратимое расширение зрачка ведет к появлению сферических и хроматических аббераций, к двоению, выраженной фотофобии и является серьезным косметическим недостатком, особенно у пациентов со светлыми радужками [20, 44, 141, 146, 178, 231, 234]. Тяжелые последствия поврежденного глаза вызывают значительное снижение зрительных функций, особенно центрального зрения [170].

По данным С.Н. Федорова и Э.В. Егоровой (1985), катаракта является изолированным повреждением глазного яблока в результате перенесенной травмы лишь у 21,9% обследованных больных. Грубые посттравматические изменения глазного яблока в 78,1% сопутствуют травматическим катарактам, сформировавшимся после проникающего ранения и тупой травмы глазного яблока. Среди них дефекты радужки (отрывы, разрывы, колобомы, мидриаз) отмечаются у 55% больных, из них у 0,7 – аниридия или большие дефекты более 1/2 площади [155]. Стационарные травматические катаракты с обширными сращенными рубцами, синехиями, дефектами радужки, изменениями стекловидного тела, нарушением функции цилиарного тела, сетчатки, зрительного нерва чаще (88,5%) наблюдаются при различной степени абсорбции хрусталико-

вого вещества, чем при сохранности формы и объема травмированного хрусталика (58,4%). Поэтому восстановительная хирургия радужки становится одним из ведущих этапов в комплексном хирургическом лечении посттравматической патологии переднего отдела глазного яблока.

Как подчеркивают Р.А. Гундорова с соавторами [42], при анализе контингента больных офтальмотравматологического отделения было установлено, что наиболее частыми повреждениями при проникающих ранениях являются выпадение радужной оболочки (68,3%), гифема (60,5%), травматическая катаракта (52,6%), выпадение стекловидного тела (48,3%), гемофтальм (37,9%), внутриглазные инородные тела (26,2%), а при контузиях – гифема (98,5%), дислокация хрусталика (77,6%), повреждения радужной оболочки (49,8%), гемофтальм (47,1%). Различные травмы радужной оболочки имелись у 41% пациентов с травматической катарактой и у 38,7% больных с внутриглазными инородными телами. Травматический гемофтальм сопровождается повреждением иридохрусталиковой диафрагмы при проникающих ранениях в 46,6, при контузии – в 57,2% случаев. Афакия сопровождается повреждениями радужной оболочки в 42,1% случаев. Все это диктует необходимость выполнения сочетанных операций по восстановлению полноценной диафрагмы глаза.

По данным Н.Ф. Бобровой (1992), анализ клинических наблюдений 710 детей с травмами глазного яблока показывает, что характерным (80,1–92%) является одномоментное сочетанное повреждение нескольких структур переднего отдела глаза. Наиболее часто (46,2%) имеет место сочетанное повреждение трех основных структур – роговицы, радужки и хрусталика. Несколько реже (33,9%) – поражения двух структур: роговицы и хрусталика или радужки и хрусталика [16]. Повреждения радужки значительно отягощают течение посттравматического процесса в глазу, ухудшают зрительные функции (вызывая монокулярную диплопию, снижение остроты зрения из-за светорассеяния), способствуют развитию дистрофии роговицы, вторичной глаукомы, отслойки сетчатки и других осложнений, что приводит к инвалидности по зрению, потере профессиональной трудоспособности, нередко к полной слепоте [20, 160].

По нашим наблюдениям, причиной посттравматической аниридии в 47% случаев явились контузии, в 53% – проникающие ранения. При этом при проникающих ранениях роговица была повреждена в 39% глаз, корнеосклеральная локализация раны имелась в 58, склеральная – в 3% случаев. Средний возраст к дате травмы составил 34 года, ко времени операции – 39 лет, из них 9,3% – это дети и подростки до 18 лет. Полная аниридия отмечалась в 43,2, частичная – в 34,6, посттравматический мидриаз – в 19,1, послеоперационные обширные дефекты радужки – в 3,1% случаев.

Г.Е. Венгер (1984) показывает, что чаще всего среди посттравматических повреждений радужной оболочки наблюдаются ее колобомы (46,3%). На втором месте по частоте: рубцовые сращения и заращения зрачка (25,4%). Иридодиализ и мидриаз выявляются значительно реже (соответственно в 8,6 и 14,6%), кисты радужки отмечаются только у 5,1% больных. Повреждения радужной оболочки, являясь следствием тяжелых травм глаза, как правило, сочетаются с повреждениями других отделов глаза, чаще всего хрусталика (87,5%) и роговой оболочки (61,6%). Комплексное нарушение анатомических структур глаза обусловливает значительные оптические и физиологические изменения в травмированных глазах. Так, более чем у половины наблюдаемых больных (56,4%) отсутствует предметное зрение, в том числе у 8,5% имеет место светоощущение с неправильной или сомнительной проекцией. Ограничение периферического поля зрения обнаруживается у 24,8% пациентов. Нарушение регуляции внутриглазного давления диагностируется у 13,9% больных: глаукома – в 10,5, гипотония – в 3,4%. Наблюдается прямая корреляция между частотой нарушения внутриглазного давления и степенью и формой повреждения радужной оболочки. Установлено, что больные с мидриазом, кистами радужной оболочки и заращением зрачка должны входить в группу повышенного риска развития вторичной глаукомы [20].

Развитие вторичной глаукомы является одним из тяжелых и трудно поддающихся лечению последствий травм глазного яблока [3, 12, 15, 21, 26, 30, 31, 36, 45, 46, 48, 49, 61, 65, 68, 74, 87, 88, 102, 103, 129, 135, 139, 144, 166, 167, 206, 226, 261, 270, 275]. Она встречается у 12–17 % больных, перенесших травму глаза [15]. Причиной возникновения вторичной глаукомы могут стать грубые органические изменения угла передней камеры и путей оттока, явившихся следствием альтеративных, воспалительных и дистрофических процессов, сопровождающих проникающие ранения. Эти изменения проявляются нарушением анатомии угла передней камеры, склерозом и облитерацией путей оттока продуктами распада, гониосинехиями, швартами. Травматическая глаукома может развиваться как непосредственно после травмы, так и в отдаленном периоде. В.К. Скрипка обращает внимание на более частое развитие вторичной глаукомы после контузий, чем после проникающих ранений (32,8–50,3 и 17,6–25,1 % соответственно), у лиц старше 40 лет, чем у более молодых людей (32,3 и 15,9 % соответственно). Он также отмечает, что повреждения роговой оболочки осложняются развитием вторичной глаукомы наиболее часто [139]. Даже изолированное травматическое повреждение хрусталика оказывает большое влияние на течение травматического процесса и нередко приводит к возникновению вторичной глаукомы (не менее 10,5 %). С.Н. Федоров и Э.В. Егорова (1985) наблюдали развитие вторичной глаукомы после проникающих ранений глазного яблока с повреждением хрусталика в 30–50 %. Особенную актуальность эта проблема приобретает при сочетании травматического повреждения хрусталика и радужной оболочки глаза. По данным Н.Ф. Бобровой, вторичная глаукома у больных с аниридией диагностируется в 35,7 % случаев, гипотония – в 24, и только у 40,5 % больных ВГД находится в пределах нормы. Ею установлено нарушение гидродинамики у больных с травматической аниридией вследствие затруднения оттоку в 79,2 %, из них у 45 % развивается вторичная глаукома.

Патогенетическими основами нарушения гидродинамики при аниридии являются, в первую очередь, катастрофические изменения анатомии переднего отрезка глаза. Потеря всей или большей части радужки приводит к прекращению ее насосной функции в трабекулярной ткани УПК. Спадение трабекулы и уменьшение активной составляющей оттока внутриглазной жидкости приводят к запустеванию и органическому перерождению шлеммова канала (Соболев Н.П., 2003). Рубцовые деформации цилиарной зоны способствуют снижению продукции влаги, поэтому на исходном снижении оттока возможна относительная компенсация [144].

По классификации Р.А. Гундоровой, при аниридии в зависимости от патогенетических механизмов различают несколько форм глаукомы [36]:

- гониоадгезивная глаукома, характеризующаяся образованием гониосинехий, ведущих к органическому блоку угла. При аниридии угол передней камеры практически не бывает интактным. Имеются грубые сращения, облитерация шлеммова канала, значительно видоизменены цилиарные отростки и т. д. Иногда трудно отдифференцировать опознавательные структуры угла передней камеры. Это вызывает значительные затруднения ретенции в травмированном глазу;
- пролиферативная форма, связанная с образованием в полости глаза аномальных структур, отличных от сращений. Так, при аниридии на месте передней гиалоидной мембраны зачастую образуются плотные фиброзные «аниридические» мембраны, иногда с неоваскуляризацией.

Как отмечает Г.Е. Венгер (1987), имеется характерная периодичность изменений гидродинамики глаза в зависимости от времени, прошедшего после травмы. Эти изменения соответствуют динамике развития в глазу травматического процесса, в котором можно выделить 3 фазы [21]:

1-я фаза ранних функциональных реактивных изменений, развивающихся в глазу в ответ на недавнюю травму (в первые три месяца – частое укорочение эластокривой и повышение секреции камерной влаги. Эти изменения объясняются раздражением нейрососудистого рефлекса, регулирующего офтальмотонус);

2-я фаза компенсации (период от 4 месяцев до 3 лет после травмы, когда нормализуются нейрососудистые рефлексы и улучшается состояние гидродинамики за счет компенсаторных возможностей глаза, отмечаются нормальные эластокривые и нормальное состояние гидродинамики, снижаются средние тонографические показатели Ро и F при высоких числовых значениях среднего С);

3-я фаза поздних деструктивных изменений в глазу, развившихся вследствие травмы (может наступить, если травма вызвала серьезные нарушения анатомо-физиологических взаимоотношений в глазу. Постоянное длительное перенапряжение компенсаторных возможностей глаза приводит к угнетению и грубым изменениям нейрорефлекторного аппарата, регулирующего офтальмотонус. Повышается частота патологических эластокривых и нарушений гидродинамики с преобладанием затруднения оттока камерной влаги, отмечаются самые высокие числовые значения среднего Ро и самые низкие величины среднего С).

Ориентируясь на вышеизложенное, следует планировать срок хирургического вмешательства на травмированных глазах, а также усиливать диспансерное наблюдение за такими глазами в «критические» периоды.

В 80-х – 90-х гг. прошлого столетия широко распространилась кератотомия (КТ). В последнее время все чаще появляются сообщения о случаях травмы после КТ [9, 10, 18, 32, 50, 201, 205, 273]. Рубцы после кератотомии не достигают прочности стромы и остаются местом наименьшего сопротивления и причиной существенного снижения прочности наружной капсулы глаза при возможных контузиях глазного яблока. По мнению Л.И. Балашевича (2002), КТ оказалась слишком инвазивной операцией, при которой уплощение небольшого по площади центрального участка достигается слишком высокой ценой сквозных разрезов стромы [9]. Н.Х. Балашова, Н.Ф. Коростелева, С.Т. Рыдевский (1997) отмечают, что в большинстве своем травмы носят контузионный характер с разрывом глазного яблока через кератотомические рубцы и поражением, в основном, переднего отдела глаза, а задний сохраняется интактным [10]. По данным R.H. Marmer (1987), у пациентов с миопией средней и высокой степени при контузиях глаза в 38,4 % случаев происходит гемофтальм и в 17,9 – отслойка сетчатки. Однако Т.Л. Горлина (1993) среди 16 пациентов, получивших контузионную травму на фоне кератотомии, ни в одном случае не наблюдая отслойку сетчатки, считает, что распространение силовой волны удара на глазах, перенесших кератотомию, ограничивается, в основном, передним отрезком глазного яблока, не влияя на задний, что в плане реабилитации пациентов является значительно более благоприятным [32]. Л.И. Балашевич (2002) и Т.Д. Жабоедов (1990) разделяют мнение о том, что радиальная кератотомия является фактором риска возникновения разрыва глазного яблока с выпадением оболочек при контузиях [9, 47]. По нашим данным, среди прооперированных с аниридией пациентов 27 % ранее перенесли кератотомию.

Таким образом, одновременное повреждение хрусталика и радужной оболочки при проникающих и тупых травмах глазного яблока является довольно частым и характеризуется чрезвычайным полиморфизмом клинических проявлений. Зачастую приходится иметь дело с обширными дефектами радужки, вплоть до полной аниридии, в сочетании с посттравматической катарактой или афакией. При этом сохранение физиологической разобщенности, создание нарушенного естественного механического барьера между передним и задним сегментами глазного яблока уменьшает риск возникновения поздних осложнений со стороны сетчатки, позволяет восстановить нормальную биомеханику в поврежденном глазу [158]. Следовательно, становится актуальной проблема одномоментной коррекции патологии этих двух соседних структур глаза.

1.2
Врожденная сочетанная патология радужной оболочки и хрусталика

Среди врожденной патологии радужной оболочки можно выделить колобомы радужки различной протяженности, ее гипо- и дисплазию, мидриаз, которые встречаются при синдромах Биетти, Аксенфельда, Вейерса-Тира, Вейля-Мачезани, Вилдерванка, Вольфа-Гиршхорна, Гетрмански-Пудлака, Гольденара, Горлина-Гольтца, Грейга, Гурлер-Пфаундлера-Эллиса, Клиппеля-Трноне-Вебера, Кохена, Краузе-Риза, Лежена, Ленца, Лоу, Патау, Пинского, Пфейффера, Рубинстайна-Тейби, Смита-Лемли-Опица, Томсона, Улльриха-Фейхтигера, Франсуа-Хострейта, Шерешевского-Тернера, Шмида-Фракаро, Эннебера и др. [69, 117].

Кроме перечисленных ограниченных дефектов радужки наблюдается и ее врожденное отсутствие в той или иной степени, вплоть до полной аниридии [177, 193, 198, 208, 211, 214, 230, 235, 238, 241, 242, 255–257, 262]. Частота этого редкого генетического заболевания находится в пределах 0,001–0,002% от общего числа новорожденных [239].

В 2/3 случаев прослеживается аутосомно-доминантное наследование с высокой пенетрантностью. В 1/3 случаев аниридия встречается спорадически, в 30% из которых выявляется ассоциация с нефробластомой в детском возрасте – опухолью Вильмса (синдром Миллера) [194]. Однако лишь у 1–2% пациентов с нефробластомой обнаруживается аниридия [202].

Аниридия ассоциируется с другой офтальмопатологией: кератопатией, катарактой, врожденным вывихом хрусталика (ectopia lentis), гипоплазией макулярной ямки и зрительного нерва. Гипоплазия зрительного нерва встречается у 75% пациентов с аниридией и может быть связана с недостаточной развитостью макулы [224]. Аниридия часто проявляется светобоязнью, нистагмом, низким зрением и косоглазием. Острота зрения редко бывает выше 0,1 по причине гипоплазии макулы и сопутствующего нистагма. Часто наблюдаются прогрессирующая кератопатия и формирование паннуса. Помутнение роговицы развивается концентрически с периферии, распространяясь к центру [269]. В редких случаях может быть помутнение роговицы на всей площади. При этом врожденная катаракта обнаруживается в 50–85% [239]. Катаракта может прогрессировать и потребовать хирургического удаления на втором-третьем десятке жизни. Кроме того, хрусталик может быть дислоцирован в связи с сегментарным отсутствием цинновых связок.

Глаукома сопровождает врожденную аниридию в 30–50%. В большинстве случаев, когда аниридия сопровождается глаукомой, последняя развивается в предшкольном или подростковом возрасте [239].

Двусторонняя частичная аниридия в сочетании с непрогрессирующей мозжечковой атаксией и слабоумием получила название синдрома Гиллеспи (Gillespie) [192, 204, 276].

Врожденная аниридия также была описана как часть синдрома Ульриха (Ulrich) – акроцефалия, неполное закрытие позвоночного канала (spina bifida), гипертелоризм, узкая глазная щель, полидактилия, кисты внутренних органов, анофтальмия, колобома [69].

Аниридия редко обнаруживается среди множества дефектов развития глаз при гомоцистинурии.

K.Th. Axenfeld в 1920 г. указал на синдром, при котором наблюдаются частичная или реже полная аниридия, колобома радужки, эктопия зрачка, помутнение хрусталика. Более чем у половины больных развивается глаукома, причиной которой является врожденный дисгенез структур угла передней камеры. При синдроме Аксенфельда тип наследования аутосомно-доминантный [69].

H.E. Cross, V.A. Mc Kusick, W. Breen в 1967 г. обнаружили синдром, объединяющий микрофтальм, энофтальм, микрокорнеа, амавроз, иногда аниридию при общих психосоматических изменениях [69]. Некоторые исследователи относят заболевание к тирозин-положительному альбинизму. Наследуется синдром Кросса-Мак-Кьюсика – Брина по аутосомно-рецессивному типу.

Впервые румынский невропатолог G. Marinescu в 1931 г., а шведский психиатр T. Sjogren в 1935 г. описали характерные признаки синдрома, при котором наблюдаются врожденная катаракта, эпикантус, прерывистый маятникообразный и вращательный нистагм, парезы взора, альтернирующее косоглазие, аниридия, сопровождаемые задержкой физического и психического развития. Заболевание носит семейный характер и обусловлено редкой аутосомно-рецессивной мутацией, поскольку обычно встречается в изолятах. Родители больных синдромом Маринеску – Съёгрена всегда здоровы, но высок процент (60 %) кровного родства родителей [69].

В 1896 г. французский педиатр A.B.J. Marfan наблюдал болезнь арахнодактилии, или синдром Марфана, при которой, помимо двусторонних сферофакий, дислокаций хрусталиков, иридоденеза и пр., отмечаются иногда аниридия и колобомы радужки [69].

Таким образом, возможность сочетания больших врожденных дефектов радужки, вплоть до полной аниридии, и патологии хрусталика, чаще в форме врожденной катаракты, требует рациональной и безопасной одновременной коррекции описанных наследственных состояний для получения максимально возможной остроты зрения и соответственно максимально возможной медицинской и социальной реабилитации таких пациентов.

1.3
Способы коррекции дефектов радужной оболочки и хрусталика

Большие дефекты радужной оболочки вызывают не только косметические недостатки, они приводят к появлению сферических и хроматических аберраций, диплопии, выраженной фотофобии, дистрофии сетчатки, амблиопии при врожденной аниридии и к низкой остроте зрения при посттравматической аниридии. Это, естественно, стимулировало офтальмологов к поиску путей их устранения.

В целях компенсации нарушенных функций радужки применяются различные способы искусственного диафрагмирования глаза. Все способы можно разделить по месту приложения:

- экстраокулярные (контактные линзы);
- роговичные (татуаж и интрастромальные имплантаты);
- интраокулярные (аллопланты, искусственная радужка, ИОЛ с окрашенной гаптикой).

Окрашенные контактные линзы с диафрагмой в целях повышения зрительных функций применялись E. Freemann (1952), Stallard (1961), З.М. Скрипниченко (1969), F. Williamson-Noble (1963), T. Kamanchi (1971), P. Malbrel (1973) [144, 176, 191]. В настоящее время использование диафрагмирующих линз не потеряло своей актуальности, однако ограничено в случаях тяжелых посттравматических поражений роговицы и окружающих тканей.

Метод татуажа роговицы был впервые предложен Галеном 2 тысячелетия назад. Но и в настоящее время встречаются сообщения, касающиеся обращения к данному методу в клинике для компенсации дефектов радужной оболочки с использованием природных или химических красителей (J. Reed, A. Remky, C. Redbrake, M. Wenzel, Van der Velden, E. Samderubun, W. Sekundo, Alio JL, B. Sirerol, A. Walewska-Szafran, M. Miranda, A.E. Rodriguez, B.T. Toffaha, D.P. Pinero, L.J. Moreno, M.J. Mannis, K. Eghbali, I.R. Schwab, T.E. Burris, D.K. Holmes-Higgin, T.A. Silvestrini, Kim J-H, D. Lee, Hahn T-W, S.K. Choi, G.D Kymionis, T. Ide, A. Galor, S.H. Yoo) [144, 174, 175, 186, 217, 219, 220, 222, 223, 229, 254, 256, 263]. Использование фемтосекундного лазера в целях создания интрастромальных карманов для введения окрашивающих пигментов активизирует интерес к методу татуажа роговицы *(рис. 1.3.1)*. Однако данный метод имеет достаточно узкий спектр показаний к применению, татуировка создает постоянное помутнение роговицы, и ее результаты непредсказуемы.

Интрастромальные имплантаты в виде окрашенных в голубой цвет перфорированных кольцевидных пластин из ПММА впервые применил в 1960–1967 гг. P. Choyce пациентам с аниридией, альбинизмом и травматическим мидриазом [190]. С тех пор использовались различные имплантаты – биологические мембраны, модифицированный гидрогель. Л.Ф. Линник и И.И. Салок (1975) в эксперименте доказали, что ауто- и гомосклера почти ареактивно приживаются в ро-

Рис. 1.3.1
Глаз пациента с атрофией радужной оболочки (поликория, корэктопия):
а – до;
б – через 3 дня после введения пигмента в интракорнеальный карман, сформированный с использованием фемтосекундного лазера
(фото Journal of Cataract & Refractive Surgery. 2011; 37:1745).

говой оболочке реципиента [81]. Г.Е. Венгер (1984) в эксперименте разработала способ экранирования обширных дефектов радужки путем интракорнеальной аллотрансплантации радужной оболочки [20]. В МНТК «Микрохирургия глаза» (МГ) в 1986 г. исследовался окрашенный гидрогель для имплантации в слои роговицы. Преимуществом данного метода являлась простота использования, т. к. все манипуляции происходили в роговице и не затрагивали интраокулярное пространство. К недостаткам можно отнести плохую проницаемость, слабую диафрагмирующую способность, невозможность подбора цвета радужки, совпадающего с парным глазом, протрузию швов, несоответствие профиля имплантата профилю роговицы.

Разработке методик хирургической открытой и закрытой иридо- и пупиллопластики для устранения дефектов радужной оболочки менее 1/3–1/2 ее окружности, таких как колобомы, иридодиализ, дефекты зрачкового края или тела радужки и травматический мидриаз менее 7–8 мм, посвятили свои работы многие авторы [2, 16, 17, 19, 20, 23, 25, 33–35, 38, 44, 52, 53, 58, 62, 63, 72, 73, 84, 132, 138, 140, 144, 145, 147, 153, 155, 169, 170, 178, 197, 209, 249, 274]. Пластика радужной оболочки в целях устранения ее дефектов является эффективным методом, однако при обширных дефектах радужки – широких колобомах вплоть до полного ее отсутствия – иридопластика невыполнима.

H. Harms в 1975 г. писал, что в хирургии радужки можно выделить три этапа: «1 этап уже устарел, он основан на возможности разреза или отсечения ткани радужки. 2 этап – возможность сшивания ткани радужной оболочки, т. е. реконструктивная восстановительная хирургия радужки. 3 этап – трансплантация – является еще мечтой». Буквально через год мечта становится явью. В 1976 г. в клинике впервые была успешно осуществлена частичная трансплантация радужки Г.Е. Венгер [22]. Для трансплантации использовалась биологическая ткань – консервированная радужная оболочка человека, но не методом свободной пересадки, который плохо зарекомендовал себя в эксперименте, а на специальной биологической основе – послойном лоскуте донорской роговицы. Однако такие операции все же могут сопровождаться аутоиммунными, биодеструктивными и фиброзными процессами, требуют тщательного подбора аллотрансплантата и в последующем грамотной иммунокоррекции, в связи с чем не имеют широкого применения в клинике.

Для замещения отсутствующей части радужной оболочки рядом офтальмологов были предложены ауто- и аллотрансплантаты: стенка аорты, аутосклера (О.В. Груша и др., 1984), аутоконъюнктива (В.К. Суркова и др., 1986) [144]. Однако разработанные операции с использованием биологического материала технически сложны, трансплантационный

материал либо не обеспечивал хорошего косметического эффекта (аутосклера и конъюнктива), либо вызывал выраженные иммунологические реакции (ткань радужки). Перечисленные методы лечения были возможны только при частичной аниридии и не обеспечивали оптический эффект. Кроме того, из-за непродолжительного срока хранения донорской радужки, аутоконъюнктивы невозможно было создать банк тканей, а используемые красители позволяли окрашивать их чаще всего лишь в различные оттенки коричневого цвета. Уфимский центр пластической хирургии произвел аллотрансплантат из склеры, который после имплантации в глазу смотрелся голубым, но получить другие цвета было невозможно [2, 86]. Относительно безопасный способ, предложенный Х.П. Тахчиди (1998), – создание дупликатуры передней капсулы – можно использовать для экранирования небольших дефектов радужки, однако полной косметической реабилитации пациентов не достигалось [150]. З.М. Скрипниченко (1972) при обширных дефектах более 1/3–1/2 окружности радужной оболочки для закрытия недостающей части также предлагал использовать остатки капсульного мешка либо растягивать остатки радужки, подшивая ее к склере, с тем, чтобы создать хотя бы часть отсутствующей границы передней камеры [140]. Н.Ф. Боброва (1992) для хирургической коррекции дефектов радужки предложила проводить иридопластику в зависимости от степени выраженности дефекта: при дефекте радужки менее 1/4 ее площади – с использованием шовной фиксации дефекта край в край; при дефекте 1/4 и более – с мобилизацией ткани радужки с последующим перемещением и пластикой типа «встречных лоскутов», «свободной аутоиридопластики»; при дефекте 1/2 и более – с использованием других аутотканей глаза (пленчатой катаракты, капсул травмированного хрусталика, участков переднекамерных мембран, лоскутов склеры и конъюнктивы для создания переднекамерной диафрагмы) [16].

Необходимость экстракции травматической или врожденной катаракты при проведении реконструктивных операций или наличие афакии требовали одновременной интраокулярной коррекции в сочетании с восстановлением диафрагмальной функции радужки. Замещение дефектов только радужной оболочки без коррекции ИОЛ не создавало в глазу оптические условия, близкие к естественным в здоровом глазу, не позволяло получить на сетчатке корригированного глаза изображение, идентичное парному здоровому глазу, и не обеспечивало оптимальные условия для восстановления бинокулярного зрения [138, 155]. В то же время использование только ИОЛ без иридопротеза для коррекции сочетанной патологии больших дефектов радужки и хрусталика оставляло нерешенными вопросы засвета сетчатки, светобоязни и косметические аспекты. С.Н. Федоров, Г.М. Круглякова, Э.В. Балдаева (1991) использовали для сохранения физиологической разобщенности переднего и заднего сегментов глазного яблока при афакии в сочетании с травматическим мидриазом или обширными дефектами радужки имплантацию ЗКЛ модели Т-26 или дисковой силиконовой комбинированной модели с зубчатым краем и дополнительным опорным элементом с шовной фиксацией в 2–3 точках к переднему пограничному кольцу Швальбе [11, 158]. При этом создавался нарушенный естественный механический барьер между передним и задним сегментами глаза. Однако отсутствие диафрагмирующей составляющей в виде иридопротеза не позволяло рекомендовать этот метод для широкой практики в указанных условиях сочетания обширных дефектов радужки и хрусталика.

Наиболее полноценная, физиологически ориентированная реабилитация пациентов с посттравматической патологией возможна при имплантации ИОЛ с монолитной опорной частью, окрашенной в цвет радужки. В связи с достижениями в химии полимеров встал вопрос об использовании синтетического материала для иридопротезирования.

Ч.Д. Джарулла-заде (1989) разработал иридофакопротез из силикона с добавлением красителей – пигментов синего, желтого, коричневого и черного цветов в виде диска диаметром 9,5–10,0, толщиной 0,1–0,2, со зрачковым отверстием 2,5–3,0 мм, в котором укре-

пляли ИОЛ модели «Сатурн» или силиконовые линзы монолитной конструкции. Комбинированные операции, включающие трансплантацию роговицы и иридофакопротезирование, были выполнены 12 пациентам [43]. Однако химическая нестабильность отечественного силикона, возможность вызывать токсико-аллергическую реакцию явились причиной отказа от дальнейшего использования предложенного иридопротеза [6, 7, 85, 90].

Г.Е. Венгер с соавт. (1992) разработали имплантат радужной оболочки «ИРИСТЭКС» из синтетических, биологически инертных нитей лавсана [24]. Он представляет собой сетчатую лавсановую пластину круглой формы диаметром 9,0–10,0 мм со зрачковым отверстием в центре диаметром 3,0 мм *(рис. 1.3.2)*.

Толщина иридопротеза 0,2–0,26 мм. На переднюю поверхность лавсановой пластины нанесены индифферентные красители антрахинонового ряда, имитирующие цвета естественной радужной оболочки. Для получения различной гаммы цветов использована технология переводной термопечати, основанной на методе сублимации. Это двухкомпонентный имплантат, включающий искусственную радужку из инертного окрашенного материала плетеной структуры и ИОЛ, которую автор предложила одновременно имплантировать и закреплять внутри глаза. Однако лавсановые иридоаллотрансплантаты не обладают необходимой эластичностью и достаточным светоотражением. Очевидна техническая сложность реконструктивного вмешательства. В последние годы для устранения встречающихся послеоперационных осложнений в виде отложений фибрина на плетеной структуре искусственной радужки, недостаточной диафрагмирующей способности за счет полупрозрачной структуры радужки и для повышения биосовместимости материала авторами было предложено на поверхность иридопротеза наносить слой алмазоподобной пленки углерода [24].

В МНТК «МГ» была создана и внедрена в клинику искусственная радужка (ИР) из сополимера коллагена. Вначале был разработан уникальный мягкий искусственный хрусталик из сополимера коллагена с большой гибкостью, эластичностью, гидрофильностью, хорошей биосовместимостью, высокой механической прочностью, устойчивостью к лазерному излучению, высоким индексом рефракции [54, 137, 161, 162]. Позже появились сообщения о применении сополимера коллагена для изготовления искусственной радужки [4, 8, 51, 148, 149, 157, 160]. ИР в форме кольца диаметром 10,0 и центральным отверстием диаметром 2,8 мм, которое выполняло функцию зрачка, была разработана и применялась в МНТК «МГ» разными авторами (С.Н. Федоров, А.О. Аксенов, Н.А. Струсова, С.Ю. Копаев, Б.Э. Малюгин, Н.Ф. Буралева, А.Х. Самедов) *(рис. 1.3.3)*.

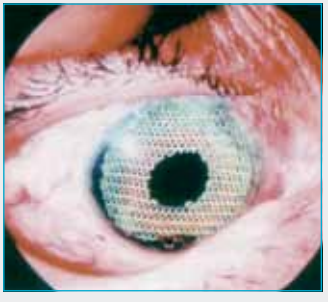

Рис. 1.3.2.
Имплант радужной оболочки «ИРИСТЭКС» в глазу с аниридией



Рис. 1.3.3.
Протез искусственной радужки из сополимера коллагена

В 1996 г. С.Н. Федоров, А.О. Аксенов, Н.А. Струсова, Н.Ф. Буралева сообщили о наблюдениях за 8 пациентами, которым была имплантирована ИР из сополимера коллагена, наполненного инертными красителями фирмы Lamda (Англия). Для оптической интраокулярной коррекции использовали Т-26 или Т-28, к опорным элементам которой непосредственно перед операцией фиксировали двумя швами (полипропилен 10–0) кольцо искусственной радужки. Все операции были выполнены одновременно со сквозной кератопластикой (СКП), блоки имплантированы через 8-мм трепанационное отверстие и подшиты к интракорнеальным слоям лимба. В 2000 г. Н.А. Струсова доложила о 8-летних отдаленных результатах 19 имплантаций ИР больным с травматической аниридией. Для окраски полимера использовали мелкодисперсную углеродную пыль и органический нерастворимый в воде пигмент, которые придавали иридопротезу соответственно голубой и коричневый цвета. При секторальных дефектах бралась площадь искусственной радужки, равная дефекту. При аниридии имплантировали полное кольцо ИР. Имплантация ИР осуществлялась единым блоком с ИОЛ.

В.В. Яковчук (1997) и С.Н. Сахнов (2000) представили результаты имплантации искусственной радужки из сополимера коллагена в блоке с ИОЛ моделей Т-26, Т-28 и Т-19.

Использование данной модели искусственной радужки способствовало решению вопроса косметической реабилитации, однако выбор цвета был ограниченным. Отсутствовал стандартизованный подход к методам фиксации имплантата в глазу. Для достижения оптической коррекции требовалась дополнительная имплантация ИОЛ, которая во время операции подшивалась к искусственной радужке. Применение комплекса ИР-ИОЛ усложняло технику операции и повышало травматичность имплантации, утяжеляло и без того довольно громоздкую конструкцию ИР-ИОЛ, увеличивало время операции, не позволяло проводить имплантацию через малый разрез. Кроме того, применяемые красители порой не вели себя в глазу абсолютно инертно.

В мире созданием ИР занималась также компания Kahn Medical Devices, Corp. В 2004 г. на X международном конгрессе по кератомилезу было сделано сообщение д-ра Delary Alberto Kahn о первой имплантации искусственной диафрагмы радужной оболочки глаза NewIris *(рис. 1.3.4)*. Авторы заявили о возможности имплантации диафрагмы на естественный прозрачный хрусталик, а также на собственную радужную оболочку пациента с косметической целью при желании изменить цвет глаз. Однако в дальнейшем появилось множество публикаций об осложнениях после операций такого рода.

Д-р H.R. Koch в содружестве с фирмой-производителем Human Optics разработал новый вид эластичной искусственной радужки из материала Gore Tex/силикон и доложил о результатах имплантаций на XXII конгрессе ESCRS в 2004 г. В настоящее время данные импланты производятся дочерней компанией DR. SCHMIDT. Они рассчитаны на частичную или полную компенсацию дефекта радужной оболочки и выпускаются в 2-х вариантах: с внутренней волокнистой структурой (artificial iris with fibre) и без нее (fibre free) *(рис. 1.3.5)* [184, 215, 216, 264].

Первая модель предназначена для транссклеральной шовной фиксации в случае отсутствия поддерживающих структур глаза в виде остатков капсулы хрусталика, при этом наличие сетчатой волокнистой структуры предотвращает прорезывание силиконовой диафрагмы при ее прошивании. Из данной модели можно выкраивать сегменты необходимой площади для закрытия дефектов радужной оболочки, которые компанией-производителем рекомендуется сшивать с остатками собственной радужной оболочки пациентов. Вторая модель предназначена по их рекомендации для имплантации на капсулу хрусталика, но также возможно ее интракапсулярное применение на поверхность предварительно имплантированной какой-либо модели ИОЛ. Искусственная радужка изготавливается индивидуально по фотографии максимально близко к цвету и рисунку парного глаза и является на сегодняшний день одной из лучших в косметическом плане *(рис. 1.3.6, а)*.

Другим преимуществом данного вида искусственной радужки является ее эластичность, которая позволяет при сворачивании в трубочку имплантировать из-

Рис. 1.3.4.
Импланты искусственной радужной оболочки NewIris

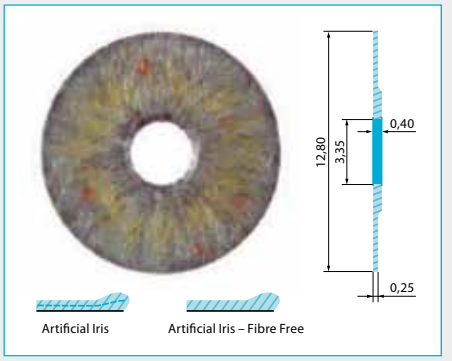

Рис. 1.3.5.
Имплант искусственной радужки производства компании DR. SCHMIDT

Рис. 1.3.6.
Протезы радужной оболочки DR. SCHMIDT:
а – некоторые возможные цветовые варианты;
б – протез в сложенном в трубочку виде для имплантации пинцетом

делие через малый разрез пинцетом или картриджем *(рис. 1.3.6, б)*. Однако при использовании данного вида диафрагмы в 100% случаев требуется предварительная оптическая коррекция, т. е. имплантация ИОЛ, что значительно усложняет ход операции в случаях отсутствия каких-либо поддерживающих структур из-за необходимости вначале подшить в цилиарной борозде линзу, а затем сверху подшить искусственную радужку.

Дальнейшее решение проблемы одномоментной компенсации больших дефектов радужной оболочки и афакии пошло по пути создания искусственной иридохрусталиковой диафрагмы (ИХД) [187, 213, 218, 221, 232, 233, 234, 236, 237, 240, 247, 250, 251, 258–260, 263, 266]. Необходимость экстракции травматической катаракты при проведении реконструктивных операций или наличие афакии требуют одновременной интраокулярной коррекции в сочетании с восстановлением диафрагмальной функции радужки. В этих случаях P. Choyce использовал переднекамерные ИОЛ из ПММА с окрашенной гаптической частью [189, 268]. Однако избыточная жесткость материала линзы и способ ее фиксации не способствовали широкому распространению данной модели.

В начале 90-х гг. R. Sundmacher совместно с Morcher GmbH вернулись к идее P. Choyce – созданию из ПММА дисковых ИОЛ с окрашенной в черный цвет гаптической частью для имплантации в заднюю



Рис. 1.3.7.
Некоторые из возможных вариантов конструкций имплантов искусственных иридохрусталиковых диафрагм Morcher для хирургического лечения аниридии:
а – TYPE 67B;
б – TYPE 67G;
в – TYPE 67D

Рис. 1.3.8.
Имплантация диафрагмы Morcher TYPE 67G

Рис. 1.3.9.
Искусственная иридохрусталиковая диафрагма из ПММА TYPE 30B Irismatch

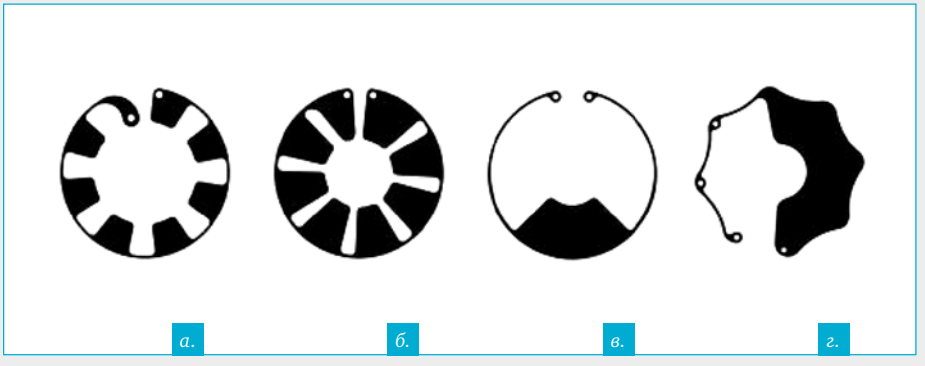

Рис. 1.3.10.
Капсульные кольца с сегментами для компенсации больших дефектов радужной оболочки:
а – Aniridia Rings TYPE 50C;
б – TYPE 50F;
в – Partial Aniridia Ring TYPE 96G;
г – TYPE 96C

камеру или иридоцилиарную борозду при коррекции аниридии *(рис. 1.3.7)* [179, 188, 195, 196, 203, 212, 227, 243–246, 253, 265, 267, 268, 271, 272, 277, 278].

Первые модели линзы Morcher type 67 имели большой размер (гаптическая часть составляла 13,5, сама диафрагма – 11 мм), что требовало больших интраоперационных разрезов *(рис. 1.3.8)*, и слабые опорные элементы, что вело к неудобству в имплантации и центрации. Кроме того, отсутствовало разнообразие цветов гаптической части. Дальнейшие модификации способствовали уменьшению диафрагмы до 10,5 мм, усилению опорных элементов. В последнее время появились сообщения о создании компанией Morcher искусственной ИХД с имитацией цветного рисунка радужки Irismatch type *(рис. 1.3.9)*. Положительными свойствами ИХД Morcher являются попытки одновременного решения оптических и косметических задач, возможность использования различных способов интраоперационной фиксации. Однако имеются отрицательные стороны – большой размер линз, жесткость конструкции (ПММА).

Кроме того, компанией Morcher выпускается целый ряд разнообразных капсульных колец, содержащих сегменты из ПММА черного цвета для компенсации больших дефектов радужной оболочки, вплоть до полной аниридии, и предназначенных для внутрикапсульной *(рис. 1.3.10, а–в)* и цилиарной фиксации *(рис. 1.3.10, г)*.

С 2000 г. компания Ophtec предложила большой спектр окрашенных протезов радужной оболочки для использования при различных дефектах – от секторальных до полной аниридии, с возможностью различных способов фиксации [185, 200, 207, 212, 225, 252]. Однако все имплантаты жесткие, выполнены из ПММА и окрашены лишь в четыре основных цвета: черный, коричневый, зеленый и синий *(рис. 1.3.11)*. Применение данных протезов частично решает косметический аспект проблемы, но для достижения оптической коррекции зачастую требуется дополнительная имплантация ИОЛ, хотя в настоящее время компания начала выпуск современных моделей искусственной радужной оболочки, содержащих оптическую часть. Кроме того, при использовании большинства данных моделей ИХД требуются довольно большие, вплоть до 10,0 мм, операционные разрезы.

В России в 2000 г. И.Э. Иошин, Н.П. Соболев, Э.В. Егорова, А.И. Толчинская сообщили о применении ИОЛ с окрашенной гаптикой, играющей роль иридохрусталиковой диафрагмы [55]. Искусственная диафрагма глаза (ИДГ), разработка которой была организована в научно-экспериментальном производстве НЭП МНТК «МГ», представляла собой комплекс из сополимера коллагена с монохромно окрашенной в серый, коричневый, голубой и зеленый цвета гаптической частью общим диаметром 11,0 и диаметром оптической части 6,0 мм, с тремя равноудаленными друг от друга отверстиями в гаптической части. ИДГ получали путем композиционной полимеризации пигментов фирмы Ciba Geigy в матрице 2-гидроксиэтилметакрилата. ИХД располагалась в глазу в плоскости цилиарной борозды и подшивалась к склере. Монолитная конструкция ИХД облегчала имплантацию, снижала объем хирургической травмы, позволяла одномоментно решать оптические, диафрагмальные и косметические задачи.

Новым качественным скачком на пути создания искусственной ИХД явилось изготовление искусственной диафрагмы глаза с гаптикой, являющейся копией рисунка радужки парного глаза, выполняемой индивидуально каждому пациенту с помощью цифровой печати фотографии второго глаза (И.Э. Иошин, Н.П. Соболев, А.И. Толчинская, 2001) (рис. 1.3.12) [56, 144].

Оптическая часть представляет собой прозрачный оптический цилиндр из сополимера коллагена, который вставляется в гаптическую часть *(рис. 1.3.13)*. Тем самым облегчается подбор необходимой пациенту ИХД из имеющегося банка оптических цилиндров различной оптической силы. Диаметр гаптической части варьирует от 9,0 для внутрикапсульной фиксации и до 10,5 мм для внекапсульной фиксации. Вес во влаге передней камеры – 20 мг. Во всех случаях одномоментно с имплантацией авторами проводится антиглаукомная операция (ГСЭ с имплантацией гидрогелевого дренажа), что, по их мнению, предохраняет травмированный глаз от возможной



Рис. 1.3.11. *Возможные варианты протезов радужной оболочки Ophtec: а – применение в случае полной аниридии для подшивания к склере, когда капсула не может быть использована при имплантации; б – циркулярные или диски Рота используются интракапсулярно; в – элементы, которые могут размещаться на искусственном хрусталике в капсулярном мешке; г – Artisan-имплант для реконструкции радужки может быть использован при сохранности остатков поврежденной радужки, крепление происходит за счет наличия маленьких клипс*

Рис. 1.3.12. *Импланты НЭП МНТК «Микрохирургия глаза»: а – протезы радужной гаптической части ИХД, изготовленные с помощью цифровой печати фотографии парного глаза; б – монохромный протез радужки; в – оптическая часть; г – свернутый протез гаптической части ИХД (фото любезно предоставлено Н.П. Соболевым)*

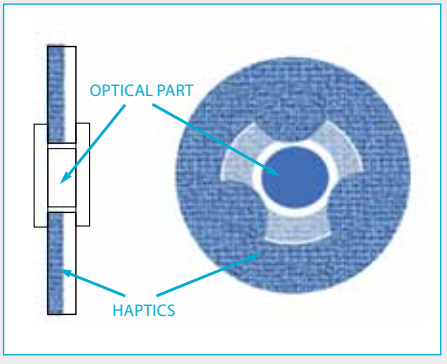

Рис. 1.3.13.
Капсульные кольца с сегментами для компенсации больших дефектов радужной оболочки:
а – Aniridia Rings TYPE 50C;
б – TYPE 50F;
в – Partial Aniridia Ring TYPE 96G;
г – TYPE 96C

декомпенсации ВГД в будущем, т.к. имплантация значительного по размеру и весу комплекса «радужка-хрусталик» на фоне патологических изменений дренажной системы способна спровоцировать вторичную глаукому. Несмотря на очевидные преимущества, созданная диафрагма довольно громоздка, малоэластична в собранном состоянии, что не позволяет имплантировать ее через малый разрез в собранном виде. Авторами разработана методика последовательной имплантации гаптической и оптической частей ИДГ и последующего их соединения внутри глаза. Кроме того, радужная гаптическая часть может быть имплантирована интракапсулярно на уже установленную любую модель заднекамерной ИОЛ. При полном отсутствии капсулы хрусталика фиксация подобной дисковидной конструкции ИХД к склере на подвешивающих нитях довольно трудоемка и не может считаться абсолютно надежной. При использовании данной конструкции требуется ее шовная фиксация к склере даже в случаях имплантации на капсулу хрусталика. Центрация и стабильность положения ИДГ зависит от правильности натяжения подвешивающих нитей, а правильное и стабильное расположение ИХД способствует восстановлению анатомии травмированного глаза, ограничивает подвижность стекловидного тела, уменьшает риск развития осложнений со стороны сетчатки.

Таким образом, офтальмологами разных стран накоплен богатый опыт реконструкции диафрагмы между передним и задним отрезками глаза. Многочисленными исследованиями отечественных и зарубежных авторов показана возможность успешной реабилитации группы больных с различными повреждениями радужной оболочки в сочетании с патологией хрусталика. Возможно, эта группа не слишком значительна по количеству среди общего числа травмированных с глазной патологией, но очень значима потому, что это в основном пациенты молодого трудоспособного возраста, нуждающиеся в активной медицинской, социальной и профессиональной реабилитации. Все известные модели ИХД как российского, так и зарубежного производства имеют свои достоинства и недостатки. Зачастую у офтальмохирургов не существует единого мнения о выборе метода хирургического лечения, о выборе конструкции и вариантах фиксации ИОЛ, способе создания диафрагмы при комбинированном повреждении хрусталика и радужки.

Искусственная ИХД должна решать одновременно проблемы в оптическом, диафрагмальном, косметическом аспектах. Конструкция должна иметь абсолютную биосовместимость с тканями глаза, быть легкой и удобной для имплантации при минимальной интраоперационной травматизации тканей глаза. Многочисленные публикации свидетельствуют о необходимости определения дифференцированного подхода к проведению комплексных реконструктивных вмешательств в зависимости от степени травматических повреждений переднего сегмента глаза и риска возникновения осложнений, связанных с дополнительной операционной травмой, с учетом итогов экспериментального и клинического опыта. Имеющиеся на зарубежном рынке иридохрусталиковые диафрагмы в основном недоступны нашим пациентам в связи с высокой стоимостью. Кроме того, зарубежные компании не видят возможности официальной регистрации искусственных иридохрусталиковых диафрагм в России в связи с тем, что стоимость регистрации превышает возможную выгоду от продаж, поскольку операции подобного рода достаточно редки. В России с 2004 г. на предприятии ООО «Репер-НН» (Н. Новгород) налажено промышленное производство ИХД, разработанной совместно с Чебоксарским филиалом МНТК «Микрохирургия глаза».

2 Искусственные иридохрусталиковые диафрагмы, разработанные с участием Чебоксарского филиала МНТК «Микрохирургия глаза»

2.1
Разработка отечественных искусственных ИХД

Клиническая реакция глаза на хирургическое вмешательство с имплантацией ИОЛ определяется степенью нарушения гемодинамики и микроциркуляции увеального тракта. Наиболее реактивная структура глаза – передний увеальный тракт – включает радужку и цилиарное тело, избыточный контакт с которыми приводит к развитию воспалительных и геморрагических осложнений (Иошин И.Э., Кишкина В.Я., 1998) [54, 66]. Максимальные дистрофические изменения наблюдаются в тканях глаза, которые являются опорой для имплантата.

С.Г. Пучков (1982), С.Н. Федоров, Т.И. Ронкина, Н.Ф. Пашинова (1983) показали, что нормализация проницаемости гематоофтальмического барьера (ГОБ) по данным флюорометрии происходит значительно медленнее, чем наступает клиническое успокоение глаз [131, 134, 136, 154, 173]. При ЗКЛ с иридоцилиарной фиксацией [1, 13, 29, 82, 83, 151, 152, 183, 228] показатели остаются патологическими весь период наблюдения (1 год) и наблюдается экстравазальная флюоресценция по цилиарному поясу, причиной которой являются нарушения морфологических структур радужки и ее сосудов.

Большинство современных моделей ЗКЛ имеют 2 опорных элемента. Однако наряду с положительными свойствами (малая масса, легкость имплантации) линзы данной конструкции при иридоцилиарной фиксации обладают существенными недостатками. Так, давление опорных элементов в двух диаметрально противоположных точках может вызвать морфологические изменения в области борозды цилиарного тела, что влечет за собой возникновение микрогифем и даже кровоизлияние в стекловидное тело. Несоответствие размера ИОЛ диаметру борозды может приводить к дислокации ИОЛ во фронтальной плоскости. Более надежными и менее травматичными представляются модели ИОЛ с фиксацией в цилиарной борозде посредством трех опорных элементов (Линник Л.Ф., 1989; Иошин И.Э. и др., 2002) [57, 82, 83]. Контакт опорных элементов с окружающими тканями имеет ограниченный характер, травматизация в местах соприкосновения минимальна. Центробежные силы вызывают минимальные колебательные движения, потому что ИОЛ находится в плоскости, ближайшей к ротационному центру глаза. Положение ИОЛ максимально приближается к параллели естественного хрусталика, что в значительной степени снижает анизейконию. Практически отсутствует эндофтальмодонез, вызывающий серьезные осложнения со стороны заднего отрезка глаза. ИОЛ максимально удалена от эндотелия роговой оболочки и трабекулярного аппарата, что исключает их травматизацию. Тензиометрические исследования выявляют зависимость давления на ткани цилиарной борозды от совокупности количества и физических свойств опорных элементов, включающих в себя толщину мате-

риала, угол крепления и конфигурацию [57, 70, 71, 82, 83]. Поэтому конструкция ИОЛ должна обеспечивать равномерное и минимальное давление на ткани глаза, контакт опорных элементов с окружающими тканями должен иметь строго локальный характер, травматизация в местах соприкосновения и во время имплантации должна быть минимальна.

Гидрофобный полимер при имплантации его в переднюю камеру адсорбирует экссудат на своей поверхности, что препятствует отложению его на тканях глаза и уменьшает возможность образования синехий. На гидрофобной поверхности происходят адгезия белков экссудата, денатурация адсорбированных белков, которые слабо сцепливаются с тканями глаза. Полимер с гидрофильной поверхностью в тех же условиях слабее адсорбирует на своей поверхности экссудат, что ведет к отложению его на внутриглазных структурах. С поверхности чистого полимера с гидрофобными свойствами экссудат постепенно резорбируется, в итоге глаза с этим материалом быстрее достигают клинического успокоения, чем те, в которые имплантируют гидрофильный полимер (Анисимов С.И., 1983) [5, 6].

В настоящее время индустрия производства интраокулярных линз во всем мире сосредоточена на разработке искусственных хрусталиков из мягких эластичных полимерных материалов (акрила, гидрогеля, силикона, сополимера коллагена, пространственно-сшитого полимера). Преимущества их неоспоримы: эластичность, возможность имплантации через малый операционный разрез, минимальная травматизация тканей глаза, стабильность положения в глазу.

К ИХД предъявляются такие же требования, как и к стандартной ИОЛ: эластичность, биосовместимость, устойчивость в глазу с минимальным воздействием на окружающие ткани глаза за счет уменьшения площади непосредственного контакта. Совместно с производителями нами была разработана универсальная модель ИХД, изучены стабильность ее физико-химических свойств и медико-биологическая безопасность, определены адаптационные свойства глаза при имплантации ИХД по схеме доклинической апробации ИОЛ.

2.2
Первые модели искусственных иридохрусталиковых диафрагм с карбиновым покрытием, разработанные в Чебоксарском филиале МНТК «Микрохирургия глаза»

Первые ИХД были разработаны Чебоксарским филиалом совместно с Экспериментально-техническим производством МНТК «Микрохирургия глаза» (ЭТП МНТК «МГ») и межвузовской Чувашского государственного университета имени И.Н. Ульянова (ЧГУ) и Московского государственного университета имени М.В. Ломоносова (МГУ) лабораторией высоких технологий. Со стороны ЭТП в работе принимал участие В.Г. Киселёв, со стороны ЧГУ – к.ф-м.н. Н.Д. Новиков. Результатом данного содружества стала разработка в 1995–1997 гг. модели ИХД, объединяющей в себе одновременно радужную оболочку и ИОЛ [96–98]. Этот блок «радужка-хрусталик» являлся продолжением созданной в 1991 г. Н.П. Паштаевым комбинированной силоксанополиметилметакрилатной ИОЛ и изготавливался в ЭТП МНТК «МГ» [93, 94, 97, 159]. Отличие заключалось в том, что в центре помещалась полиметилметакрилатная ИОЛ диаметром 5 мм, а на силиконовую поверхность дисковидной гаптической части блока диаметром 11 мм методом ионного напыления в импульсных вакуумных плазменных ускорителях лаборатории ЧГУ наносилось карбиновое покрытие для придания цветности *(рис. 2.2.1)*.

В гаптической части в толще силикона проходили три полипропиленовые нити, которые заканчивались отверстиями для фиксации линзы внутри глаза. Созданная комбинированная силоксанополиметилметакрилатная ИОЛ (КСП-ИОЛ) сочетала в себе эластичность, легкость, атравматичность полисилоксановой гаптики [14, 28, 43, 76, 85, 90, 92, 156] с прозрачностью и инертностью проверенной уже десятилетиями ПММА оптической части [130]. Данная полужесткая конструкция исключала поперечную деформацию при «сморщивании» капсулы хрусталика, что возможно при имплантации эластичных силиконовых линз.

Карбин, наряду с алмазом и графитом, является третьей формой углерода [37, 77, 95] *(рис. 2.2.2)*.

В зависимости от толщины карбинового покрытия (0,2–0,5 мкм) гаптическая силиконовая поверхность линзы могла приобретать небольшую цветовую гамму: серый, коричневый или темный цвет. Кроме того, при толщине покрытия 0,15 мкм полностью отсекались ультрафиолетовые лучи с длиной волны менее 290–300 нм *(рис. 2.2.3)*.

Карбинсодержащее покрытие способствовало повышению биосовместимости силиконовых линз [67]. Силиконовая гаптическая часть, покрытая карбином, выполняла функцию радужной оболочки *(рис. 2.2.4, 2.2.5)*.

Для имплантации данной модели ИХД был необходим довольно большой корнеосклеральный разрез, т.к. этого требовала жесткая полиметилметакрилатная оптическая часть. Для уменьшения длины разреза Н.П. Паштаевым было предложено наносить насечки на



Рис. 2.2.1.
Комбинированная силоксанополиметилметакрилатная ИХД (блок «радужка-хрусталик»)



Рис. 2.2.2.
Три формы углерода



Рис. 2.2.3.
Карбиновое покрытие на силиконовой поверхности ИХД

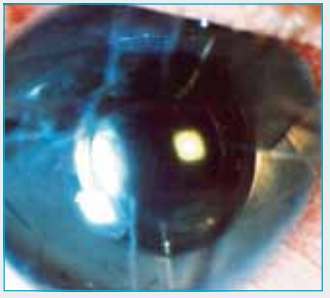

Рис. 2.2.4.
Вид глаза пациента с посттравматической аниридией, афакией и посткератотомическими рубцами после имплантации комбинированной силоксанополиметилметакрилатной ИХД

Рис. 2.2.5.
Глаз пациента с катарактой и колобомой радужной оболочки:
а – до операции;
б – после имплантации комбинированной силоксанополиметилметакрилатной ИХД с карбиновым покрытием на гаптической части



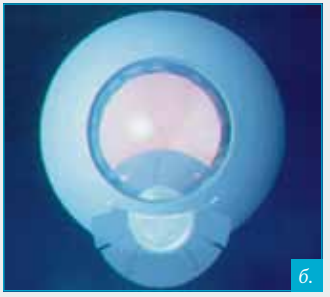

Рис. 2.2.6.
Схема хода имплантации комбинированной силоксанополиметилметакрилатной ИХД:
а – выполнение надрезов на гаптической части;
б – момент прохождения ИХД через корнеосклеральный разрез;
в – вид глаза с имплантированной ИХД в конце операции

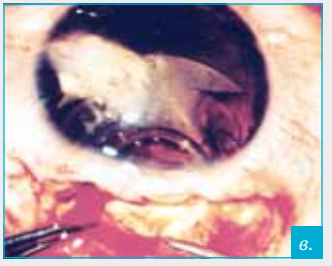

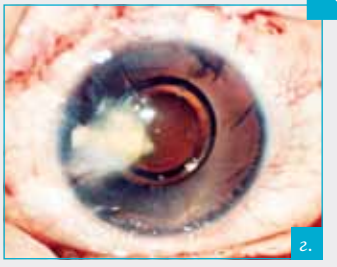

Рис. 2.2.7. Ход операции имплантации комбинированной силоксанополиметилметакрилатной ИХД: а – вид глаза до операции и разрез конъюнктивы и склеры; б – выполнение надрезов на гаптической части; в – момент прохождения ИХД через корнеосклеральный разрез; г – вид глаза с имплантированной ИХД в конце операции



Рис. 2.2.8.
Дисковидная модель ИХД из полиуретанметакрилата с карбиновым покрытием

гаптическую часть ИХД, которые обеспечивали подгибание гаптики в момент прохождения сквозь разрез, что позволяло имплантировать блок «радужка-хрусталик» через 6,5–7,0 мм *(рис. 2.2.6 и 2.2.7)*.

Таким образом, была создана принципиально новая модель ИХД с эластичной гаптикой, объединяющая в себе одновременно искусственные радужку и хрусталик, что явилось толчком к дальнейшему развитию этой идеи на основе новых материалов и усовершенствования конструкций. По основным оптико-физическим параметрам силикон является оптимальным материалом для ИОЛ. Но, к сожалению, в ряде случаев не удается избегать осложнений, связанных с токсическим воздействием самого материала на ткани глаза [7].

Не до конца решенная проблема возможной нестабильности химической композиции силикона и полужесткая конструкция линзы, ограничивающая уменьшение операционного доступа, привели к созданию нами совместно с научно-производственным предприятием «Репер», г. Н. Новгород (В.М. Треушников, Е.А. Викторова, Д.В. Волков), в 2000 году конструкции искусственной ИХД из единого эластичного материала – полиуретанметакрилата (ПУМА) [95, 99–101]. Такие ИХД сочетали в себе высокие оптические показатели с упругостью, эластичностью, «памятью формы», относительно высокой прочностью, что позволяло проводить имплантацию достаточно большого по диаметру (10,5 мм) блока «радужка-хрусталик» через меньший операционный разрез 5,5–6,0 мм, в том числе после факоэмульсификации, не повреждая саму линзу и уменьшая операционную травму глаза. ИХД имела меньший удельный вес, высокую лазерную резистентность, гидрофильность [89, 128, 133, 163]. Конструкция обладала высокой механической стабильностью в глазу и биосовместимостью, которые дополнительно были увеличены за счет нанесения на гаптическую часть ИОЛ пленки линейно-цепочечного углерода. Кроме того, как и в предыдущей модели, нанесением на гаптическую кольцевидную часть ИХД слоя углеродного карбинового покрытия толщиной в 2000–5000 Å в вакуумных электронных ускорителях достигался эффект диафрагмирования [101]. Однако при таком большом диаметре оптической части ИХД невозможно было получить хорошую остроту зрения. Поэтому для увеличения глубины фокуса углеродное покрытие более тонким слоем 400 Å по сравнению с гаптикой вскоре стали наносить и на оптическую часть ИХД до диаметра 2,2 мм *(рис. 2.2.8)*. Это позволило увеличить остроту зрения, уменьшить засвет сетчатки. В то же время тонкий слой углерода на оптике ИХД не мешал осматривать глазное дно и выполнять при необходимости лазеркоагуляцию сетчатки [99–101]. Тем самым решалась присущая всем известным конструкциям подобного рода проблема слишком большого (для получения оптимальной остроты зрения) диаметра оптической зоны ИОЛ (5,0–6,0 мм). На периферической части ИХД имелись 4 технологических отверстия для удобства имплантации и последующей ротации.

Однако цветовая гамма радужной части ИОЛ в результате нанесения карбинового покрытия была весьма ограниченной. Кроме того, многолетние наблюдения за глазами с имплантированными ИХД показали, что происходит частичное вымывание карбина с поверхности силикона и полиуретанметакрилата из-за недостаточной адгезии.

Дисковидная форма ИХД требовала обязательной шовной фиксации через 4 отверстия при имплантации не внутрь капсульного мешка. После имплантации необходимо было достичь равномерного натяжения нитей для правильной центрации диафрагмы. Данная технология имплантации не позволяла использовать в качестве опоры для ИХД без необходимости ее дополнительной шовной фиксации частично или полностью сохранную капсулу хрусталика при афакии или полурассосавшейся посттравматической катаракте, а также периферию уплотнившейся фиброзированной передней гиалоидной мембраны при полной аниридии во время вторичной имплантации. В то же время операции по имплантации ИХД часто весьма трудоемки, т. к. требуют выполнения множества дополнительных манипуляций по реконструкции переднего отрезка глаза, а возможность упрощенной бесшовной имплантации диафрагмы способствовала бы уменьшению хирургической травмы. Эти недостатки и послужили причиной разработки нового подхода к созданию ИХД.

2.3
ИХД модели А с окрашенной гаптикой и опорными элементами

Новая эра в реконструкции посттравматической и врожденной аниридии началась с появления технологии, позволяющей окрашивать гаптическую часть ИХД в соответствии с цветом радужной оболочки парного глаза. Кроме того, нами совместно с Нижегородским предприятием ООО «Репер-НН» (В.М. Треушников, Е.А. Викторова, Д.В. Волков, О.В. Старостина) была разработана новая модель ИХД с дополнительными опорными элементами на гаптической дисковидной части, позволяющими удерживать диафрагму в проекции иридоцилиарной борозды без дополнительной шовной фиксации. Данная ИХД была выполнена монолитной из эластичного материала на основе олигомеров метакрилового ряда [107, 108].

Искусственные ИХД производились методом фронтальной полимеризации фотополимеризующейся композиции (ФПК) *(рис. 2.3.1)*.

ФПК, используемая для изготовления ИХД, представляла собой многокомпонентную смесь, состоящую из олигомеров и мономеров метакрилового ряда, способных к полимеризации под действием ультрафиолетового излучения. Исходным сырьем для синтеза основного олигомера, определяющего возможность получения эластичного материала с необходимым комплексом физико-механических свойств, явились: олигооксипропиленгликоль, толуилендиизоцианат, монометакриловый эфир этиленгликоля. В результате синтеза получили олигомер, относящийся к классу олигоуретанметакрилатов. Кроме этого олигомера в композицию дополнительно ввели мономеры: бензилметакрилкарбонат, дающий увеличение гидрофобности и показателя преломления полимерного материала, и октилметакрилат, также увеличивающий гидрофобность.

Чтобы в максимальной степени обеспечивать стабильность материала в водных средах, равновесное содержание воды в этих полимерах не должно превышать 1%, т.е. содержание октилметакрилата и бензилметакрилкарбоната должно составлять не менее 30%. Полученный после фотополимеризации материал являлся гидрофобным.

В качестве красителей применялись неорганические пигменты колоранта универсального Mixol® (Германия) коричневого, синего, зеленого и серого цветов с размером частиц 5,0 мкм, устойчивые к свету (7 баллов), температурному воздействию (до 150–300 °С), воде (5 баллов), кислотам (4 балла), щелочам (5 баллов). Было получено более 40 оттенков цвета гаптической части ИХД [109] *(рис. 2.3.2)*.

Приемы подавления (блокировки) процесса выделения и накопления веществ в фотохимической технологии изготовления ИОЛ позволили безопасно применять колоранты при изготовлении ИХД. Уровень оптической плотности водной вытяжки по УФ-спектроскопии строго контролировался (при 200 нм



Рис. 2.3.1.
Микрофото поверхности пространственно-сшитой структуры полимера ИХД. Сканирующая электронная микроскопия



Рис. 2.3.2.
Некоторые возможные варианты цветовых оттенков гаптической части ИХД

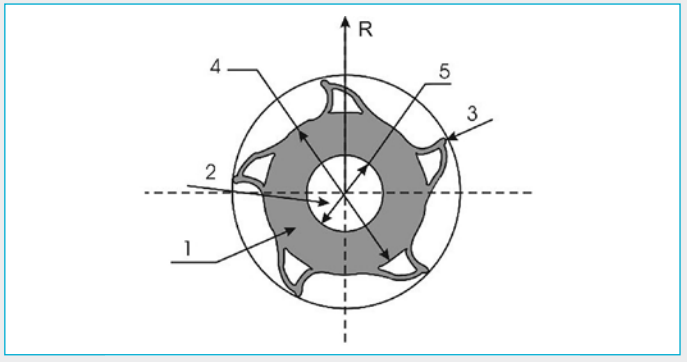

Рис. 2.3.3.
Схема ИХД модели А:
1 – гаптическая часть;
2 – оптическая часть;
3 – опорный элемент;
4 – диаметр кольцевидной части гаптики 10,0 мм;
5 – диаметр оптической части ИХД 3,8 мм

не более 0,1 по методике: 1 линза на 1 мл воды и выдержка при 60° С в течение 3 часов). Поскольку все красители имели достаточно высокий молярный коэффициент экстинкции, то при выделении из окрашенной части ИОЛ этих веществ фон водной вытяжки по данным УФ-спектроскопии значительно бы увеличивался, а этого не происходило, он составлял тот же уровень, что и на обычных эластичных линзах МИОЛ (0,045–0,054).

Линза являлась составной в части материалов, которые обладали хорошей адгезией (сродством) друг к другу и обеспечивали монолитность конструкции. При этом технология изготовления ИХД была разбита на несколько этапов. Вначале изготавливалась гаптическая часть из колорированной отвержденной ФПК с температурой стеклования меньше или равной 0° С. Затем формировалась оптическая часть ИХД с одновременным захватом гаптической части в месте контакта в специальной форме. Таким образом, получаемая ИХД являлась сборной по использованию ФПК с различными механическими свойствами, но монолитной по конструкции. ИХД обладала памятью формы и хорошими релаксационными свойствами при разворачивании в глазу.

Гаптическая часть была выполнена в виде окрашенного кольца *(рис. 2.3.4)* толщиной 0,2, внутренним – 3,8,

внешним диаметром 10,0 мм, с расположенными на периферии равноудаленными друг от друга опорными дугообразными замкнутыми элементами в виде окончаний фигуры «пятиконечной звезды», асимметричной относительно оси вращения, с вершинами в пределах окружности диаметром 13,5 мм.

Выбор данной модели был обусловлен желанием ориентироваться на анатомическую модель глаза, созданную самой природой, т. е. приблизиться к использованию в модели подвешивающего эффекта цинновых связок, удерживающих хрусталик в правильном положении. Однако слишком большое количество «искусственных цинновых связок» могло бы вызывать постоянное раздражение цилиарной зоны глаза и приводило бы к вялотекущим увеитам. Малое количество их не выполняло бы достаточной поддерживающей функции, что могло привести к прогибанию или даже к дислокации ИХД. Точное анатомическое следование форме цинновых связок в виде простых отростков по периферии кольцевидной гаптической части также не давало необходимой жесткости. Поэтому решено было добавить жесткости месту соединения опорных элементов с внешним диаметром кольцевидной гаптики за счет объединения двух «отростков» в местах фиксации. Копирование симметричных окончаний фигуры звезды добавляло излишнюю жесткость конструкции и большие трудности ротации ИХД в глазу в случае такой необходимости, приводящие к излишней травматизации окружающих тканей глаза. Имеющийся угол наклона опорных элементов позволил уменьшить жесткость конструкции и дал возможность ротации ИХД в сторону, противоположную наклону опорных элементов. Дальнейшее уменьшение этого угла привело бы к еще большему уменьшению жесткости конструкции и нежелательной потере стабильности положения в глазу. Наличие угла наклона опорных элементов должно было позволить искусственной ИХД адаптироваться к размеру глаза пациента за счет возможности прогибания кончиков этих элементов. Количество опорных элементов обеспечивало хорошую самоцентрацию ИХД и равномерно распределяло на все пять кончиков механическое давление на цилиарную зону глаза и соответственно уменьшало это давление в каждой имеющейся точке. Была боязнь, что меньшее количество опорных элементов могло привести к потере стабильности положения диафрагмы. Большее количество опорных элементов не увеличило бы стабильности в глазу, но вызвало бы ненужное увеличение давления на реактивные структуры глаза и могло затруднить процесс контролируемой имплантации. Кончики опорных элементов ограничивали контакт ИХД с реактивными структурами глаза. Окончания опорных элементов были не столь остры и имели шарообразные концы, которые хорошо видны при большом увеличении. В ходе имплантации это позволяло раскрываться эластичной ИХД внутри глаза при сохранной задней капсуле, не повреждая ее окончаниями опорных элементов. Изготовление более плавно загнутых соединений опорных элементов в виде «лепестков ромашки» уменьшило бы пружинящую способность опорных элементов при адаптации к размеру глаза конкретного пациента и добавило бы жесткости конструкции. Диаметр оптической части считали оптимальным для последующего наблюдения за задним отрезком глаза и при необходимости лазерного или хирургического лечения, в то же время он позволял пациенту иметь достаточную остроту зрения без дополнительного диафрагмирования. Косметический эффект данной модели ИХД значительно превосходил предыдущие варианты, несмотря на то, что это пока была монохромная «радужка». Полученные более 45 различных цветовых оттенков позволяли индивидуально подбирать ИХД под цвет парного глаза [110–116].

2.4
Экспериментальные исследования ИХД модели А

В первой ИХД, официально зарегистрированной и выпускаемой в России, впервые использовалась технология интеграции неорганических пигментов-красителей в полимер, впервые предложена принципиально новая конструкция ИХД. Прежде чем начать клинические испытания данной модели ИХД, были выполнены серьезные экспериментальные исследования: проведены физико-химическая (изучение физико-механических свойств, санитарно-химические исследования) и медико-биологическая (имплантация фрагмента ИХД в глаз кролика с последующей биомикроскопией, электронной микроскопией и гистологическими исследованиями) оценки новой ИХД [114, 118].

2.4.1
Физико-химические исследования

Физико-химическая оценка складывается из оценки физико-химических, механических свойств материала и изделия, проведения санитарно-химических исследований.

МЕТОДЫ ФИЗИКО-ХИМИЧЕСКОГО АНАЛИЗА

В большинстве своем эти методы не имеют пороговых значений, так как идет определение качественного и количественного состава материала изделия. Исследование материала и готовых ИХД включает изучение нескольких показателей: определение коэффициента преломления материала, его удельного веса и разрешающей способности, светопропускаемости материала, веса ИХД в воздухе и во влаге передней камеры, наличия свободных радикалов в матрице полимера методом электронно-парамагнитного резонанса, изучение эластичности и прочности, качества обработки поверхности готовых ИХД.

Для определения **рефракционного индекса** материала использовался рефрактометр ИРФ-4546 (Россия). Из исследуемого материала изготавливались пластинки площадью 10×15 мм, толщиной 50 мк. Они помещались в специальную кювету в иммерсионной среде. Рефракционный индекс измерялся с точностью до 0,0005. Показатель преломления материала ИХД оказался равен 1,5050. Следовательно, по сравнению с гидрогелевыми (1,46) и силиконовыми (1,43) линзами ИХД в оптической части тоньше.

Разрешающую способность определяли на оптической скамье *(рис. 2.4.1)*, измеряя минимальный размер штриховой миры, который виден через объектив окуляра. Он оказался не хуже 50 угловых секунд, что соответствовало норме.

Удельный вес материала находили методом определения плотности раствора K_2CO_3 в дистиллированной

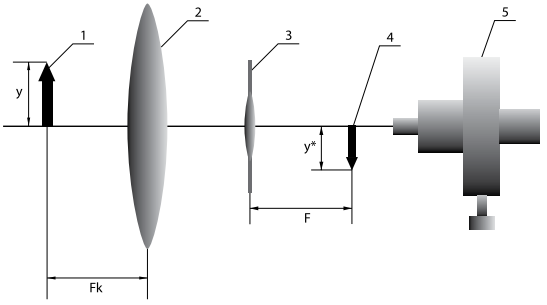

Рис. 2.4.1.
Схема оптической скамьи типа ОСК-2:
1 – штриховая мира (тест-объект);
2 – коллиматор;
3 – испытуемая линза;
4 – изображение штриховой миры в фокальной плоскости линзы;
5 – микроскоп с окулярным микрометром

Рис. 2.4.2.
Кривая деформации

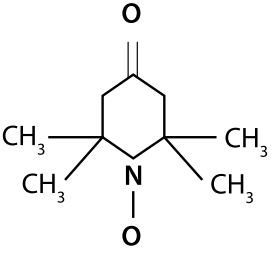

Рис. 2.4.3.
Нитроксильный стабильный радикал

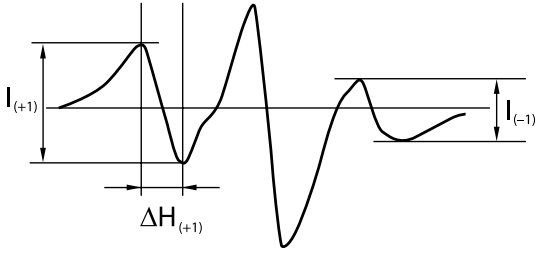

Рис. 2.4.4.
Спектр ЭПР нитроксильного радикала в полимере на основе полиоксипропилена, $\tau=2{,}96\times10^{-9}$ с

воде (С 14%), в котором стандартный образец материала не опускался на дно и не всплывал на поверхность. Измерение производили ареометром.

Другим методом определения удельного веса (плотности линзы) был следующий: в точный мерный цилиндр с водой, налитой до метки отсчета, помещали линзу с измеренной массой (для точности помещали несколько линз, затем усредняли полученное значение плотности):

$m=\rho V$,

где $\rho_л$ – плотность линзы, V-объем линзы.

Объем линзы равен объему вытесненной жидкости:

$m_л=\rho_л V=\rho_л Sh$;

$\rho_л=m_л/Sh$ (г/см^3),

где h – увеличение столба жидкости при погружении в нее линзы.

Удельный вес материала ИХД в воздухе оказался равным 1,12 г/см^3, меньше, чем, например, у ПММА (1,19 г/см^3), но больше, чем у полисилоксана (1,006 г/см^3). Таким образом, при одинаковых размерах (но не оптической силе) наша модель во влаге передней камеры (плотность 1,005–1,007 г/см^3) легче, чем полиметилметакрилатная, но тяжелее, чем силоксановая.

Эластичность ИХД определялась по показателю относительного удлинения при максимальном растяжении. Для этого использовалась универсальная машина фирмы Lhomargy (Франция), представляющая механизированную раму с укрепленным в ней фиксирующим устройством в виде двух «лопаток». В процессе исследования изучаемый объект фиксировали между «лопатками», последние раздвигали, их движение регистрировали компьютером с точностью до третьего знака. В момент, предшествующий разрыву исследуемого объекта, компьютер «замораживал» показатель абсолютного удлинения и высчитывал относительное удлинение материала при максимальном растяжении. При исследовании использовался стандартный образец длиной 15 мм.

Кроме того, эластичность, предел прочности устанавливали на разрывной машине типа РНН-5. Образцы испытуемого материала закрепляли в зажимах и растягивали. Так снимали деформационную кривую до разрыва образца. Предел прочности – значение напряжения, при котором происходило разрушение образца в условиях нагрузки в режиме роста деформации. Эластичность – свойство образца восстанавливать свою форму и размеры после прекращения нагрузки. Эластичность материалов сравнивали по относительной деформации $\gamma=l/l_0$ (l_0 – начальная длина образца; l – удлинение образца) и модулю эластичности, вычисленному из кривой деформации *(рис. 2.4.2)*. Тангенс угла наклона прямолинейного участка – это модуль упругости Е (кгс/см^2) (модуль Юнга).

Исследования эластичности ИХД показали, что полимер ирис-части линзы имел показатели нагрузки до разрыва σ=37,8 кг сил/см^2 при относительном удлинении ε=98%. Для изготовления оптической части линзы использовался полимер, выдерживающий нагрузку до разрыва σ=37,1 кг сил/см^2 при относительном удлинении ε= 117%. Модуль упругости Е =200 Гс/мм^2. Таким образом, для изготовления ирис-части линзы использовался полимер с увеличенными прочностными характеристиками, а для оптической части линзы – полимер, выдерживающий меньшую нагрузку до разрыва, но обладающий большим относительным удлинением. При большей толщине оптической части, чем гаптической, это давало преимущество при сворачивании линзы и имплантации ее через малый разрез.

Наличие свободных радикалов в материале ИХД определяли методом электронно-парамагнитного резонанса (ЭПР). Данный метод основан на использовании в качестве молекулярных датчиков стабильных нитроксильных радикалов *(рис. 2.4.3)*, спектр ЭПР которых *(рис. 2.4.4)* зависел от вращательной и трансляционной подвижности, ориентации, характера распределения их в полимерной матрице определенной структуры и подвижности.

Использовали методику определения вращательной подвижности нитроксильных радикалов. ЭПР позволил определить характеристические времена вращения нитроксильных радикалов в интервале ~ 10–12 до 10–3 с.

Для этих целей применили спектрометр 3-сантиметрового диапазона с напряженностью магнитного поля около 3300 Гс. Нитроксильный радикал в полимерную матрицу ИХД вводили из газовой фазы. Вместе с ИХД помещали 1 мг радикала в закрытый бокс примерно на 12 часов, после чего ИХД заключали в резонатор спектрометра и снимали спектр ЭПР. Концентрация продиффундировавших стабильных нитроксильных радикалов должна находиться в пределах 10^{-3}–10^{-4} моль/л, при этом важна не абсолютная концентрация, а возможность надежной регистрации сигнала спектрометром; также важно, чтобы локальная концентрация спинового зонда (нитроксильного радикала) была не настолько большой, чтобы вызывать сдвиг и перекрывание компонент спектра из-за обменного или диполь-дипольного взаимодействия.

Одна из причин разрушения полимерных материалов – наличие свободных радикалов в матрице полимера, которые можно определить методом ЭПР. В процессе полимеризации, а также обработки полимеров (механической, радиационной) происходит образование и накопление свободных радикалов, которые в дальнейшем могут сыграть как положительную, так и отрицательную роль при использовании готового изделия. Фрагменты макромолекул, способные диссоциировать на свободные радикалы, имеются в любом микрообъеме полимера. Полиметилметакрилатные концевые радикалы могут накапливаться, например, при радиационном облучении полимера, причем при таком способе генерирования, в отличие от других, концентрация радикалов возрастает в 3–4 раза и достигает $6^{-7}\times10^{-3}$ моль/л, что соизмеримо с концентрациями инициатора, вводимого на начальных стадиях полимеризации. Образование концевых свободных радикалов также возможно вследствие передачи энергии, необходимой для разрушения С–С связей при термической или механической обработке полимеров. Кроме того, при всех видах воздействий на полимер не исключалась возможность окислительных процессов и образование перекисных радикалов. Все образующиеся на разных этапах в полимерной матрице радикалы как бы «замораживались», т. е. вероятность и скорость их «самостоятельного» исчезновения в результате каких-то превращений крайне мала. Это и давало возможность их регистрации методом ЭПР.

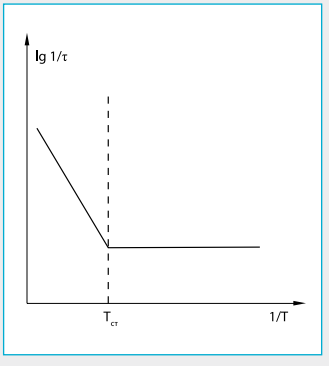

Рис. 2.4.5.
Зависимость времени корреляции парамагнитного зонда от температуры: $T_{ст}$ – температура стеклования полимера

Благодаря используемым в фотохимической технологии изготовления ИОЛ методам блокировки процесса выделения и накопления веществ в ИХД, по данным ЭПР, свободные радикалы отсутствовали, следовательно, материал ИХД устойчив в биологически активных средах.

Температуру стеклования материала находили на основе метода парамагнитного зонда, для чего снимали зависимости времени корреляции парамагнитного зонда от температуры (т. е. получали несколько спектров ЭПР при разных температурах в диапазоне от –100 до +100° С – в нашем случае) и строили зависимость в координатах lg (1/τ) от 1/T (T – температура). Точка излома соответствовала температуре стеклования полимера *(рис. 2.4.5)*.

Температура стеклования – температура, при которой полимер при охлаждении переходит из высокоэластичного (или вязкотекучего) в стеклообразное состояние, она является важной характеристикой полимера, так как зависит от его химического состава и строения цепи. Данная температура указывается для всех упругоэластичных ИОЛ. Температура стеклования материала ИХД составляет –50° С, тогда как

на линзах Alcon – 0° С, т. е. при комнатной температуре ИХД из используемого нами материала более мягкая, а следовательно, значительно быстрее разворачивается в глазу после имплантации в согнутом состоянии, что, несомненно, необходимо учитывать для контролируемой имплантации ИХД.

Качество поверхности имплантата изучали методом зондовой микроскопии (разветвленность, шероховатость). Качество поверхности (топографию) кварцевой литьевой формы и ИХД – методом атомно-силовой микроскопии в неконтактном режиме на сканирующем зондовом микроскопе Смена А «NT-MDT» (Россия), регистрирующем силы взаимодействия сближающихся тел, т. е. ИХД и скользящим над ней острием кантилевера микроскопа, представляющего собой пружину с малой жесткостью (10–0,01 Н/м), на конце которого закреплен пирамидальный зонд. Для контролируемого перемещения зонда на сверхмалых расстояниях использовали пьезокерамический двигатель. В неконтактном режиме на пьезокерамику накладывали переменное напряжение с частотой, равной собственной частоте колебаний кантилевера. При приближении зонда к ИХД в сканирующем режиме кантилевер изменял собственную частоту и амплитуду колебаний при наличии выступов на поверхности ИОЛ. Эти изменения регистрировались, и формировалось изображение поверхности. Результаты обрабатывались при помощи компьютера с программным обеспечением SPMLab. Точность измерения составляла 0,05 нм.

Большое значение для ИХД как пожизненного имплантата имело качество поверхности. Чем выше качество обработки поверхности имплантата, тем ниже вероятность образования различного рода отложений (преципитатов, фибринозного экссудата и т. д.) на линзах. Качество поверхности ИХД, изготовленных методом фронтальной полимеризации, отражено на *рис. 2.4.6*.

При зондовой микроскопии ИХД максимальные отклонения не превышали 3 нм, в то время как линзы, изготовленные методом точения, имели отклонения до 32 нм. Таким образом, такое качество поверхности ИХД улучшило биосовместимые и оптические свойства имплантатов.

В то же время передняя поверхность окрашенной гаптической части ИХД, обращенная к роговице, была выполнена не гладкой, а шероховатой для исключения эффекта бликования в глазу, присущего подобным конструкциям. Шероховатая поверхность гаптики создавалась специальной обработкой подложки, на которой она формировалась. Это нисколько не влияло на способность к адсорбции, так как химические методы блокировки обеспечивали полное отсутствие свободных радикалов в полимерной матрице ИОЛ, которые являлись основной причиной биодеградации материала.

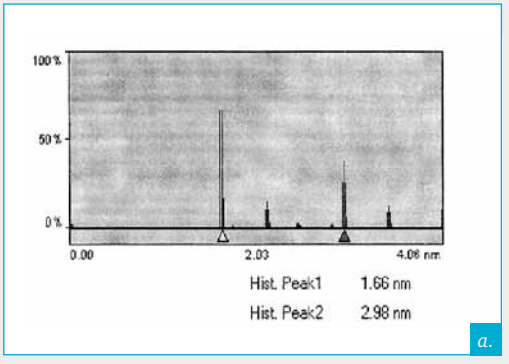

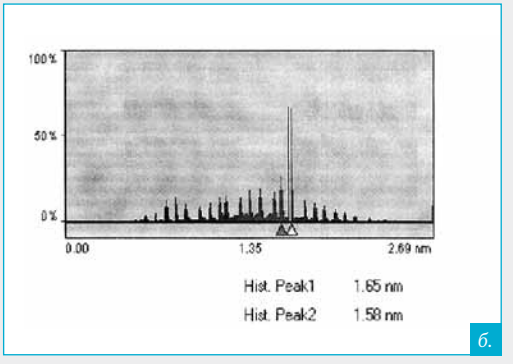

Рис. 2.4.6.
Топограмма поверхности при зондовой микроскопии:
а – ИХД;
б – кварцевой формы, с которой она снята

Мы также определяли **вес исследуемых ИХД в воздухе и во влаге** передней камеры. Вес ИХД в воздухе находили с помощью аналитических весов типа АДБ 200М ГОСТ 24104 2-го класса точности. Для определения веса ИХД во влаге передней камеры были приняты во внимание следующие расчеты. На тело, частично или полностью погруженное в жидкость, действовала выталкивающая сила Архимеда FA, численно равная весу жидкости в объеме погруженной части тела и направленная противоположно силе тяжести mg. В случае находящейся полностью в жидкости ИХД:

$F_A=\rho_{жидк}Vg$, $mg=\rho_{тела}Vg$.

Тогда вес тела находили как разность силы тяжести и силы Архимеда:

$P_{жидк}=mg-F_A=(\rho_{тела}-\rho_{жидк})Vg$.

Различие веса тела в жидкости $P_{жидк}$ и его веса в воздухе $P_{возд}$ можно представить отношением:

$$\frac{P_{жидк}}{P_{возд}}=\frac{(\rho_{тела}-\rho_{жидк})Vg}{\rho_{тела}Vg}=\frac{\rho_{тела}-\rho_{жидк}}{\rho_{тела}}=\frac{1{,}120-1{,}005}{1{,}120}=0{,}103.$$

Таким образом, вес ИХД во влаге передней камеры составлял не более 10,3 % от ее веса в воздухе. При расчете было принято: вес тела в воздухе численно равен силе тяжести; ИХД изготовлена из однородного материала плотностью 1,120; плотность влаги передней камеры равна 1,005 г/см^3, значение ускорения свободного падения g=9,81 м/с^2.

Масса ИХД с пятью опорными элементами при оптической силе +18,0^D в воздухе равна 40,5, во влаге передней камеры – 4,2 мг. В то же время масса ИХД дисковидной конструкции при диаметре 11,0 мм без опорных элементов равна 46,9 мг. Следовательно, за счет уменьшения кольцевидного диаметра гаптической части ИХД до 10,0 мм, несмотря на наличие опорных элементов, мы добились уменьшения общего веса диафрагмы на 13,7 %.

Определялся и **спектр пропускания материала ИХД**. Светопропускаемость оптической части ИХД, как и гаптической, исследовалась на спектрофотометре СФ-46 (Россия). Из окрашенного полимерного материала, используемого в производстве ИХД, методом фотополимеризации изготавливали плоские пластинки толщиной d=0,2 мм (толщина соответствовала толщине окрашенной гаптической части ИХД) размером 1,5×3 см и плотно прикладывали к стеклянной подложке глянцевой стороной и размещали в измерительном отсеке УФ-спектрофотометра СФ-46 таким образом, чтобы луч от источника (дейтериевая (водородная) лампа – для измерения поглощения в диапазоне длин волн до 350 нм: фиолетовая часть спектра, или лампа накаливания – для измерения поглощения в диапазоне длин волн свыше 350 нм: видимая часть спектра) попадал на матовую сторону образца. В качестве эталона сравнения использовали стеклянную пластинку с теми же параметрами, что и у той, на которую был прикреплен образец материала.

Оптическая часть ИХД непроницаема для ультрафиолетового спектра *(рис. 2.4.7)*.

Полученный спектр поглощения окрашенной гаптической части ИХД показал, что 95–99 % поступающего света видимой области задерживались светорассеивающими частицами введенных в полимер неорганических пигментов и имели вид, представленный на *рис. 2.4.8*.

При выборе основных критериев определения свойств ИХД по пропусканию через нее света следует иметь в виду строение и функциональные особенности сетчатки глаза. Основу сетчатки глаза представляют так называемые рецептивные поля. Выделены два главных типа рецептивных полей ганглиозных клеток сетчатки: 1 – с On-центром и тормозящей периферией и 2 – с Off-центром и возбуждающей периферией *(рис. 2.4.9)*.

Ганглиозная клетка с On-центром заряжается (передает нервные импульсы в кору головного мозга) с заметно повышенной частотой, если световое пятно попадает только в центральную часть рецептивного поля. Максимальная частота следования нервных импульсов в кору головного мозга достигается тогда, когда облучению светом подвергается вся центральная область. При дальнейшем увеличении площади освещения частота

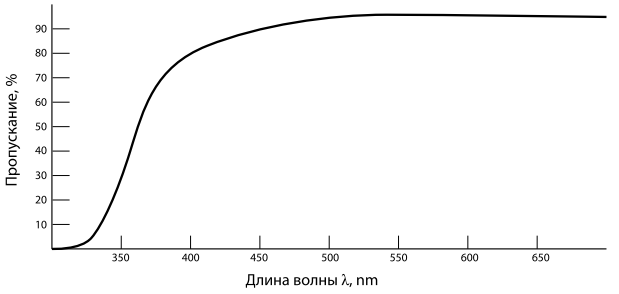

Рис. 2.4.7.
Спектр светопропускания материала оптической части ИХД

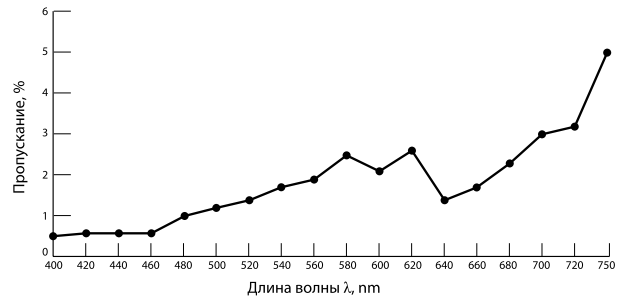

Рис. 2.4.8.
Спектр светопропускания материала гаптической части ИХД

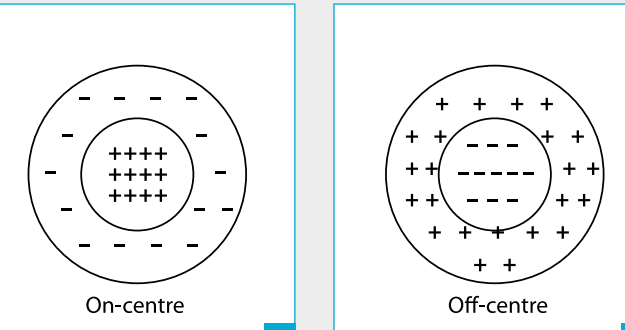

а. *б.*

Рис. 2.4.9.
Рецептивные поля ганглиозных клеток сетчатки:
а – с On-центром и тормозящей периферией;
б – с Off-центром и возбуждающей периферией

импульсов падает. Она становится близкой к нулю, когда освещается вся поверхность рецептивного поля с On-центром. Ганглиозные клетки с Off-центром, по сравнению с On-центром, работают с точностью до наоборот, т. е. импульсация максимально достигается тогда, когда периферия освещается, а в центральную зону рецептивного поля свет не попадает. При освещении всей поверхности рецептивного поля нервные импульсы, так же как и в случае первых, в кору головного мозга не поступают. Эти свойства рецептивных полей сетчатки, открытые во второй половине XX в. Д. Хьюбелом и Т. Визелом, за что они получили Нобелевскую премию (1981), позволили объяснить удивительные свойства сетчатки – отсутствие какой-либо реакции на равномерную освещенность сетчатки светом любой интенсивности [164]. Следовательно, нет необходимости конструировать ИХД, абсолютно непрозрачную для света. Важнее, чтобы через нее не проходил прямой свет, позволяющий создавать неравномерную засветку сетчатки. Материал ИХД в основном должен не поглощать свет, а рассеивать его. Именно по этой причине цвет (окраска) ИХД создавался не за счет введения каких-либо красителей, не важно, связанных или не связанных с полимером, а за счет введения в материал ИХД мелкодисперсных частиц, определяющих эффективность рассеивания света. Если эти частицы имели собственную окраску, то в отраженном свете правильный подбор их цветовой гаммы и пропорций между ними позволял получить необходимый косметический эффект. Именно этот вариант и реализован на предприятии «Репер-НН» при разработке ИХД.

2.4.2 Санитарно-химические и токсикологические экспериментальные исследования готового изделия ИХД

Исследования проводились в испытательной лаборатории биологической безопасности медицинских изделий ГУ НИИ трансплантологии и искусственных органов Минздрава России (д.м.н. Н.В. Перова) в соответствии со стандартами серии ГОСТ Р ISO 10993 «Оценка биологического действия медицинских изделий», ГОСТ Р 51148098 «Изделия медицинские. Требования к образцам и документации, представляемым на токсикологические, санитарно-химические испытания, испытания на стерильность и пирогенность», «Методическими рекомендациями токсико-гигиенической оценки полимерных материалов для интраокулярных линз и других трансплантатов, применяемых в условиях повышенной биосовместимости» (М., 1988), ГН 233972-00 «Предельно допустимые количества химических веществ, выделяющихся из материалов, контактирующих с пищевыми продуктами» [59, 60, 105, 106, 165].

САНИТАРНО-ХИМИЧЕСКИЕ ИССЛЕДОВАНИЯ

Анализ водных и неводных экстрактов из изделий на содержание экстрагируемых примесей по сдвигу pH среды методами УФ-спектрофотометрии, высокоэффективной газожидкостной хроматографии, атомно-адсорбционной спектроскопии и т. д. является обязательным. Эти методики в российских лабораториях называют санитарной химией. Исследования проводят как на самих изделиях, так и на водных вытяжках. Для определенных групп изделий разработаны и обоснованы соответствующие пороговые значения. Главное назначение санитарной химии – определение «пороговости» мигрирующих в экстракты веществ.

Определение суммарного количества мигрирующих веществ – pH-метрия. Исследовали изменение pH (ΔpH) водного экстракта относительно контроля на pH-метре:

$\Delta pH = pH_{вып.} - pH_{контр.}$,

где $pH_{вып.}$ – значение pH вытяжки;

$pH_{контр.}$ – значение pH контрольного раствора.

Изменение pH не должно быть более ±0,2 – для контакта с тканями глаза, в нашем случае pH=0,04±0,04.

Ультрафиолетовая спектрофотометрия. Определяли наличие экстрагируемых из ИХД веществ, содержащих двойные связи, ультрафиолетовым спектро-

Критерии оценки клеточных характеристик при исследовании цитотоксичности изделия на культуре фибробластов мыши

Степень реакции	Реакция	Наблюдения	
0	Отсутствует	Единичные внутриклеточные гранулы	Нет лизиса
1	Незначительная	Не больше 20% клеток круглые, слабо прикрепленные, без внутриклеточных гранул	Лизис не больше 20%
2	Нерезкая	Не больше 50% клеток круглые, не имеющие внутриклеточных гранул	Лизис не больше 50%
3	Умеренная	Не больше 70% монослоя содержат круглые клетки	Лизис не больше 70%
4	Резкая	Практически полностью разрушенный монослой	Лизис больше 70%

метром в диапазоне волн 220–360 нм относительно контроля («холостого» раствора). $\Delta D = D_{выт.} - D_{контр.}$ не более 0,15 – для контакта с тканями глаза. В нашем случае – 0,047±0,008 ед. О.П.

Хроматография. Определяли концентрацию остаточного мономера метилметакрилата в экстрактах из образцов изделий ИХД относительно Государственного стандартного вещества. Приготовленные растворы были отфильтрованы на фильтрах пористостью от 0,2 до 0,45 мкм. Для проведения хроматографического анализа испытуемого раствора устанавливали колонку с сорбентом, обеспечивающим наилучшее взаимодействие и разделение определяемого вещества. Делалось не менее 3 повторных введений стандартного раствора определенной концентрации. В нашем случае концентрация остаточного мономера метилметакрилата в экстрактах не превышала 0,1 мг/л, что соответствовало норме.

Атомно-адсорбционная спектроскопия. Исследовали экстракты из изделий ИХД при помощи атомно-адсорбционного спектрометра для обнаружения миграции металлов. Допустимые значения для железа – 0,3, для хрома – 0,1 мг/л. В нашем случае Fe – 0,03, Cr – менее 0,01 мг/л.

ТОКСИКОЛОГИЧЕСКИЕ ИСПЫТАНИЯ

А. Оценка биологического действия медицинского изделия in vitro

Цитотоксичность на суспензионной кратковременной культуре подвижных клеток (сперме крупного рогатого скота). Тест цитотоксичности позволяет выявить прямое воздействие на клетки токсических веществ. Выживаемость клеток проверяли сразу после смешивания растворов. Смотрели подвижность клеток каждые 10–20 минут. Наблюдение вели в течение 2 часов. Относительную выживаемость вычисляли в процентах. За 100 % приняли время выживания клеток в контроле. Допустимые значения индекса токсичности в пределах 70–120 %. В нашем случае выживаемость составила 100±10 %.

Цитотоксичность на культуре фибробластов мыши линии L929 определяли методом прямого контакта. Готовили не менее трех проб на каждый образец. Клетки высевали в культуральные плоскодонные планшеты (96- или 24-луночные), инкубировали 24 часа во влажной атмосфере, содержащей 5±1 % CO_2, до образования монослоя, затем вносили в культуру экстракты образцов ИХД. Через 24 часа инкубации

при температуре 37° С во влажной атмосфере, содержащей 5±1 % CO_2, оценивали морфологию и лизис клеток. Отрицательным контролем служила среда F-12 без сыворотки, положительным – раствор цинка в азотной кислоте (Zn 1–2 wt. % HNO_3, разведение 1:100 физиологическим раствором).

По прошествии 24 часов после внесения образцов ИХД культуру клеток в каждой ячейке исследовали микроскопически (увеличение ×120). Процент лизиса и другие клеточные характеристики оценивали по критериям оценки клеточных характеристик *(см. табл. на стр. 43)*.

Кроме того, уточняли наличие клеточного монослоя в ячейках (знаком «+» отмечали наличие монослоя, знаком «–» – нарушение монослоя). Отрицательный контроль должен иметь степень реактивности 0, положительный контроль – 3 или 4. Реактивность исследуемого экстракта не должна превышать степени 2. В нашем случае морфология клеток аналогична контролю, количество клеток отличалось от контроля в пределах допустимой погрешности (не более 10 %). Токсического действия не выявлено.

В. Оценка биологического действия медицинского изделия in vivo

Тест на раздражение. Способность экстракта из материала ИХД вызывать воспалительную реакцию определяли при прямом контакте с тканью in vivo. Для сравнения брали интактных животных, использовали положительный и отрицательный контроль, причем в каждой группе было по 5 кроликов. Такую схему двойного контроля применяли во всех биологических тестах. Закапывали в конъюнктивальный свод глаза кролика водную вытяжку из материала ИХД троекратно в день в течение 3-х дней. Наблюдение осуществляли в течение недели методом микроскопии. Воспалительная реакция могла проявиться через 15 минут (быстрая реакция) и через 24–72 часа после начала эксперимента. Степень реакции оценивали по 4-балльной шкале. В нашем случае раздражающий эффект соответствовал 0 степени.

Общая (острая) токсичность. Острую токсичность исследовали при введении водных вытяжек из материала ИХД (с 0,9 % Na CL) в количестве 50 мл/кг массы тела 5 мышам внутрибрюшинно однократно. В том же объеме 5 животным контрольной группы вводили дистиллированную воду, доведенную до 0,9 % раствора хлористого натрия. Через 24 часа после введения вытяжек состояние животных подопытной и контрольной групп оценивали по следующим тестам:

- Массу тела взвешивали дважды: до и через сутки после введения натощак утром.
- Макроскопически оценивали состояние внутренних органов и тканей на вскрытии. Внутренние органы (печень, почки, селезенка, тимус) взвешивали с точностью до второго знака (в граммах). Полученные данные подлежали статистической обработке с использованием критерия t Стьюдента. Если критерий t больше уровня вероятности p=0,05, то между группами животных существовала статистическая разница. В случае получения достоверной разницы между подопытной и контрольными группами по двум из исследованных показателей (p=0,05) вытяжка признавалась токсичной. В нашем случае острой токсичности не было. Смертность отсутствовала. Клинические симптомы интоксикации не определялись. Состояние внутренних органов не отличалось от контроля.

Реакция дегрануляции тучных клеток (сенсибилизирующее действие). Данные исследования необходимы, так как выщелачиваемые вещества способны вызывать аллергические реакции или сенсибилизацию организма. Способность перитонеальных тучных клеток сенсибилизированных животных на дегрануляцию позволяла выявить степень выраженности реакции живого организма на материал. Сенсибилизировали 5 белых крыс внутримышечным введением экстрактов из образцов изделий ИХД в течение 14 дней. На 15-й день животных забивали и забирали кровь. Умерщвленной интактной крысе внутрибрюшинно вводили 10 мл прогретого до 37° С физраствора, через разрез 1 см по белой линии собирали в центрифужную пробирку взвесь тучных клеток. Микроскопировали под большим увеличе-

нием, считая тучные клетки, подвергшиеся дегрануляции, и нормальные. Если относительное количество дегранулированных клеток не превышало 10% – сенсибилизирующий эффект отсутствовал; от 10 до 15 – слабо выраженный сенсибилизирующий; до 25 – выраженный сенсибилизирующий; более 25% – сильно выраженный сенсибилизирующий эффект. В нашем случае сенсибилизирующего действия не выявили, реакция дегрануляции тучных клеток отрицательная.

Реакция общей анафилаксии морских свинок. Для изучения сенсибилизирующего действия применили метод максимального сенсибилизирующего воздействия экстрактов на кожу морских свинок. Использовали 7 подопытных животных обоего пола массой 300 г. Каждому животному в выстриженные участки кожи делали парные внутрикожные инъекции по 0,1 мл следующих растворов: смесь адьюванта Фрейда с физиологическим раствором в соотношении 50/50; экстракт материала ИХД (контроль – физиологический раствор); экстракт материала ИХД, смешанный с адьювантом и физиологическим раствором в соотношении 50/50 (контроль – физиологический раствор с адьювантом).

Через 7 дней после инъекций прикладывали накожные аппликации исследуемых экстрактов материала ИХД на спину в области лопаток подопытных животных в течение 48 часов. Контрольным животным проводили аппликации с физиологическим раствором. Через 24, 48 и 72 часа после снятия повязки животных осматривали. Оценивали степень кожной реакции, включая эритему и отек. В нашем случае провокационная кожная проба оказалась отрицательной.

Имплантационный тест в переднюю камеру глаза кролика. На этапе доклинических испытаний в систему тестов ISO входит обязательная имплантация в глаз ИОЛ экспериментальным животным. Моделирование операции позволяет установить степень возможной ответной воспалительной реакции, выявить адгезию клеток на поверхности ИОЛ, биодеградацию материала ИОЛ. Передняя камера глаза кролика является универсальной моделью имплантации в связи с тем, что присутствие белков моделирует реакцию тканей в организме, а прозрачность тканей позволяет визуально наблюдать за контактом белков с поверхностью имплантата [75].

Фрагмент ИХД со смесью всех применяемых для окраски гаптической части пигментов имплантировали непосредственно в тот орган, для которого разрабатывалось изделие, т. е. в переднюю камеру правых глаз 10 кроликов породы шиншилла массой 2,5 кг. Контролем служили ложно оперированные левые глаза: производили разрез роговицы аналогично правому глазу, но имплантат не вводили, а рану ушивали. В процессе эксперимента оценивали местное патогенное воздействие на ткань как макроскопически, так и микроскопически. Для микроскопических исследований в конце эксперимента после забоя животных ткани подвергали гистологической обработке. Исследование реакции окружающей ткани на имплантацию сроком до 1 года позволило оценить токсическое действие образцов в условиях in vivo.

Операцию имплантации проводили на фоне общей анестезии (0,1 мл гексенала на 1 кг массы тела с добавлением ретробульбарно 2,0 мл 2% раствора новокаина). На роговице на 12 часах делали разрез длиной 2–3 мм. Через разрез вводили имплантат, края раны ушивали 1–2 швами нейлоновой нитью 10–0. С учетом размеров передней камеры имплантаты представляли собой фрагменты размером 1/6–1/8 ИХД. В противном случае могла наблюдаться реакция на механическое воздействие, превышающая токсическое. Наблюдение вели с помощью щелевой лампы в течение первых 14 дней ежедневно, затем 1 раз в неделю на протяжении месяца.

Метод максимально информативен, так как позволял выявить самую незначительную токсичность. Следует особо подчеркнуть, что степень выраженности воспалительной реакции в первые 3–4 дня определяла тяжесть последующих изменений. Степень токсичности полимерного изделия оценивалась по

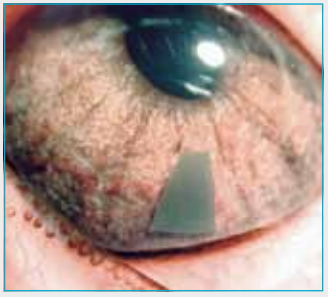

Рис. 2.4.10.
Глаз кролика с имплантированным фрагментом ИХД на 2-й день после операции. Глаз спокоен. Легкая ирритация радужки вокруг имплантата

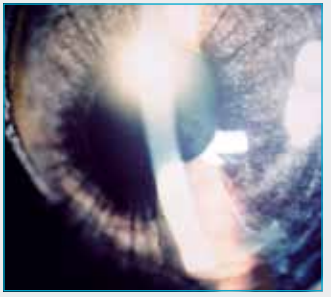

Рис. 2.4.11.
Глаз кролика с имплантированным фрагментом ИХД через год после операции. Глаз спокоен. Реакция 0 степени

выраженности реакции ткани глаза: 0-я степень – ареактивное течение: глаз спокоен, среды прозрачны, радужка рельефна, имплантированный материал интактен; 1-я степень – слабо выраженная реакция: отек эпителия роговицы в области шва; симптом Тиндаля во влаге передней камеры; фибрин или преципитация на имплантате; отек, гиперемия зрачкового края радужки или легкая ирритация всей радужки; 2-я степень – реакция средней степени: отек эпителия половины роговицы, единичные складки десцеметовой оболочки; фибрин во влаге передней камеры, экссудат на имплантате; выраженный отек; расширение сосудов радужки; 3-я степень – резко выраженная реакция: отек всей роговицы, утолщение всей стромы, грубый десцеметит; экссудат, возможно гипопион, гифема в передней камере; выраженная экссудация на имплантате, синехии вплоть до его запаивания, экссудат на радужке, новообразованные сосуды. В нашем случае реакция соответствует 0–1 степени. При биомикроскопии ткани глаза без патологических изменений: белковых преципитатов и фибриновых отложений на имплантате нет, влага передней камеры прозрачна, угол передней камеры свободный, отека роговицы нет *(рис. 2.4.10)*.

После длительного пребывания имплантата в глазу реакцию тканей глаза оценивали гистологически и электронно-микроскопически.

Испытания на пирогенность (ГФ XI). Пирогены – вещества, которые при попадании в кровь способны вызвать реакцию в виде повышения температуры. К ним относятся микробы и продукты их жизнедеятельности, эндотоксины и т.д. Имплантаты, даже если они стерильные, могут содержать в себе эти вещества, поэтому необходимо проводить контроль пирогенности. Пирогенность исследовали на 3 кроликах с введением экстракта материала ИХД, доведенного хлористым натрием до осмотической концентрации физиологической среды, в ушную вену. Испытуемый раствор считали непирогенным, если сумма повышений температуры у 3 кроликов меньше 1,4 или равна 1,4° С. Испытуемый раствор считали пирогенным, если сумма повышений температуры у 3 кроликов превышала 2,2° С. Если сумма повышений у 3 кроликов от 1,5 до 2,2° С, испытание повторяли на 5 кроликах. В этом случае испытуемый раствор считали непирогенным, если сумма повышений температуры у 8 кроликов не превышала 3,7° С. Если сумма равнялась 3,8° С или была больше 3,8 °С, испытуемый раствор считали пирогенным. В нашем случае пирогенная реакция отсутствовала, суммарное повышение температуры 3 кроликов 0,8±0,1° С.

Таким образом, испытания доказали медико-биологическую безопасность ИХД. Они не обладают местно-раздражающим, сенсибилизирующим и ток-

сическим действием, стерильны, апирогенны, соответствуют требованиям, предъявляемым к изделиям, постоянно контактирующим с внутренней средой глаза.

С. Морфологическая оценка экспериментальной хирургии

Результаты длительного клинического наблюдения за глазами экспериментальных животных. После имплантации фрагментов ИХД в переднюю камеру глаз 10 кроликов по описанной ранее методике наблюдали за глазами в течение 1 года. Первые 2 недели животных осматривали ежедневно, затем 1 раз в неделю на протяжении месяца, далее ежемесячно. При клиническом наблюдении за глазами экспериментальных животных на всех ложнооперированных глазах воспалительная реакция соответствовала 0 степени, после имплантации фрагментов ИХД в переднюю камеру кроликов – 0 и 1-й степени. На 1 сутки реакция 0 степени наблюдалась на 7 глазах. Биомикроскопически: глаз спокоен, среды прозрачны, радужка рельефна, имплантированный материал интактен. Реакция 1-й степени была на 2 глазах. Биомикроскопически: отек эпителия роговицы в области шва; симптом Тиндаля во влаге передней камеры; легкий фибрин или преципитация на имплантате; отек, гиперемия зрачкового края радужки или легкая ирритация всей радужки. Клиническое успокоение наступало при этой степени выраженности воспаления на 3–5 сутки при стандартном лечении инстилляциями дезинфицирующих и гормональных капель. Воспалительная реакция 2-й степени отмечалась лишь на одном глазу кролика после выраженной механической хирургической травмы. Для морфологических исследований были использованы глаза животных с 0–1-й степенью выраженности воспалительного процесса. В дальнейшем, в течение всего срока наблюдения, глаза вели себя спокойно *(рис. 2.4.11)*. Осложнений в отдаленном послеоперационном периоде не было.

Гистологическое исследование тканей. Через 2 недели, 1, 3 и 12 месяцев наблюдения по 2–3 кролика забивали методом воздушной эмболии и проводили комплекс морфологических исследований. Для световой микроскопии энуклеированные у опытных животных глаза фиксировали в 10 % растворе формалина, дегидратировали в спиртах восходящей концентрации и заливали в целлоидин. Серийные срезы толщиной 10–15 мк окрашивали гематоксилин-эозином и по Ван-Гизону. Препараты смотрели в микроскоп при увеличении ×62, 150, 300 и 600 раз.

Через 2 недели после имплантации в зоне послеоперационной раны роговицы определялась незначительная инфильтрация лимфоцитами. Экссудата ни в передней камере, ни в области угла передней камеры не было. Отмечалась некоторая эктазия сосудов цилиарного тела, его отростков и радужки *(рис. 2.4.12–2.4.15)*. В хрусталике, хориоидее, сетчатой оболочке изменений не выявлялось. На поверхности фрагмента ИХД имелись единичные макрофаги, содержащие глыбки пигмента.

Спустя 1 месяц после имплантации в зоне послеоперационного рубца вокруг шовного материала определялись единичные лимфоциты. Экссудата в передней камере не наблюдали. Некоторая эктазия сосудов радужки и цилиарных отростков сохранялась *(рис. 2.4.16)*. Количество макрофагов на фрагменте уменьшилось.

Через 3 месяца роговица оставалась интактной. Передняя камера и ее угол были свободны *(рис. 2.4.17)*. В радужной оболочке отмечалось некоторое увеличение количества сосудов, однако их структура и степень кровенаполнения не были изменены. Толщина и состояние сосудов отростков цилиарного тела соответствовали норме. Каких-либо патологических изменений со стороны хориоидеи и сетчатой оболочки не обнаружено.

Спустя год все структуры глаза соответствовали гистологической норме, каких-либо изменений ни в одной оболочке не выявлено *(рис. 2.4.18–2.4.20)*.

Рис. 2.4.12.
Цилиарное тело кролика через 2 недели после имплантации фрагмента ИХД в переднюю камеру глаза. Полнокровие сосудов цилиарного тела. Световая микроскопия. Окраска гематоксилин-эозином. Увеличение ×600 раз. Микрофото

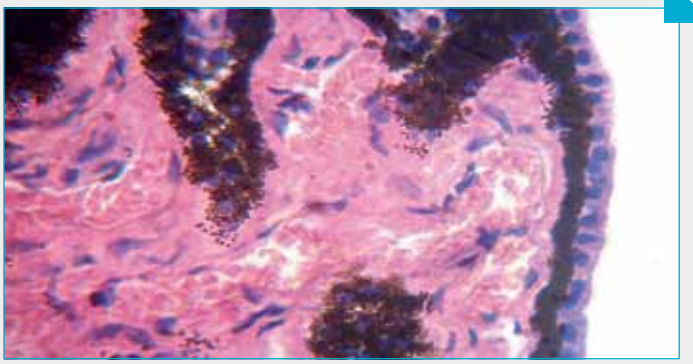

Рис. 2.4.13.
Ворсины цилиарного тела кролика через 2 недели после имплантации фрагмента ИХД в переднюю камеру глаза. Ворсины цилиарного тела отечны, с гомогенизированной эозинофильной стромой. Световая микроскопия. Окраска гематоксилин-эозином. Увеличение ×600 раз. Микрофото

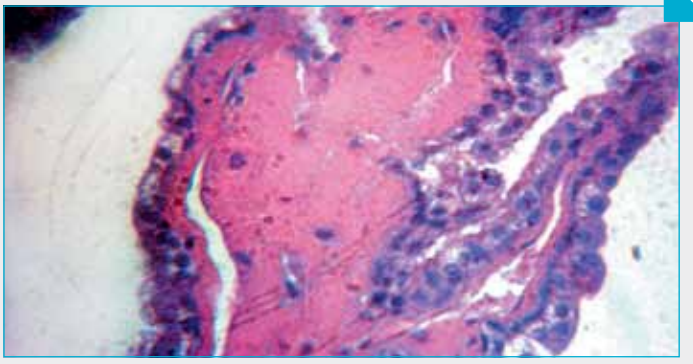

Рис. 2.4.14.
Радужная оболочка кролика через 2 недели после имплантации фрагмента ИХД в переднюю камеру глаза. Сосуды паретически расширены, полнокровны. Световая микроскопия. Окраска гематоксилин-эозином. Увеличение ×600 раз. Микрофото

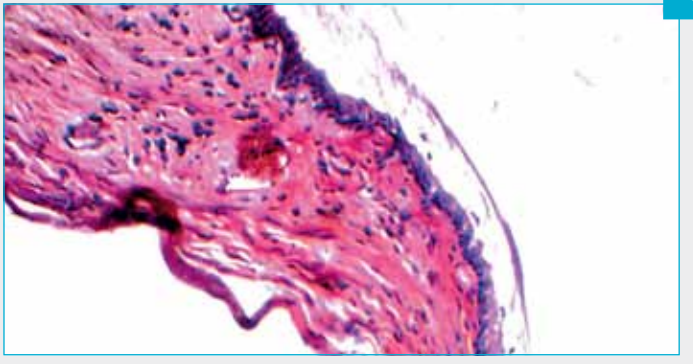

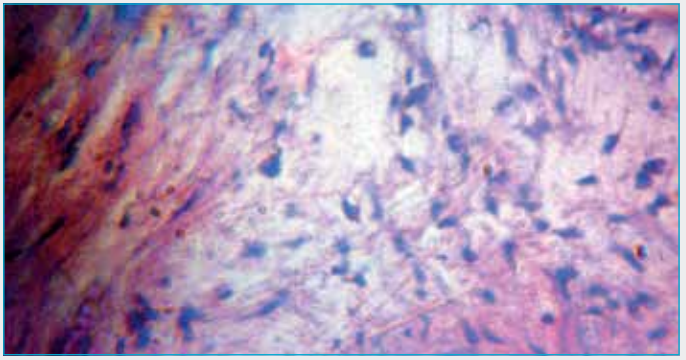

Рис. 2.4.15.
Строма радужной оболочки кролика через 2 недели после имплантации фрагмента ИХД в переднюю камеру глаза. Строма местами отечна, разрыхлена с полиморфно-клеточной инфильтрацией: нейтрофилы, лимфоциты, плазматические клетки, макрофаги. Световая микроскопия. Окраска по Ван-Гизону. Увеличение ×600 раз. Микрофото

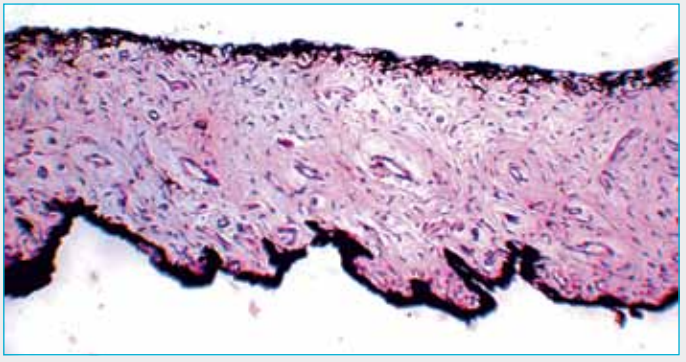

Рис. 2.4.16.
Радужная оболочка кролика через 1 месяц после имплантации фрагмента ИХД в переднюю камеру глаза. Незначительная эктазия сосудов радужной оболочки. Световая микроскопия. Окраска по Ван-Гизону. Увеличение ×150 раз. Микрофото

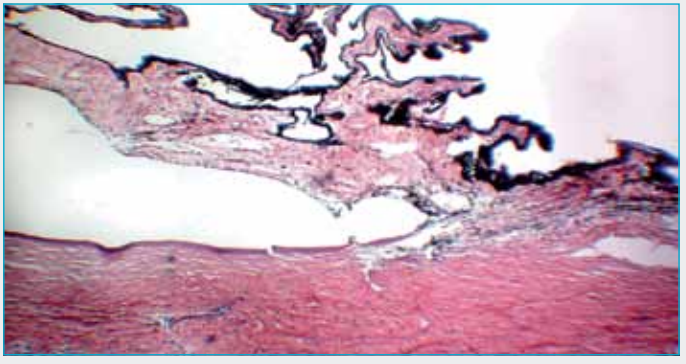

Рис. 2.4.17.
Угол передней камеры глаза кролика через 3 месяца после имплантации фрагмента ИХД в переднюю камеру глаза. УПК свободен, экссудата нет. Световая микроскопия. Окраска гематоксилин-эозином. Увеличение ×52 раза. Микрофото

Рис. 2.4.18.
Цилиарные отростки через год после имплантации фрагмента ИХД в переднюю камеру глаза. Нормальная структура цилиарного тела. Световая микроскопия. Окраска гематоксилин-эозином. Увеличение ×600 раз. Микрофото

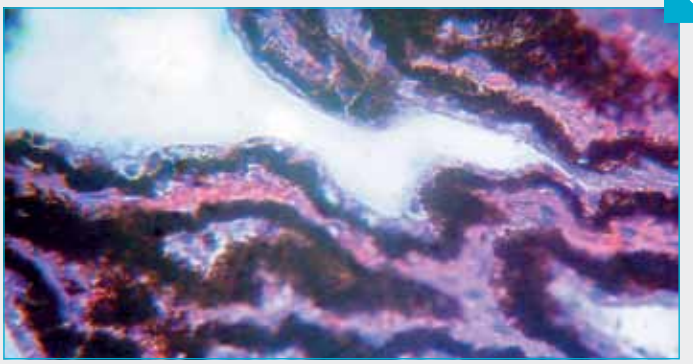

Рис. 2.4.19.
Роговая оболочка глаза кролика через 1 год после имплантации фрагмента ИХД в переднюю камеру. Роговица без патологических изменений структуры, все слои сохранены и четко прослеживаются. Световая микроскопия. Окраска по Ван-Гизону. Увеличение ×300 раз. Микрофото

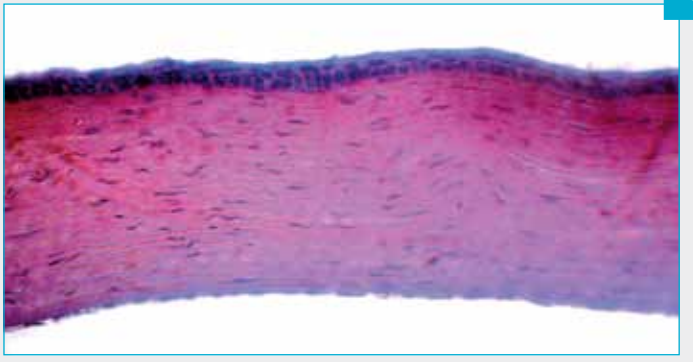

Рис. 2.4.20.
Сетчатая оболочка глаза кролика через 1 год после имплантации фрагмента ИХД в переднюю камеру. Гистологическая норма, все слои сохранены. Световая микроскопия. Окраска гематоксилин-эозином. Увеличение ×600 раз. Микрофото

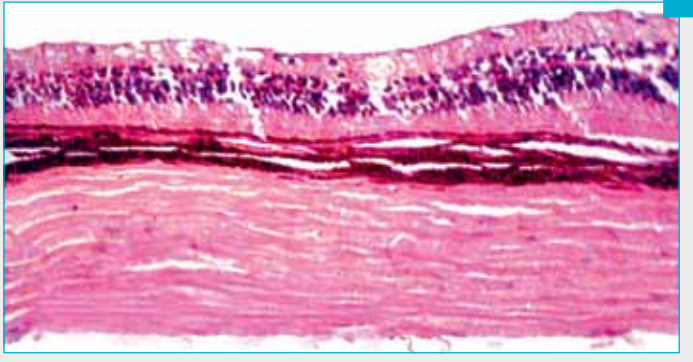

2.4.3
Электронная микроскопия

Методом электронной микроскопии изучали задний эпителий роговой оболочки и фрагмент ИХД через год после имплантации. Использовали сканирующую и трансмиссионную микроскопию. Для проведения сканирующей электронной микроскопии материал фиксировали в 2,5 % растворе глютаральдегида, отмывали фосфатным буфером с pH = 7,4–7,6; обезвоживали в спиртах восходящей концентрации, затем высушивали и напыляли ионами золота. Сканирующую электронную микроскопию выполняли на микроскопе МК-2 (Англия).

Для трансмиссионной электронной микроскопии материал последовательно фиксировали в 2,5 % растворе глютаральдегида в течение суток, в последующие 1,5 часа в 1 % растворе 4-окиси осмия. После этого материал подвергали обезвоживанию в спиртах восходящей концентрации и заливали в эпоксидную смолу. Ультратонкие и полутонкие срезы изготовляли на ультратоме LKB (Швеция). Трансмиссионную микроскопию проводили на трансмиссионном электронном микроскопе JEM-100 CX (Япония).

Результаты электронно-микроскопических исследований:

• ***сканирующей микроскопии***

Через год вся внутренняя поверхность роговицы была покрыта эндотелиальными клетками, которые имели правильную гексагональную форму без видимых повреждений клеточных контактов. Ядра клеток сохраняли бобовидную форму, были уплощены и неотечны. Четко контурировалась цитоплазматическая мембрана клеток эндотелия *(рис. 2.4.21)*.

Структура полимера на срезе имела правильную ориентацию *(рис. 2.4.22)*;

• ***трансмиссионной электронной микроскопии***

При изучении структуры эндотелиальных клеток роговой оболочки в ядре определялся четко выраженный пристеночный хроматин. Перинуклеарное пространство не было расширено. Шероховатый эндоплазматический ретикулум представлен отдельными нерасширенными цистернами, митохондрии не изменены *(рис. 2.4.23, 2.4.24)*.



Рис. 2.4.21.
Сканирующая электронная микроскопия эндотелиального пласта роговицы через год после имплантации фрагмента ИХД в переднюю камеру кролика. Клетки ЗЭР имеют правильную гексагональную форму с бобовидными неотечными ядрами. Клеточные контакты не повреждены. Увеличение ×2 000 раз. Микрофото



Рис. 2.4.22.
Сканирующая электронная микроскопия структуры полимера. Структура полимера имеет правильную ориентацию. Увеличение ×2 000 раз. Микрофото



Рис. 2.4.23.
Фрагмент клетки заднего эпителия роговой оболочки через год после имплантации кусочка ИХД в глаз кролика. Трансмиссионная электронная микроскопия. Увеличение ×20 000 раз. Микрофото

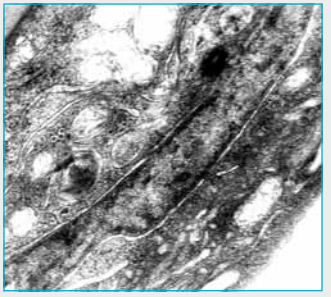

Рис. 2.4.24.
Фрагмент клетки заднего эпителия роговой оболочки через год после имплантации кусочка ИХД в глаз кролика. Трансмиссионная электронная микроскопия. Увеличение ×20 000 раз. Микрофото

Таким образом, результаты экспериментально-морфологических исследований глаз 10 кроликов с имплантированными в переднюю камеру фрагментами ИХД со смесью всех используемых для окраски гаптической части пигментов показали, что во всех глазах оперативное вмешательство вызвало слабые реактивно-воспалительные изменения в переднем сегменте глазного яблока, идентичные контрольной группе. Клинически воспалительная реакция купировалась к 5-му дню (за исключением 1 случая). Морфологически через 2 недели отмечались незначительная эктазия и увеличение количества сосудов радужной оболочки и ее отростков, а также единичные макрофаги на поверхности фрагмента. Со стороны других структур глаза патологии не выявлено. К концу 3-го месяца сохранялась остаточная эктазия сосудов радужной оболочки, на поверхности имплантата макрофаги единичные. Строение остальных внутренних оболочек глаза не было изменено. Через полгода и год все структуры соответствовали исходной гистологической норме. Электронно-микроскопические исследования подтвердили хорошее состояние эндотелия роговой оболочки – вся внутренняя поверхность роговицы была покрыта нормальными неповрежденными жизнеспособными клетками заднего эпителия роговой оболочки.

Выполненные физико-химические, токсикологические, морфологические исследования доказали медико-биологическую безопасность и высокую биосовместимость ИХД. Клинические испытания проводились в МНИИ ГБ им. Гельмгольца, в клинике глазных болезней ГОУ ВПО РГМУ МЗ России и в Московской офтальмологической клинической больнице. В результате Федеральной службой по надзору в сфере здравоохранения и социального развития было выдано Регистрационное удостоверение, а ИХД была внесена в Государственный реестр изделий медицинского назначения и медицинской техники.

2.5
Готовое изделие ИХД

В готовом изделии ИХД задняя вершинная рефракция оптической части ИХД – от +1 до +40 диоптрий с шагом 0,5 D. Толщина гаптической части – 0,2±0,05, оптической – в зависимости от рефракции от 0,211 (для +8D) до 1,1 мм (для +40D).

ИХД, прошедшие контроль качества, помещали в пластмассовый контейнер *(рис. 2.5.1, а)* и запаивали в пакет, получаемый при склеивании газопроницаемой бумаги и многослойной термоформуемой пленки (Полиформ).

Пакет стерилизовался газовой окисью этилена при пониженном давлении воздуха 10–1 мм рт. ст. и температуре 100° С в течение 8 часов в соответствии с Инструкцией на процесс газовой стерилизации изделий однократного применения ТИ-24, утвержденной МЗ РФ. Стерилизованный пакет укладывали в коробку из картона, в которую вкладывали разработанную нами инструкцию по применению и карточку пациента. На коробке указывали номер цвета гаптической части ИХД по каталогу.

Для контроля правильности подобранного и заказанного цвета производитель поставляет вместе со стерильной ИХД нестерильный образец *(рис. 2.5.1, б)*.

Рис. 2.5.1.
Контейнер с ИХД:
а – модель А,
цвет по каталогу №8, +23D;
б – модель С, изготовленная индивидуально для пациента по фотографии

2.6
Необходимость усовершенствования конструкции ИХД

Опыт применения модели ИХД А в Чебоксарском филиале ФГБУ «МНТК «Микрохирургия глаза» и других офтальмологических отделениях и клиниках России в течение 8 лет позволил подтвердить преимущества, а также выявил некоторые недостатки данной конструкции. Всего за эти годы в России было имплантировано около 300 ИХД, из них 150 – в нашей клинике [120–123].

Следует признать, что данная модель ИХД оказалась довольно успешной, что нашло подтверждение в ее широком применении практикующими врачами-офтальмологами. Несомненными преимуществами модели явились: эластичность, хорошая косметическая составляющая, возможность имплантации через относительно небольшой разрез, а также во многих случаях за счет наличия опорных элементов – бесшовная фиксация. Однако ИХД все же сохраняла жесткость конструкции из-за замкнутости опорных элементов гаптики, что не позволяло полностью, как вначале это предполагалось, поджиматься опорным элементам во фронтальном направлении, чтобы адаптироваться к размерам диаметра цилиарной борозды (ЦБ) глазного яблока. Из-за несоответствия большого общего диаметра ИХД 13,5 мм диаметру ЦБ диафрагма смещалась в сагиттальном направлении кзади *(рис. 2.6.1)*.

Это приводило к неравномерности глубины передней камеры и увеличивало ее почти до 4,0–5,0 мм

Рис. 2.6.1. ОСТ глаза с ИХД модели А. Стрелкой указан прогиб ИХД кзади

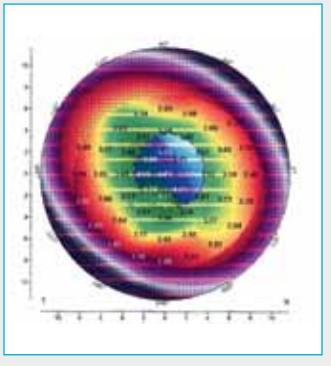

Рис. 2.6.2. Глубина передней камеры глаза с ИХД модели А при полной аниридии (Пентакам)

(рис. 2.6.2), а также вело к рефракционным ошибкам до внесения необходимых поправок в А-константу изделия. Но даже с учетом рассчитанной для ИХД А-константы (119,4 – для фиксации в цилиарной борозде и 119,8 – для внутрикапсульной фиксации) не всегда удавалось добиться целевой рефракции, т. к. это зависело от диаметра области ЦБ, которая значительно варьирует у разных индивидуумов. Кроме того, в глазах с посттравматической аниридией порой практически не представляется возможным дифференцировать ЦБ из-за смещения анатомических структур в результате травмы, в частности, область ЦБ часто бывала полностью закрыта подлипшими кпереди цилиарными отростками. Особенно заметно несоответствие размеров на глазах, перенесших круговое эписклеральное пломбирование по поводу отслойки сетчатки, вследствие чего диаметр их ЦБ становится меньше, чем на интактных глазах. Кроме того, когда у 2 пациентов с посттравматической аниридией, ригидной неоднократно оперированной отслойкой сетчатки на фоне выраженной передней ПВР, наличием силиконового масла в полости стекловидного тела и артифакией (ИХД) постепенно в течение нескольких лет развилась и спрогрессировала субатрофия глазного яблока, то появилась протрузия кончиков опорных элементов ИХД сквозь склеру, что лишний раз доказывало недостаточную адаптацию размеров ИХД к диаметру цилиарной борозды.

Экспериментальные попытки расположить в кольцах определенного диаметра *(рис. 2.6.3)* ИХД модели А наглядно продемонстрировали, что данная модель могла свободно разместиться лишь в кольцах диаметром не менее 12,5 мм *(рис. 2.6.4, 2.6.5)*.

Косметический эффект первых моделей ИХД зависел от имевшейся на то время технологии их изготовления, которая могла обеспечивать только монохромную окраску дисковидной гаптической части диафрагмы, имитирующей цвет парного глаза. Рисунок радужной оболочки отсутствовал, хотя цветовых оттенков было получено около 45. Полной косметической удовлетворенности такая ИХД пациентам не давала, хотя и превосходила все имевшиеся ранее образцы *(рис. 2.6.6–2.6.16)*.

Рис. 2.6.3.
Кольца различного диаметра (от 10,5 до 13,0 мм) для контроля диаметра ИХД с опорными элементами в согнутом состоянии



Рис. 2.6.4.
ИХД модели А в кольце диаметром 11,0 мм:
а – из-за несоответствия диаметров ИХД прогнулась в заднем направлении;
б – ИХД выгнулась в переднем направлении









Рис. 2.6.5. *ИХД модели А в кольцах диаметром от 11,5 до 13,0 мм:*
а – ИХД прогнулась в переднем направлении в кольце d=11,5 мм;
б – ИХД выгнулась в переднем направлении в кольце d=12,0 мм;
в, г – ИХД свободно расположилась в кольцах диаметром 12,5 и 13,0 мм

Рис. 2.6.6.
Глаз пациента с посттравматической полурассосавшейся катарактой, посткератотомическими рубцами и полной аниридией:
а – до операции;
б – после имплантации ИХД на капсулу хрусталика и дисцизии задней капсулы

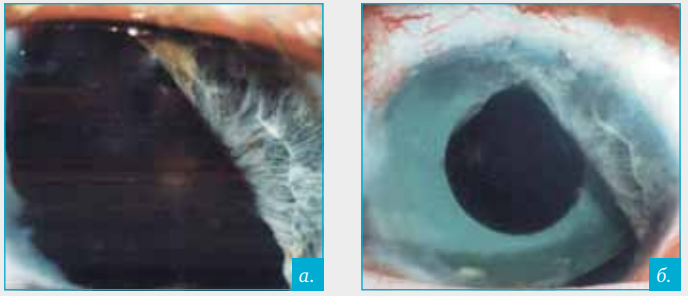

Рис. 2.6.7.
Глаз пациента с посттравматическим корнеосклеральным рубцом, афакией и частичной аниридией:
а – до операции;
б – после имплантации ИХД в иридоцилиарную борозду с транссклеральной шовной фиксацией

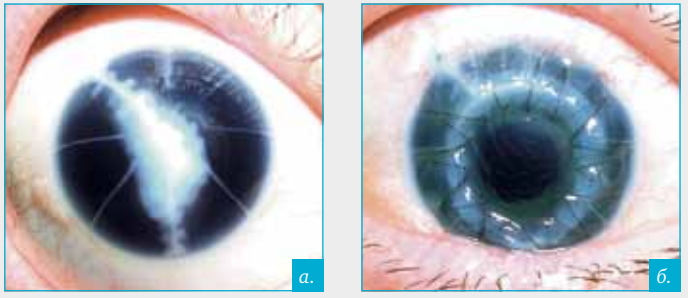

Рис. 2.6.8.
Глаз пациента с полной аниридией, афакией, центральным бельмом и рубцами роговицы после кератотомии:
а – до операции;
б – после операции СКП и имплантации ИХД с транссклеральной шовной фиксацией

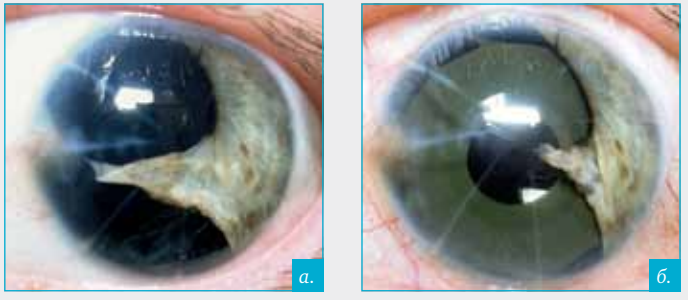

Рис. 2.6.9.
Глаз пациента с частичной аниридией, афакией, рубцами роговицы после кератотомии и корнеосклеральным посттравматическим рубцом:
а – до операции;
б – после операции имплантации ИХД на остатки капсулярного мешка

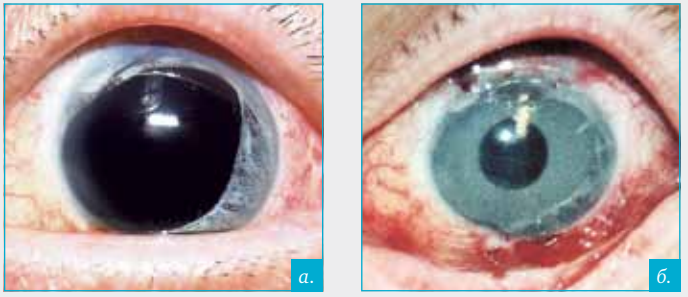

Рис. 2.6.10.
Глаз пациента с частичной аниридией, афакией:
а – до операции;
б – после операции имплантации ИХД
с трансскleральной шовной фиксацией

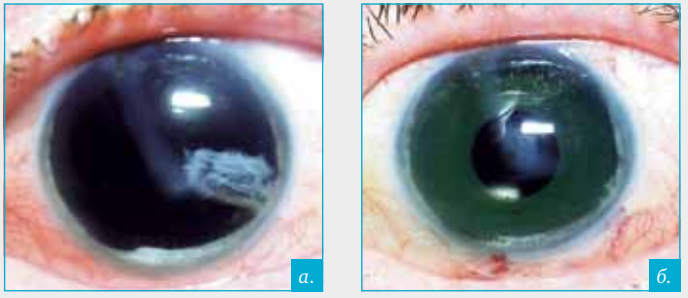

Рис. 2.6.11.
Пациент с рубцом роговицы,
травматическим мидриазом, афакией:
а – до операции;
б – после имплантации ИХД
с трансскleральной шовной фиксацией

Рис. 2.6.12.
Пациент с посттравматическим рубцом роговицы, частичной осложненной катарактой и остатками радужки на левом глазу:
а – до операции;

б – после факоэмульсификации и интракапсулярной имплантации ИХД

Рис. 2.6.13.
Пациент с центральным рубцом роговицы, аниридией, афакией левого глаза:
а – глаз до операции;
б – глаз после операции;

в – общий вид до операции;

г – общий вид после операции СКП и имплантации ИХД с транссклеральной шовной фиксацией

Рис. 2.6.14.
Пациентка с частичной аниридией, афакией правого глаза:
а – до операции;
б – после операции;

в – общий вид до операции;

г – общий вид после операции имплантации ИХД с транссклеральной шовной фиксацией

Рис. 2.6.15.
Пациент с помутнением роговицы, травматическим мидриазом, атрофией пигментной каймы радужной оболочки, передними синехиями правого глаза после ФЭ и имплантации ИХД в капсулярный мешок:
а – общий вид;

б – глаз после операции

Диаметр оптической зоны ранних ИХД – 3,8–4,5 мм. При этом учитывалась возможность возникновения ситуации, когда могла быть необходима витреальная хирургия. Как известно, в результате тяжелых травм, к которым относятся и случаи, заканчивающиеся аниридией, зачастую развивается передняя пролиферативная витреоретинопатия, требующая при выполнении витрэктомии особенно тщательного подхода при удалении витреального базиса. Для этого в ходе операции ранее могла быть использована лишь скошенная контактная линза, требующая для хорошей визуализации зрачок большего диаметра, чем появившиеся в настоящее время в повседневной клинической практике широкоугольные хирургические системы для операций на заднем отрезке глаза типа Biom или Eibos, работа с которыми, а также со склерокомпрессией, вполне возможна и при зрачках меньшего диаметра.

В модели А ИХД было пять опорных элементов, которые обеспечивали прекрасную центрацию диафрагмы и хорошую устойчивость в глазном яблоке без какой бы то ни было шовной фиксации, даже при отсутствии в передней камере любых поддерживающих структур, таких как остатки капсулы хрусталика. Однако при шовной фиксации наличие 5 опорных элементов иногда затрудняло ее выполнение, т. к. нитки, цепляясь за опорные элементы, могли перепутаться.

Рис. 2.6.16.
Пациент с частичной аниридией, афакией правого глаза:
а – до операции;

б – после имплантации ИХД с трансскleральной шовной фиксацией

Максимальный внешний диаметр окрашенной дисковидной гаптической части ранних моделей ИХД был равен 10,0 мм. Клинический опыт показал, что в ряде случаев такой внешний диаметр недостаточен, поскольку при относительно большом диаметре роговицы между внешним краем диафрагмальной части ИХД и лимбом оставался кольцевидный промежуток в виде ободка, из-за которого у некоторых пациентов сохранялись незначительные жалобы на засветы и повышенную слепимость.

Кроме того, несущественные неудобства могли возникнуть при подшивании двух соседних из 5 опорных элементов, если они располагались по краям основного корнеосклерального тоннеля. В этом случае проекции основного тоннеля и мест шовной фиксации могли совпадать и мешать друг другу в ходе манипуляций.

2.7
Разработка и создание новых конструкций ИХД моделей B, C, D и F

Промежуточной по дизайну и применяемой на практике явилась модель ИХД B *(рис. 2.7.1)*.

Данная диафрагма имела 3 опорных незамкнутых элемента, которые позволяли значительно лучше адаптироваться ей к размеру цилиарной борозды, занимать устойчивое центральное положение при имплантации на капсулу хрусталика. Но при малых диаметрах ЦБ опорные элементы могли выгибаться не только во фронтальной, но и в сагиттальной плоскости *(рис. 2.7.2)*. Дальнейшее уменьшение дисковидной гаптической части ИХД, которое могло бы устранить этот недостаток, было нецелесообразным, т. к. провоцировало появление световых явлений через ободок между краем диафрагмы и лимбом.

Указанные недостатки вызвали необходимость пересмотра дизайна ИХД. В результате была разработана новая конструкция ИХД модели C [124] *(рис. 2.7.3)*.

В данной модели предусмотрены возможность подгибания во фронтальной плоскости опорных элементов для адаптации под индивидуальный диаметр цилиарной борозды в пределах окружности диаметром 11,0–13,5 мм, увеличенный до 10,5 мм внешний диаметр окрашенной дисковидной гаптической части, создание рисунка внутри объема диафрагмальной части, имитирующего по форме и цвету сетчато-радиальный рисунок радужной оболочки парного глаза человека.

В новой модели ИХД опорные элементы незамкнуты в целях их свободного подгибания, а на краю диска в проекции опорных элементов от его основания выполнен паз, в который входит опорный элемент в максимально согнутом состоянии. Концами опорных элементов в статическом состоянии ИХД упирается в окружность диаметром 13,0 мм. На периферии окрашенного кольца выполнены отверстия для подшивания *(рис. 2.7.4)*.

Для проверки достоверности нашего утверждения об адаптации размера новой модели ИХД диаметру цилиарной борозды диафрагма экспериментально устанавливалась в кольца различного диаметра *(рис. 2.7.5)*.

Модель C *(рис. 2.7.5, б–г)* свободно располагалась в кольцах диаметром свыше 11,0 мм, при этом опорные элементы подгибались к пазам по краю гаптики во фронтальной плоскости. В то же время было невозможно установить четко во фронтальной плоскости ИХД моделей A и B в кольца диаметром менее 12 мм *(рис. 2.7.6)*. При этом известно, что средний диаметр цилиарной борозды составляет от 11,3 до 12,5 мм [13, 181].

Кроме того, возможен вариант ИХД модели D для шовной фиксации при ее имплантации в глаза с афакией и отсутствием капсулы хрусталика. Имеется также дисковидная модель F без каких бы то ни было опорных элементов и меньшего диаметра 9,0–10,0 мм для внутрикапсульной имплантации *(рис. 2.7.7)*.

Рис. 2.7.1.
Искусственная иридохрусталиковая диафрагма модели В

Рис. 2.7.2.
ИХД модели В в кольцах диаметром d от 10,5 до 13,0 мм:
а – ИХД прогнулась в заднем направлении в кольце d=10,5 мм;
б – то же в кольце d=11,0 мм;
в – то же в кольце d=11,5 мм;

г – то же в кольце d=12,0 мм;
д, е – ИХД свободно располагается в кольцах диаметром 12,5 и 13,0 мм

Рис. 2.7.3.
Внешний вид ИХД модели С

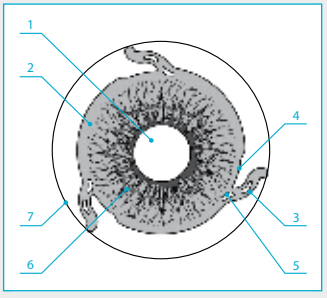

Рис. 2.7.4.
Конструкция ИХД модели С:
1 – оптическая часть ИХД;
2 – диафрагмальная часть в виде окрашенного кольца;
3 – дугообразный незамкнутый опорный элемент;
4 – паз, в который входит опорный элемент в максимально согнутом состоянии;
5 – отверстие для подшивания;
6 – рисунки, выполненные внутри объема гаптической части, имитирующие сетчато-радиальный рисунок радужной оболочки парного глаза человека, различных цветов и формы;
7 – воображаемая окружность диаметром 13,0 мм, в которую упираются опорные элементы в статическом состоянии

Рис. 2.7.5.
ИХД модели С в кольцах диаметром от 10,5 до 12,0 мм:
а – опорные элементы ИХД немного прогибаются в переднем направлении в кольце d=10,5 мм;
б – один опорный элемент ИХД прогибается в переднем направлении в кольце d=11,0 мм из-за того, что сама ИХД чуть децентрирована, хотя в целом имеется соответствие размеров;

в, г – ИХД свободно располагается в кольцах диаметром, равным 11,5 и 12,0 мм

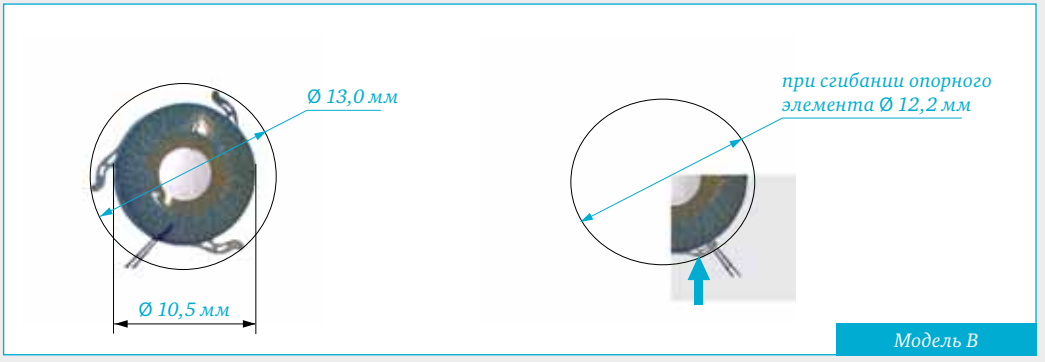

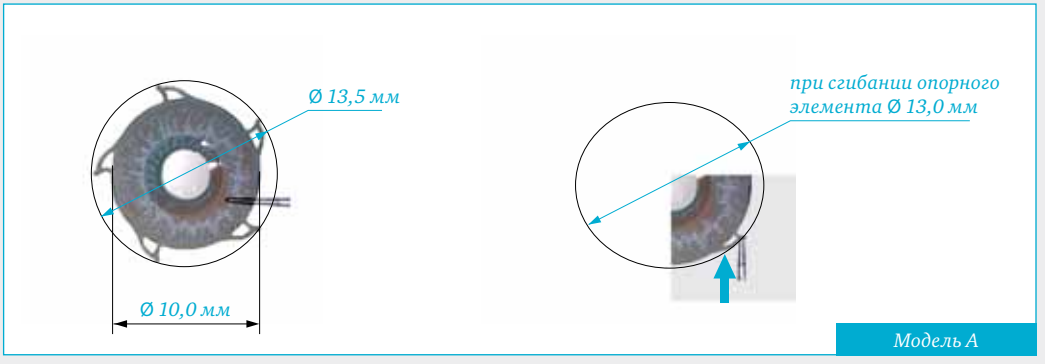

Рис. 2.7.6.
Сравнительная характеристика моделей ИХД

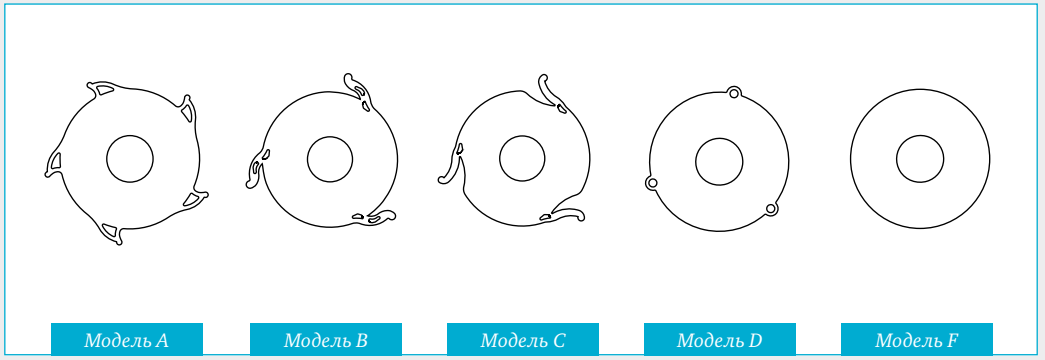

Рис. 2.7.7.
Схемы возможных вариантов моделей ИХД с их кодировкой

2.8
Технология изготовления ИХД с «рисованной» гаптикой в соответствии с рисунком радужной оболочки парного глаза

С 2006 г. начала разрабатываться технология получения ИХД с рисунками радужной оболочки в соответствии с рисунком радужки парного глаза. На первом этапе для формирования гаптической части линзы собирают форму из двух плоских стекол. На верхнем стекле выполняется рисунок, соответствующий по форме и размеру гаптической части линзы *(рис. 2.8.1)*.

Фотошаблон содержит непрозрачные и прозрачные для света участки. На нижнее стекло для формирования гаптической части линзы заданной толщины укладывают тефлоновую прокладку. Заливают жидкую фотополимеризующуюся композицию, содержащую пигмент, по цвету совпадающий с основным цветом радужки глаза пациента, который определяется по каталогу или фотографии парного здорового глаза. При врожденной аниридии выбирается самим пациентом. Стекла плотно сжимают между собой и облучают со стороны верхнего стекла *(рис. 2.8.2)*. В качестве источника УФ-света используют ртутно-кварцевые лампы с длиной волны актиничного излучения 320–380 нм. Облучение проводят в течение времени, оптимального для воспроизведения заданных геометрических размеров рисунка гаптической части линзы.

После облучения (экспонирования) стекла аккуратно разъединяют, сформированная окрашенная гаптическая часть линзы остается на нижнем стекле *(рис. 2.8.3)*.

Нижнюю половину формы промывают от остатков неотвержденного светочувствительного материала в подходящем растворителе, например в изопропиловом спирте, и сушат до полного удаления растворителя. Далее для получения рисунка, соответствующего индивидуальному рисунку радужки глаза пациента, на нижнее стекло со сформированной на нем окрашенной в основной цвет гаптической частью вновь укладывают тефлоновую прокладку и последовательно слой за слоем формируют элементы рисунка радужки, различные по форме и цвету, но соответствующие таковым в каталоге или на фотографии парного здорового глаза пациента *(рис. 2.8.4)*.

Эту операцию повторяют соответственно количеству цветов на радужной оболочке в каталоге или на фотографии глаза пациента, при этом элементы рисунка могут накладываться друг на друга или располагаться рядом *(рис. 2.8.5)*. Таким образом формируется объемный рисунок искусственной радужки.

На втором этапе для формирования оптической части линзы собирают литьевую форму, состоящую из двух половинок, выполненных из кварца в виде цилиндров с оптически полированными торцевыми поверхностями. На внутренних поверхностях литьевой формы в центральной части имеются углубления, которые при соединении двух половинок литьевой формы образуют оптическую часть хрусталика.



Рис. 2.8.1.
Фотошаблоны, используемые для изготовления ИХД и содержащие прозрачный рисунок гаптической части на непрозрачном для УФ-света фоне:
а – для модели А;
б – для модели В

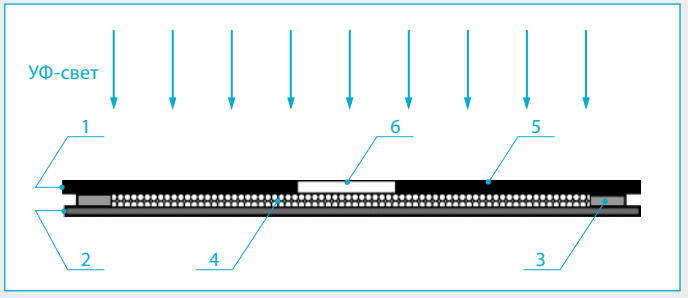

Рис. 2.8.2.
Схема процесса изготовления гаптической части ИХД, содержащей рисунок, где:
1 – фотошаблон, содержащий прозрачный рисунок на непрозрачном для УФ-света фоне;
2 – подложка;
3 – тефлоновая прокладка определенной толщины;
4 – фотополимеризующаяся композиция со смесью пигментов;
5 – непрозрачная для УФ-света часть фотошаблона;
6 – прозрачный рисунок

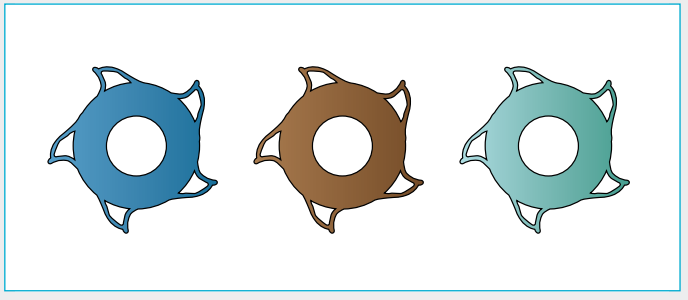

Рис. 2.8.3.
Окрашенная гаптическая часть линзы до нанесения рисунка



Рис. 2.8.4.
Некоторые фотошаблоны, содержащие прозрачные рисунки сетчато-радиальных элементов, имитирующих рисунок радужной оболочки парного глаза



Рис. 2.8.5.
Схематичное изображение всевозможных вариантов рисунков радужной оболочки ИХД

Рис. 2.8.6
Готовая ИХД после отделения от формы

Рис. 2.8.7.
Некоторые возможные варианты рисунков ИХД

На внутренней поверхности половинок формы также выполнен рисунок, содержащий прозрачные и непрозрачные для УФ-света участки, негативное изображение которого соответствует плоскому изображению оптической части хрусталика. На нижней половинке формы размещают сформированный окрашенный гаптический элемент – непрозрачную для света радужку, изготовленную описанным способом. Далее в нее заливают фотоотверждаемый материал (Патент РФ 2129846) с образованием верхнего мениска и накладывают верхнюю половинку формы. Центры двух половинок формы совмещают по двум координатам в плоскости и плотно сжимают, далее форму облучают УФ-светом с длиной волны λ=320–380 нм в одну стадию методом фронтальной фотополимеризации.

После завершения облучения обе половинки формы разъединяют. Полностью сформированная линза остается на одной из половинок формы с остатками неотвержденного жидкого материала. Изделие тщательно промывают в подходящем растворителе, высушивают, отделяют от формы *(рис. 2.8.6)* и проводят серию отмывок в целях стабилизации полимерного материала и придания ему биосовместимых свойств. После стерилизации изделие готово к применению.

Количество слоев должно соответствовать количеству основных цветов, выделяемых на радужной оболочке парного глаза пациента *(рис. 2.8.7)*. Для изготовления оптической части ИХД используют способ и материал, описанный в Патенте RU 2275884. Для изготовления диафрагмальной части используют материал, содержащий в своем составе неорганический пигмент, устойчивый к свету, температурному воздействию (до 150–300° С), воде, кислотам, щелочам.

Приемы подавления (блокировки) процесса выделения и накопления веществ в фотохимической технологии изготовления ИОЛ позволяют безопасно применять колоранты при изготовлении ИХД. Уровень оптической плотности водной вытяжки по УФ-спектроскопии строго контролируется (при 200 нм не более 0,1 по методике: 1 линза на 1 мл воды и выдержка при 60° С в течение 3 часов). Поскольку все красители имеют достаточно высокий молярный коэффициент экстинкции, то при выделении из окрашенной части ИОЛ этих веществ фон водной вытяжки, по данным УФ-спектроскопии, должен был бы значительно увеличиваться, но этого не происходит, он составляет тот же уровень, что и на обычных эластичных линзах МИОЛ (0,045–0,054).

Линза является составной в части материалов, которые обладают хорошей адгезией (сродством) друг к другу и обеспечивают монолитность конструкции. При этом технология изготовления ИХД разбита на несколько этапов. Вначале изготавливается гаптическая часть из колорированной отвержденной ФПК с температурой стеклования меньше 0° С или равной 0° С. Затем формируется оптическая часть ИХД с одновременным захватом гаптической части в месте их контакта в специальной форме. Таким образом, получаемая ИХД является сборной по использованию ФПК с различными механическими свойствами, но монолитной по конструкции. ИХД обладает памятью формы и хорошими релаксационными свойствами при разворачивании в глазу.

2.9

Сегменты ИХД для компенсации различных по площади дефектов радужной оболочки

В случаях обширных дефектов радужной оболочки – более 2/3 объема, травматическом мидриазе более 7–8 мм, полной аниридии оптимально использование стандартных ИХД с полным 360° кольцом ирис-гаптики. Однако в случае ограниченных дефектов радужной оболочки возможно применение сегментов ИХД S, компенсирующих различные по площади дефекты *(рис. 2.9.1)*. Возможны сегменты радужной оболочки без оптической части для имплантации на поверхность интраокулярной линзы, а возможны и с оптической частью в случаях афакии *(рис. 2.9.2)*. Конструкция сегментов предусматривает их имплантацию как на капсулу без дополнительной шовной фиксации, так и с подшиванием в область цилиарной борозды.

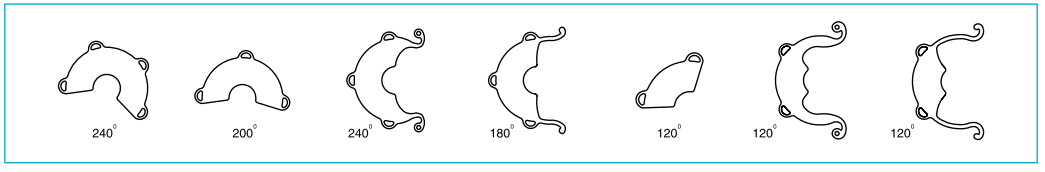

Рис. 2.9.1.
Схемы возможных моделей сегментов ИХД S в веере-каталоге

Рис. 2.9.2.
Сегменты ИХД:
а – без оптической части;
б, в – с оптической частью

3 Методика хирургического лечения

3.1
Предоперационная подготовка

Тяжелое исходное состояние травмированных глаз и вовлеченность в патологический процесс практически всех оболочек (роговица, радужка, хрусталик, стекловидное тело, сетчатка) требуют отсроченности момента имплантации ИХД. Проводить операцию следует не ранее чем через год после травмы [11, 27, 35, 44, 144]. Исключение может быть сделано лишь для случаев, когда этого требует состояние травмированных глаз. Первая и основная причина – наличие набухающей посттравматической катаракты, когда необходимость в ее экстракции можно дополнить одномоментной интракапсулярной имплантацией ИХД. Вторая – когда аниридия с афакией сопровождается тяжелой отслойкой сетчатки, и после безуспешной попытки хирургии с продолжительной, более 2–3 месяцев, тампонадой витреальной полости силиконовым маслом необходимо продолжение тампонады, для чего требуется создание искусственного разграничителя сред между передней и задней камерами глаза из-за риска декомпенсации роговицы при длительном контакте эндотелия с силиконом. Третьим поводом для ранней имплантации ИХД может служить необходимость срочного выполнения сквозной пересадки роговицы на глазах с аниридией и афакией, когда появляется возможность облегченной и безопасной имплантации через трепанационное отверстие в роговице при операциях типа «тройной процедуры». Во всех других случаях необходима поэтапная хирургия с имплантацией ИХД не ранее 1 года после травмы, т. к. после тяжелой травмы в большинстве случаев довольно долго (более года) имеются нарушения проницаемости гематоофтальмического барьера, что приводит к более выраженной реакции глаза на дополнительное хирургическое вмешательство и ухудшает ее функциональный прогноз.

Учитывая высокий процент вторичной глаукомы у пациентов с аниридией [15, 21, 36, 74, 88, 144, 166, 210, 268, 275], необходимо тщательно отбирать все случаи повышения ВГД и нарушения гидродинамических показателей в дооперационном периоде. Таким пациентам предварительно выполняют антиглаукомные операции (АГО) [3, 12, 26, 46, 49, 61, 65, 87, 125, 126, 144, 167, 172, 226, 238, 248, 261], эффективность и продолжительность гипотензивного эффекта которых остается низкой. Наибольшую эффективность показывают АГО циклодеструктивного характера либо непроникающие операции с трансцилиарным дренированием, а также с применением трубчатых дренажей типа Ахмета либо цитостатиков. После АГО основной этап операции имплантации ИХД должен выполняться не ранее 6–12 месяцев при условии стабилизации показателей гидродинамики глаза. Нормализация ВГД и гидродинамики глаза является ведущим критерием успеха основной оптико-реконструктивной операции с использованием ИХД.

Пациенты с периферической хориоретинальной дистрофией по типу решетчатой обязательно должны быть подвергнуты предварительной процедуре периферической профилактической и ограничительной лазеркоагуляции сетчатки. Основным условием для проведения реконструктивной операции является полное прилегание сетчатки минимум в течение 1 года после хирургии. При наличии регматогенной отслойки сетчатки, даже при локальных периферических отслойках без видимой угрозы распространения, проводят ее хирургическое лечение экстрасклеральными методами. При наличии пролиферативной витреоретинопатии выполняют субтотальную витрэктомию 25 Ga с особенно тщательным очищением базиса стекловидного тела.

Непосредственная предоперационная подготовка к основному этапу операции имплантации ИХД включает в себя применение нестероидных противовоспалительных препаратов за 2–3 дня до операции 3–4 раза в день (Дикло-Ф, Индоколлир, Вольтарен-Офта, Диклофенак, Наклоф). Накануне и в день операции назначают в/м инъекции ангиопротектора Дицинона (Этамзилата) 2,0 мл для профилактики геморрагических осложнений. Инстилляции гипотензивных препаратов начинают тоже накануне операции. Обычно используют бета-адреноблокатор 0,25–0,5% тимолола малеат (Офтан Тимолол, Арутимол, Окумед, Оптимол, Тимоптик и др.) или бетаксолол (Ксонеф, Бетоптик) 2 раза в день, а в день операции утром дополнительно закапывают ингибитор карбоангидразы (Дорзопт, Азопт, Трусопт). Оптимально применение комбинированных средств (Косопт). Если есть риск повышения ВГД на операционном столе, то назначают ингибитор карбоангидразы внутрь утром в день операции (Диакарб 1 табл.). Седативные и снотворные обязательно используют накануне и в день операции.

Всем пациентам накануне операции разъясняются правила поведения во время операции, прогноз хирургического лечения, возможные осложнения и исходы. Больные осматриваются анестезиологами, которые определяют тактику ведения во время операции. Травматический анамнез, обширные нарушения анатомии глаза у таких пациентов, тяжесть предшествующих оперативных вмешательств, психоневрологический статус во многом определяют повышенную реактивность сосудов глаза и риск развития сосудистых нарушений [127].

Качественная анестезия имеет большое значение, особенно для пациентов с лабильной психикой, каковой чаще обладают мужчины молодого возраста, испытывающие большое внутреннее напряжение в ходе операции. Нельзя недооценивать стрессовую эмоциональную реакцию больных, связанную с длительным ожиданием операции после полученной травмы и беспокойством по поводу благоприятного исхода не только в функциональном, но и в косметическом плане. Страх пациента перед предстоящим оперативным вмешательством, внутреннее эмоциональное напряжение в ходе операции, ожидание боли могут привести к симпатоадреналовой стимуляции, длительному и устойчивому спазму артериальных сосудов и повышению артериального давления. Рациональным методом обезболивания в таких случаях должна стать общая анестезия, которая исключает эффект «присутствия» пациента, предупреждает развитие гипералгезии, уменьшает амплитуду гемодинамических сдвигов, так как сосуды увеального тракта становятся менее чувствительными к механическим и физическим раздражителям в ходе операции [127]. Кроме того, в качестве меры профилактики интраоперационного вазоспазма возможно применение блокатора кальциевых каналов длительного действия – амлодипина 0,005 г накануне операции. Это особенно важно, если операция выполняется на «авитричном» глазу, на котором ранее производилась субтотальная витрэктомия, и существует больший риск перепада внутриглазного давления в момент имплантации ИХД через относительно большой разрез и, как следствие, резкий спазм сосудов, кровоснабжающих сетчатку и зрительный нерв, или даже тромбоэмболия этих сосудов. Для таких пациентов оптимальным видом анестезии является общий наркоз с ларингеальной маской. Для профилактики сосудистых осложнений

в ходе имплантации обязательно применяют интраокулярную ирригацию BSS-раствора, при этом высота бутыли с ирригационной жидкостью не должна превышать 70–90 см от уровня глаза пациента.

Анестезиологическая подготовка в день операции заключается в проведении за 30–40 минут премедикации (в/м атропин, антигистаминные препараты – димедрол, супрастин или пипольфен, седативные – феназепам или седуксен, обезболивающие – анальгин, трамадол, баралгин или промедол). За 10 минут до операции проводят местную анестезию 2% лидокаином 2,0 мл ретробульбарно и акинезию по методу М.М. Краснова. Во время операции применяют нейролептанальгезию (фентанил, дроперидол, трамадол или баралгин). Для коррекции артериального давления используют пентамин, клофелин или дибазол. Иногда назначают сосудорасширяющие – но-шпу и эуфиллин. Во время операции осуществляют мониторинг сердечной деятельности и гемодинамики. В случае большого риска геморрагических осложнений внутривенно вводят дицинон или капельно аминокапроновую кислоту. В конце хирургического вмешательства при имевшемся риске вазоспазма в ходе операции рекомендуется выполнять ретробульбарную инъекцию 1% никотиновой кислоты или смеси 2% папаверина с 0,5% новокаином, а внутривенно капельно вводить 2,4% –10,0 мл эуфиллина на физиологическом растворе.

После операции анестезиологи наблюдают больного 30–60 минут, затем в течение 2–3 часов пациенту рекомендован постельный режим.

3.2
Выбор метода имплантации и параметров ИХД

Критериями выбора метода и объема хирургического лечения аниридии являются:
- обширность дефекта радужной оболочки;
- сохранность капсулярного мешка хрусталика;
- наличие или отсутствие «аниридической» фиброзной мембраны или уплотненной фиброзированной передней гиалоидной мембраны;
- обширность и локализация рубцовых деформаций переднего отрезка глаза;
- сопутствующая патология заднего отрезка глаза.

Методы имплантации ИХД могут быть различными (Патент RU 2275174 C2):
- при наличии катарактального хрусталика – в капсулярный мешок ИХД дисковидной модели F или ИХД моделей A, B, C после их моделирования путем срезания опорных элементов;
- при наличии в глазу капсулы хрусталика или фиброзной «аниридической» мембраны – в цилиарную борозду непосредственно на них без дополнительной шовной фиксации с одновременным иссечением центральной части мембраны или дисцизией капсулы хрусталика ИХД моделей A, B, C;
- в случае полного отсутствия капсулярной поддержки или наличия только ее незначительных остатков – фиксация ИХД моделей A, B, C, D нерассасывающимися швами к склере в 1–3 точках в зависимости от протяженности остатков капсулы;
- в случае частичной аниридии – шовная фиксация к склере и в случае необходимости к остаткам радужки ИХД модели S в виде сегментов размером в соответствии с площадью дефекта радужной оболочки;
- в случае сочетания патологии радужной оболочки и грубых рубцовых изменений роговицы – одномоментная кератопластика с имплантацией ИХД;
- в случае сочетания патологии радужной оболочки с изменениями стекловидного тела – одномоментная витрэктомия с имплантацией ИХД;
- в случае сочетания патологии радужной оболочки с тяжелой отслойкой сетчатки с разрывами и фиброзным перерождением при ранее безуспешной попытке хирургии с продолжительной, более 2–3 месяцев, тампонадой витреальной полости силиконовым маслом, когда необходимо продолжение тампонады и требуется создание искусственного разграничителя сред между передней и задней камерами глаза из-за риска декомпенсации роговицы при длительном контакте эндотелия с силиконом – комбинированная методика одномоментного выполнения витрэктомии, удаления эпиретинальных мембран, расправления сетчатки на жидком перфторорганическом соединении с последующей заменой его на силиконовое масло с имплантацией ИХД как разграничителя сред.

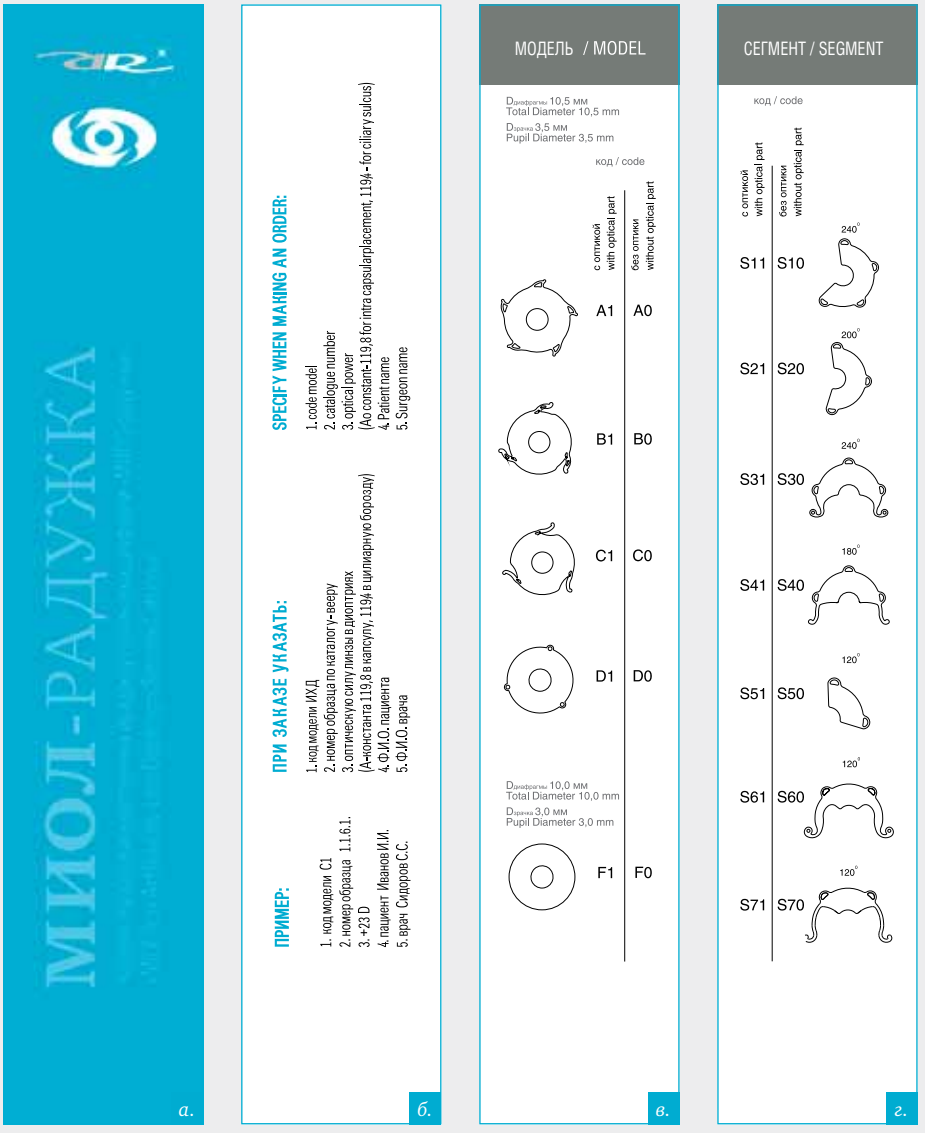

Рис. 3.2.1.
Страницы каталога-веера для заказа ИХД:
а – обложка каталога;
б – инструкция по заказу ИХД;
в – возможные модели ИХД для компенсации полной аниридии;
г – возможные модели сегментов ИХД для компенсации частичной аниридии и больших колобом радужной оболочки

Рис. 3.2.2.
Подбор основной гаммы на крае веерного цветового калибратора

Рис. 3.2.3.
Подбор рисунка и цветового оттенка в соответствии с индивидуальными особенностями рисунка радужной оболочки парного глаза

Рис. 3.2.4 Начало (окончание см. на с. 85).
Фотографии пациентов, которым была имплантирована ИХД различных моделей производства «Репер-НН» в соответствии с цветом и рисунком парного глаза. Стрелкой указан глаз, в который имплантирована ИХД

Рис. 3.2.4 Окончание
(начало см. на с. 84).

Для предоперационного расчета оптической силы имплантируемой ИХД необходима такая ее характеристика, как константа А. В результате анализа первых имплантаций было получено значение константы А для ИХД в случае внутрикапсульной фиксации – 119,8, при фиксации в цилиарной борозде – 119,4 D [91]. Относительно небольшое количество представленных случаев и их клиническая неоднородность не позволяют вычислить А-константу так же точно, как и для множества моделей стандартных заднекамерных ИОЛ. Пациенты с полной или частичной аниридией, большими колобомами радужки, травматическим мидриазом более 8 мм в сочетании с травматической афакией, врожденной катарактой, вторичной катарактой, часто на фоне грубого рубца или дистрофии роговицы и витреоретинальной патологии – основной контингент для имплантации ИХД. Прогнозирование рефракционного результата в данной ситуации крайне сложно. По мере увеличения клинического материала возможно уточнение А константы.

Цвет и рисунок имплантируемой ИХД подбирается чаще при первичном обращении пациента по каталогу-вееру вариантов радужной оболочки *(рис. 3.2.1)*, после чего диафрагма нужного цвета, рисунка и модели с кодовым обозначением согласно каталожной нумерации и рефракции заказывается в фирме-производителе ООО «Репер-НН».

При подборе цвета ИХД по каталогу вначале находят необходимую основную цветовую гамму на крае веерного цветового калибратора *(рис. 3.2.2)*, затем из представленной палитры подбирается рисунок радужной оболочки в соответствии с индивидуальными особенностями рисунка радужки парного глаза *(рис. 3.2.3)*.

Благодаря подбору цвета и рисунка ИХД по каталогу-вееру в соответствии с парным глазом удается добиться хорошего косметического эффекта *(рис. 3.2.4)*. Модель ИХД определяется в зависимости от площади дефекта радужной оболочки и наличия или отсутствия поддерживающих структур передней камеры глаза, а также необходимости в оптической части. ИХД с оптической частью кодируются дополнительной цифрой 1: A1, B1, C1, D1, F1, S1. Искусственные радужки без оптики обозначаются как A0, B0, C0, D0, F0, S0.

До имплантации ИХД многие пациенты нуждаются в выполнении предварительных операций – витрэктомии, антиглаукомной или операции по поводу отслойки или дистрофии сетчатки. При обращении больных в ранние сроки после травмы нужно разъяснять им возможные последствия и осложнения раннего хирургического вмешательства [21], осуществлять мониторинг состояния их глаз, назначать повторную явку.

Для запланированного хирургического вмешательства, чтобы застраховаться от незапланированной отмены операции из-за случайного повреждения ИХД, желателен заказ двух аналогичных экземпляров. Такая же практика существует и в Европе. Проводя такого рода операции, необходимо предупреждать об этом «подводном камне» своих больных. Особенно это касается коммерческих клиник, где неожиданная проблема может обернуться повышением стоимости операции.

3.3
Хирургическая технология имплантации ИХД при сохранности капсулярного мешка

При сохранности капсулярного мешка хирург должен решить, какую тактику он изберёт после этапа факоэмульсификации: имплантировать ИХД внутрь капсулярного мешка или на него. Необходимо учитывать 2 момента: первый – при сокращении («сморщивании», фиброзировании) капсулярного мешка при наличии большого капсулорексиса возможно «выталкивание», дислокация ИХД в переднюю камеру (такой случай в нашей практике был только один – при врожденной аниридии, крупноразмашистом нистагме и катаракте); второй – в случае интенсивного помутнения и фиброзирования передней капсулы может завуалироваться цвет «радужной» части ИХД, а соответственно, чуть измениться и стать светлее. Для интракапсулярной имплантации при травматической или врожденной катаракте, при полной или почти полной сохранности капсулярной сумки ИХД моделей A1, B1, C1 нуждается в моделировании или возможно использование специальной дисковидной модели F1 без опорных элементов гаптической части общим диаметром 9,0–10,0 мм *(рис. 3.3.1)*. Кроме того, возможен вариант, когда внутрь капсулы после факоэмульсификации имплантируется стандартная эластичная заднекамерная ИОЛ, а искусственная радужная оболочка дисковидной формы F0 диаметром 10,0 мм вводится внутрь капсульного мешка поверх ИОЛ либо такая «радужная оболочка» моделей A0, B0, C0 устанавливается на поверхность передней капсулы в область цилиарной борозды.

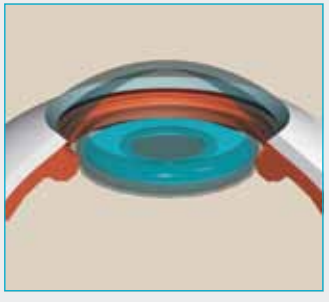

Рис. 3.3.1.
Схема интракапсулярного положения ИХД

Операционное поле обрабатывают традиционным способом. Для местной анестезии конъюнктивальной полости используют раствор 0,4% инокаина, 0,5% алкаина, 1% дикаина или 2% лидокаина. По усмотрению хирурга при выполнении операции на авитричном глазу можно наложить уздечный шов на верхнюю прямую мышцу. Можно использовать склеророговичный или чисто роговичный доступ. При применении склеророговичного подхода конъюнктивальными ножницами отсепаровывают конъюнктиву вдоль лимба на 11–13 часах. При наличии рубцов в этой зоне смещаются в височную или носовую сторону от них. Диатермокоагулятором производят гемостаз. Далее действуют в зависимости

от того, каким способом планируется проводить имплантацию: при помощи пинцетов Buratto «захват-перехват» при оптической силе ИХД более 25–26 диоптрий или с применением инжекторной техники при меньшей оптической силе ИХД либо в случае имплантации «радужки» нулевых моделей (например F0) без оптики. Это связано с тем, что чем больше диоптрийность, тем толще оптическая часть и тем сложнее продвижение ИХД сквозь картридж. При пинцетной технике выполняют склеророговичный тоннель *(рис. 3.3.2, а, б)* дозированным алмазным лезвием, делая насечку склеры на глубину 350 мк длиной 5,5 мм с прямым или обратным лимбу профилем *(рис. 3.3.2, в)*. Металлическим или алмазным ножом-расслаивателем формируют тоннель в периферические слои роговицы длиной 2,5 мм *(рис. 3.3.2, г, д)*. Производят парацентезы. Для повышения контролируемости поведения передней капсулы используют витальный краситель трипановый синий (Rhex-ID, Вартамана, Индия, или Optimed, Россия) под прикрытием стерильного воздуха в передней камере. Переднюю камеру глаза заполняют когезивным вискоэластиком для защиты роговичного эндотелия, достижения стабильности передней камеры и снятия напряжения с капсулы хрусталика и цинновых связок *(рис. 3.3.2, ж)*. Инъекционной иглой или капсульным пинцетом делают капсулорексис овальной вытянутой по вертикали формы размером примерно 6,0 на 7,0–7,5 мм с верхним краем ближе к периферии для облегчения имплантации относительно большой по размеру ИХД. При этом стараются минимизировать тракции на связочный аппарат хрусталика для исключения ятрогенной травмы сохранных волокон цинновой связки. Затем тщательно выполняют гидродиссекцию ядра хрусталика, необходимую для обеспечения свободного вращения в капсульном мешке, и гидроделинеацию, при которой происходит отделение внутренней компактной части ядра от эпинуклеуса.

Факоэмульсификацию катарактального хрусталика при аниридии мы предпочитаем выполнять в технике «phaco chop». Сначала факонаконечником при мощности ультразвука 30–50 % в пульсовом режиме (15 импульсов/с) при вакууме 150 мм рт. ст. и чопера с противоположной стороны формируется первая траншея, разламывается ядро на 2 половинки, разворачивается на 90°. Затем с помощью аспирации фиксируется нижняя половина ядра. Факочопер, введенный через парацентез, устанавливается ближе к периферической части, напротив ультразвукового наконечника. Движением навстречу друг другу разделяется фрагмент ядра на 2 части. Данная манипуляция повторяется и со второй половиной ядра. Затем фрагменты удаляются в пульсовом режиме (10 импульсов/с) при вакууме 250 мм рт. ст. Максимальная мощность использованного ультразвука составляет 50 % на твердых ядрах III степени, 20–30 – на ядрах I–II степени твердости. Далее ультразвуковой наконечник меняется на ирригационно-аспирационный и удаляются остатки хрусталиковых масс. На этом этапе операции стабильность передней камеры наилучшим образом достигается при использовании бимануальной техники с помощью автоматизированной ирригационно-аспирационной системы факоэмульсификатора, представляющей собой две разделенные друг от друга канюли, через одну проводят аспирацию, вторая обеспечивает ирригацию.

Для имплантации ИХД применяют стандартный набор пинцетов Buratto либо используют инжектор типа Monarch с картриджами A, B или C в зависимости от оптической силы линзы или картридж C при имплантации искусственной радужной оболочки без оптической части. Капсулярный мешок и переднюю камеру наполняют большим количеством вискоэластика. Для имплантации ИХД при помощи инжектора требуется разрез не более 2,7–3,2 в зависимости от используемого картриджа, а для пинцетной техники тоннельный разрез расширяют до 5,0–5,5 мм. Используют дисковидную ИХД модели F1 диаметром 10,0 мм или полностью отрезают опорные элементы до округлой гаптической части у моделей, A1, B1 или C1 *(рис. 3.3.2, и)*. ИХД складывается пополам рисунком гаптики или шероховатой матовой стороной у монохромных моделей кнаружи *(рис. 3.3.2, к, л, м)* и имплантируется через тоннельный разрез в капсулярный мешок до упора в нижнем экваториальном своде.

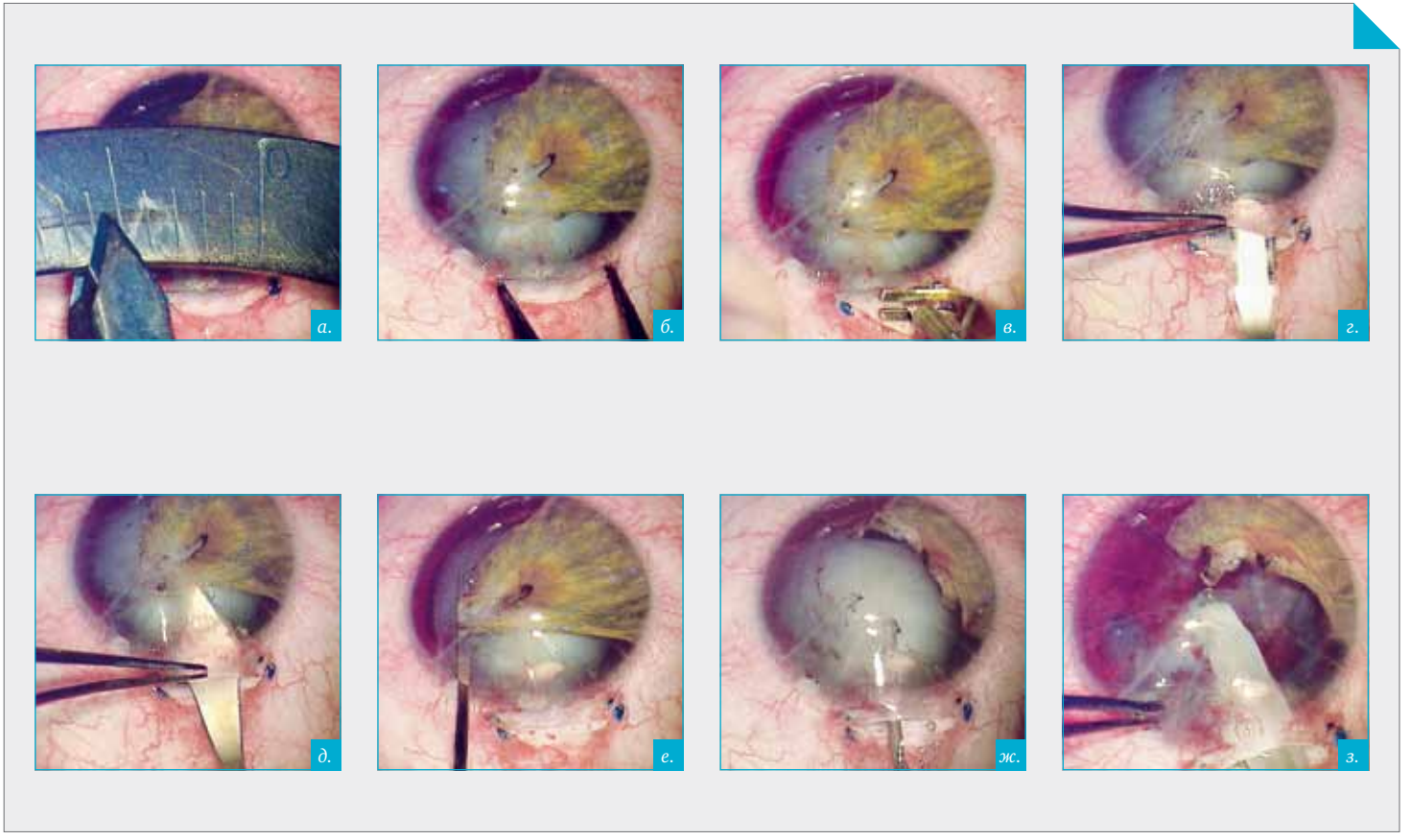

Рис. 3.3.2. Начало (окончание см. на с. 90)
Этапы имплантации ИХД при сохранности капсулярного мешка:
а, б, в, г, д – этапы формирования склероротовичного тоннеля;
е – этап рассечения синехий;
ж – заполнение передней камеры вископротектором;
з – этап факоэмульсификации;

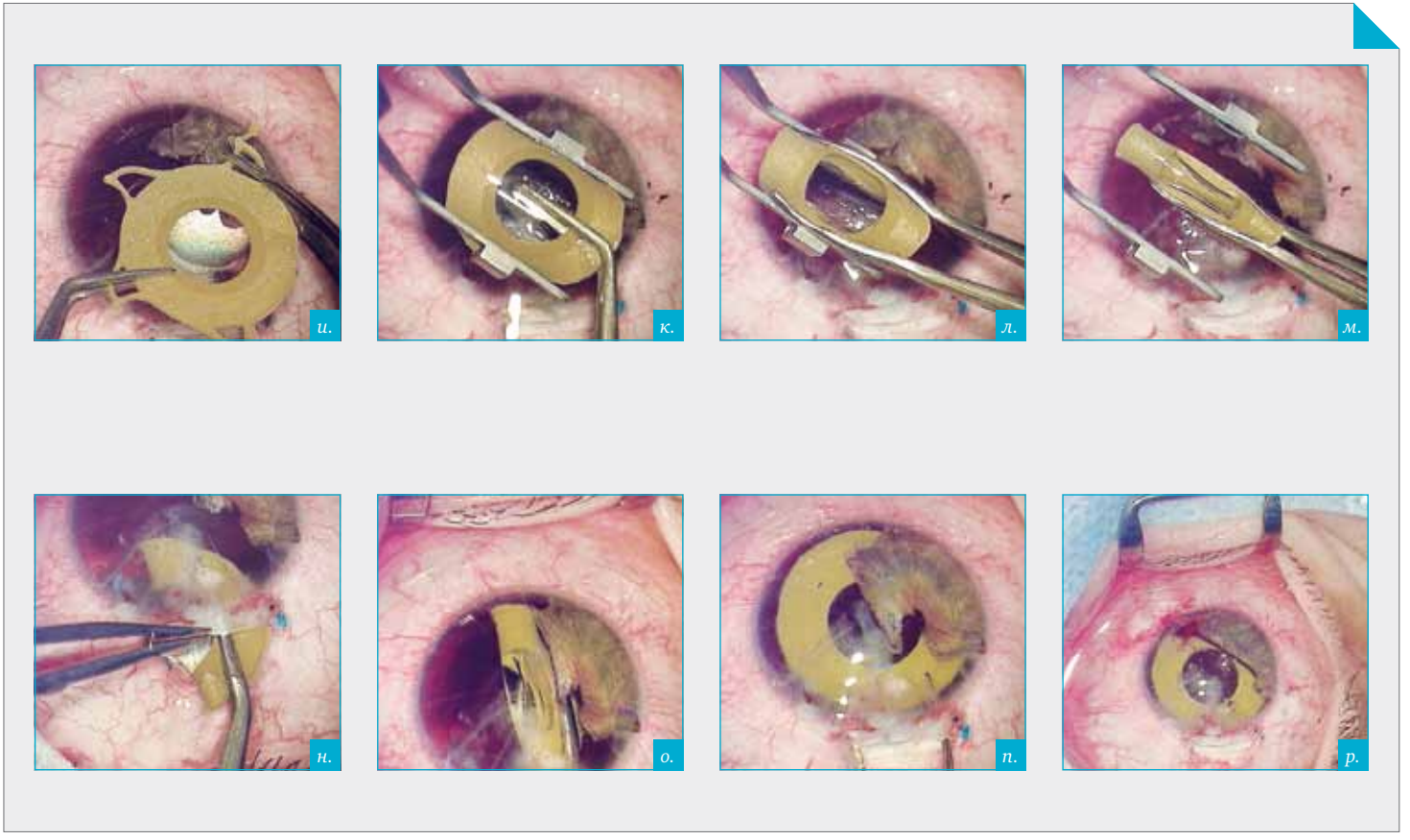

Рис. 3.3.2. Окончание (начало см. на с. 89)
и – этап срезания опорных элементов ИХД;
к, л, м – этапы складывания ИХД;
н, о, п – этапы имплантации ИХД в капсульную сумку;
р – вид глаза после факоэмульсификации, имплантации ИХД, пластики остатков радужной оболочки

При инжекторной технике требуется очень деликатная, осторожная техника имплантации, т. к. при проталкивании через картридж возможно слишком резкое толчкообразное продвижение ИХД, что может привести к разрыву мешка. Поэтому возможна поэтапная техника: ИХД вначале ввести в переднюю камеру и лишь затем при помощи крючков и толкателей – внутрь капсулярного мешка, что тоже требует определенного навыка, учитывая большой размер ИХД. При пинцетной технике вначале, при прохождении через тоннель, ИХД вводят в плоскости тоннельного разреза до заведения нижнего края ИХД в капсулярный мешок (рис. 3.3.2, н), затем ее ротируют в сагиттальную плоскость оптической частью к роговице *(рис. 3.3.2, о)*, пинцет ослабляют, и диафрагма расправляется во фронтальной плоскости, находясь своей нижней половиной в капсульном мешке, верхней – на капсуле *(рис. 3.3.2, п)*. Одновременно другой рукой через парацентез микрокрючком с шариком на конце верхний край капсулорексиса отводят кверху, а толкателем или «вилочкой» верхний край ИХД заводят в верхний экваториальный свод капсульного мешка деликатным движением вначале вниз к 6 часам, затем вглубь и чуть кверху, при этом отпуская край ИХД. ИХД занимает свою правильную интракапсулярную позицию.

Вискоэластик желательно вымывать бимануально с использованием биаксиальной системы ирригации-аспирации. При применении мономануального ирригационно-аспирационного наконечника в момент вымывания из-за несоответствия размеров тоннеля и наконечника может отсутствовать стабильность передней камеры. Поэтому для предотвращения дислокации искусственной диафрагмы из капсулярного мешка кончик ирригационно-аспирационного наконечника слегка опирают на переднюю поверхность ИХД в оптической зоне либо придерживают ИХД шпателем. В момент вынимания наконечника из передней камеры ИХД также придерживают через парацентез шпателем. Глубину передней камеры восстанавливают BSS или физиологическим раствором, иногда вводят маленький пузырек стерильного воздуха (около 0,2 мм^3). На тоннельный разрез накладывают один узловой шов 8–0. Конъюнктиву герметизируют.

Аналогично ИХД может быть имплантирована и после лазерной факоэмульсификации или механической факофрагментации, а также через чисто роговичный тоннель шириной от 2,65 до 3,2 мм в зависимости от используемого картриджа.

3.4
Хирургическая технология имплантации ИХД при наличии в глазу капсулы хрусталика или фиброзной «аниридической» мембраны

Наличие в глазу капсулы или фиброзной «аниридической» мембраны является показанием к имплантации ИХД в цилиарную борозду без дополнительной шовной фиксации *(рис. 3.4.1)*, непосредственно на капсулу или на периферию мембраны после иссечения её центральной части [64]. Кроме того, такой вид имплантации оптимален у пациентов с врожденной аниридией в сочетании с нистагмом после факоэмульсификации врожденной катаракты, так как со временем в результате постоянных толчкообразных движений глаз и с развитием фиброзного процесса в самой капсуле имплантированная в мешок ИХД может «вытолкнуться», дислоцироваться в переднюю камеру.

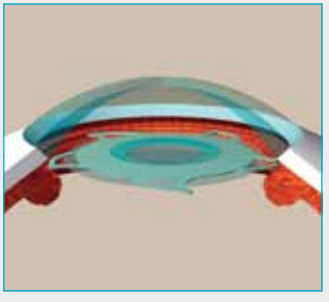

Рис. 3.4.1.
Схема расположения ИХД на капсуле хрусталика с упором гаптических элементов в цилиарную борозду

При имплантации ИХД при помощи пинцетной техники после аналогичной обработки операционного поля, стандартной анестезии и выполнения парацентезов формируют роговичный или склероро-говичный тоннель по методике, описанной в разделе 3.3 *(рис. 3.4.2, а, б)*. При наличии в глазу фиброзной «аниридической» мембраны производят диатермокоагуляцию новообразованных сосудов, обычно имеющихся на мембране, при помощи эндодиатермокоагулятора *(рис. 3.4.2, г)*. Затем иссекают центральную часть мембраны диаметром около 7 мм ножницами Ваннас или цанговыми ножницами в менее доступной нижней зоне *(рис. 3.4.2, д)*. Вновь коагулируют кровоточащие сосуды *(рис. 3.4.2, е)*. Расширяют тоннель до 5,5 мм *(рис. 3.4.2, ж)*. Через парацентезы переднюю камеру глаза заполняют вископротектором. При сохранной задней капсуле переднюю камеру наполняют вискоэластиком максимально для более безопасной имплантации ИХД. При наличии в глазу периферических остатков фиброзной мембраны когезивный вископротектор (желательно на основе гиалуроновой кислоты) осторожно дозированно вводят в угол передней камеры по всей окружности так, чтобы избежать попадания его в полость стекловидного тела или это количество было бы минимально. Затем эластичную ИХД складывают при помощи набора пинцетов Buratto «захват-перехват» рисунком кнаружи *(рис. 3.4.2, з, и)* и вводят в пе-

реднюю камеру, располагая во фронтальной плоскости тоннельного разреза до заведения нижнего опорного элемента в цилиарную борозду с опорой на капсулу или мембрану *(рис. 3.4.2, к)*. Затем ИХД ротируют в сагиттальную плоскость оптической частью к роговице, бранши пинцета постепенно ослабляют *(рис. 3.4.2, л)*. ИХД расправляется во фронтальной плоскости так, что опорные элементы ее гаптической части в итоге располагаются в цилиарной борозде и опираются на капсулу или на остатки фиброзной «аниридической» мембраны по всему кругу без дополнительной шовной фиксации *(рис. 3.4.2, м)*. Не вставшие сразу в правильную позицию опорные элементы заводят в искомое положение при помощи крючка-«поворотика», крючка с шариком на конце или крючка-«вилочки». Далее вымывают вискоэластик по методике, описанной в разделе 3.3. Остатки вискоэластика удаляют при помощи биаксиальной системы ирригации-аспирации, мономануальной аспирационно-ирригационной канюли или канюли simke. На тоннельный разрез накладывают один узловой шов. Конъюнктиву герметизируют.

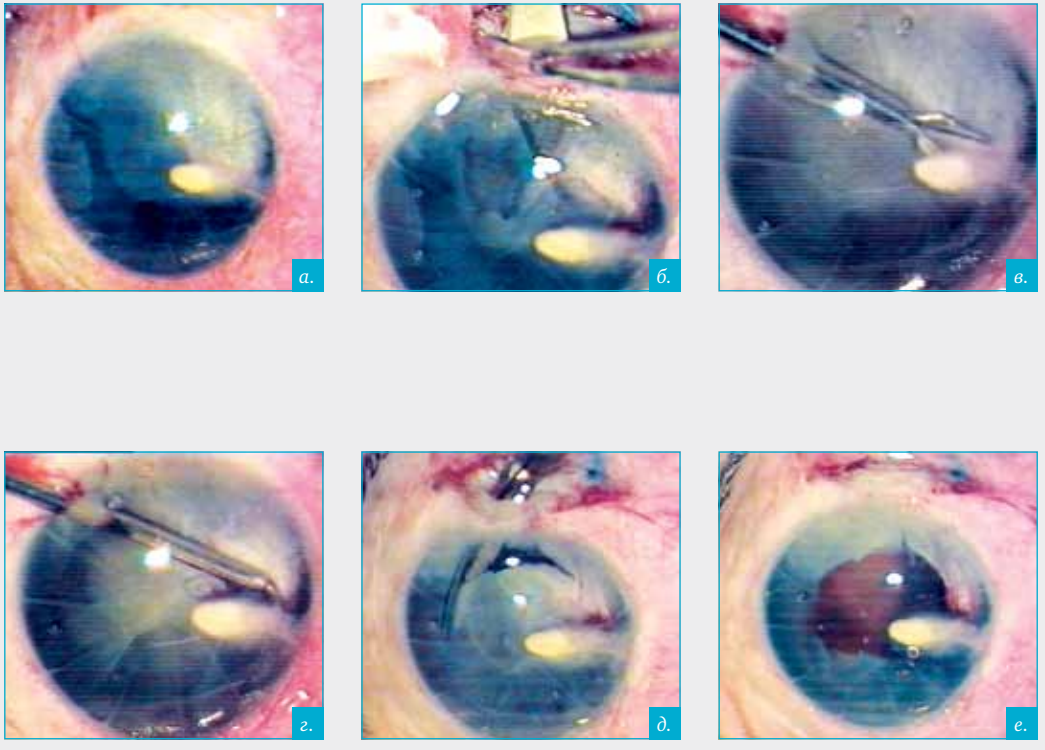

Рис. 3.4.2. Начало
(окончание см. на с. 94)
Этапы имплантации ИХД при наличии в глазу капсулы или фиброзной «аниридической» мембраны:
а – глаз пациента с плотной васкуляризированной фиброзной «аниридической» мембраной, спаянной с роговицей перед операцией;
б – этап формирования склеророговичного тоннеля;
в – этап рассечения спайки между рубцом роговицы и мембраной;
г – этап эндодиатермокоагуляции новообразованных сосудов рубца;
д – иссечение центральной части «аниридической» мембраны;
е – сформированное отверстие в центральной части «аниридической» мембраны;

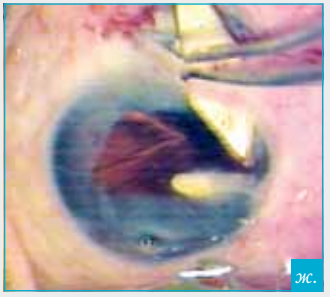

Рис. 3.4.2. Окончание
(начало см. на с. 93)
ж – расширение тоннеля;
з, и – этапы складывания ИХД;

к, л – этапы имплантации ИХД;
м – ИХД в искомом положении на периферических остатках «аниридической» мембраны

Опорные элементы диафрагмы, расправляясь из сагиттальной плоскости во фронтальную, не повреждают и не рвут капсулу хрусталика, т. к. опорные элементы ИХД не имеют острых окончаний на концах и эластичны, что обеспечивает деликатное соприкосновение их с капсулой без повреждения последней. В этом смысле совершенно безопасны модели B и C. Возможна комбинированная фиксация ИХД в глазу: некоторые опорные элементы лежат на капсуле, некоторые подшиты. Кроме того, если у хирурга нет уверенности, что имплантация пройдет по стандартной схеме, то возможно предварительное проведение нити через 1–2 опорных элемента сверху и снизу, чтобы при необходимости сразу можно было фиксировать швы к склере. Аналогично можно поступить при неполной сохранности капсулярного мешка, т. е. в проекции сегмента, где капсула отсутствует и где планируется разместить опорный элемент согласно предварительной разметке, следует сформировать роговично-склеральный тоннель или склеральный клапан с последующим подшиванием опорного элемента в этом секторе к склере (раздел 3.5).

Возможен вариант имплантации на фиброзную «аниридическую» мембрану ИХД до удаления ее центральной части. Это можно сделать после надежной установки диафрагмы на мембрану без риска дислокации ИХД или риска попадания вископротектора в полость стекловидного тела. Однако эти мембраны настолько плотны, что трудно обойтись одним ножом витреотома для удаления центральной ее части. Необходимо совместное использование цанговых ножниц и витреотома. Но здесь хирурга подстерегают проблемы с кровотечением из новообразованных сосудов мембраны, при коагуляции которых не исключено термическое повреждение ИХД наконечником эндокоагулятора. Такие сосуды, даже если их коагулировать предварительно со стороны передней камеры, могут остаться со стороны стекловидного тела, что потребует их дополнительной эндодиатермокоагуляции, которая опасна для материала ИХД. В таких случаях выбор наиболее приемлемого и безопасного способа имплантации зависит от конкретной клинической ситуации и от наличия определенных навыков и опыта хирурга.

Использование инжекторной техники имплантации ИХД с оптической частью или без нее на капсулу является «золотым стандартом» данного вида хирургии. При этом не требуется какой-либо дополнительной фиксации ИХД. Возможны расположение стандартной ИХД на капсуле или ее остатках либо установка искусственной радужки поверх уже имплантированной ранее или непосредственно в ходе операции в капсульный мешок любой заднекамерной ИОЛ. Имплантация ИХД с оптикой до 24 диоптрий возможна через инжектор с картриджем Monarch B, до 20 диоптрий – через картридж C *(рис. 3.4.3)*. Имплантация ИХД с оптической силой свыше 24 диоптрий возможна через картридж A, но найти в России его практически невозможно. Перед установкой ИХД в картридж необходимо не только ввести вискоэластик в сам картридж, как это делается в рутинной практике при имплантации ИОЛ, но и нанести вискоэластик на саму ИХД, ввиду риска застревания линзы в картридже из-за повышенной адгезии материалов друг к другу *(рис. 3.4.3, г)*. На начальном этапе проталкивания ИХД в картридже при затрудненном начальном ходе линзы можно немного помочь процессу тонким шпателем, которым нужно сделать движения, отделяющие линзу от стенок картриджа *(рис. 3.4.3, д)*. Сам процесс имплантации не нужно затягивать, а сразу имплантировать диафрагму, пока вновь не наступила адгезия.

Кроме того, при вторичной имплантации ИХД на капсулу хрусталика или после факоэмульсификации в большинстве случаев сразу после имплантации в конце операции выполняется дисцизия задней капсулы *(рис. 3.4.3, л)*, т. к. известно, что у молодых, а также на травмированных глазах часто развивается вторичная катаракта и уплотняется капсула. Более того, при врожденных катарактах это сделать просто необходимо, т. к. вторично этих пациентов оперировать очень рискованно ввиду наличия у них генетически детерминированной дистрофии роговицы, ее повышенной реактивности на любое вмешательство развитием паннуса и помутнением. Дисцизию выполнять нужно витреотомом через заранее установленный в проекции плоской части цилиарного тела порт.

а.

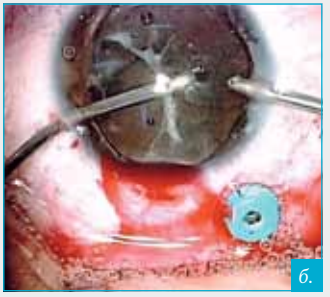
б.

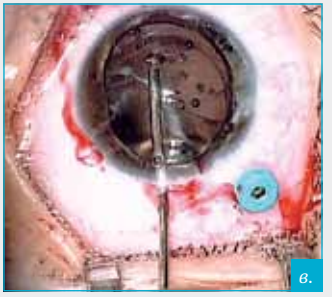
в.

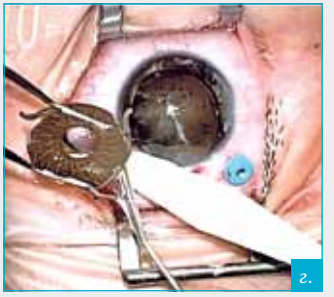
г.

д.

е.

ж.

з.

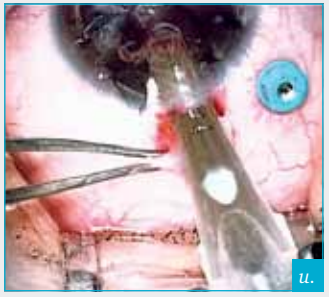

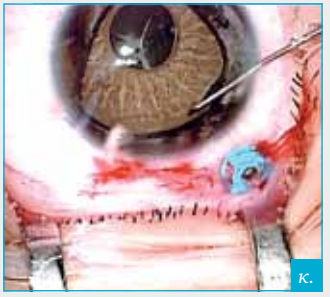

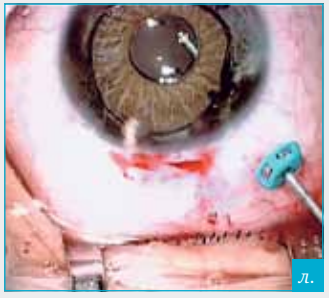

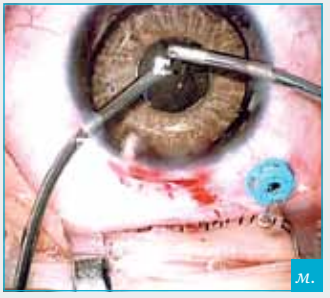

Рис. 3.4.3.
Ход операции имплантации ИХД +20,0 D инжектором через картридж С пациенту С., 11 лет, с травматическим мидриазом, атрофией радужной оболочки, полурассосавшейся посттравматической катарактой:
а – выполнение основного склероророговичного тоннеля копьем, в плоской части цилиарного тела установлен порт 25 g с клапаном;
б – удаление хрусталиковых масс бимануальной аспирационно-ирригационной системой;
в – введение вискоэластика в переднюю камеру;
г – нанесение вискоэластика на ИХД с обеих сторон;
д – заправление ИХД в картридж;
е-з – проталкивание инжектором ИХД в картридже;
и – выведение ИХД в переднюю камеру;
к – ротация ИХД в передней камере крючком, фиксирующим отверстие у основания опорного элемента линзы;
л – дисцизия задней капсулы хрусталика витреотомом через порт 25 g;
м – отмывание вискоэластика из передней камеры при помощи бимануальной системы ирригационно-аспирационной системы

3.5
Хирургическая технология имплантации ИХД при отсутствии капсулярной поддержки

Полное или частичное отсутствие капсулярной поддержки в глазу при афакии и аниридии является показанием к имплантации ИХД с применением шовной фиксации к склере *(рис. 3.5.1)*. Особенностью операций, выполняемых на авитричных глазах, т. е. на глазах, на которых ранее была выполнена субтотальная витрэктомия, является необходимость предварительной установки ирригационной канюли 25 Ga через склеральный порт или роговичный парацентез для уменьшения риска резкого интраоперационного перепада ВГД в момент разгерметизации глазного яблока во время имплантации ИХД. Отсутствие стекловидного тела и барьерной функции иридохрусталиковой диафрагмы приводит к быстрой потере жидкого содержимого глаза, к нарушению нормальных топографических взаимоотношений структур глаза и затрудняет проведение этапов операции в условиях острой гипотонии. Применение ирригации физиологического раствора необходимо начинать до этапа формирования основного разреза и разгерметизации глаза, так как на фоне кратковременной глазной гипертензии происходит рефлекторная констрикция сосудов, которые становятся более устойчивыми к последующему снижению внутриглазного давления [4]. В то же время избыточное внутриглазное давление также может отрицательно сказаться при возможных внезапных эпизодах разгер-

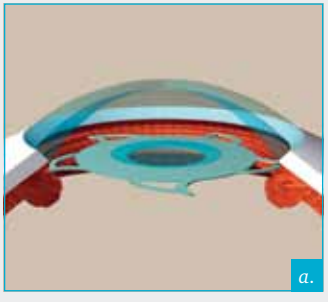



Рис. 3.5.1.
Схема положения 5-опорной ИХД модели А в глазу:
а – при отсутствии капсульной поддержки с шовной склеральной фиксацией;
б – стандартная проекция мест фиксации данной модели диафрагмы на склере

метизации глазного яблока, поэтому высота подъема бутыли с ирригационной жидкостью не должна превышать 70–90 см от уровня глаз пациента. Оптимальным в данной ситуации является применение системы поддержания постоянного заданного внутриглазного давления (около 25 мм рт. ст.) в ходе операций при помощи хирургических систем типа Constellation.

3.5.1. Хирургическая технология имплантации ИХД при полном отсутствии капсулярной поддержки

Операционное поле обрабатывается стандартно и проводится анестезия. При выполнении операции на авитричном глазу возможно наложение уздечного шва на верхнюю прямую мышцу. В зависимости от используемой модели ИХД производят разметку положения в корнеосклеральной зоне 3 или 5 опорных элементов при помощи 3- или 5-лучевого разметчика *(рис. 3.5.2)* таким образом, чтобы избежать мест локализации рубцовых деформаций склеры и лимбальной зоны *(рис. 3.5.3, а)*.

Для удобства имплантации один из опорных элементов чаще располагают в проекции 18-часового меридиана, а два других фиксируют на 10 и 14 часах при применении 3-опорной модели ИХД или на 10–30 и 13–30 часах при использовании 5-опорной модели. Шовную фиксацию опорных элементов к склере можно выполнить различными способами.

Традиционным, но более трудоемким в техническом исполнении является способ имплантации ИХД с шовной фиксацией опорных элементов в предварительно сформированных интрасклеральных карманах (Патент RU 2219881).

Вначале формируют основной разрез для имплантации ИХД, для чего конъюнктиву отсепаровывают ножницами вдоль лимба на 11–13 часах. Диатермокоагулятором производят гемостаз. Выполняют склеророговичный тоннель в 1,5 мм от лимба *(рис. 3.5.3, б)*. Для этого дозированным алмазным лезвием делают насечку склеры на глубину 350 мк длиной 5,5 мм с прямым или обратным лимбу профилем. Металлическим или алмазным ножом-расслаивателем формируют тоннель в периферические слои роговицы длиной 2,5 мм. Склеральную насечку продлевают в обе стороны по 1–1,5 мм на 1/3–1/2 толщины склеры без выполнения тоннеля в сторону роговицы. Эти насечки необходимы для того, чтобы спрятать узелки нитей, фиксирующих два верхних опорных элемента, вершины которых у 5-лучевой модели ИХД расположены в 7,5 мм друг от друга. Контрлатерально производят 2 парацентеза *(рис. 3.5.3, в)*. В противоположном от основного тоннельного разреза меридиане отсепаровывают конъюнктиву от лимба, выкраивают

Рис. 3.5.2.
Разметчики для локализации на склере проекции опорных элементов различных моделей ИХД перед их имплантацией:
а – 5-лучевой для модели A;
б – 3-лучевой для моделей B, C, D

треугольный клапан со сторонами по 2,0–2,5 мм основанием к лимбу на 1/3–1/2 толщины склеры для того, чтобы после шовной фиксации нижнего опорного элемента в этом кармане спрятать узелки фиксирующих нитей *(рис. 3.5.3, г)*.

После такой подготовки глаза пациента к имплантации приступают к подготовке ИХД. Для этого привязывают к 3 опорным элементам двойную или одинарную нерассасывающуюся нить 9–0 полипропилен на длинной чуть изогнутой игле 0,2×4 мм *(рис. 3.5.3, е, ж)* производства Чебоксарского ООО «Контур» и «МГ» *(рис. 3.5.4)*. Для фиксации опорных элементов к склере используют 3 отдельные нити с двумя иглами на концах или нити-петли. При этом первую иглу вводят в основной тоннельный разрез, а ее выкол проходит в 1,0–1,5 мм от лимба в области склерального кармана в нижнем сегменте глазного яблока *(рис. 3.5.3, з)*. Две другие иглы, привязанные в противоположной от первой нити стороне, поочередно после введения в тоннельный разрез выкалывают рядом, в глубине крайнего положения склеральной насечки, продолженной в обе стороны от тоннеля *(рис. 3.5.3, и)*. После этого эластичную ИХД складывают пополам рисунком или матовой стороной кверху пинцетами Buratto, подводят во фронтальной плоскости к тоннельному разрезу, нижнюю нить подтягивают до слегка натянутого состояния, что предотвра-

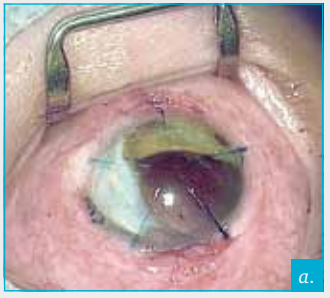
а.

б.

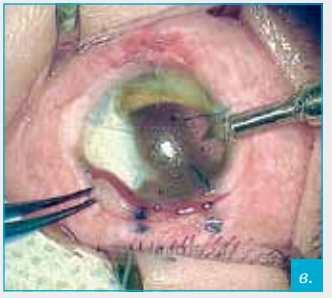
в.

г.

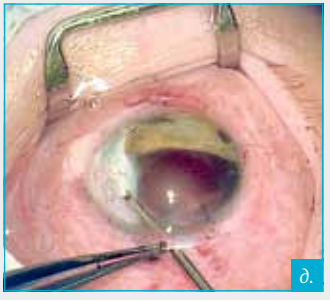
д.

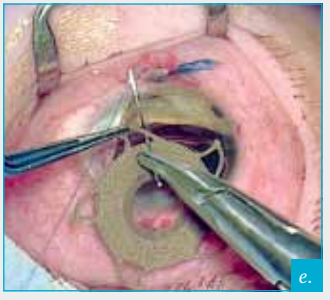
е.

ж.

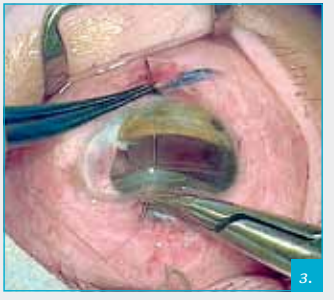
з.

щает спутывание нитей. Слегка подтягивают также две другие нити и проверяют правильность их положения. Далее ИХД вводят через склеральный тоннель до нижнего сегмента цилиарной борозды, вновь подтягивают нижнюю нить. Затем ИХД ротируют из фронтального в сагиттальное положение, ослабляют бранши пинцета, и диафрагма занимает искомое положение с расположением опорных элементов соответственно меридианам выколов игл *(рис. 3.5.3, к, л)*.

Проверив правильность расположения нитей в глазу, для чего через парацентезы при помощи микрокрючков выводят опорные элементы чуть к центру в видимую зону, нити подтягивают к местам фиксации и последовательно пришивают, закрепляя к склере в 3 точках *(рис. 3.5.3, м, н)*. После этого ушивают склеральный тоннель одним узловым швом верджинским шелком или полигликолидом 8–0 так, чтобы узелки двух фиксирующих полипропиленовых нитей оказались погружными. Накладывают один узловой шов на угол склерального кармана для его герметизации. Затем ушивают конъюнктивальные разрезы шелковыми нитями 8–0 *(рис. 3.5.3, о)*.

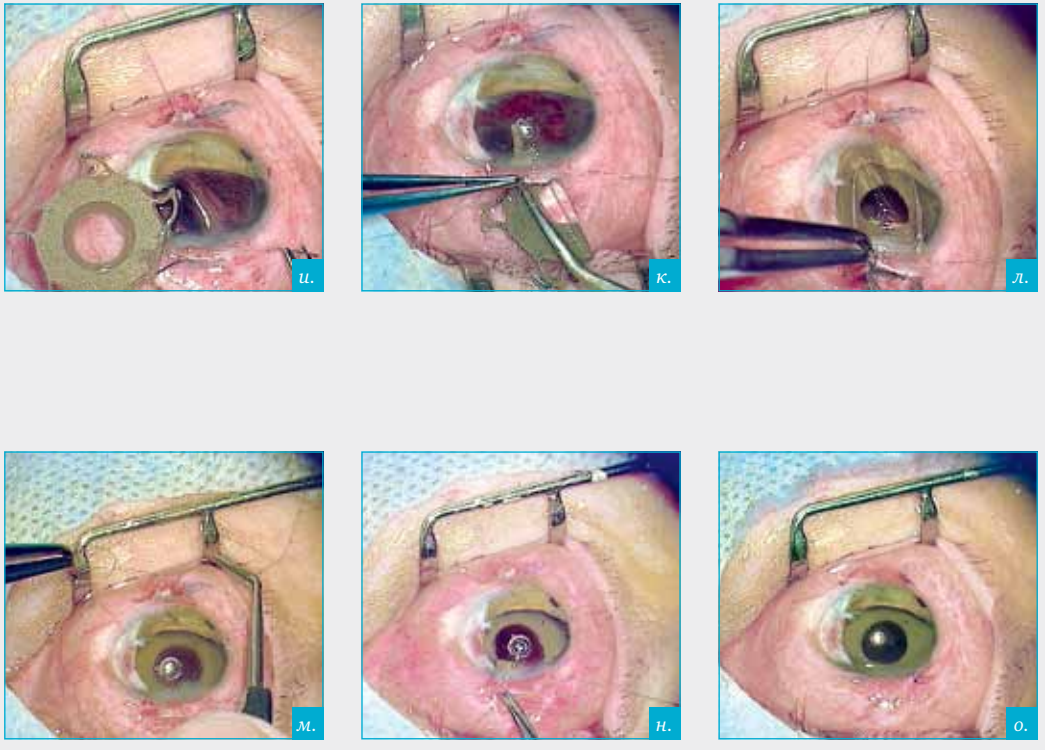

Рис. 3.5.3
Этапы операции:
а – разметка расположения опорных элементов в глазу пациента с частичной аниридией, афакией корнеосклеральным рубцом и ограниченной ретрокорнеальной пленкой;
б – формирование склеророговичного тоннеля;
в – формирование склеророговичного тоннеля и выполнение парацентезов;
г – формирование склерального кармана;
д – эндодиатермокоагуляция новообразованных сосудов ретрокорнеальной пленки;
е, ж – фиксация нитей к опорным элементам ИХД;
з, и – проведение нитей в области склерального кармана и в склеральной насечке у краев тоннельного разреза;
к, л – этап имплантации ИХД;
м – пришивание нитей в нижнем склеральном кармане;
н – пришивание нитей в верхнем склеральном кармане;
о – вид глаза в конце операции

Рис. 3.5.4.
а – полипропиленовая нить 9–0 производства ООО «Контур» и «Микрохирургия глаза»;
б – с одинарной иглой 0,2×14 мм и нитью-уздечкой;
в – с двумя впаянными иглами на концах двойной нити

Более простым в техническом исполнении является способ имплантации ИХД с формированием для шовной фиксации опорных элементов роговично-склеральных тоннелей с обратным профилем (Патент RU 2366390 C1), что позволяет значительно уменьшить хирургическую травму, снизить явления дискомфорта у пациентов в послеоперационном периоде, надежно фиксировать ИХД. Для этого после производства разметки положения в корнеосклеральной зоне 3 или 5 опорных элементов ИХД (в зависимости от вида используемой модели) в точках будущей шовной фиксации (чаще в проекции 6, 10 и 14 часов) формируют роговично-склеральные тоннели с обратным профилем *(рис. 3.5.5)*. Для этого вкол копьевидным ножом ***1*** шириной 2,2 мм делают параллельно лимбу ***3*** со стороны роговицы ***4*** по бессосудистому краю лимба, тоннель ***2*** в сторону склеры ***5*** выполняют на 1/3–1/2 толщины склеры на длину рабочей части копьевидного ножа.

Затем ножом-расслаивателем формируют основной склеро-роговичный или роговичный тоннель шириной 5,5 и длиной 2,0–3,0 мм для имплантации ИХД. После этого приступают к подготовке ИХД. После привязывания трех отдельных нерассасывающихся полипропиленовых 9–0 нитей ***9*** с длинными иглами 14×0,2 мм ***7*** на обоих концах к 3 опорным элементам ИХД (можно использовать 4 и 5 опорных элементов в зависимости от степени разрушения анатомии переднего сегмента глаза) иглы последовательно вводятся в основной тоннель так, чтобы их выкол ab interno прошел в 1,0–1,5 мм от лимба (по 2 иглы от каждой нити в каждом тоннеле) в области предварительно сформированного роговично-склерального тоннеля 2 в местах проекции фиксируемых опорных элементов гаптики *(рис. 3.5.6, 3.5.7)*.

Иглы с нитями могут также выкалываться трансскларально другим способом: их кончики вводятся в отверстия инъекционных игл, введенных ab externo внутрь глаза сквозь склеру в области роговично-склеральных тоннелей в 1,0–1,5 мм от лимба в местах запланированной проекции опорных элементов.

Сами иглы после выведения через роговично-склеральные тоннели (по 2 иглы от каждой нити в каждом тоннеле) срезают, нити внутри тоннеля захватывают микрокрючком с шариком на конце и выводят через тоннель со стороны роговицы *(рис. 3.5.8)*.

Далее ИХД имплантируется через основной роговично-склеральный или роговичный тоннель. После того, как диафрагма заняла искомое положение с расположением опорных элементов соответственно меридианам выколов игл, проверяют правильность расположения нитей в глазу и подтягивают их в местах фиксации через роговично-склеральные тоннели, узелки каждой пары нитей завязывают 3–4 узелками и погружают в интрасклеральный тоннель *(рис. 3.5.9)*. После этого ушивают основной тоннель, через который в глаз вводилась ИХД.

Оба описанных способа имплантации ИХД предусматривают шовную фиксацию опорных элементов в проекции цилиарной борозды ab interno (изнутри кнаружи) «вслепую», т. к. исключены прямая визуализация места вкола иглы и ее локализация относительно структур угла передней камеры. При гониоскопии можно видеть, что иногда шов фиксирует опорный элемент ИХД не в цилиарной борозде, а в цилиарном теле, его отростках, в корне остатков радужной оболочки. Это может быть связано как с посттравматическим разрушением анатомических структур глаза, ротацией цилиарных отростков кпереди и их адгезией к структурам УПК, так и с неправильной шовной фиксацией. Помимо синдрома пигментной дисперсии и провокации хронического воспалительного процесса неправильное положение ИХД (наклон, децентрация) может привести к снижению зрительных функций в послеоперационном периоде. Поэтому идеальным, но довольно трудоемким способом шовной фиксации опорных элементов ИХД является использование эндоскопа.

При применении эндоскопа иглу с нитью, предварительно проведенной через опорный элемент ИХД, можно фиксировать силиконовой манжетой непосредственно к эндоскопическому зонду (Малюгин Б.Э., 2007) и, локализовав необходимый участок ab interno под визуальным контролем, вколоть в проекции цилиарной борозды.

Рис. 3.5.5.
Этап выполнения роговично-склерального тоннеля с обратным профилем в предварительно помеченном меридиане в проекции планируемой шовной фиксации гаптики ИХД (пояснение в тексте)

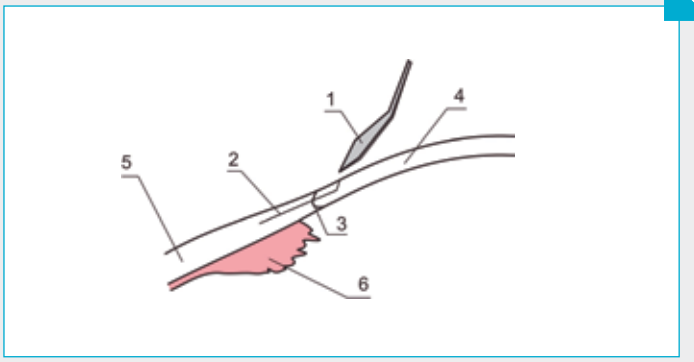

Рис. 3.5.6.
Этап проведения фиксирующей ИХД иглы ab interno через цилиарную борозду сквозь роговично-склеральный тоннель (пояснение в тексте)

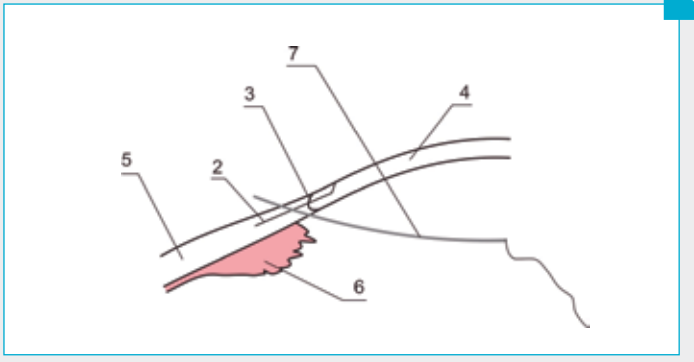

Рис. 3.5.7.
Этап проведения игл через роговично-склеральный тоннель. Обе иглы от одной нити, фиксированной к ИХД, выведены ab interno (пояснение в тексте)

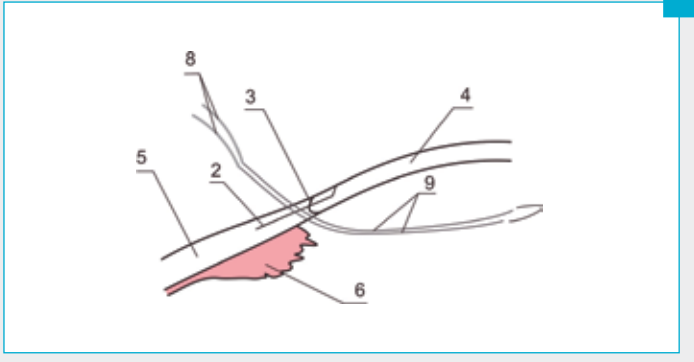

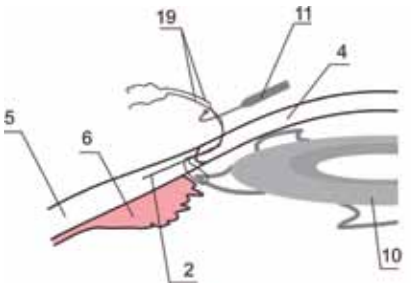

Рис. 3.5.8.
Этап выведения из роговично-склерального тоннеля нитей, захваченных внутри тоннеля микрокрючком с шариком на конце (пояснение в тексте)

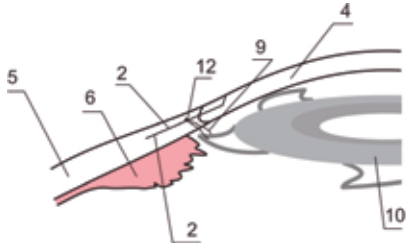

Рис. 3.5.9.
ИХД в искомом положении. Ее опорные гаптические элементы фиксированы нитями после завязывания узелков и их погружения в роговично-склеральный тоннель (пояснение в тексте)

Проведение таких манипуляций эндоскопом с фиксированной к нему иглой возможно лишь в проекции нижних квадрантов, однако невозможно в верхних, т. к. нити требуют предварительной фиксации к ИХД. Для прямой визуализации места вкола иглы в верхних квадрантах необходимо либо интраоперационное использование гониоскопа, что затруднительно из-за возможных перегибов роговичной поверхности во время манипуляций с иглой, либо применение эндоскопа с удержанием его в другой руке или при помощи ассистента, для чего нужно выполнить дополнительный парацентез в области лимба в нижнем квадранте роговицы. При использовании эндоскопа способ фиксации ИХД к склере не имеет значения и зависит от предпочтений хирурга: либо формирование роговично-склеральных тоннелей с обратным профилем, либо предварительное формирование интрасклеральных карманов.

3.5.2. Хирургическая технология имплантации ИХД при частичном отсутствии капсулярной поддержки

При наличии в глазу остатков капсульной сумки лишь в некоторых меридианах ИХД необходимо расположить таким образом, чтобы максимально использовать остатки капсулы для бесшовной опоры ИХД в цилиарной борозде в этих меридианах. Операция осуществляется аналогичным описанному в разделе 3.5.1 способом. Особенностью является то, что ИХД к склере подшивается только в том меридиане, в котором нет остатков капсулы. В меридиане, сохранившем остатки капсулы, ИХД располагается на ее поверхности без дополнительной шовной фиксации. В таких случаях ИХД может быть подшита в 1–2 точках. Для этого вначале производят разметку расположения опорных элементов, формируют роговично-склеральные тоннели или выкраивают склеральные карманы на 1/3–1/2 толщины основанием к лимбу в меридианах, к которым планируется подшивание ИХД, и выполняют основной тоннельный разрез длиной 5,5 мм. За соответствующий опорный элемент привязывают полипропиленовую нить 9–0 с иглой длиной 14 мм, которая, пройдя через переднюю камеру, выкалывается в заранее намеченном меридиане в 1,5 мм от лимба в предварительно сформированных тоннелях или склеральных карманах. При необходимости точно так же пришивают другой опорный элемент. Можно использовать зонд эндоскопа для прямого визуального контроля места вкола иглы. Затем ИХД складывают при помощи набора пинцетов Buratto «захват-перехват» и вводят в переднюю камеру, располагая таким образом, чтобы опорные элементы гаптической части ИХД упирались в цилиарную борозду и опирались на остатки капсулы в соответствующих меридианах, а в местах шовной фиксации нити натягивают, затем фиксируют, на тоннельный разрез накладывают один погружной узловой шов, а склеральные карманы и конъюнктиву ушивают.

3.6
Хирургическая технология имплантации ИХД при сочетании патологии радужной оболочки, хрусталика и грубых рубцовых изменениях роговицы

Грубые рубцы роговицы в оптической зоне, снижающие остроту зрения до 0,1, эпителиально-эндотелиальная дистрофия роговицы, болезнь трансплантата в сочетании с аниридией или травматическим мидриазом, а также с афакией или катарактой являются показанием к имплантации ИХД в сочетании с одномоментным выполнением сквозной кератопластики (СКП) и при необходимости с экстракцией катаракты [142, 143]. Выполнение СКП возможно традиционным способом с применением для выкраивания роговичных дисков металлических трепанов различных конструкций, вакуумных трепанов Barron, а также при помощи фемтосекундного лазера (Fs-лазера). Второй способ применим при отсутствии грубых помутнений и плотных рубцовых изменений роговицы в зоне выкраивания корнеального диска и имеет ряд несомненных достоинств. Использование Fs-лазера дает возможность программировать различные профили роговичных разрезов, обеспечивая их точную форму и размер, четко соотносить диаметр трепанации у донора и реципиента. Это, в свою очередь, способствует повышению биомеханической стабильности раны [104], снижению величины послеоперационного астигматизма, достижению лучших функциональных результатов. Fs-лазерная СКП позволяет избежать дополнительной травмы эндотелия, так как манипуляции с трансплантатом происходят более деликатно, ускоряется эпителизация трансплантата, обеспечивается более быстрая зрительная реабилитация, снижается вероятность инфекционных осложнений, повышается безопасность хирургического вмешательства.

При выполнении комбинированной операции имплантации ИХД с традиционной СКП после обработки операционного поля и местной анестезии накладывают два уздечных шва на верхнюю и нижнюю прямые мышцы, пришивают кольцо Флиринга (однако в ряде случаев оно затрудняет выкраивание склеральных карманов для шовной фиксации ИХД). Места расположения опорных элементов отмечают разметчиком *(рис. 3.6.1, а)*. При отсутствии капсулярной поддержки в глазу планируют шовную фиксацию ИХД, поэтому после отсепаровки конъюнктивы выкраивают 3 склеральных кармана 2,0×2,0 мм основанием к лимбу или в обратном направлении сразу от лимба на 1/3–1/2 толщины склеры *(рис. 3.6.1, б)*. К 3 опорным элементам ИХД привязывают нерассасывающуюся нить полипропилен 9–0 *(рис. 3.6.1, в)*. Далее намечают центр роговицы, выкраивают трепанационное отверстие при помощи трепана диаметром 7,0–8,0 мм *(рис. 3.6.1, г)*, через которое выводят иглы *(рис. 3.6.1, д)* ab interno в области склеральных карманов в 1,0–1,5 мм от лимба. Затем имплантируют ИХД через трепанационное отверстие, заводя опорные элементы в цилиарную борозду, где предварительно уже

были прошиты нити *(рис. 3.6.1, е)*. Нити подтягивают и укрепляют швами к склере *(рис. 3.6.1, ж)*. Проверяют центрацию линзы. Склеральные карманы ушивают *(рис. 3.6.1, з)*. При наличии в глазу фиброзной «аниридической» мембраны или капсулы хрусталика ИХД имплантируют непосредственно на них без дополнительной шовной фиксации, формируя отверстие в центре мембраны или капсулы диаметром с оптическую часть ИХД. При наличии в глазу катарактального хрусталика проводят экстракапсулярную экстракцию катаракты через трепанационное отверстие с имплантацией ИХД модели F диаметром 10,0 мм в капсулярный мешок или моделей A, B, C после срезания опорных элементов либо на поверхность капсульного мешка в цилиарную борозду без шовной фиксации. Затем выкраивают свежий донорский трансплантат диаметром на 0,5 мм больше, чем у реципиента. При высокой гиперметропии на коротком глазу предпочтительно, чтобы размер донорского трансплантата превышал его диаметр у реципиента на 1,0 мм. Трансплантат предварительно фиксируют 4 швами 8–0, затем выполняют непрерывный круговой или погружные узловые швы нейлоном 10–0 *(рис. 3.6.1, и, к)*. Предварительные швы удаляют.

При использовании техники фиксации ИХД в обратных корнеосклеральных тоннелях перед началом

Рис. 3.6.1. Начало
(окончание см. на с. 109)
Имплантация ИХД при сочетании патологии радужки, хрусталика и роговицы:
а – разметка расположения опорных элементов ИХД в глазу с центральным рубцом роговицы, аниридией, афакией;
б – формирование склеральных карманов;
в – фиксация нитей к опорным элементам ИХД;

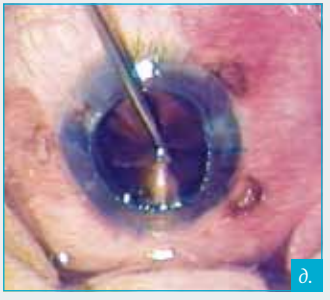

г – формирование трепанационного отверстия;
д – передняя витрэктомия;
е – проведение фиксирующих нитей в склеральные карманы;

выкраивания роговичного диска вначале формируются тоннели *(рис. 3.6.2, б–ж)*, а затем выкраиваются донорский *(рис. 3.6.2, и)* роговичный диск и реципиента *(рис. 102, з)*. Далее имплантируется ИХД *(рис. 3.6.2, к–у)*, предварительными швами полипропилен 9–0 фиксируются опорные элементы (завязывают по одному двойному узлу), далее пришивается трансплантат *(рис. 3.6.2, ф)*, восстанавливается тургор глаза, проверяется правильность натяжения узлов и положения ИХД, затем узлы, фиксирующие опорные элементы, окончательно завязываются *(рис. 3.6.2, х, ц)* и узелки прячутся в интрасклеральном пространстве.

Рис. 3.6.1. Окончание
(начало см. на с. 108)
ж, з – имплантация ИХД, подтягивание и пришивание нитей в склеральных карманах;

и – ушивание склеральных карманов;
к – пришитый донорский трансплантат роговицы

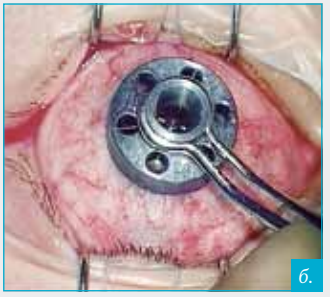

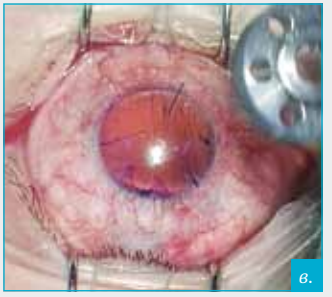

Рис. 3.6.2. Начало (продолжение и окончание см. на с. 111 и 112)
Ход операции СКП с имплантацией ИХД:
а – глаз пациента с полной аниридией, афакией и рубцами роговицы после кератотомии;
б, в – разметка мест шовной фиксации ИХД 3-лучевым разметчиком;

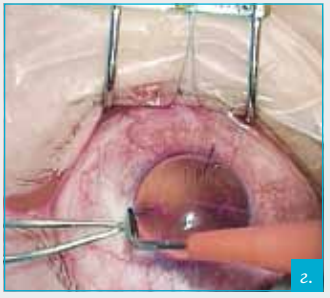

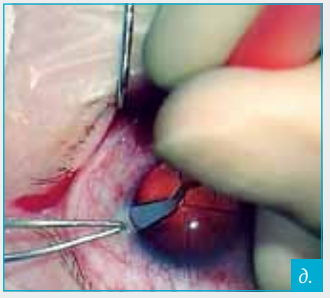

г, д – формирование первого корнеосклерального тоннеля с обратным профилем;
е– формирование второго тоннеля;

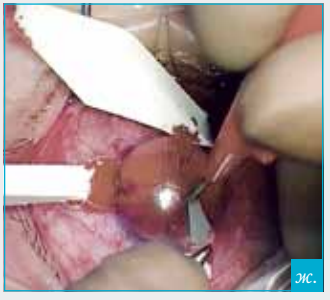

ж – формирование третьего тоннеля;
з – выкраивание роговичного диска у реципиента;
и – выкраивание донорского трансплантата;

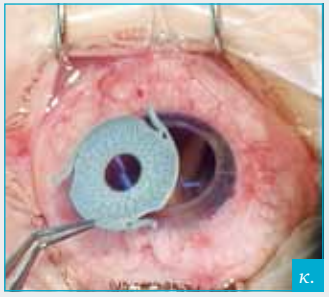

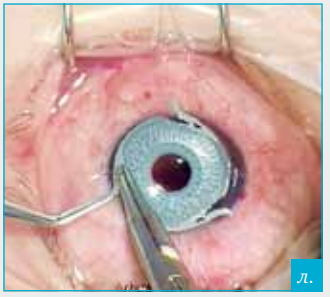

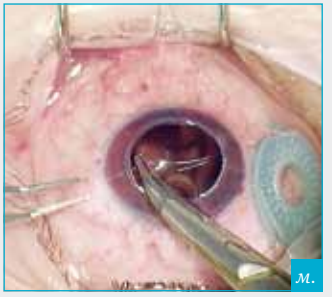

Рис. 3.6.2. Продолжение (начало см. на с. 110, окончание см. на с. 112)
к – имплантируемая ИХД;
л – проведение нити с двумя иглами на концах через отверстие в основании опорного элемента ИХД;
м – проведение первой иглы в 1,5 мм от лимба ab interno в проекции сформированного склерального тоннеля;

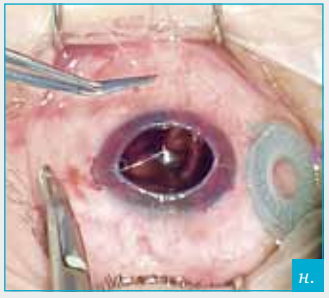

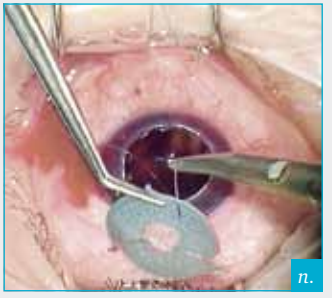

н – проведение второй иглы той же нити;
о – вытаскивание крючком с шариком на конце обеих нитей изнутри интрасклерального тоннеля;
п – проведение второй пары игл с нитью через второе отверстие;

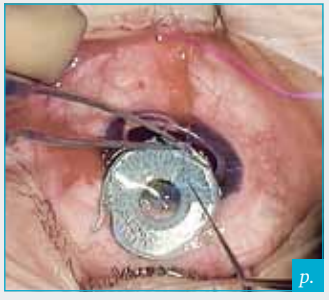

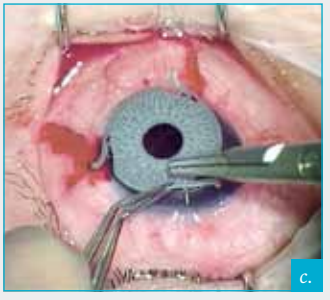

р – выведение нитей из второго интрасклерального тоннеля;
с – проведение третьей пары игл с нитью через третье отверстие;
т – проведение игл в 1,5 мм от лимба ab interno в проекции третьего сформированного склерального тоннеля;

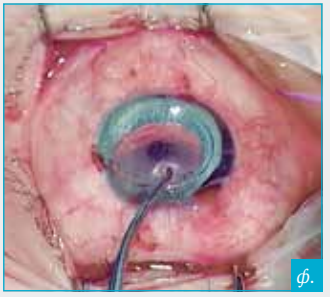

Рис. 3.6.2. Окончание (начало см. на с. 110 и 111)
у – завязывание предварительных фиксирующих интрасклеральных узлов после имплантации ИХД;
ф – укладывание трансплантата в ложе роговицы;

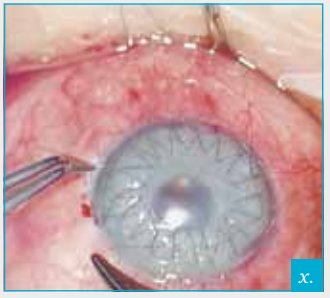

х – окончательное завязывание интрасклеральных узлов, фиксирующих ИХД;
ц – срезание нити, фиксирующей трансплантат

Фемтосекундная сквозная кератопластика выполняется при помощи фемтосекундного лазера фирмы IntraLase, использующего излучение инфракрасного лазера на неодимовом стекле с длиной волны 1053 нм, частотой следования импульсов 60 кГц, продолжительностью импульса 600–800 ф/с, максимальной мощностью лазерного импульса 12 мВт. Лазер IntraLase создает плоскости резекции посредством прецизионных лазерных микроразрезов тканей за счет воздействия узконаправленных импульсов фемтосекундной длительности.

Роговичный диск формируется фемтосекундным лазером посредством множества последовательных микроразрезов, выполняемых с высокой частотой повторения, с помощью системы наведения с компьютерным управлением и стерильного одноразового интерфейса IntraLase, содержащего сборное аспирационное кольцо, аппланационную линзу, вакуумную трубку и одноразовый шприц. На донорский глаз накладывается вакуумная система, состоящая из предварительно стерилизованных аспирационных колец, соединенных при помощи вакуумной трубки с одноразовым шприцем, опускается аппланационная линза, соединенная с лазерной системой; под контролем компьютерной программы производится сквозной разрез роговицы заданного профиля. Разрез начинается со стороны передней камеры, движение луча лазера происходит по направлению вверх по окружности. Лазерный

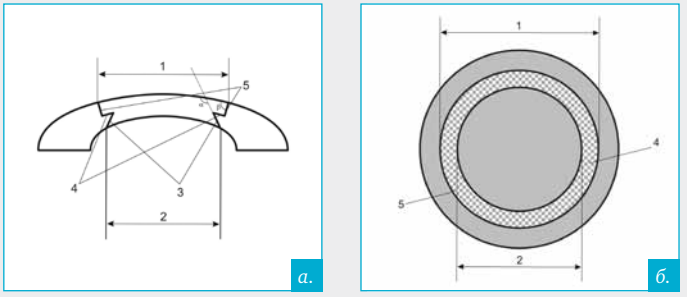

Рис. 3.6.3.
Возможный профиль выкраиваемого роговичного диска:
а – поперечный срез;
б – продольный срез (пояснения в тексте)

Рис. 3.6.4.
Глаз пациента Д. с посттравматическим рубцом роговицы, аниридией, афакией до и после Fs-СКП с имплантацией ИХД:
а – до операции;
б – на 9-й день после операции

луч последовательно проходит задний эпителий, строму и передний эпителий.

Для повышения биомеханической стабильности послеоперационной раны и уменьшения послеоперационного астигматизма при фемтосекундной СКП предпочтительно формирование не прямых, а фигурных интрастромальных разрезов для увеличения площади соприкосновения роговичной ткани донора и реципиента, хорошего сопоставления ее краев *(рис. 3.6.3, а, б)* [104].

Так, при выполнении комбинированного профиля трансплантации (Патент RU 2424786) сначала выполняется задний боковой разрез роговицы ***3*** от передней камеры в строму роговицы, затем ламеллярный несквозной разрез в форме кольца ***4*** параллельно передней поверхности роговицы с последующим передним боковым разрезом ***5*** – от стромы кпереди до эпителиальной поверхности роговицы. Подобную процедуру производят на глазу реципиента, формируя фемтосекундным лазером роговичный диск по тем же параметрам. В проекции плотного рубца может отмечаться неполное прорезание роговичного диска, что требует его дорезания алмазным углубителем. После формирования роговичных дисков на глазу донора и реципиента тонким шпателем выделяют донорский трансплантат, переносят его в ложе реципиента и фиксируют узловыми погружными или обвивным швами 10–0 нейлон *(рис. 3.6.4)*.

3.7
Хирургическая технология имплантации ИХД при сочетании патологии радужной оболочки с изменениями стекловидного тела

При диагностировании гемофтальма или выраженной деструкции стекловидного тела в сочетании с аниридией и афакией или катарактой предпочтительна 2-этапная хирургия с интервалом от 1 до 6 месяцев. Одномоментное выполнение микроинвазивной 23 или 25 G (предпочтительно 25+G) субтотальной витрэктомии с имплантацией ИХД возможно лишь при деструкциях стекловидного тела и небольших гемофтальмах, когда до операции хорошо визуализируется сетчатка и есть уверенность в отсутствии необходимости обширной витреоретинальной хирургии *(рис. 3.7.1)*. После обработки операционного поля и местной анестезии выполняют основной и дополнительные разрезы *(рис. 3.7.1, 1–7)*, производят 3 прокола склеры при помощи троакаров 25+G не далее 3 мм от лимба с учетом возможности некоторого посттравматического смещения анатомических структур кпереди в проекции плоской части цилиарного тела *(рис. 3.7.1, 8)*. Оптимально применение портов с клапанами, позволяющими сохранять в ходе операции стабильное внутриглазное давление. В один из портов устанавливают ирригационную канюлю. Удаляют хрусталиковые массы *(рис. 3.7.1, 9–11)*, формируют роговично-склеральные тоннели для фиксации ИХД *(рис. 3.7.1, 12–15)*, затем имплантируют саму диафрагму *(рис. 3.7.1, 16–38)*, после чего при помощи световода и наконечника витреотома 25 Ga выполняют субтотальную витрэктомию *(рис. 3.7.1, 39–40)*. При необходимости для улучшения визуализации тяжей стекловидного тела и задней гиалоидной мембраны используют их прокрашивание триамциналоном, при удалении передней пограничной мембраны сетчатки применяют Membrane blue, при наличии хориоретинальных дистрофий и немых разрывов сетчатой оболочки делают эндолазеркоагуляцию.

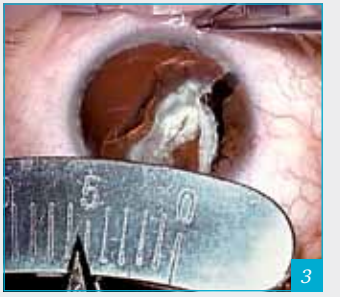

Рис. 3.7.1. Начало (продолжение и окончание см. на с. 116–118)
Ход комбинированной операции аспирации хрусталиковых масс, имплантации ИХД и субтотальной витрэктомии (пояснения в тексте)

Рис. 3.7.1. Продолжение (начало см. на с. 115, продолжение и окончание см. на с. 117 и 118)

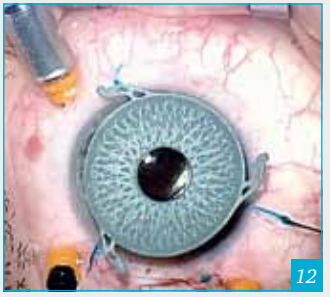

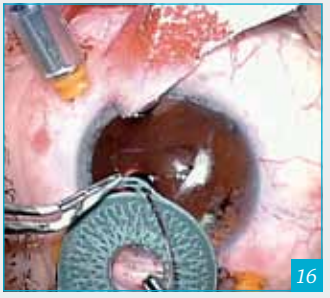

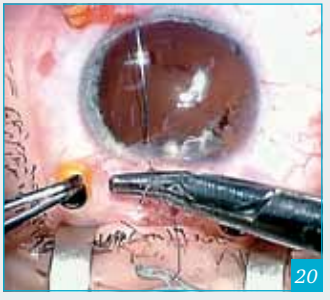

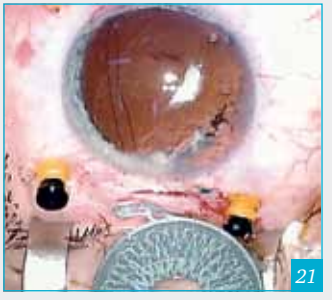

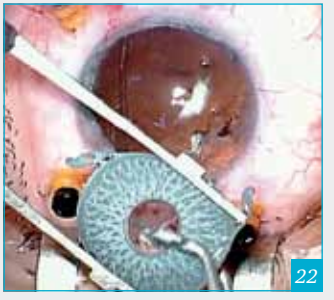

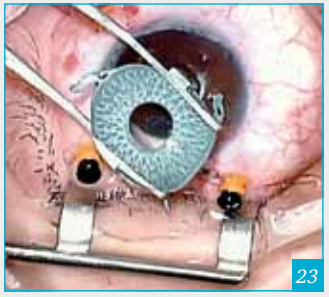

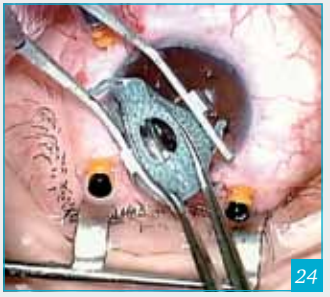

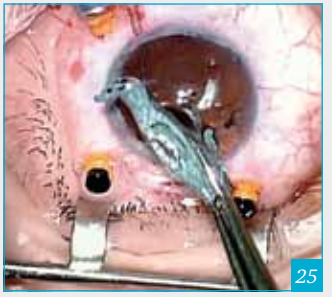

Рис. 3.7.1. Продолжение (начало см. на с. 115–116, окончание см. на с. 118)

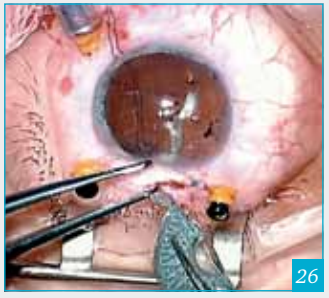

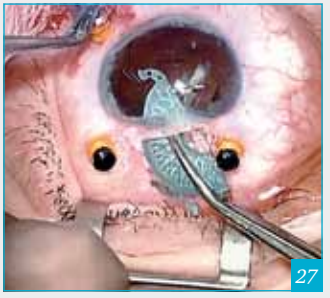

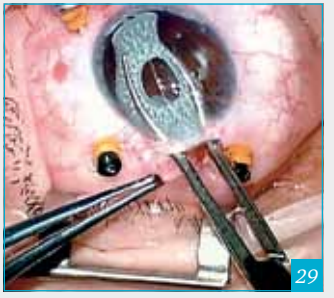

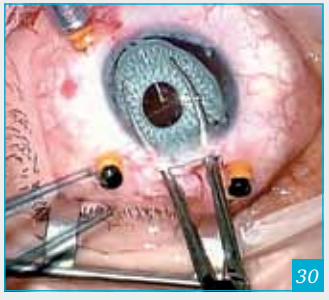

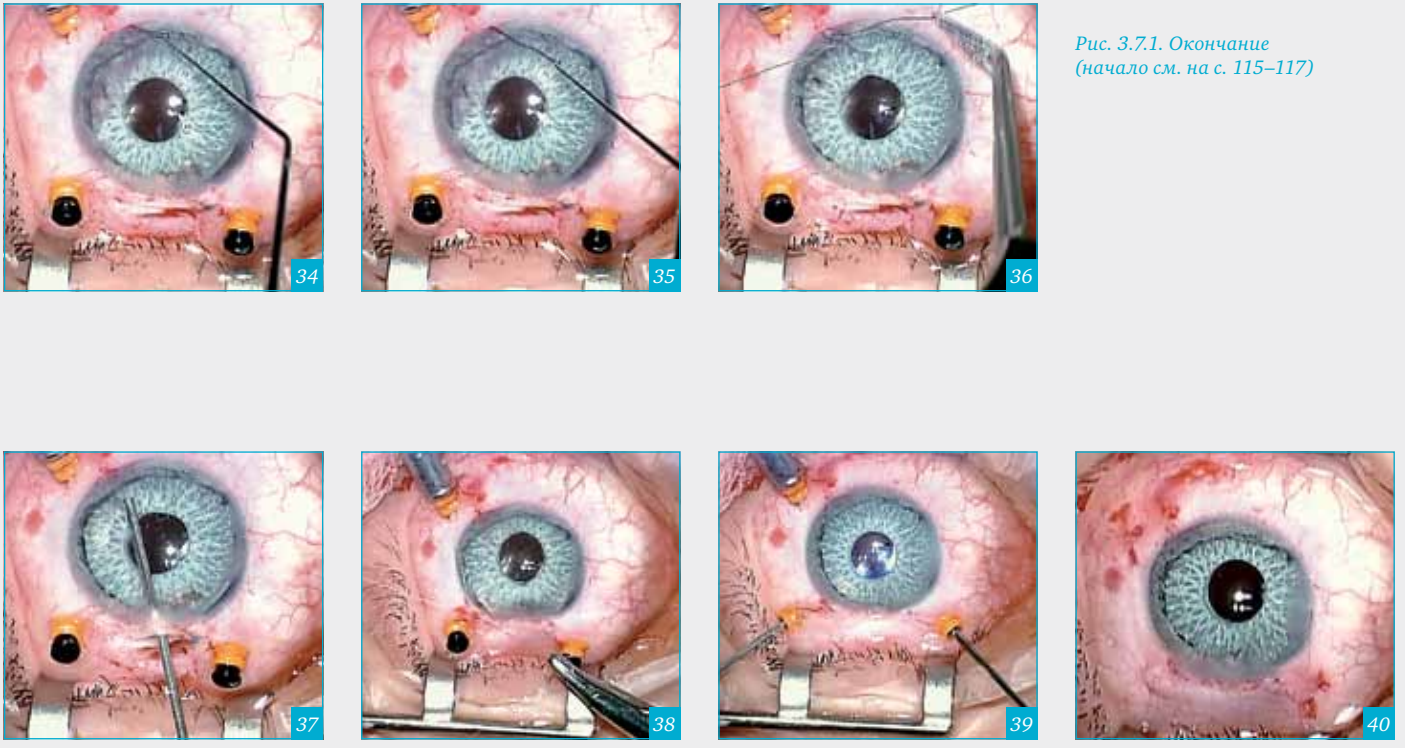

Рис. 3.7.1. Окончание
(начало см. на с. 115–117)

При достаточной визуализации при выполнении комбинированной операции возможно выполнение витрэктомии первым этапом до факоэмульсификации и имплантации ИХД *(рис. 3.7.2)*, однако предпочтительна иная тактика. При наличии катарактального хрусталика и необходимости выполнения одномоментной витрэктомии и имплантации ИХД вначале устанавливают порты 25 Ga в 3 мм от лимба, к одному из них присоединяют ирригационную канюлю, два других закрывают специальными заглушками (либо используют порты с клапанами, что предпочтительнее), затем приступают к этапу факоэмульсификации (ФЭ). Витрэктомию выполняют в максимальном объеме. По одной из описанных методик ИХД можно имплантировать либо после этапа витрэктомии, либо сразу после выполнения ФЭ. Операцию заканчивают ушиванием склерального тоннеля, при недостаточной герметизации по необходимости – склеральных вколов, а также конъюнктивальных разрезов.

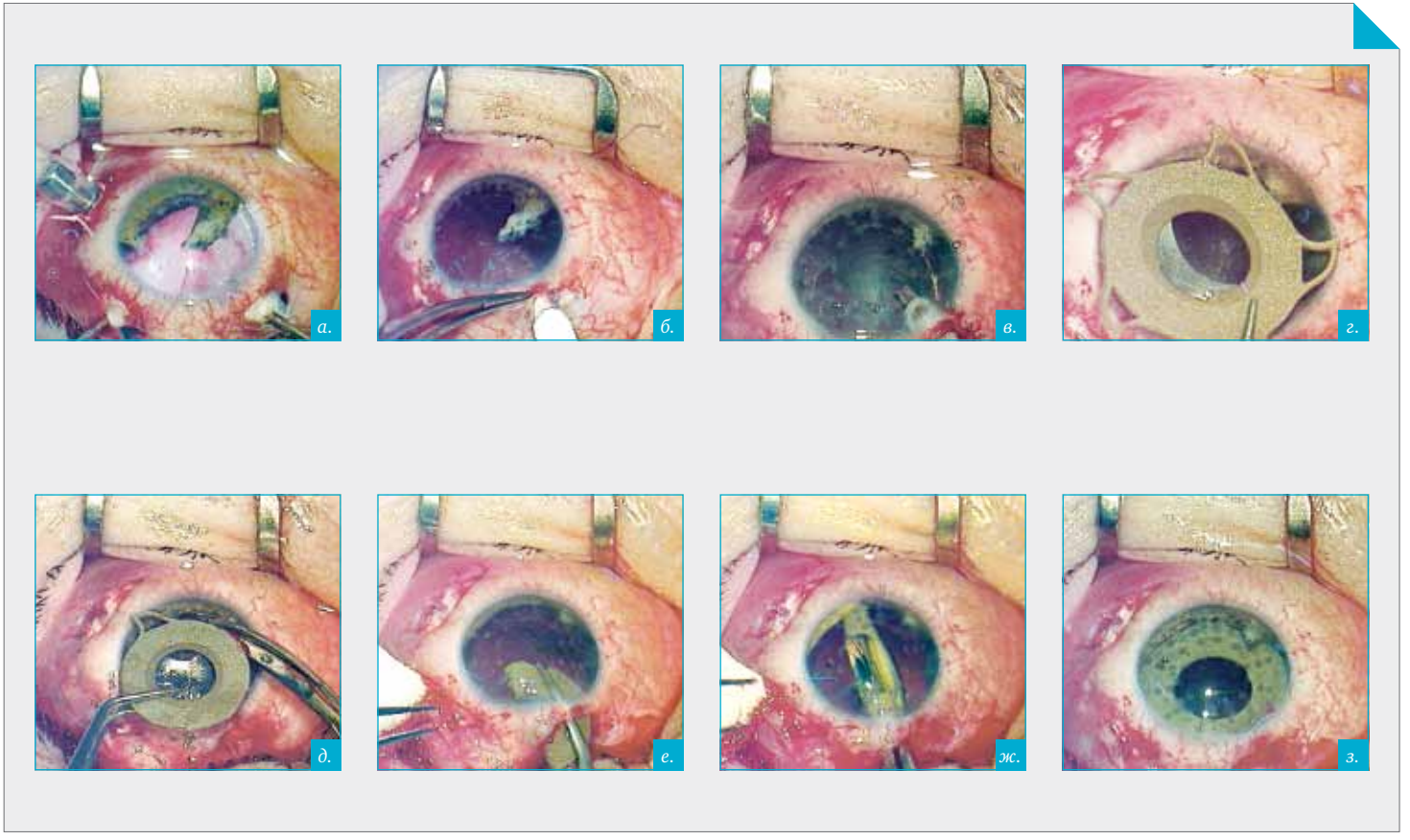

Рис. 3.7.2.
Имплантация ИХД при сочетании патологии радужной оболочки с изменениями стекловидного тела:
а – этап выполнения витрэктомии;
б – этап формирования склероротовичного тоннеля;
в – этап факоэмульсификации;
д – этап срезания опорных элементов ИХД;
е, ж – этап имплантации ИХД;
з – вид глаза в конце операции

3.8

Хирургическая технология имплантации ИХД при сочетании патологии радужной оболочки с отслойкой сетчатки

Основным условием для проведения реконструктивной операции с имплантацией ИХД является полное прилегание сетчатки. При наличии тяжелой сочетанной посттравматической патологии в виде аниридии, патологии хрусталика и отслойки сетчатки предпочтительным является поэтапный подход к хирургическому лечению. Лишь при достижении успеха витреоретинальной хирургии следует приступать к этапу имплантации ИХД, причем не ранее 6–12 месяцев после последней успешной витреоретинальной операции.

В ходе витреоретинальной хирургии на глазах с аниридией можно использовать все приемы и техники достижений современной витреоретинальной хирургии. Чаще всего после травматического иридодиализа у пациентов, ранее перенесших кератотомию, а значит, близоруких и имеющих периферическую хориоретинальную дистрофию, все проблемы локализуются на крайней периферии сетчатки. Поэтому при периферических, хорошо визуализируемых разрывах сетчатки или небольших отрывах от зубчатой линии, но без грубой витреальной патологии в виде фиксированных к сетчатке шварт, выраженной деструкции стекловидного тела или гемофтальма достаточно эффективно применение эписклерального кругового вдавления на крайней периферии максимально близко к прямым мышцам глаза. При этом важно не «переборщить» с силой натяжения силиконовой губки, так как при сильном натяжении уменьшается фронтальный диаметр глазного яблока, что в дальнейшем может оказать влияние на правильность расположения в глазу ИХД.

В ходе посттравматической хирургии в участках грубых склерохориоретинальных рубцов при проникающих ранениях иногда приходится прибегать к послабляющей ретинотомии, изредка к круговой. При наличии ПВР степеней B и C с передней или задней контракцией, с большими разрывами и ригидностью сетчатки возможна витреоретинальная хирургия с применением кратковременной (не более 3 месяцев) тампонады заместителями стекловидного тела, в том числе силиконовыми маслами (HD – при нижних разрывах, 1000–5700 сс – при верхних). При этом желательно дополнение хирургии эписклеральным пломбированием при наличии периферических разрывов или отрывов сетчатки. За 1–3 месяца не успевает развиться декомпенсация роговицы, но требуется очень тщательный ее контроль и своевременное удаление силиконового масла из глаза. В это время обязательно применение гипотензивных инстилляционных препаратов и контроль ВГД. Оптимальны комбинированные препараты типа Косопта, сочетающие в себе бета-блокатор и ингибитор карбоангидразы, или их совместное применение, при недостаточности эффекта возможно осторожное (при отсутствии признаков активного воспалительного процесса в глазу) присо-

единение к лечению простагландинов (ксалатана, траватана). Имплантация иридохрусталиковой диафрагмы в таких случаях целесообразна не ранее 6–12 мес. после удаления силиконового масла.

Лишь в крайних случаях, когда не удается добиться успеха в результате витреоретинальной хирургии и необходимо длительное применение тампонирующих полость стекловидного тела средств, возможна комбинированная операция с применением силиконового масла 5700 сс и имплантацией ИХД с периферической колобомой на 6 ч. как разграничителя сред, предотвращающего контакт силиконового масла с роговицей и препятствующего развитию вторичной глаукомы и эпителиально-эндотелиальной дистрофии роговицы.

В ходе комбинированной хирургии после обработки операционного поля и местной анестезии при необходимости производят эписклеральное пломбирование разрывов сетчатки силиконовой губкой, затем выполняют проколы склеры в проекции плоской части цилиарного тела, устанавливают порты 25 или 23 Ga, присоединяют ирригационную канюлю. При наличии катарактального хрусталика его удаляют, как описано выше, накладывают временный герметизирующий шов на склеророговичный тоннель. ИХД сразу не имплантируют, чтобы из-за непрозрачности гаптической части не ухудшить визуализацию периферии сетчатки. Далее производят витрэктомию в максимальном объеме, удаляют эпиретинальную мембрану, сетчатку расправляют на жидком перфторорганическом соединении, производят эндолазеркоагуляцию вокруг разрыва сетчатки. Затем по одной из описанных методик имплантируют ИХД. Особенностью такой имплантации является необходимость подшивания диафрагмы при отсутствии капсулярной поддержки не менее чем в 3 точках для того, чтобы последующая тампонада силиконовым маслом не смещала ИХД от фронтальной плоскости. Склеральный тоннель надежно герметизируют. Далее вводят световод и экструзионную иглу для удаления ПФОС, заменяют ПФОС на силиконовое масло. Операцию заканчивают герметизацией склеральных и конъюнктивальных разрезов. В послеоперационном периоде больному придают необходимое положение вниз или вверх лицом в зависимости от типа применяемого силикона, который удаляют через 1–3 месяца. При выполнении подобной операции как метода лечения начальной субатрофии глазного яблока или при безуспешных попытках закончить силиконовую тампонаду удаление масла не планируется. ИХД при таких операциях выполняет не только оптическую и косметическую роль, но и функцию разграничителя сред при длительной тампонаде витреальной полости силиконовым маслом. Кроме того, при отслойке цилиарного тела при субатрофии глазного яблока перед интравитреальным этапом операции его подшивают на всем протяжении отслойки.

3.9
Операционные осложнения

В ходе имплантации ИХД, помимо рутинных осложнений, встречающихся при других офтальмохирургических вмешательствах, возможны специфические.

Наиболее вероятным осложнением является частичный ***гемофтальм***, возникающий при кровотечении из поврежденных цилиарных отростков при транссклеральном подшивании ИХД, т.к. нити через цилиарную борозду проводятся часто вслепую, без визуального контроля. Игла может пройти через цилиарное тело, через цилиарные отростки, которые в результате травмы чаще имеют переднее расположение. Для купирования данного осложнения необходимо интраоперационно поднять внутриглазное давление, повысив давление подачи ирригации в глаз через склеротомический порт или через роговичный парацентез через витреальный комбайн или за счет увеличения высоты бутыли с ирригационной жидкостью. В переднюю и заднюю камеры глаза можно ввести раствор аминокапроновой кислоты с 0,9% физиологическим раствором в разведении 1:1, внутривенно используют дицинон и аминокапроновую кислоту. Кровотечение обычно бывает незначительным и довольно быстро останавливается. В послеоперационном периоде таким пациентам желательно дополнительно назначать консервативную рассасывающую терапию (парабульбарно 1% эмоксипин и со 2–3 дня – гемазу, субконъюнктивально – гистохром, внутрь со 2–3 дня при сохраняющемся гемофтальме или гифеме – тромбовазим). Обычно частичный гемофтальм хорошо рассасывается и не оказывает отрицательного влияния на исход операции. Но при выраженном кровотечении и возникновении полного или длительно не рассасывающегося гемофтальма для исключения в дальнейшем тракций сетчатки необходима витрэктомия.

При осложнениях, полученных ***в ходе экстракции осложненной катаракты***, таких как ***обширный разрыв капсулы, отрыв цинновых связок*** в каком-нибудь меридиане, можно изменить метод имплантации. Вместо планируемой имплантации в капсулярный мешок модели ИХД без опорных элементов или с их срезанием следует воспользоваться моделью с опорными элементами и имплантировать ИХД на поверхность капсулярного мешка в цилиарную борозду без применения шовной фиксации или подшить за один опорный элемент в проекции отрыва цинновых связок. На случай таких осложнений необходимо иметь либо запасной экземпляр ИХД, либо модель с опорными элементами, которые нельзя срезать раньше, чем хирург не будет уверен в возможности интракапсулярной имплантации.

Возможным интраоперационным осложнением может быть ***разрыв капсулы хрусталика в момент имплантации в капсульный мешок ИХД без опорных гаптических элементов***. Если разрыв большой и локализуется в нижнем сегменте, то существует вероятность дислокации ИХД в витреальную полость.

Надежды на закрепление ИХД в результате склеивания переднего и заднего листков капсульного мешка, как при имплантации стандартных ИОЛ, нет, т. к. дисковидная гаптика занимает весь объем капсульного мешка. Поэтому при возникновении такой угрозы рекомендуется эксплантация ИХД. Для этого одной рукой ИХД удерживается в передней камере, а другой – почти полностью разрезается на две половинки, затем деликатно удаляется через тоннельный разрез. На остатки капсулы рекомендуется имплантировать новую ИХД, располагая опорные гаптические элементы в цилиарной борозде. Если в запасе нет новой диафрагмы, то возможна попытка шовной фиксации ИХД к склере без временной эксплантации либо можно расширить тоннель до 6–7 мм для исключения новых тракций на цинновую связку и временно эксплантировать дислоцированную ИХД. Далее разметчиком на склере определяются места будущей шовной фиксации, прошивается по периферии дисковидная гаптика ИХД, проводятся транссклерально ab interno нити, как при стандартной имплантации ИХД с шовной фиксацией, затем вновь имплантируется диафрагма. Это более простой путь решения проблемы.

Одним из самых опасных по последствиям является ***интраоперационный коллапс глазного яблока***. Как было отмечено ранее, это может привести к сосудистой катастрофе и резкому снижению ожидаемой остроты зрения. Для профилактики таких явлений в ходе имплантации обязательно применяют интраокулярную ирригацию BSS-раствора, которая должна производиться с давлением около 25 мм рт. ст. или высота бутыли с ирригационной жидкостью не должна превышать 70–90 см. Если в ходе операции произошел перепад ВГД, то в конце операции рекомендуется выполнить ретробульбарную инъекцию сосудорасширяющих препаратов (0,5 % – 0,5 мл новокаина с 2 %-0,5 мл папаверина, либо 2 % – 1,0 мл никотиновой кислоты), внутривенно капельно ввести 2,4 % раствор эуфиллина, в нос закапать 0,1 % семакс, сублингвально применить нитроглицерин и т. д. Необходим обязательный контроль зрительных функций в день операции. Большое значение имеет качественная анестезия, особенно для пациентов с лабильной психикой. Особенно это важно, если операция выполняется на «авитричном» глазу, на котором ранее производилась субтотальная витрэктомия, поэтому в момент имплантации ИХД через относительно большой разрез повышается риск перепада внутриглазного давления. И как следствие – резкий спазм сосудов, кровоснабжающих сетчатку и зрительный нерв, или даже тромбоэмболия этих сосудов. Для таких пациентов оптимальным видом анестезии является общий наркоз с ларингеальной маской.

Современные хирургические технологии, аппаратура и инструментарий дают возможность свести к минимуму число осложнений. Конструкция ИХД позволяет хирургу творчески подойти к выбору метода имплантации, внести коррективы в ходе операции. Выявленные на операционном столе особенности травмированного глаза могут повлиять на выбор метода фиксации. Отсутствие необходимости шовной фиксации ИХД или ее минимальное применение значительно уменьшают операционную травму, снижают риск интра- и послеоперационных осложнений на глазах с тяжелой сочетанной посттравматической патологией, облегчают выполнение операции.

ЗАКЛЮЧЕНИЕ

ЗАКЛЮЧЕНИЕ

Конструкция разработанных моделей ИХД позволяет учитывать площадь дефектов радужной оболочки, применять их в хирургии малых разрезов, сводить к минимуму площадь контакта с реактивными структурами глаза, обеспечивать самоцентрацию, стабильность положения и возможность адаптации к размерам глаза, ограничивать необходимость шовной транссклеральной фиксации, уменьшать операционную травму, снижать риск интра- и послеоперационных осложнений. Технология изготовления монолитной по конструкции и сборной по использованию фотополимеризующихся композиций с различными механическими свойствами ИХД позволяет обеспечивать высокие оптические показатели, эластичность, прочность, «память формы», отсечение УФ-спектра. Метод получения широкой цветовой гаммы и рисунка гаптической части ИХД с применением в качестве красителей неорганических пигментов определяет эффективность рассеяния света и создает необходимый косметический эффект в отраженном свете путем оптимального подбора цветовой гаммы пигментов, а разработанный каталог-веер значительно облегчает индивидуальный подбор необходимой ИХД в соответствии с рисунком и цветом парного здорового глаза. Используемые методы блокировки процесса выделения и накопления радикалов в ходе фотохимического технологического процесса обеспечивают экспериментально доказанную стабильность физико-химических свойств и медико-биологическую безопасность ИХД в соответствии с международными и российскими требованиями, предъявляемыми к изделиям, постоянно контактирующим с внутренней средой глаза.

Разработаная технология имплантации ИХД и последовательность ее узловых моментов позволяет учитывать исходную степень повреждения переднего сегмента глазного яблока (сохранность капсулярного мешка хрусталика, наличие или отсутствие «аниридической» фиброзной мембраны, обширность и локализация рубцовых деформаций переднего отрезка глаза) и наличие сопутствующей патологии его заднего отрезка. Выраженность и длительность послеоперационной реакции зависит не от способа ее фиксации в глазу, а от степени тяжести исходных патологических изменений и, как следствие, от объема хирургического вмешательства. ИХД эффективно и безопасно восстанавливает анатомию глаза, одномоментно решая оптические, диафрагмальные и косметические задачи, являясь основным звеном медико-социальной реабилитации больных с сочетанной патологией радужки и хрусталика.

СПИСОК ЛИТЕРАТУРЫ

1. Аветисов С.Э. Отдаленные результаты коррекции афакии с помощью интраокулярных линз со склеральной фиксацией / С.Э. Аветисов, Д.В. Липатов // Современные технологии хирургии катаракты: сб. науч. ст. – М., 2001. – С. 7–11.

2. Азнабаев М.Т. Пластическая хирургия радужки / М.Т. Азнабаев, В.К. Суркова, Г.А. Никова. – Уфа: Гилем, 1997. – 156 с.

3. Азовский А.С. Фистулизирующие операции с использованием аллодренажей при вторичной посттравматической глаукоме / А.С. Азовский, Е.Н. Марков // Съезд офтальмологов России, 7-й: тез. докл. – М., 2000. – Ч. 1. – С. 93–94.

4. Аксенов А.О. Реабилитация больных с посттравматическими дефектами радужки и хрусталика / А.О. Аксенов // Клиника и лечение повреждений глаз при экстремальных и криминальных ситуациях: материалы науч.-практ. конф. – М., 1993. – С. 64–65.

5. Анисимов С.И. Влияние гидрофобных и гидрофильных свойств полимера на состояние переднего отрезка глаза в эксперименте / С.И. Анисимов, Ю.А. Южелевский, И.Л. Бененсон // Хирургия катаракты: сб. науч. тр. – М., 1983. – С. 103–106.

6. Анисимов С.И. Сравнительная оценка материалов для эластичных переднекамерных линз: дис. … канд. мед. наук / С.И. Анисимов.– М., 1985. – 183 с.

7. Афанасьева Н.И. Комплексные исследования токсичности силиконовых интраокулярных линз в эксперименте / Н.И. Афанасьева, Л.С. Чаброва, С.Н. Багров, В.Г. Кохреидзе, С.Р. Нанушьян // Высокочистые полимерные материалы в технике: тез. докл. межотраслевых науч. конф., совещаний, семинаров. – М., 1987. – С. 38–39.

8. Багров С.Н. Первый опыт иридопластики / С.Н. Багров, А.О. Аксенов, А.В. Осипов и др. // Съезд офтальмологов России, 6-й: тез. докл. – М., 1994. – С. 13.

9. Балашевич Л.И. Рефракционная хирургия / Л.И. Балашевич. – СПб.: Издательский дом СПбМАПО, 2002. – С. 35, 40.

10. Балашова Н.Х. Контузионная травма после радиальной кератотомии / Н.Х. Балашова, Н.Ф. Коростелева, С.Т. Рыдевский // Новое в офтальмологии. – 1997. – № 4. – С. 22–23.

11. Балдаева Э.В. Заднекамерная интраокулярная коррекция в хирургии травматических катаракт: дис. … канд. мед. наук / Э.В. Балдаева. – М., 1992. – 198 с.

12. Баранов И.Я. О способе повышения эффективности антиглаукоматозных операций / И.Я. Баранов, В.Н. Борцов, Л.М. Константинова // Вестн. офтальмол. – 1991. – № 3. – С. 9–14.

13. Батьков Е.Н. Имплантация эластичной заднекамерной интраокулярной линзы при несостоятельности капсульно-связочного аппарата хрусталика: дис. … канд. мед. наук / Е.Н. Батьков. – М., 2010. – С. 79–81.

14. Бененсон И.Л. Разработка и применение искусственного хрусталика глаза на основе прозрачных полиорганосилоксанов (силиконов): автореф. дис. … канд. мед. наук / И.Л. Бененсон. – М., 1986. – 18 с.

15. Боброва Н.Ф. Офтальмотонус и гидродинамика глаза у больных с травматической аниридией / Н.Ф. Боброва // Офтальмол. журн. – 1978. – № 5. – С. 349–353.

16. Боброва Н.Ф. Классификация и тактика хирургического лечения сочетанных травм переднего отдела глаза у детей / Н.Ф. Боброва // Офтальмол. журн. – 1992. – № 2. – С. 91–95.

17. Боброва Н.Ф. Травмы глаза у детей / Н.Ф. Боброва. – М.: Медицина, 2003. – 192 с.

18. Валеева Р.Г. Особенности клинического течения травм глаз у лиц, перенесших кератотомию / Р.Г. Валеева, В.С. Тришина // Вестн. офтальмол. – 1996. – № 3. – С. 9–11.

19. Венгер Г.Е. Классификация травматических повреждений радужной оболочки и показания к их хирургическому лечению / Г.Е. Венгер // Актуальные проблемы офтальмологии. – Баку, 1977. – С. 277–279.

20. Венгер Г.Е. Восстановительная хирургия радужной оболочки при травмах глаза и их исходах: автореф. дис. … д-ра мед. наук / Г.Е. Венгер – Одесса, 1984. – 33 с.

21. Венгер Г.Е. Вторичная глаукома при травмах глаз, осложненных повреждением хрусталика / Г.Е. Венгер, Н.А. Чуднявцева // Офтальмол. журн. – 1987. – № 4. – С. 201–205.

22. Венгер Г.Е. Имплантация искусственной радужной оболочки при тяжелых травмах глаз / Г.Е. Венгер // Офтальмол. журн. – 1992. – № 2. – С. 65–69.

23. Венгер Г.Е. Особенности структуры, клиники и лечения повреждений глаз при боевых ситуациях и в мирное время / Г.Е. Венгер, Л.М. Калицев // Науч.-практ. конф. – Суздаль, 1993. – С. 6–9.

24. Венгер Г.Е. Реконструктивная хирургия радужной оболочки / Г.Е. Венгер, С.А. Рыков, Л.В. Венгер. – Киев: Логос, 2006. – 256 с.

25. Волков В.В. Хирургическое устранение врожденной колобомы радужки на обоих глазах / В.В. Волков, В.Н. Черноусенко // Офтальмол. журн. – 1975. – № 7. – С. 548–549.

26. Волков В.В. Диодлазерная транссклеральная контактная циклокоагуляция в лечении вторичной глаукомы и офтальмогипертензии / В.В. Волков, А.Б. Качанов // Офтальмол. журн. – 1993. – № 5–6. – С. 274–277.

27. Волков В.В. Об оптимальных сроках офтальмохирургической помощи при тяжелых повреждениях глаз в условиях мирного времени / В.В. Волков, Ю.С. Астахов, Г.А. Даль, В.М. Тулина // Актуальные проблемы современной офтальмологии. – Саратов, 1996. – С. 15–18.

28. Волков В.В. Офтальмохирургия с использованием полимеров / В.В. Волков, В.В. Бржевский, Н.А. Ушаков. – СПб.: Гиппократ, 2003. – 415 с.

29. Вургафт Я.М. Результаты интраокулярной коррекции афакии с применением метода транссклеральной фиксации ИОЛ / Я.М. Вургафт, М.М. Зубрилова, Г.Р. Анисимова и др. // Современные технологии хирургии катаракты: сб. науч. ст. – М., 2001. – С. 56–58.

30. Гмыря А.И. Хирургическое лечение вторичной глаукомы при бельмах травматического генеза / А.И. Гмыря, Л.Н. Петросова // Офтальмол. журн. – 1987. – № 4. – С. 210–211.

31. Горгиладзе Т.У. Вторичная глаукома на глазах с бельмами и после кератопластики / Т.У. Горгиладзе. – Тбилиси: Сабчота Сакартвело, 1979. – С. 88.

32. Горлина Т.Л. Осложнения радиальной кератотомии, профилактика и лечение: автореф. дис. … канд. мед. наук / Т.Л. Горлина. – М., 1993. – 24 с.

33. Гундорова Р.А., Орлова Е.М., Чуркина М.Н. Особенности хирургического вмешательства при экстракции катаракты с целью создания оптимальных условий для коррекции контактными линзами / Р.А. Гундорова, Е.М. Орлова, М.Н. Чуркина // Вестн. офтальмол. – 1971. – № 1. – С. 24–27.

34. Гундорова Р.А. Перспективы развития анатомо-реконструктивной хирургии глаза / Р.А. Гундорова, Г.В. Легеза // Съезд офтальмологов СССР, 4-й: материалы. – М., 1973. – Т. 2. – С. 582–591.

35. Гундорова Р.А. Травмы глаза / Р.А. Гундорова, А.А. Малаев, А.И. Южаков. – М.: Медицина, 1986. – 368 с.

36. Гундорова Р.А. Патогенетическая классификация посттравматичес кой глаукомы / Р.А. Гундорова, А.В. Степанов // Офтальмохирургия. – 1993. – № 2. – С. 27–32.

37. Гундорова Р.А. Перспективы использования углеродных материалов в офтальмохирургии / Р.А. Гундорова, В.П. Быков, М.Г. Катаев, И.А. Филатова и др. // Съезд офтальмологов России, 6-й: тез. докл. – М., 1994. – С. 334.

38. Гундорова Р.А. Повреждения глаз в чрезвычайных ситуациях / Р.А. Гундорова, В.В. Кашников. – Новосибирск, 2002. – С. 5, 39, 42–48.

39. Гундорова Р.А. Приоритетные направления в проблеме глазного травматизма / Р.А. Гундорова // Вестн. офтальмол. – 2004. – № 1. – С. 12–14.

40. Гундорова Р.А. Клинический атлас травмы глаза / Р.А. Гундорова, В.В. Кашников, В.В. Нероев и др. – Новосибирск, 2005. – 179 с.

41. Гундорова Р.А. Повреждения органа зрения. Вопросы, требующие дальнейших разработок / Р.А. Гундорова // Съезд офтальмологов России, 8-й: тез. докл. – М., 2005. – С. 522–524.

42. Гундорова Р.А. Современная офтальмотравматология / Р.А. Гундорова, А.В. Степанов, Н.Ф. Курбанова. – М.: Медицина, 2007. – 256 с.

43. Джаруллазаде Ч.Д. Силиконовые материалы в реконструктивной хирургии переднего отдела глаза и его слезного аппарата: автореф. дис. … д-ра мед. наук / Ч.Д. Джаруллазаде. – М., 1989. – 32 с.

44. Егорова Э.В. Комплексное хирургическое лечение стационарных травматических катаракт с использованием интраокулярной коррекции: автореф. дис. … д-ра мед. наук / Э.В. Егорова. – М, 1978. – 29 с.

45. Егорова Э.В. Интраокулярная коррекция афакии у больных глаукомой / Э.В. Егорова, А.В. Сидорова, Л.Н. Борискина, Э.Л. Сапегина // Съезд офтальмологов России, 7-й: тез. докл. – М., 2000. – Ч. 1. – С. 32–33.

46. Еричев В.П. Рефрактерная глаукома: особенности лечения / В.П. Еричев // Вестн. офтальмол. – 2000. – № 5. – С. 8–10.

47. Жабоедов Т.Д. Травматические разрывы глазного яблока после радиальной кератотомии / Т.Д. Жабоедов, Г.С. Бондарева // Вестн. офтальмол. – 1990. – № 2. – С. 64–65.

48. Зуев В.К. Оценка интенсивности репаративных процессов у пациентов с высоким риском развития избыточного послеоперационного рубцевания / В.К. Зуев, Е.С. Иванова, Т.В. Соколовская // Съезд офтальмологов России, 7-й: тез. докл. – М., 2000. – Ч. 1. – С. 135.

49. Иванов Д.И. Развитие операции трансцилиарного дренирования задней камеры при глаукомах с органическим блоком угла передней камеры / Д.И. Иванов, Х.П. Тахчиди, Н.В. Стренев // Съезд офтальмологов России, 7-й: тез. докл. – М., 2000. – Ч. 1. – С. 135–136.

50. Ивашина А.И. Хирургическая коррекция близорукости методом передней кератотомии: автореф. дис. … д-ра мед. наук / А.И. Ивашина. – М., 1989. – 47 с.

51. Ивашина А.И. Полимерные имплантаты в офтальмологии / А.И. Ивашина, Т.А. Тупикова, А.О. Аксенов и др. // Всесоюз. совещание по полимерным оптическим материалам, 5-е: тез. пленар. и стенд. докл. – Л., 1991. – С. 53–54.

52. Иоффе Д.И. Пластические операции на радужной оболочке: автореф. дис. … канд. мед. наук / Д.И. Иоффе. – М., 1976. – 15 с.

53. Иошин И.Э. Внекапсульная фиксация ИОЛ при патологии хрусталика в осложненных ситуациях: дис. … д-ра мед. наук / И.Э. Иошин. – М., 1998. – 298 с.

54. Иошин И.Э. Состояние увеального тракта после имплантации коллагеновых ИОЛ с иридовитреальной фиксацией при отсутствии капсулы хрусталика / И.Э. Иошин, В.Я. Кишкина, Д.Г. Узунян и др. // Офтальмохирургия. – 1998. – № 1. – С. 32–37.

55. Иошин И.Э. Хирургическое лечение травматической афакии и аниридии с использованием иридохрусталиковой диафрагмы / И.Э. Иошин, Э.В. Егорова, А.И. Толчинская и др. // Новое в офтальмологии. – 2000. – № 1. – С. 34–35.

56. Иошин И.Э. Хирургическое лечение аниридии / И.Э. Иошин, Н.П. Соболев, А.И. Толчинская и др. // Новые технологии микрохирургии глаза: науч.-практ. конф., 12-я: материалы. – Оренбург: ИПК «Газпромпечать», 2001. – С. 190–193.

57. Иошин И.Э. Склеральная фиксация ИОЛ на три точки в отсутствие задней капсулы / И.Э. Иошин, В.В. Тепловодская, Н.П. Соболев // Российский симпозиум по рефракционной и пластической хирургии глаза, 4-й: сб. науч. ст. – М., 2002. – С. 146–148.

58. Иошин И.Э. Хирургическое лечение травматических повреждений хрусталика / И.Э. Иошин // М.: Медицина. – 2007. – С. 180–221.

59. ИСО 10993:99 – Изделие медицинское. Оценка биологического действия медицинских изделий.

60. ИСО 11979:99 – Офтальмологические имплантаты. Интраокулярные линзы.

61. Кадымова Ф.Э. Эффективность глубокой склерэктомии с эксплантодренированием в лечении вторичной посттравматической оперированной глаукомы у детей / Ф.Э. Кадымова // Сборник научных трудов Аз. НИИ офтальмологии. – Баку, 1991. – С. 128–133.

62. Канюков В.Н. Прогнозирование эффекта аутоиридопластики перед имплантацией ИОЛ / В.Н. Канюков, Ю.И. Лановская // Международный симпозиум по рефракционной хирургии, имплантации ИОЛ и комплексному лечению атрофии зрительного нерва: тез. докл. – М., 1991. – С. 131.

63. Карягин В.Ф. Способ закрытой иридопластики при прозрачном хрусталике / В.Ф. Карягин // Вестн. офтальмол. – 1990. – № 2. – С. 11–13.

64. Катмакова М.А. Информативность ультразвуковой биомикроскопии в диагностике травматических повреждений переднего сегмента глаза при определении тактики лечения / М.А. Катмакова, Э.В. Егорова, Н.А. Поздеева // VII Всероссийская научно-практическая конференция с международным участием «Федоровские чтения – 2008»: сб. науч. ст. – М., 2008. – С. 288–289.

65. Киселев А.Г. Профилактика и микрохирургия посттравматической глаукомы / А.Г. Киселев, А.В. Выходцев, Т.В. Ковалева и др. // Съезд офтальмологов России, 6-й: тез. докл. – М., 1994. – С. 227.

66. Кишкина В.Я. Состояние микроциркуляции переднего сегмента миопических глаз / В.Я. Кишкина, Н.Т. Тимошкина, Б.Э. Малюгин и др. // Офтальмохирургия. – 1998. – № 2. – С. 47–51.

67. Копаев С.Ю. Оптимизация поверхности интраокулярных линз: автореф. дис. … канд. мед. наук / С.Ю. Копаев. – М., 1991. – 22 с.

68. Копаева В.Г. Систематизация операций, выполняемых на основе сквозной субтотальной кератопластики / В.Г. Копаева // Всероссийская школа офтальмологов, 3-я: сб. науч. тр. – М, 2004. – С. 196–199.

69. Коровенков Р.И. Справочник по офтальмологической семиологии. Эпонимы / Р.И. Коровенков. – СПб: Химиздат, 1999. – 480 с.

70. Коростелева Н.Ф. Механические параметры капсулы хрусталика и упругие силы опорных элементов интраокулярных линз / Н.Ф. Коростелева, Н.А. Сушкова, Н.А. Струсова, В.Н. Трубилин // Вестн. офтальмол. – 1985. – Т. 101. – № 6. – С. 18–20.

71. Коростелева Н.Ф. Биофизические аспекты интраокулярной фиксации ИОЛ / Н.Ф. Коростелева, Н.А. Сушкова // Международный симпозиум по имплантации интраокулярных линз и рефракционной хирургии: материалы. – М., 1987. – С. 30–33.

72. Краснов М.М. Реконструктивная хирургия в современной офтальмологии / М.М. Краснов // Реконструктивная офтальмохирургия. – М., 1979. – С. 3–6.

73. Кривцов С.К. Интраокулярная коррекция при травматических дефектах радужной оболочки / С.К. Кривцов, Л.И. Кириченко // Международный симпозиум по рефракционной хирургии, имплантации ИОЛ и комплексному лечению атрофии зрительного нерва: тез. докл. – М., 1991. – С. 142.

74. Кроль Д.С. Патогенетическая классификация вторичной травматической глаукомы / Д.С. Кроль, Т.А. Мясникова, Ю.А. Трунина // Актуальные проблемы современной офтальмологии: Поволжская НПК офтальмологов: материалы. – Саратов, 1996. – С. 50–52.

75. Круглякова Г.М. Значение биомикроскопии в комплексной токсикологической оценке полимерных материалов / Г.М. Круглякова // Современная технология хирургии хрусталика и интраокулярной коррекции: сб. науч. тр. – М., 1988. – С. 15–20.

76. Круглякова Г.М. Преимущества силиконовых ИОЛ в интраокулярной коррекции травматических катаракт и афакий / Г.М. Круглякова, Э.В. Балдаева // Всесоюзное совещание по полимерным оптическим материалам, 5-е: тез. пленар. и стенд. докл. – Л., 1991. – С. 55.

77. Кудрявцев Ю.П. Карбин – третья аллотропная форма углерода / Ю.П. Кудрявцев // Изв. Акад. наук. Сер. Химия. – 1993. – № 3. – С. 450–463.

78. Либман Е.С. Основные медико-социальные характеристики инвалидности вследствие тяжелых последствий травм органа зрения / Е.С. Либман, Р.А. Шлимович, Ю.А. Белов // Офтальмол. журн. – 1976. – № 5. – С. 331–334.

79. Либман Е.С. Первичная инвалидность вследствие повреждений органа зрения в Российской Федерации / Е.С. Либман, И.В. Бочарова, Е.В. Шахова и др. // Неотложная помощь, реабилитация и лечение осложнений при травмах органа зрения и чрезвычайных ситуациях: сб. науч. тр. – М., 2003. – С. 5–8.

80. Либман Е.С. Современные позиции клинико-социальной офтальмологии / Е.С. Либман // Вестн. офтальмол. – 2004. – № 1. – С. 10–12.

81. Линник Л.Ф. Интракорнеальная пересадка склеры как метод закрытия дефектов радужной оболочки / Л.Ф. Линник, И.Л. Салок // Офтальмол. журн. – 1975. – № 7. – С. 543.

82. Линник Л.Ф. Результаты имплантации заднекамерной ИОЛ, фиксируемой в цилиарной борозде на три точки / Л.Ф. Линник, Л.А. Черняков, В.И. Никитенко // Междунар. симпозиум по имплантации интраокулярных линз и рефракционной хирургии: материалы. – М., 1987. – С. 34–39.

83. Линник Л.Ф. Клинический анализ результатов 350 имплантаций заднекамерной интраокулярной линзы с фиксацией в борозде цилиарного тела на три точки / Л.Ф. Линник, Л.А. Черняков, В.И. Никитенко // Офтальмохирургия. – 1989. – № 1/2. – С. 14–18.

84. Малов В.М. Интраокулярная коррекция афакии и возможности повышения ее эффективности: автореф. дис. … д-ра мед. наук / В.М. Малов. – Куйбышев, 1988. – 30 с.

85. Манабу С. Полимеры медицинского назначения / С. Манабу. – М.: Медицина, 1981. – 108 с.

86. Мулдашев Э.Р. Аллотрансплантаты для офтальмохирургии / Э.Р. Мулдашев, С.А. Муслимов // Науч.-техн. докл. – Уфа, 1987. – С. 2–30.

87. Мулдашев Э.Р. Реконструктивно-регенеративный подход в лечении вторичной глаукомы / Э.Р. Мулдашев, Г.Г. Корнилаева, С.А. Муслимов // Российский симпозиум по рефракционной и пластической хирургии глаза, 4-й: сб. науч. ст. – М., 2002. – С. 235–237.

88. Мясникова Т.А. Некоторые особенности вторичной контузионной глаукомы: автореф. дис. … канд. мед. наук / Т.А. Мясникова. – М., 1989. – 21 с.

89. Николаев В.Н. Модификация литьевых полиуретанов / В.Н. Николаев. – М.: Прогресс-традиция, 2003. – С. 224–226.

90. Острецова Н.И. Старение силиконовых каучуков в живом организме / Н.И. Острецова, А.И. Неверов // Высокомолекулярные соединения. – 1974. – Вып. 16. – № 1. – С. 55–59.

91. Пантелеев Е.Н. Расчет константы А для искусственной иридохрусталиковой диафрагмы / Е.Н. Пантелеев, А.Н. Бессарабов, Н.А. Поздеева // Офтальмохирургия. – 2006. – № 1. – С. 42–44.

92. Паштаев Н.П. Экспериментальные исследования и физико-химическая характеристика полиорганосилоксана, используемого для изготовления интраокулярных линз / Н.П. Паштаев, Г.Б. Назаренко, Т.С. Зархина // Международн. симпозиум по рефракционной хирургии, имплантации ИОЛ и комплексному лечению атрофии зрительного нерва: тез. докл. – М., 1991. – С. 157.

93. Паштаев Н.П. Имплантация комбинированных силоксано-полиметилметакрилатных интраокулярных линз / Н.П. Паштаев, Г.Б. Назаренко / Съезд офтальмологов России, 6-й: тез. докл. – М., 1994. – С. 61.

94. Паштаев Н.П. Отдаленные результаты 1000 операций удаления катаракты с имплантацией комбинированной ИОЛ / Н.П. Паштаев, С.В. Сусликов // Офтальмохирургия. – 1997. – № 2. – С. 20–24.

95. Паштаев Н.П. Перспективы применения углеродных алмазоподобных карбинсодержащих покрытий в офтальмологии / Н.П. Паштаев, Н.А. Петрова-Поздеева, Н.Д. Новиков // Офтальмохирургия. – 1997. – № 3. – С. 74–77.

96. Паштаев Н.П. Имплантация комбинированной ИОЛ «радужка-хрусталик» при аниридии с афакией / Н.П. Паштаев, Н.А. Петрова-Поздеева // Офтальмохирургия. – 1998. – № 3. – С. 11–16.

97. Паштаев Н.П. Хирургическое лечение патологии хрусталика и радужки на основе имплантации комбинированной ИОЛ: дис. … д-ра мед. наук / Н.П. Паштаев. – М., 1999. – 315 с.

98. Паштаев Н.П. Имплантация комбинированной ИОЛ «радужка-хрусталик» при аниридии с афакией // Съезд офтальмологов России, 7-й: тез. докл. – М., 2000. – Ч. 1. – С. 66.

99. Паштаев Н.П. Коррекция аниридии и афакии / Н.П. Паштаев, Н.А. Поздеева // Евро-Азиатская конф. по офтальмохирургии, 2-я: материалы. – Екатеринбург, 2001. – С. 212.

100. Паштаев Н.П. Коррекция аниридии и афакии / Н.П. Паштаев, Н.А. Поздеева // Проблемы и перспективы здравоохранения: научно-практ. конф., посв. 200-летию Ульяновской обл. клин. б-цы № 1, 36-я: материалы. – Ульяновск, 2001. – С. 284–285.

101. Паштаев Н.П. Коррекция травматической афакии и аниридии / Н.П. Паштаев, Н.А. Поздеева // Офтальмохирургия. – 2001. – № 4. – С. 10–15.

102. Паштаев Н.П. Поэтапная реконструкция переднего отрезка глаза у больных с рефрактерной глаукомой / Н.П. Паштаев, Н.Ю. Горбунова, В.В. Скворцов, Н.А. Поздеева // Материалы IV Евро-Азиатской конференции по офтальмохирургии. – Екатеринбург, 2006. – С. 54.

103. Паштаев Н.П. Хирургическая реабилитация больных с рефрактерной глаукомой / Н.П. Паштаев, Н.Ю. Горбунова, Н.А. Поздеева // Здравоохранение Чувашии. – 2006. – № 2. – С. 5–8.

104. Паштаев Н.П. Первые результаты использования фемтосекундного лазера при сквозной кератопластике / Н.П. Паштаев, Л.В. Лебедь, Н.А. Поздеева // Кубанский научный медицинский вестник. – 2011. – № 1. – С. 104–110.

105. Перова Н.В. Особенности доклинической оценки интраокулярных линз / Н.В. Перова, В.И. Севастьянов, И.А. Довжик // Рос. симпозиум по рефракционной и пластической хирургии глаза, 4-й: сб. науч. ст. – М., 2002. – С. 170–173.

106. Перова Н.В. Дифференцированный подход к доклинической оценке биологической безопасности имплантатов: автореф. дис. … д-ра мед. наук / Н.В. Перова. – М., 2004. – 53 с.

107. Поздеева Н.А. Реконструктивная хирургия аниридии и афакии / Н.А. Поздеева, Н.П. Паштаев, В.П. Лукин, В.Н. Треушников, Д.В. Волков, Д.В. Викторова, О.В. Старостина // Бюллетень Восточно-сибирского научного центра Сибирского отделения Российской академии медицинских наук. – 2004. – № 2. – С. 128–131.

108. Поздеева Н.А. Новая модель искусственной иридохрусталиковой диафрагмы для реконструктивной хирургии сочетанной патологии радужки и хрусталика / Н.А. Поздеева, Н.П. Паштаев // Материалы I конференции офтальмологов Русского Севера. – Вологда, 2004. – С. 58–59.

109. Поздеева Н.А. Разработка и экспериментальные исследования новой модели иридохрусталиковой диафрагмы для коррекции сочетанной патологии радужки и хрусталика / Н.А. Поздеева, Н.П. Паштаев // Вестник Оренбургского государственного университета: V Российская науч.-практ. конф., посв. 15-летию Оренбургского филиала МНТК «МГ». – Оренбург, 2004. – С. 20–23.

110. Поздеева Н.А. Реконструктивная хирургия аниридии и афакии / Н.А. Поздеева, Н.П. Паштаев, В.В. Треушников, Д.В. Волков, Е.А. Викторова, О.В. Старостина, В.П. Лукин // III Всероссийская школа офтальмологов: сб. науч. тр. – М., 2004. – С. 207–211.

111. Поздеева Н.А. Имплантация искусственной иридохрусталиковой диафрагмы пациентам с врожденной аниридией / Н.А. Поздеева, Н.П. Паштаев // Запобігання сліпоті у дітей в Украіні в рамках виконання програми ВООЗ «Зір–2020» з практичним семінаром «Жива хірургія»: междунар. науч.-практ. конф. офтальмологов Украины: тези та лекції. – Киев, 2005. – С. 238–240.

112. Поздеева Н.А. Реконструктивная хирургия сочетанной патологии радужки и хрусталика / Н.А. Поздеева, Н.П. Паштаев // Съезд офтальмологов России, 8-й: тез. докл. – М., 2005. – С. 609.

113. Поздеева Н.А. Реконструкция переднего сегмента глаза при сочетанной патологии радужки и хрусталика / Н.А. Поздеева, Н.П. Паштаев // VII конференция офтальмологов в Республике Молдова. – Кишинев, 2005. – С. 30–31.

114. Поздеева Н.А. Реконструктивная хирургия сочетанной патологии радужки и хрусталика на основе имплантации искусственной иридохрусталиковой диафрагмы: дис. … канд. мед. наук / Н.А. Поздеева. – М., 2005. – 181 с.

115. Поздеева Н.А. Искусственная иридохрусталиковая диафрагма для реконструктивной хирургии сочетанной патологии хрусталика и радужной оболочки / Н.А. Поздеева, Н.П. Паштаев, В.М. Треушников, Е.А. Викторова, Д.В. Волков, О.В. Старостина // Офтальмохирургия. – 2005. – № 1. – С. 4–7.

116. Поздеева Н.А. Реконструкция переднего отрезка глаза при сочетанной патологии хрусталика с обширными дефектами радужной оболочки на основе имплантации искусственной иридохрусталиковой диафрагмы / Н.А. Поздеева, Н.П. Паштаев, В.М. Треушников, Е.А. Викторова, Д.В. Волков, О.В. Старостина // Современные технологии катарактальной и рефракционной хирургии: VI междунар. науч.-практ. конф.: сб. науч. ст. – М., 2005. – С. 228–235.

117. Поздеева Н.А. Врожденная сочетанная патология радужной оболочки и хрусталика / Н.А. Поздеева, Е.Н. Батьков // Новое в офтальмологии. – 2006. – № 1.- С. 45–49.

118. Поздеева Н.А. Экспериментальное обоснование применения новой модели искусственной иридохрусталиковой диафрагмы для реконструктивной хирургии / Н.А. Поздеева, Н.П. Паштаев, В.М. Треушников, Е.А. Викторова, Д.В. Волков, О.В. Старостина // Вестн. офтальмол. – 2006. – № 3. – С. 30–33, С. 9–11.

119. Поздеева Н.А., Батьков Е.Н. Сочетанные травматические повреждения хрусталика с обширными дефектами радужной оболочки. Способы коррекции / Н.А. Поздеева, Е.Н. Батьков // Новое в офтальмологии. – 2006, № 3. – С. 36–49.

120. Поздеева Н.А. Реконструктивная хирургия сочетанной патологии радужки и хрусталика на основе имплантации искусственной иридохрусталиковой диафрагмы: практическое руководство для врачей / Н.А. Поздеева, Н.П. Паштаев. – Чебоксары, ИУВ, 2006. – 29 с.

121. Поздеева Н.А. Комплексная зрительная реабилитация пациентов с тяжелыми травмами глаза / Н.А. Поздеева, И.Л. Куликова, Н.П. Паштаев // Новые технологии в офтальмологии: всерос. науч.-практ. конф., посв. 20-летию Чебоксарского филиала ФГУ МНТК им. акад. С. Н. Федорова: сб. науч. ст. – Чебоксары: Чувашия, 2007. – С. 232–234.

122. Поздеева Н.А. Лечение вторичной глаукомы у пациентов с аниридией / Н.А. Поздеева, Н.П. Паштаев, Н.Ю. Горбунова // VIII Всероссийская научно-практическая конференция с международным участием «Федоровские чтения – 2009»: сб. тез. – М.: Офтальмология, 2009. – С. 261–262.

123. Поздеева Н.А. Искусственная иридохрусталиковая диафрагма при посттравматической аниридии и афакии / Н.А. Поздеева, Н.П. Паштаев // Научно-практическая конференция с международным участием «Сучасні досягнення в офтальмохірургії»: тези. – Украина, Киев. – 2010. – С. 57–58.

124. Поздеева Н.А. Новая модель искусственной иридохрусталиковой диафрагмы для коррекции больших дефектов радужной оболочки / Н.А. Поздеева, Н.П. Паштаев, В.М. Треушников, Е.А. Викторова, О.В. Старостина // IX Всероссийская научно-практическая конференция с международным участием «Федоровские чтения – 2011»: сб. тез. – М.: Офтальмология. – 2011. – С. 200–201.

125. Поздеева Н.А. Клапанные дренажные устройства Ahmed™ Glaucoma Valve при вторичной глаукоме у пациентов с искусственной иридохрусталиковой диафрагмой / Н.А. Поздеева, Н.Ю. Горбунова // IX Всероссийская научно-практическая конференция с международным участием «Федоровские чтения – 2011»: сб. тез. – М.: Офтальмология. – 2011. – С. 336–337.

126. Поздеева Н.А. Эффективность клапанных дренажных устройств при вторичной глаукоме у пациентов с искусственной иридохрусталиковой диафрагмой / Н.А. Поздеева, Н.Ю. Горбунова, Н.П. Паштаев // Вестн. офтальмол. – 2011. – № 4. – С. 41–45.

127. Поздеева Н.А. Острые сосудистые нарушения при имплантации искусственной иридохрусталиковой диафрагмы / Н.А. Поздеева, А.А. Воскресенская // Вестник Оренбургского государственного университета. – 2011. – № 14. – С. 298–301.

128. Попова В.В. Имплантация интраокулярных линз из полиуретанметакрилата больным с катарактой и открытоугольной глаукомой / В.В. Попова, В.Ю. Махмутов // Съезд офтальмологов России, 7-й: тез. докл. – М., 2000.– Ч. 1. – С. 187.

129. Присташ И.Б. Имплантаты в хирургическом лечении глаукомы / И.Б. Присташ // Офтальмол. журн. – 2000. – № 1. – С. 4–8.

130. Пучков С.Г. Изучение химического и механического воздействия интраокулярных линз из полиметилметакрилата на орган зрения: дис. … канд. мед. наук / С.Г. Пучков. – М., 1973. – 180 с.

131. Пучков С.Г. Воздействие интраокулярных линз на сосудистую систему радужки и цилиарного тела в в эксперименте и клинике / С.Г. Пучков, Н.Ф. Пашинова, О.М. Яговкина // Офтальмол. журн. – 1982. – № 7. – С. 416–420.

132. Пучковская Н.А. Восстановление правильного положения радужной оболочки при ее отрыве и завороте и зашивании ее дефектов / Н.А. Пучковская // Офтальмол. журн. – 1972. – № 7. – С. 499–502.

133. Пхакадзе Г.А. Экспериментальное обоснование применения полиуретана в качестве материала для аллопластики: автореф. дис. … д-ра мед. наук / Г.А. Пхакадзе. – Киев, 1977. – 39 с.

134. Ронкина Т.Н. Реакция тканей глаза на имплантацию различных по способу фиксации моделей интраокулярных линз / Т.Н. Ронкина, Н.Ф. Пашинова // Вестн. офтальмол. – 1985. – № 6. – С. 15–18.

135. Ронкина Т.Н. Артифакия и вторичная глаукома / Т.Н. Ронкина, Т.М. Явишева // Современная технология хирургии хрусталика и интраокулярной коррекции: сб. науч. тр. – М., 1988. – С. 21–24.

136. Ронкина Т.Н. Состояние цилиарного эпителия при хроническом иридоциклите в глазах с артифакией / Т.Н. Ронкина, Т.М. Явишева, Л.С. Чаброва // Современная технология хирургии хрусталика и интраокулярной коррекции: сб. науч. тр. – М., 1988. – С. 25–29.

137. Сапоровский С.С. Коллагеновые материалы при травмах, воспалительных и дистрофических заболеваниях глаз: автореф. дис. … д-ра мед. наук / С.С. Сапоровский. – Л., 1992. – 35 с.

138. Семенова Е.Н. Интраокулярная коррекция в реабилитации больных с травматической катарактой / Е.Н. Семенова // Съезд офтальмологов России, 6-й: тез. докл. – М., 1994. – С. 66.

139. Скрипка В.К. Вторичная глаукома при повреждениях глаз / В.К. Скрипка // Офтальмол. журн. – 1987. – № 4. – С. 198–201.

140. Скрипниченко З.М. Операции на радужной оболочке при травматических повреждениях глаза и их последствиях / З.М. Скрипниченко // Офтальмол. журн. – 1972. – № 7. – С. 502–505.

141. Скрипниченко З.М. Хирургическое лечение травматического мидриаза / З.М. Скрипниченко // Офтальмол. журн. – 1973. – № 7. – С. 549–551.

142. Слонимский А.Ю. Современные проблемы сквозной реконструктивной пересадки роговицы / А.Ю. Слонимский // Клиническая офтальмология. – 2002. – Т. 3. – № 4. – С. 151–155.

143. Слонимский Ю.Б. Результаты хирургического лечения больных с посткератопластической глаукомой на афакичных и артифакичных глазах / Ю.Б. Слонимский, А.Ю. Слонимский // Успехи теоретической и клинической медицины: сб. материалов науч. сессии РМАПО. – М., 1999. – № 3. – С. 334–335.

144. Соболев Н.П. Технология реконструктивной хирургии травматической патологии радужки и хрусталика: дис. … канд. мед. наук / Н.П. Соболев. – М., 2003. – 180 с.

145. Сташкевич С.В. Хирургия врожденных колобом радужки, осложненных катарактой / С.В. Сташкевич, М.А. Шантурова, В.В. Малышев // Современные технологии хирургии катаракты – 2004: междунар. науч.-практ. конф., 5-я: сб. науч. ст. – М., 2004. – С. 279–284.

146. Степанов А.В. Хирургия постконтузионного дислокационного интраокулярного синдрома / А.В. Степанов // Вестн. офтальмол. – 1996. – № 5. – С. 3–6.

147. Струсова Н.А. Перспективность пластики радужки при тяжелой травме глаза / Н.А. Струсова, Б.Э. Малюгин // Боевые повреждения органа зрения: науч. конф., посв. 100-летию со дня рожд. проф. Б.Л. Поляка: тез. докл. – СПб., 1999. – С. 202–204.

148. Струсова Н.А. Применение новых полимеров в пластической хирургии радужной оболочки / Н.А. Струсова, А.Х. Самедов // Съезд офтальмологов России, 7-й: тез. докл. – М., 2000. – Ч. 1. – С. 72.

149. Струсова Н.А. Отдаленные результаты имплантации искусственной радужки / Н.А. Струсова, Б.Э. Малюгин // Евро-Азиатская конф. по офтальмохирургии, 2-я: материалы. – Екатеринбург, 2001. – Ч. 1. – С. 60–61.

150. Тахчиди Х.П. Избранные разделы микрохирургии глаза. Капсула хрусталика / Х.П. Тахчиди. – Екатеринбург, 1988. – С. 22–27.

151. Тулина В.М. Вторичная имплантация заднекамерных ИОЛ при отсутствии капсулярной поддержки / В.М. Тулина // Съезд офтальмологов России, 7-й: тез. докл. – М., 2000. – Ч. 1. – С. 76–77.

152. Тулина В.М. Использование заднекамерной ИОЛ со склеральной шовной фиксацией в оптико-реконструктивной хирургии: автореф. дис. … канд. мед. наук / В.М. Тулина. – СПб., 2001. – 18 с.

153. Федоров С.Н. Оптико-реконструктивные операции глаза // Съезд офтальмологов СССР, 4-й: материалы. – М., 1973. – Т. 2. – С. 571–581.

154. Федоров С.Н. Сравнительный анализ основных типов фиксации интраокулярных линз / С.Н. Федоров, Т.И. Ронкина, Н.Ф. Пашинова // Хирургия катаракты: сб. науч. тр. – М., 1983. – С. 93–102.

155. Федоров С.Н. Хирургическое лечение травматических катаракт с интраокулярной коррекцией / С.Н. Федоров, Э.В. Егорова. – М.: Медицина, 1985. – 328 с.

156. Федоров С.Н. Мягкие силиконовые линзы: клиническая оценка отдаленных результатов / С.Н. Федоров, Э.В. Егорова, И.Л. Бененсон // Междунар. симпозиум по имплантации интраокулярных линз и рефракционной хирургии: тез. докл. – М., 1986. – С. 14.

157. Федоров С.Н. Хирургическая коррекция аниридии и дефектов радужной оболочки глаза / С.Н. Федоров, В.К. Зуев, С.Н. Багров и др. // Офтальмохирургия. – 1990. – № 2. – С. 20–22.

158. Федоров С.Н. Заднекамерная интраокулярная коррекция травматических катаракт и афакий / С.Н. Федоров, Г.М. Круглякова, Э.В. Балдаева // Офтальмохирургия. – 1991. – № 2. – С. 3–9.

159. Федоров С.Н. Комбинированная силоксанополиметилметакрилатная интраокулярная линза с фиксацией в капсульном мешке / С.Н. Федоров, Н.П. Паштаев // Офтальмохирургия. – 1991. – № 3. – С. 3–5.

160. Федоров С.Н. Новые возможности оптико-реконструктивных операций переднего отрезка глаза / С.Н. Федоров, С.Н. Багров, А.О. Аксенов, А.В. Осипов и др. // Офтальмохирургия. – 1992. – № 1. – С. 5–8.

161. Федоров С.Н. Анализ клинико-функциональных результатов имплантации интраокулярных линз из сополимера коллагена / С.Н. Федоров, Э.В. Егорова, Н.Т. Тимошкина и др. // Офтальмохирургия. – 1994. – № 2. – С. 3–8.

162. Федоров С.Н. Новая модель коллагеновой ИОЛ и методика ее имплантации / С.Н. Федоров, С.Н. Багров, Н.Т. Тимошкина и др. // Офтальмохирургия. – 1998. – № 2. – С. 12–17.

163. Федоров С.Н. Новое поколение эластичных интраокулярных линз с памятью формы ИОЛ-ФЛЕКС / С.Н. Федоров, Л.Ф. Линник, Н.П. Пряхина и др. // Съезд офтальмологов России, 7-й: тез. докл. – М., 2000. – Ч. 1. – С. 78.

164. Хьюбел Д. Глаз, мозг, зрение / Д. Хьюбел. – М.: Мир, 1990. – 239 с.

165. Чаброва Л.С. Токсико-гигиеническая оценка полимерных материалов для интраокулярных линз и других трансплантатов, применяемых в условиях повышенной биосовместимости: метод. реком. / Л.С. Чаброва, С.Н. Багров, В.Г. Кохреидзе, Н.М. Афанасьева, В.Г. Лаппо, Н.В. Перова. – М., 1988. – 18 с.

166. Чеглаков Ю.А. Медико-биологические аспекты комплексного лечения пациентов с вторичной глаукомой: автореф. дис. … д-ра мед. наук / Ю.А. Чеглаков. – М., 1989. – 30 с.

167. Чеглаков Ю.А. Эффективность глубокой склерэктомии с эксплантo-дренированием в лечении поствоспалительной и посттравматической глаукомы / Ю.А. Чеглаков // Офтальмохирургия. – 1989. – № 1/2. – С. 41–43.

168. Чупров А.Д. Результаты имплантации интраокулярных акриловых упругоэластичных линз через малый разрез / А.Д. Чупров, А.А. Замыров // Науч. конф., посв. 75-летию проф. М. В. Зайковой: тез. докл. – Ижевск, 2000. – С. 53.

169. Чупров А.Д. Опыт фиксации люксированных и децентрированных ИОЛ при отсутствии капсулярной поддержки / А.Д. Чупров, А.А. Замыров // Офтальмология на рубеже веков: материалы междунар. конф. – СПб., 2001. – С. 289.

170. Шантурова М.А. Хирургическое лечение контузионных катаракт, осложненных мидриазом / М.А. Шантурова, С.В. Сташкевич, Н.Я. Сенченко // Современные технологии хирургии катаракты – 2004: междунар. науч.-практ. конф., 5-я: сб. науч. ст. – М., 2004. – С. 340–344.

171. Шишкин М.М. Прободные ранения с повреждением заднего сегмента глазного яблока. Патофизиология раневого процесса, современные принципы лечения / М.М. Шишкин // Избранные лекции по офтальмологии / под ред. А.О. Исманкулова. – М., 2004. – С. 162–166.

172. Юмагулова А.Ф. Лечение травматической глаукомы / А.Ф. Юмагулова // Повреждения органа зрения. – Л., 1989. – С. 171–174.

173. Яговкина О.М. Иридоангиографические исследования при имплантации различных моделей интраокулярных линз / О.М. Яговкина, О.А. Плюхова, Н.Ф. Пашинова // Лазерные методы лечения и ангиографические исследования в офтальмологии: сб. науч. тр. – М., 1983. – С. 227–233.

174. Alio J.L. Corneal tattooing (keratopigmentation) with new mineral micronised pigments to restore cosmetic appearance in severely impaired eyes / J.L. Alio, B. Sirerol, A. Walewska-Szafran, M. Miranda // Br. J. Ophthalmol. – 2010. – Vol. 94, Issue 2. – P. 245–249.

175. Alio J.L. Femtosecond-assisted keratopigmentation for functional and cosmetic restoration in essential iris atrophy / J.L. Alio // J. Cataract Refract. Surg. – 2011. – Vol. 37, № 10. – P. 1744–1747.

176. Azizi R.S. Cosmetic contact lens fit for traumatic aniridia / R.S. Azizi // J. Cataract Refract. Surg. – 1996. – Vol. 23, Issue 2. – P.72–75.

177. Beattie P.H. A consideration of aniridia, with a pedigree / P.H. Beattie // Br. J. Ophthalmol. – 1947. – Vol. 31. – P. 649.

178. Behndig A. Small incision single-sutur-loop pupilloplasty for postoperative atonic pupil / A. Behndig // J. Cataract Refract. Surg. – 1998. – Vol. 24. – P. 1429–1431.

179. Beltrame G. Implantation of a black diaphragm intraocular lens in ten cases of post-traumatic aniridia / G. Beltrame, M.L. Salvetat, M. Chizzolini, G.B. Driussi, P. Busatto, G.Di Giorgio, F. Barosco, B. Scuderi // Eur. J. Ophthalmol. – 2003. – Vol. 13, Issue 1. – P. 62–68.

180. Berger R.R. Transscleral IOL fixation / R.R. Berger // J. Cataract Refract. Surg. – 1996. – Vol. 22. – № 9. – P. 1133.

181. Biermann J. Evaluation of ciliary sulcus diameter using ultrasound biomicroscopy in emmetropic eyes and myopic eyes / J. Biermann, L. Bredow, D. Boehringer, T. Reinhard // J. Cataract. Refract. Surg. – 2011. – Vol. 37. – № 9 – P. 1686–1693.

182. Biswas A. Scleral-fixated intraocular lenses-our results / A. Biswas, P. Biswas, A. Paul, C. Paul // Congress of the ESCRS, 22 nd: book of abstracts. – Paris, 2004. – P. 121.

183. Bleckmann H. Functional results of posterior lens implantation with scleral fixation / H. Bleckmann, U. Kaczmarek // J. Cataract Refract. Surg. – 1994. – Vol. 20. – № 3. – P. 321–326.

184. Brown M.J. Use of the artificial iris implant in patients with aniridia / M.J. Brown, D.R. Hardten, K. Knish // Optometry. – 2005. – Vol. 76, Issue 3. – P. 157–164.

185. Burk S.E. Prosthetic iris implantation for congenital, traumatic, or functional iris deficiencies / S.E. Burk, A.P. Da Mata et al. // J. Cataract Refract. Surg. – 2001. – Vol. 27. – № 11. – P. 1732–1772.

186. Burris T.E. Lamellar intrastromal corneal tattoo for treating iris defects (artificial iris) / T.E. Burris, D.K. Holmes-Higgin, T.A. Silvestrini // Cornea. – 1998. – Vol. 17. – P. 169–173.

187. Cavallini G.M. Bottle-cork injury to the eye: a review of 13 cases / G.M. Cavallini, N. Lugli, L. Campi et al. // Eur. J. Ophthalmol. – 2003. – Vol. 13. – P. 287–291.

188. Chen Y.J. Favorable outcome using a black diaphragm intraocular lens for traumatic aniridia with total iridectomy / Y.J. Chen, P.C. Wu // J. Cataract Refract. Surg. – 2003. – Vol. 29, Issue 12. – P. 2455–2457.

189. Choyce P. Intra-Ocular Lenses and Implants / P. Choyce. – London: HK Lewis, 1964. – P. 27–32, 162–178.

190. Choyce P. Semi- rigid corneal inlays used in the management of albinism, aniridia and ametropia / P. Choyce // International Congress of Ophthalmology, 24 th: acta. – San Francisco, 1982. – P. 1230–1234.

191. Cox N.D. Pigmented contact lenses can contribute to glare in traumatic aniridia / N.D. Cox, C. Jenkins, C. Lohmann, S.J. Tuft, F. Fitzke // J. of The British Contact Lens Association. – 1992. – Vol. 15, Issue 4. – P. 151–153.

192. Crawfurd M. d'A. Non-progressive cerebellar ataxia, aplasia of pupillary zone of iris, and mental subnormality (Gillespie's syndrome) affecting 3 members of a non-consanguineous family in 2 generations / M. d'A. Crawfurd, R.B. Harcourt, P.A. Shaw // J. Med. Genet. – 1979. – Vol. 16. – P. 373.

193. Davis L.M. Two anonymous DNA segments distinguish the Wilms' tumor and aniridia loci / L.M. Davis, R. Stallard, G.H. Thomas et al. // Science. – 1988. – Vol. 241. – P. 840.

194. Di George A.M. The association of aniridia, Wilms' tumor, and genital abnormalities / A.M. Di George, R.D. Harley // Arch. Ophthalmol. – 1966. – Vol. 75. – P. 796.

195. Dong X. Black diaphragm intraocular lens implantation in aphakic eyes with traumatic aniridia and previous pars plana vitrectomy / X. Dong, B. Yu, L. Xie // J. Cataract Refract. Surg. – 2003. – Vol. 29, Issue 11. – P. 2168–2173.

196. Dong X.G. Long term complications of black diaphragm aniridia intraocular lens implant in traumatic aniridia / X.G. Dong, J. Cheng, L.X. Xie // Zhonghua Yan Ke Za Zhi. – 2009. – Vol. 45, Issue 11. – P. 982–986.

197. Egorova E. Optico reconstructive surgery following trauma of the anterior segment of the eye / E. Egorova, V. Chernykh, L. Lautkina // Congress of the ESCRS, 22 nd: book of abstracts. – Paris, 2004. – P. 129.

198. Emanuel B.S. Invited editorial: Molecular cytogenetics: Toward dissection of the contiguous gene syndromes / B.S. Emanuel // Am. J. Hum. Genet. – 1988. – Vol. 43. – P. 575.

200. Esquenazi S. Bilateral cataract surgery combined with implantation of a brown diaphragm intraocular lens after trabeculectomy for congenital aniridia / S. Esquenazi, S. Amador // Ophtalmic Surg. Lasers. – 2002. – Vol. 33. – № 6. – P. 514–521.

201. Forstot S.T. Trauma after radial keratotomy / S.T. Forstot, R.E. Domiano // Ophthalmology. – 1988. – Vol. 95. – P. 833–835.

202. Fraumeni J.H. The aniridia-Wilms' tumor syndrome / J.H. Fraumeni // Birth Defects. – 1969. – Vol. 5. – P. 198.

203. Giledi O. Late repeated spontaneous haptic fracture of a Morcher black diaphragm lens implant / O. Giledi, A. Watson, S. Daya // Congress of the ESCRS, 22 nd: book of abstracts. – Paris, 2004. – P.132.

204. Gillespie F.D. Aniridia, cerebellar ataxia, and oligophrenia in siblings / F.D. Gillespie // Arch. Ophthalmol. – 1965. – Vol. 73. – P. 338.

205. Glagow B.S. Traumatic dehiscence of incision seven years after radial keratotomy / B.S. Glagow, H.H. Brown, T.H. Hiruss et al. // Am. J. Ophthalmol. – 1988. – Vol. 106. – P. 703–707.

206. Grant M. Progressive change in the angle in congenital aniridia with development of glaucoma / M. Grant, D. Walton // Am. J. Ophthalmol. – 1974. – Vol. 78. – № 5. – P. 842.

207. Hanumanthu S. Management of traumatic aniridia and aphakia with an iris reconstruction implant / S. Hanumanthu, L.A. Webb // J. Cataract Refract. Surg. – 2003. – Vol. 29. – № 6. – P. 1236–1244.

208. Harenda de Silva D.G. Wilms Tumour associated with unilateral dysplasia of the iris / D.G. Harenda de Silva, U.K., Jayantha, S. Liyanaarachchi // Ceylon Med. J. – 1992. – Vol. 37. – № 1. – P. 24–25.

209. Harms H. Iris sutures and iridopexy / H. Harms // Adv. in Ophthalmol. – 1975. – Vol. 30. – P. 132–222.

210. Heimann K. Artificial iris diaphragm and silicone oil surgery / K. Heimann, W. Konen // Retina. – 1992. – Vol. 12. – № 3. – P. 90–94.

211. Hittner H.M. Variable expressivity in autosomal dominant aniridia by clinical electrophysiological and angiographic criteria / H.M. Hittner, V.M. Riccardi, R.E. Ferrell et al. // Am. J. Ophthalmol. – 1980. – Vol. 89. – P. 531.

212. Izak M.G.J. Correction of congenital and traumatic aniridia by ani IOL implantation / M.G.J. Izak, J. Oslanec, J. Hazuchova et al. // Congress of the ESCRS, 22 nd: book of abstracts. – Paris, 2004. – P. 42.

213. Johnson S.M. Iris transillumination defects and microhyphema syndrome / S.M. Johnson, R.P. Kratz, P.F. Olson // Am. Intraocular Implant. Soc. J. – 1984. – Vol. 10. – P. 425–428.

214. Jotterand V. 11 p 13 deletion, Wilms`tumour, and aniridia: unusual genetic, non-ocular and ocular features of three cases / V. Jotterand, H.M. Boisjoly, C. Harnois, P. Bigonesse et al. // Br. J. Ophthalmol. – 1990. – Vol. 74. – No. 9. – P. 568–570.

215. Karatza E.C. Outcomes of prosthetic iris implantation in patients with albinism / E.C. Karatza, S.E. Burk, M.E. Snyder, R.H. Osher // J. Cataract Refract. Surg. – 2007. – Vol. 33, Issue 10. – P. 1763–1769.

216. Kent C. To See and Be Seen: An Artificial Iris Update. New options are providing these patients with better cosmetics and smaller-incision surgery / C. Kent // Review of ophthalmology: digital edition. – 2010. – Vol. 17. – Issue 5.

217. Khan A.O. Corneal tattoing for the treatment of debilitating glare in a child with traumatic iris loss / A.O. Khan, D. Meyer // Am. J. Ophthalmol. – 2005. – Vol. 139. – P. 920–921.

218. Khng C. Iris reconstruction with a multipiece endocapsular prosthesis in irido corneal endothelial syndrome / C. Khng, M.E. Snyder // J. Cataract. Refract. Surg. – 2005. – Vol. 31. – P. 2051–2054.

219. Kim J.-H. New surgical strategy for corneal tattooing using a femtosecond laser / J.-H. Kim, D. Lee, T.W. Hahn, S.K. Choi // Cornea. – 2009. – Vol. 28. – P. 80–84.

220. Kobayashi A. In vivo confocal microscopy in a patient with keratopigmentation (corneal tattoing) / A. Kobayashi, K. Sugiyama // Cornea. – 2005. – Vol. 24. – P. 238–240.

221. Kumar D.A. Managing total aniridia with aphakia using a glued iris prosthesis / D.A. Kumar, A. Agarwal, G. Prakash, S. Jacob // J. Cataract Refract. Surg. – 2010. – Vol. 36, Issue 5. – P. 864–865.

222. Kymionis G.D. Femtosecond-assisted anterior lamellar corneal staining-tattooing in a blind eye with leukocoria / G.D. Kymionis, T. Ide, A. Galor, S.H. Yoo // Cornea. – 2009. – Vol. 28. – P. 211–213.

223. Laria C., Alió J.L., Piñero D.P. Intrastromal corneal tattooing as treatment in a case of intractable strabismic diplopia (double binocular vision) / C. Laria, J.L. Alió, D.P. Piñero // Binocul. Vis.Strabismus Q. – 2010. – Vol. 25. – P. 238–242.

224. Layman P.R. Frequent occurrence of hypoplastic optic disks in patients with aniridia / P.R. Layman, R.A. Anderson, J.T. Flynn // Am. J. Ophthalmol. – 1974. – Vol. 77. – № 4. – P. 513.

225. Lee S.J. Traumatic aniridia and aphakia after Artisan intraocular lens implantation / S.J. Lee // J. Cataract Refract. Surg. – 2007. – Vol. 33, Issue 7. – P. 1341–1342.

226. Liberman M.F. Drainage implant surgery for refracting glaucoma / M.F. Liberman, R.H. Ewing // Intern. Ophthalmol. Clin. – 1990. – Vol. 30. – P. 198–208.

227. Liesegang T. Black diaphragm aniridia intraocular lens for congenital aniridia: long-term follow-up / T. Liesegang // American Journal of Ophthalmology. – 2000. – Vol. 130, Issue 2. – P. 263.

228. Lindquist T.D. Transscleral fixation of posterior chamber intraocular lenses in the absence of capsule support / T.D. Lindquist, P.J. Agapitos, R.L. Lindstrom et al. // Ophtalmic Surg. – 1989. – Vol. 20. – P. 769–775.

229. Mannis M.J. Keratopigmentation: a review of corneal tattooing / M.J. Mannis, K. Eghbali, I.R. Schwab // Cornea. – 1999. – Vol. 18. – P. 633–637.

230. Margo C.E. Congenital aniridia: A histopathologic study of the anterior segment in children / C.E. Margo // J. Pediatr. Ophthalmol. Strabismus. – 1983. – Vol. 20. – P. 192.

231. Masket S. Consultation section / S. Masket // J. Cataract Refract. Surg. – 1994. – Vol. 20. – P. 665–669.

232. Mavrikakis I. Phacoemulsification and endocapsular implantation of an artificial iris intraocular lens in traumatic cataract and aniridia // I. Mavrikakis, J.M. Hickman // J. Cataract Refract. Surg. – 2002. – Vol. 28, Issue 7. – P. 1088–1091.

233. Mavrikakis I. Surgical management of iris defects with prosthetic iris devices / I. Mavrikakis, E. Mavrikakis, P.P. Syam, J. Bell, J.H. Casey, A.G. Casswell, G.P. Brittain, C. Liu // Eye (Lond). – 2005. – Vol. 19, Issue 2. – P. 205–209.

234. Menezo J.L. Implantation of iris devices in congenital and traumatic aniridias: surgery solutions and complications / J.L. Menezo, R. Martinez-Costa, A. Cisneros, M.C. Descro // Eur. J. Ophthalmol. – 2005. – Vol. 15. – P. 451–457.

235. Miller R.W. Association of Wilms' tumor, with aniridia, hemihypertrophy and other congenital malformations / R.W. Miller, J.F. Fraumeni, M.D. Manning // N. Engl. J. Med. – 1964. – Vol. 270. – P. 922.

236. Miller A.R. Functional and cosmetic outcomes of combined penetrating keratoplasty and iris reconstruction lens implantation in eyes with a history of trauma / A.R. Miller, M.D. Olson, K.M. Miller // J. Cataract Refract. Surg. – 2007. – Vol. 33, Issue 5. – P. 808–814.

237. Moghimi S. Visual function after implantation of aniridia intraocular lens for traumatic aniridia in vitrectomized eye / S. Moghimi, E.M. Riazi, M. Maghsoudipour // Eur. J. Ophthalmol. – 2007. – Vol. 17, Issue 4. – P. 660–665.

238. Moreker M. Aniridia associated with congenital aphakia and secondary glaucoma / M. Moreker, R. Parikh, S.R. Parikh, R. Thomas // Indian J. Ophthalmol. – 2009. – Vol. 57, Issue 4. – P. 313–314.

239. Nelson L.B. Aniridia: A review. / L.B. Nelson, G.L. Spaeth, T.S. Nowinski et al. // Surv. Ophthalmol. – 1984. – Vol. 28. – P. 621.

240. Neuhann I.M. Cataract surgery and aniridia / I.M. Neuhann, T.F. Neuhann // Curr. Opin. Ophthalmol. – 2010. – Vol. 21, Issue 1. – P. 60–64.

241. Nordlund M.L. Phacoemulsification and intraocular lens placement in eye with cataract and congenital coloboma: Visual acuity and complications / M.L. Nordlund, A. Sugar, S.E. Moroi // J. Cataract Refract. Surg. – 2000. – Vol. 26. – P. 1035–1040.

242. Odehnal M. Extraocular changes in congenital aniridia / M. Odehnal, B. Bruova, J. Krasny // Cesk Oftalmol. – 1992. – Vol. 48. – № 2. – P. 99–103.

243. Olson M.D. Interim results of a compassionate-use clinical trial of Morcher iris diaphragm implantation: Report 1 / M.D. Olson, S. Masket, K.M. Miller // J. Cataract Refract. Surg. – 2008. – Vol. 34, Issue 10. – P. 1674–1680.

244. Omulecki W. Pars plana vitrectomy and transcleral fixation of black diaphragm intraocular lens for the management of traumatic aniridia / W. Omulecki, A. Synder // Ophthalmic. Surg. Lasers. – 2002. – Vol. 33. – P. 357–361.

245. Osher R.H. Cataract surgery combined with implantation of an artificial iris / R.H. Osher, S.E. Burk // J. Cataract Refract. Surg. – 1999. – Vol. 25, Issue 11. – P. 1540–1547.

246. Ozbek Z. Transscleral fixation of a black diaphragm intraocular lens in severely traumatized eyes requiring vitreoretinal surgery / Z. Ozbek, S. Kaynak, O. Zengin // J. Cataract Refract. Surg. – 2007. – Vol. 33, Issue 8. – P. 1494–1498.

247. Ozturk F. Secondary prosthetic iris implantation following traumatic total aniridia and pseudophakia / F. Ozturk, R.H. Osher, J.M. Osher // J. Cataract Refract. Surg. – 2006. – Vol. 32, Issue 11. – P. 1968–1970.

248. Panda A. Management of secondary glaucoma in aniridia / A. Panda, N.N. Sood, H.C. Agarwal // Indian J. Ophthalmol. – 1982. – Vol. 30, Issue 4. – P. 311–313.

249. Paton D. Management of iridodialysis / D. Paton, J. Craig // Ophthalmic. Surg. – 1973. – № 1. – P. 38–39.

250. Phillips P.M. Transscleral sulcus fixation of a small-diameter iris-diaphragm intraocular lens in combined penetrating keratoplasty and cataract extraction for correction of traumatic cataract, aniridia, and corneal scarring / P.M. Phillips, N. Shamie, E.S. Chen, M.A. Terry // J. Cataract Refract. Surg. – 2008. – Vol. 34, Issue 12. – P. 2170–2173.

251. Pozdeyeva N.A. Artificial iris–lens diaphragm in reconstructive surgery for aniridia and aphakia / N.A. Pozdeyeva, N.P. Pashtayev, V.P. Lukin, Y.N. Batkov // J. Cataract Refract. Surg. – 2005. – Vol. 31, Issue 9. – P. 1750–1759.

252. Prosdocimo G. Ophtec iris diaphragm IOL implantation in aphakic vitrectomized eyes with traumatic iris defects / G. Prosdocimo, F. Foltran, M. Gismondi // Congress of the ESCRS, 22 nd: book of abstracts. – Paris, 2004. – P. 154.

253. Reinhard T. Black diaphragm aniridia intraocular lens for congenital aniridia: long-term follow-up / T. Reinhard, S. Engelhardt, R. Sundmacher // J. Cataract Refract. Surg. – 2000. – Vol. 26, Issue 3. – P. 375–381.

254. Remky A. Intrastromal corneal tattooing for iris defects [letter] / A. Remky, C. Redbrake, M. Wenzel // J. Cataract Refract. Surg. – 1998. – Vol. 24. – № 4. – P. 1285–1287.

255. Riccardi V.M. Chromosomal imbalance in the aniridia-Wilms' tumor association: 11 p interstitial deletion / V.M. Riccardi, E. Sujansky, A.C. Smith, U. Francke // Pediatr. – 1978. – Vol. 61. – P. 604.

256. Riccardi V.M. Chromosomal imbalance in the Aniridia-Wilms' tumor association: 11 p interstitial deletion / V.M. Riccardi, E. Sujansky, A.C. Smith, U. Francke // Pediatrics. – 1978. – Vol. 61. – № 4. – P. 604–610.

257. Riccardi V.M. The aniridia-Wilms' tumor association: The critical role of chromosome band 11 p13 / V.M. Riccardi, H.M. Hittner, U. Francke et al. // Cancer Genet. Cytogenet. – 1980. – Vol. 2. – P. 131.

258. Roman S. Artificial iris intraocular lenses in aniridia or iris deficiencies / S. Roman, H. Cherrate, J.P. Trouvet, M. Ullern, C. Baudouin // J. Fr. Ophtalmol. – 2009. – Vol. 32, Issue 5. – P. 320–325.

259. Sakellaris D. Customized iris clip anterior chamber intraocular lenses designed for iris reconstruction / D. Sakellaris, C. Goossens, M.J. Tassignon // Eur. J. Ophthalmol. – 2009. – Vol. 19, Issue 6. – P. 1084–1087.

260. Schmitz K. Aniridia intraocular lenses in eyes with traumatic iris defects / K. Schmitz, A. Viestenz, D. Meller, W. Behrens-Baumann, K.P. Steuhl // Ophthalmologe. – 2008. – Vol. 105, Issue 8. – P. 744–752.

261. Scott J.U. Combined pars plana vitrectomy and glaucoma drainage implant placement for refractory glaucoma / J.U. Scott, G. Alexandrakis, H.W. Flynn et al. // Am. J. Ophthalmol. – 2000. – Vol. 129. – P. 334–341.

262. Shaw M.W. Congenital aniridia / M.W. Shaw, H.F. Falls, J.V. Neel // Am. J. Hum. Genet. – 1960. – Vol. 12. – P. 389.

263. Sirerol B. Tolerance and biocompatibility of micronized black pigment for keratopigmentation simulated pupil reconstruction / B. Sirerol, A. Walewska-Szafran, J.L. Alio, P. Klonowski, A.E. Rodriguez // Cornea. – 2011. – Vol. 30. – P. 344–350.

264. Snyder M.E. Evaluation of trypan-blue and indocyanine-green staining of iris prostheses / M.E. Snyder, R.H. Osher // J. Cataract Refract. Surg. – 2011. – Vol. 37, Issue 1. – P. 206–207.

265. Sundmacher R. Black diaphragm intraocular lens for correction of aniridia / R. Sundmacher, T. Reinhard, C. Althaus // Ophthalmic Surg. – 1994. – Vol. 25. – № 3. – P. 180–185.

266. Taneri S. Retinal detachment and phthisis bulbi after implantation of an iris prosthetic system / S. Taneri, H. Gerding // J. Cataract Refract. Surg. – 2003. – Vol. 29, Issue 5. – P. 1034–1038.

267. Tanzer D.J. Black iris-diaphragm intraocular lens for aniridia and aphakia / D.J. Tanzer, R.E. Smith // J. Cataract Refract. Surg. – 1999. – Vol. 25, Issue 11. – P. 1548–1551.

268. Thompson C.G. Implantation of a black diaphragm intraocular lens for traumatic aniridia / C.G. Thompson, K. Fawzy, L.G. Bryce, B.A. Noble // J. Cataract Refract. Surg. – 1999. – Vol. 25. – № 6. – P. 808–813.

269. Tiller A.M. The influence of keratoplasty on visual prognosis in aniridia: a historical review of one large family / A.M. Tiller, M.T. Odenthal, F.D. Verbraak et al. // Cornea. – 2003. – Vol. 22. – № 2. – P. 105–115.

270. Umurhan J.C. The postoperative intraocular pressure changes in cases with sulcus implanted intraocular lens / J.C. Umurhan, K. Eltutar, F. Akkan // Congress of the ESCRS, 22 nd: book of abstracts. – Paris, 2004. – P. 166.

271. Uusitalo R.J. Traumatic aphakia treated with an iris prosthesis, intraocular lens or epikeratophakia / R.J. Uusitalo, H.M. Uusitalo // J. Refract. Surg. – 1997. – № 13. – P. 382–387.

272. Vajpayei R.B. Frosted-iris intraocular lens for traumatic aniridia with cataract / R.B. Vajpayei, A.B. Majji, K. Taherian, S.G. Honavar // Ophthalmic. Surg. – 1994. – Vol. 25. – № 10. – P. 730–731.

273. Vinger P.F. Ruptured globes following radial and hexagonal keratotomy surgery / P.F. Vinger et al. // Curr. Medical Literature. Ophthalmology. – 1996. – Vol. 6. – № 3. – P. 83.

274. Volcer H.E. Cataract surgery in eyes with colobomas / H.E. Volcer, M.R. Tetz, W. Daus // Dev. Ophthalmol. – 1991. – Vol. 22. – P. 94–100.

275. Walton D.S. Aniridic glaucoma: The result of goniosurgery to prevent and treat this problem / D.S. Walton // Trans. Am. Ophthalmol. Soc. – 1986. – Vol. 84. – P. 59.

276. Wittig E.O. Partial aniridia, cerebellar ataxia, and mental deficiency (Gillespie syndrome) in two brothers / E.O. Wittig, C.A. Moreira, N. Freire-Maia, A.M. Vianna-Morgante // Am. J. Med. Genet. – 1988. – Vol. 30. – P. 703.

277. Wong V.W. Black diaphragm aniridia intraocular lens for aniridia and albinism / V.W. Wong, P.T. Lam, T.Y. Lai, D.S. Lam // Graefes Arch. Clin. Exp. Ophthalmol. – 2005. – Vol. 243, Issue 5. – P. 501–504.

278. Yang J. Black diaphragm intraocular lens for congenital aniridia or traumatic iris deficiency / J. Yang, Y. Lu, Y. Luo, J.J. Wang // Zhonghua Yan Ke Za Zhi. – 2004. – Vol. 40, Issue 9. – P. 605–608.

ОГЛАВЛЕНИЕ

Предисловие от авторов 5

1 Сочетанная патология хрусталика и радужной оболочки

1.1 Клинико-эпидемиологическая характеристика сочетанных травматических повреждений глазного яблока с обширными дефектами радужной оболочки 8

1.2 Врожденная сочетанная патология радужной оболочки и хрусталика . . 12

1.3 Способы коррекции дефектов радужной оболочки и хрусталика 14

2 Искусственные иридохрусталиковые диафрагмы, разработанные с участием Чебоксарского филиала МНТК «Микрохирургия глаза»

2.1 Разработка отечественных искусственных ИХД 26

2.2 Первые модели искусственных иридохрусталиковых диафрагм с карбиновым покрытием, разработанные в Чебоксарском филиале МНТК « Микрохирургия глаза» 28

2.3 ИХД модели А с окрашенной гаптикой и опорными элементами 32

2.4 Экспериментальные исследования ИХД модели А 35
2.4.1 Физико-химические исследования 35
2.4.2 Санитарно-химические и токсикологические экспериментальные исследования готового изделия ИХД 42
2.4.3 Электронная микроскопия 51

2.5 Готовое изделие ИХД 53

2.6 Необходимость усовершенствования конструкции ИХД 54

2.7 Разработка и создание новых конструкций ИХД моделей B, C, D, и F . . . 64

2.8 Технология изготовления ИХД с «рисованной» гаптикой в соответствии с рисунком радужной оболочки парного глаза 70

2.9 Сегменты ИХД для компенсации различных по площади дефектов радужной оболочки 75

3 Методика хирургического лечения

3.1 Предоперационная подготовка 78

3.2 Выбор метода имплантации и параметров ИХД 81

3.3 Хирургическая технология имплантации ИХД при сохранности капсулярного мешка 87

3.4 Хирургическая технология имплантации ИХД при наличии в глазу капсулы хрусталика или фиброзной «аниридической» мембраны 92

3.5 Хирургическая технология имплантации ИХД при отсутствии капсулярной поддержки 98

3.5.1 Хирургическая технология имплантации ИХД при полном отсутствии капсулярной поддержки 99

3.5.2 Хирургическая технология имплантации ИХД при частичном отсутствии капсулярной поддержки 106

3.6 Хирургическая технология имплантации ИХД при сочетании патологии радужной оболочки, хрусталика и грубых рубцовых изменениях роговицы 107

3.7 Хирургическая технология имплантации ИХД при сочетании патологии радужной оболочки с изменениями стекловидного тела . . . 114

3.8 Хирургическая технология имплантации ИХД при сочетании патологии радужной оболочки с отслойкой сетчатки 120

3.9 Операционные осложнения 122

Заключение 125

Список литературы 128

Научное издание

Поздеева Надежда Александровна
Паштаев Николай Петрович

Искусственная иридохрусталиковая диафрагма
в хирургическом лечении аниридии

Дизайн и верстка ООО «НН ПРЕСС»

Подписано в печать 26.03.2012 г. Формат 45×90/8
Бумага мелованная. Гарнитура Чартер. Печать офсетная.
Физ. печ. л. 20,0. Усл. печ. л. 26,6.
Тираж 500 экз. Заказ № 5592

По заказу Чебоксарского филиала ФГБУ «МНТК «Микрохирургия глаза»
им. акад. С.Н. Федорова» Минздравсоцразвития РФ.

Отпечатано в типографии ООО «НН ПРЕСС»
428028, г. Чебоксары, пр-д Машиностроителей, 1с.

ISBN 978-5-9903577-1-6