Офтальмопатология детского возраста

Под редакцией
Е.Е. Сомова

Санкт-Петербург
2019

УДК 616-053.2/.5
ББК 57.33
О-91

Офтальмопатология детского возраста / Под ред. Е.Е. Сомова. – СПб: Человек, 2019. – 424 с.: ил.

Рецензенты:

А.Н. Куликов – доктор медицинских наук, профессор, начальник кафедры офтальмологии Военно-медицинской академии им. С.М. Кирова.

С.А. Обрубов – доктор медицинских наук, профессор офтальмологии педиатрического факультета «РНИМУ им. Н.И. Пирогова».

Издание предназначено для офтальмологов, аспирантов, клинических ординаторов и семейных врачей.

Издательство ООО «Человек», Санкт-Петербург, Малый пр. В.О., 26, оф. 3.
Подписано в печать 02.04.19. Формат 70×100/16. Бумага офсетная.
Гарнитура ПТ Санс. Усл.-печ. л. 34,45. Тираж 500 экз.
Изготовитель ООО «Артемида».

ISBN 978-5-93339-430-3

© Е.Е. Сомов, 2019
© ФГАУ «НМИЦ «МНТК «Микрохирургия глаза» им. акад. С.Н. Федорова» Минздрава России Санкт-Петербургский филиал
© Издательство «Человек», 2019
© ООО «Артемида», 2019

Коллектив авторов

Баранов Андрей Юрьевич – ассистент кафедры офтальмологии ФГБОУ ВО «Санкт-Петербургский государственный педиатрический медицинский университет» Минздрава России.

Бойко Эрнест Витальевич – доктор медицинских наук, профессор, Заслуженный врач РФ, член-корреспондент Военно-медицинской академии, директор Санкт-Петербургского филиала ФГАУ «НМИЦ «МНТК «Микрохирургия глаза» им. акад. С.Н. Федорова» Минздрава России.

Бржеская Ирина Вячеславовна – врач-офтальмолог высшей квалификационной категории СПБ ГБУЗ «Городская Мариинская больница».

Бржеский Владимир Всеволодович – доктор медицинских наук, профессор, заведующий кафедрой офтальмологии ФГБОУ ВО «Санкт-Петербургский государственный педиатрический медицинский университет» Минздрава России.

Воронцова Татьяна Николаевна – кандидат медицинских наук, доцент (клиника «СМТ», Санкт-Петербург).

Дискаленко Олег Витальевич – Заслуженный врач Российской Федерации, заведующий отделением микрохирургии глаза ЛОГБУЗ «Детская клиническая больница».

Катаев Михаил Германович – доктор медицинских наук, профессор, действительный член Европейского общества реконструктивной и пластической офтальмохирургии, заведующий отделом реконструктивно-восстановительной и пластической хирургии ФГАУ «НМИЦ «МНТК «Микрохирургии глаза» им. акад. С.Н. Федорова» Минздрава России.

Коникова Ольга Александровна – кандидат медицинских наук, врач-офтальмолог высшей квалификационной категории отделения микрохирургии глаза ЛОГБУЗ «Детская клиническая больница» и ассистент кафедры офтальмологии ФГБОУ ВО «Санкт-Петербургский государственный педиатрический медицинский университет» Минздрава России.

Кононова Надежда Евгеньевна – аспирант кафедры офтальмологии ФГБОУ ВО «Санкт-Петербургский государственный педиатрический медицинский университет» Минздрава России.

Коровенков Руслан Иванович – кандидат медицинских наук, Заслуженный врач РСФСР, доцент кафедры офтальмологии ФГБ ВОУ ВО «Военно-медицинская академия им. С.М. Кирова» МО РФ.

Куликова Ирина Леонидовна – доктор медицинских наук, Заслуженный врач Российской Федерации, заместитель директора по лечебной работе Чебоксарского филиала ФГАУ «НМИЦ «МНТК «Микрохирургии глаза» им. акад. С.Н. Федорова» Минздрава России.

Кутуков Алексей Юрьевич – кандидат медицинских наук, врач-офтальмолг высшей квалификационной категории СПб ГБУЗ «Городская Мариинская больница» и доцент кафедры офтальмологии ФГБОУ ВО «Санкт-Петербургский государственный педиатрический медицинский университет» Минздрава России.

Ободов Виктор Алексеевич – кандидат медицинских наук, помощник генерального директора по клинико-экспертной работе Екатеринбургского центра «МНТК «Микрохирургия глаза» Минздрава России.

Паштаев Николай Петрович – доктор медицинских наук, профессор, Заслуженный врач Российской Федерации, директор Чебоксарского филиала ФГАУ «НМИЦ «МНТК «Микрохирургии глаза» им. акад. С.Н. Федорова» Минздрава России.

Сомов Евгений Евгеньевич – доктор медицинских наук, профессор, заведующий детским отделением Санкт-Петербургский филиал ФГАУ «НМИЦ «МНТК «Микрохирургии глаза» им. акад. С.Н. Федорова» Минздрава России и профессор кафедры офтальмологии ФГБОУ ВО «Санкт-Петербургский государственный педиатрический медицинский университет» Минздрава России.

Терещенко Александр Владимирович – доктор медицинских наук, Заслуженный врач Российской Федерации, директор Калужского филиала ФГАУ «НМИЦ «МНТК «Микрохирургии глаза» им. акад. С.Н. Федорова» Минздрава России.

Трифаненкова Ирина Георгиевна – кандидат медицинских наук, заместитель директора по научной работе Калужского филиала ФГАУ «НМИЦ «МНТК «Микрохирургии глаза» им. акад. С.Н. Федорова» Минздрава России.

Чистякова Маргарита Николаевна – врач-офтальмолог высшей квалификационной категории ФГБОУ ВО «Санкт-Петербургский государственный педиатрический медицинский университет» Минздрава России.

Чураков Тимур Касимович – кандидат медицинских наук (отделение рефракционной хирургии Санкт-Петербургского филиала ФГАУ «НМИЦ «МНТК «Микрохирургии глаза» им. акад. С.Н. Федорова» Минздрава России).

Яровой Андрей Александрович – доктор медицинских наук, заведующий отделом офтальмоонкологии и радиологии ФГАУ «НМИЦ «МНТК «Микрохирургии глаза» им. акад. С.Н. Федорова» Минздрава России.

Содержание

Предисловие **12**

Глава 1. Первая в России кафедра детской офтальмологии и вклад ее сотрудников в преподавание и клиническое развитие дисциплины – *Р.И. Коровенков* **13**

Глава 2. Зрительный статус детей различного возраста и способы его оценки – *Е.Е. Сомов* **25**
1. Центральное зрение 25
2. Цветоощущение 31
3. Периферическое зрение 32
4. Светоощущение 33
5. Характер зрения (восприятия пространства) при двух открытых глазах 33
5.1. Оценка характера зрения у детей раннего возраста 33
5.2. Оценка характера зрения у детей дошкольного и младшего школьного возраста 34
6. Стереозрение 36
Литература 37

Глава 3. Миопия в свете ее клинической многоликости – *Е.Е. Сомов* **38**
1. Общие аспекты миопии 38
2. Частные аспекты миопии 41
2.1. О генезе миопии 41
2.2. О квалификации миопии (болезнь или нарушение рефракции?) 42
2.3. Постнатальное регулирование рефрактогенеза (гипотезы и реалии) 43
2.4. Коррекция миопии 43
2.5. Меры по оздоровлению детей с прогрессирующей миопией 46
Литература 48

Глава 4. Аккомодация (физиологический статус, виды его нарушений и их коррекция) – *Е.Е. Сомов* **49**
1. Общие сведения, касающиеся аккомодации 49
2. Основные показатели, характеризующие аккомодационные возможности глаза 50
3. Клинические виды аккомодационных нарушений 52
4. Исследование и лечение детей, страдающих привычно-избыточным напряжением аккомодации 53
Литература 55

Глава 5. Слепота и слабовидение в детском возрасте – *Е.Е. Сомов* **56**

Глава 6. Амблиопия (гносеология, клиника и лечение) – *Е.Е. Сомов* **62**
1. Клиническая сущность амблиопии и основные ее классификации 62
2. Лечение детей с вторичной амблиопией 65
Литература 70

Глава 7. Клинические аспекты современной страбизмологии – *Е.Е. Сомов, Н.Е. Кононова* **72**
1. Манифестные виды косоглазия и их классификация 72
2. Содружественное косоглазие у детей 74

2.1. Теории развития косоглазия ... 74
2.2. Клинические особенности содружественного косоглазия ... 75
2.3. Исследование пациентов с содружественным косоглазием ... 79
2.4. Функциональный статус органа зрения детей с различными видами содружественного косоглазия ... 82
2.5. Хирургические методы устранения видимого угла косоглазия ... 83
2.6. Комплексная терапия детей, страдающих содружественным косоглазием и ее результативность ... 84
3. Паралитическое косоглазие ... 87
4. Мнимое (кажущееся) косоглазие ... 89
5. Заключение ... 89
Литература ... 90

Глава 8. Комплексный компьютерный синдром и меры по купированию негативных его проявлений – *Е.Е. Сомов* ... **91**
1. Общие сведения о современных компьютерных системах и комплексном компьютерном синдроме ... 91
2. Компьютерный зрительный синдром ... 92
2.1. Этиология и клиника синдрома ... 92
2.2. Средства борьбы с компьютерным зрительным синдромом ... 93
3. Другие клинические составляющие комплексного компьютерного синдрома и способы их нивелирования ... 97
3.1. Карпальный туннельный синдром или синдром запястного канала ... 97
3.2. Позвоночный компьютерный синдром ... 98
3.3. Грудной компьютерный синдром ... 99
Литература ... 100

Глава 9. Патология слезоотведения у детей (диагностика и принцип лечения) – *В.В. Бржеский, М.Н. Чистякова, И.В. Бржеская, В.А. Ободов* ... **101**
1. Возрастная анатомия слезоотводящих путей ... 101
2. Методы исследование слезоотводящих путей ... 103
3. Заболевания слезоотводящих путей ... 111
3.1. Клиническая характеристика нарушений слезоотведения ... 111
3.2. Принципы лечения больных с нарушением слезоотведения ... 114
Литература ... 131

Глава 10. Синдром «сухого глаза» у детей – *В.В. Бржеский* ... **134**
1. Эпидемиология синдрома «сухого глаза» ... 134
2. Этиология и патогенез синдрома «сухого глаза» у детей ... 135
3. Клинические проявления синдрома «сухого глаза» у детей ... 143
4. Диагностика синдрома «сухого глаза» ... 147
5. Лечение синдрома «сухого глаза» у детей ... 154
6. Заключение ... 158
Литература ... 159

Глава 11. Инфекционные заболевания глазной поверхности – *Е.Е. Сомов* ... **161**
1. Бактериальная патология ... 161
1.1. Офтальмии новорожденных ... 161
1.2. Конъюнктивиты у детей других возрастных групп ... 162

2. Хламидийная патология ... 164
2.1. Трахома ... 165
2.2. Паратрахома и ее клинические разновидности ... 165
3. Вирусная патология ... 167
3.1. Общая характеристика и классификация вирусов, вызывающих заболевания глаз ... 167
3.2. Эпидемические вирусные конъюнктивиты и кератоконъюнктивиты ... 169
3.3. Герпетическая патология ... 173
3.4. Коревой конъюнктивит ... 182
4. Редкие, но особо опасные заболевания роговицы и конъюнктивы ... 183
4.1. Кератоконъюнктивит, вызванный синегнойной палочкой ... 183
4.2. Акантамебный кератит ... 183
4.3. Грибковые кератиты ... 184
4.4. Дифтерийный конъюнктивит ... 185
Литература ... 186

Глава. 12. Аллергические заболевания глазной поверхности – *Е.Е. Сомов* ... **187**
1. Общая характеристика и классификация заболеваний глаз аллергической природы ... 187
2. Клинические разновидности аллергических конъюнктивитов и кератоконъюнктивитов ... 188
3. Лечение аллергических конъюнктивитов и кератоконъюнктивитов ... 191
Литература ... 192

Глава 13. Абиотрофии и дистрофии сетчатки у детей – *Т.Н. Воронцова, Е.Е. Сомов* ... **193**
1. Определение основных понятий ... 193
2. Первичные семейно-наследственные дистрофии (абиотрофии) сетчатки ... 194
2.1. Принципиальные особенности абиотрофий сетчатки и их классификация ... 194
2.2. Центральные абиотрофии сетчатки ... 194
2.3. Периферические абиотрофии сетчатки ... 197
3. Периферические дистрофии сетчатки ... 198
3.1. Патогенез дистрофических изменений сетчатки ... 199
3.2. Классификация периферических дистрофий сетчатки. ... 200
3.3. Нерегматогенные формы периферических дистрофий сетчатки ... 201
3.4. Регматогенные формы периферических дистрофий сетчатки ... 203
3.5. Периферические дистрофии сетчатки при некоторых наследственных сидромах ... 205
4. Диагностика абиотрофий и периферических дистрофий сетчатки ... 206
5. Лечение абиотрофий и периферических дистрофий сетчатки ... 208
Литература ... 210

Глава 14. Диагностика, лечение и организация высокотехнологичной офтальмологической помощи детям с активными стадиями ретинопатии недоношенных – *А.В. Терещенко, И.Г. Трифаненкова* ... **212**
1. Предисловие (введение в проблему) ... 212
2. Лечение ретинопатии недоношенных ... 213
3. Система оказания высокотехнологичной офтальмологической помощи детям с РН ... 215
Литература ... 227

Глава 15. Лечение детей с IV и V стадиями ретинопатии недоношенных и наблюдение за ними – *О.В. Дискаленко, О.А. Коникова* **230**
1. Витреоретинальные изменения и особенности формирования отслойки сетчатки при ретинопатии недоношенных 230
2. Принципы и элементы технологии хирургического лечения отслойки сетчатки у детей с 4–5-й стадиями ретинопатии недоношенных 233
3. Анатомо-функциональная характеристика органа зрения в рубцовую фазу ретинопатии недоношенных 236
3.1. Клиническая рефракция детей в рубцовую фазу ретинопатии недоношенных 236
3.2. Изменения на глазном дне в рубцовую фазу ретинопатии недоношенных 236
3.3. Исходы хирургического лечения отслойки сетчатки у детей с ретинопатией недоношенных 238
4. Заключение 239
Литература 240

Глава 16. Современные методы диагностики и лечения ретинобластомы – *А.А. Яровой* **241**
1. Клинико-эпидемиологические особенности ретинобластомы 241
2. Современные методы диагностики ретинобластомы 242
3. Дифференциальная диагностика ретинобластомы 244
4. Кодирование и современная классификация ретинобластомы 245
5. Клинические формы ретинобластомы 247
6. Современное лечение ретинобластомы 248
6.1. Органосохраняющее лечение ретинобластомы 248
6.2. Локальное офтальмологическое лечение 252
7. Типы регрессии ретинобластомы 256
8. Ликвидационные методы лечения ретинобластомы 257
9. Заключение 257
Литература 258

Глава 17. Врожденный птоз верхнего века – *М.Г. Катаев* **262**
1. Нормальная анатомия век 262
2. Причины и виды блефароптоза 263
3. Обследование пациентов 265
4. Прогноз лечения 268
5. Техника различных операций 269
5.1. Мюллерэктомия, тарзомиоэктомия 269
5.2. Рефиксация апоневроза леватора при апоневротическом птозе 270
5.3. Укорочение леватора 271
5.4. Подвешивание к связке Уитналла 273
5.5. Перераспределение леватора 274
5.6. Подвешивание к брови 275
6. Резюме 277
Литература 278

Глава 18. Рефракционная хирургия у детей с гиперметропией – *Н.П. Паштаев, И.Л. Куликова* **281**
1. Гиперметропическая анизометропия и амблиопия 281
2. Лазерные кераторефракционные операции у детей 281

3. Эксимер-лазерная хирургия в коррекции гиперметропии 283
4. Опыт ФемтоЛАЗИК у детей с гиперметропической анизометропией на базе Чебоксарского филиала ФГАУ «НМИЦ «МНТК «Микрохирургия глаза» им. акад. С.Н. Федорова Минздрава России» 285
5. Заключение 293
Литература 294

Глава 19. Кросслинкинг в лечении детей, страдающих первичным кератоконусом – *Т.К. Чураков* **297**
1. Характеристика первичного кератоконуса, его этиология и эпидемиология 297
2. Классификация первичного кератоконуса и его диагностика 298
3. Особенности кератоконуса у детей 302
4. Способы кросслинкинга роговичного коллагена и его особенности у детей 302
4.1. Стандартный (Дрезденский) протокол кросслинкинга по G. Wollensak (2003) 304
4.2. Одномоментный кросслинкинг на оба глаза 304
4.3. Показания для кросслинкинга 305
5. Результаты кросслинкинга роговичного коллагена у детей 306
6. Осложнения кросслинкинга роговичного коллагена 308
7. Заключение 309
Литература 309

Глава 20. Врождённая глаукома – *Е.Е. Сомов* **311**

Глава 21. Хрусталиковая патология детского возраста – *Е.Е. Сомов* **320**
1. Видовая структура хрусталиковой патологии 320
2. Первичные катаракты и их клинический спектр у детей 321
2.1. Врождённые катаракты 321
2.2. Осложнённые катаракты 327
2.3. Травматические катаракты 328
3. Вторичные катаракты 328
4. Нарушения положения хрусталика в глазу, его величины и формы 329
4.1. Врождённые эктопии хрусталика 330
4.2. Приобретённые эктопии хрусталика 330
4.3. Хрусталиковые аномалии других видов 331
Литература 331

Глава 22. Механическая и ожоговая травма глаз у детей – *Э.В. Бойко, В.В. Бржеский, Е.Е. Сомов, А.Ю. Кутуков* **333**
1. Частота травм, их структура, особенности и классификации 333
2. Раневые повреждения 334
2.1. Ранения век и слезных канальцев 334
2.2. Ранения глазного яблока 339
3. Контузионная травма 343
3.1. Контузии век 344
3.2. Контузии глазного яблока 345
3.3. Контузии глазницы 359
4. Ожоги органа зрения 361
Литература 365

Глава 23. Синдромальная патология глаз у детей – *Р.И. Коровенков* **368**
1. Введение 368
2. Врожденные пороки развития 371
2.1. Патология, обусловленная наследственными факторами 371
2.2. Патология, обусловленная ненаследственными факторами 376
3. Наследственные синдромы 383
3.1. Синдромы с преимущественной патологией глазодвигательного аппарата 383
3.2. Синдромы с преимущественной патологией хрусталика 387
3.3. Синдромы с преимущественной патологией стекловидного тела и сетчатки 390
3.4. Синдромы с преимущественной патологией зрительного нерва 397
Литература 399

Глава 24. Офтальмологические лекарственные средства местного применения и возрастные допуски к их использованию – *Е.Е. Сомов, А.Ю. Баранов, В.В. Бржеский* **400**
Введение 400
1. Антимикробные препараты 401
1.1. Антибактериальные средства 401
1.2. Антибактериальные средства в комбинациях 404
1.3. Антисептики 404
1.4. Противовирусные средства 405
1.5. Противогрибковые препараты 405
2. Противовоспалительные средства 405
3. Противоаллергические средства 406
4. α-адреномиметики 407
5. Противоглаукомные средства 407
6. Мидриатики и циклоплегики 410
7. Местноанестезирующие средства 410
8. Иммунные препараты 411
9. Препараты для лечения синдрома «сухого глаза» 411
10. Стимуляторы репарации тканей 412
11. Прочие препараты для лечения заболеваний глаз 412
Приложение 413
Литература 424

Глава 18. Рефракционная хирургия у детей с гиперметропией

1. Гиперметропическая анизометропия и амблиопия

Наиболее распространенными дефектами зрения у детей являются аномалии рефракции [1]. Дети с гиперметропией требуют особого внимания, так как не могут успешно справиться с фокусировкой рассматриваемых объектов с любого расстояния наблюдения [11]. Гиперметропия встречается реже миопии, однако при гиперметропии высокой степени значительно больше риск развития амблиопии и косоглазия.

Амблиопия относится к наиболее распространенным состояниям у детей и подростков, представляя собой серьезную медицинскую и социальную проблему [1, 61, 66, 67]. В основе развития амблиопии в 75 % случаев присутствуют аномалии рефракции [67]. Анизометропия и анизейкония являются наиболее частой причиной амблиопии [12, 63]. Сегодня определены факторы риска развития амблиопии [32], изучена степень анизометропии, способствующая развитию амблиопии [65] и ее влияние на тяжесть состояния [29].

Несмотря на развитие инновационных диагностических программ в 50–70 % случаев амблиопия обнаруживается во время рутинного скрининга зрения при подготовке ребенка в школу [32, 61]. Все это требует постоянного, регулярного контроля за ребенком на всех возрастных этапах со стороны родителей и врачей-офтальмологов для своевременного выявления функциональных нарушений и эффективного лечения осложнений. Немаловажно и то, что исход лечения амблиопии зависит от возраста ребенка, с которым связано понятие о сенситивном и критическом периодах развития [11]. Консервативное лечение амблиопии не дает эффекта в среднем в 20 % случаев [35, 56, 60, 45]. Поэтому вполне закономерно, что интерес офтальмологов растет к рефракционным операциям у детей при лечении амблиопии. Успешное развитие лазерных технологий в коррекции аметропий у взрослых также изменили традиционные подходы и к лечению амблиопии.

2. Лазерные кераторефракционные операции у детей

Как известно, около 90 % рефракционных изменений в глазу происходит в первые 2–3 года жизни ребенка [1, 11, 66]. Если говорить о структуре роговицы и ее преломляющих свойствах, по данным сканирующей лазерной поляриметрии диаметр коллагеновых волокон и толщина пластин роговицы детей уже в возрасте 6 месяцев от роду не отличается от таковых у взрослых [36, 37]. У детей в возрасте от 20 недель до 6 месяцев диаметр коллагеновых волокон составляет 25–33, 3 nm, толщина пластин – 1–2 μm, у взрослых – 25–30 nm и 2–6 μm соответственно. Преломляющая сила роговицы новорожденных составляет 50 дптр, к трем годам она достигает 45 дптр и к 7 годам – 44 дптр [11]. Диаметр, толщина, структура и преломляющие свойства роговицы детей в основном сформированы к 2–3 годам [18, 19].

Основы рефракционной хирургии, а именно операций на роговице (кераторефракционных операций), были заложены в середине XX века и получили широкое

распространение после внедрения в практику эксимерных лазеров. Сегодня разные технологии эксимер-лазерных рефракционных операций являются признанными в коррекции аметропий [26, 55]. Опубликованные данные по впервые выполненным рефракционным операциям у детей убедительно продемонстрировали обнадеживающие результаты, ибо во всех случаях удалось повысить остроту зрения и избежать серьезных осложнений [2, 16, 17, 20, 24, 41, 42, 48, 54, 59].

На исходе прошлого тысячелетия фемтосекундные лазеры (ФСЛ) подняли на совершенно иной уровень качества кераторефракционную хирургию [27], были сформированы основные технологические правила и принципы [26, 25, 64]. Важным шагом, позволяющим говорить о безопасности операций, являются опубликованные данные об отдалённых результатах (15–20 лет) коррекции аметропий у взрослых с помощью фоторефрактивной кератэктомии (ФРК, PRK) и лазерного in situ (интрастромального) кератомилеза (ЛАЗИК, LASIK) [22, 43].

ФРК и ЛАЗИК являются сегодня самыми востребованными рефракционными операциями. К преимуществам ФРК, так называемой «технологии поверхностного воздействия», и ее модификаций – лазерного эпителиального кератомилеза (ЛАСЕК, LASEK) и поверхностного лазерного in situ кератомилеза (Эпи-ЛАЗИК, Epi-LASIK) надо отнести отсутствие разреза в передних отделах стромы, к недостаткам – длительный период реабилитации и возможность помутнения роговицы в зоне лазерного воздействия. Во время ЛАЗИК же не происходит удаления эпителия и Боуменовой мембраны, как при ФРК (рис. 1). За счет предварительного формирования клапана роговицы с помощью механического кератома достигается отсутствие болевого синдрома, быстрая реабилитация и возможность корригировать аметропии высокой степени без риска получения помутнения роговицы. В то же время применение ЛАЗИК ограничено у пациентов с тонкой роговицей, а кератом создает клапан с большой вариабельностью по толщине и диаметру. Внедрение в хирургию роговицы ФСЛ, способного фокусироваться в строме на определенной глубине, создавая гладкий срез и однородный, прецизионно точный по толщине и диаметру клапан, является очень важным шагом к совершенствованию ЛАЗИК с фемтолазерным сопровождением (ФемтоЛАЗИК, FS-LASIK) [33] (рис. 2). Технология ФемтоЛАЗИК с толщиной клапана не более 100–110 мкм и диаметром не менее 8, 5 мм признана одной из операций, обеспечивающих наиболее высокую биомеханическую стабильность роговицы, а ФСЛ одним из лучших инструментов для создания клапана роговицы.

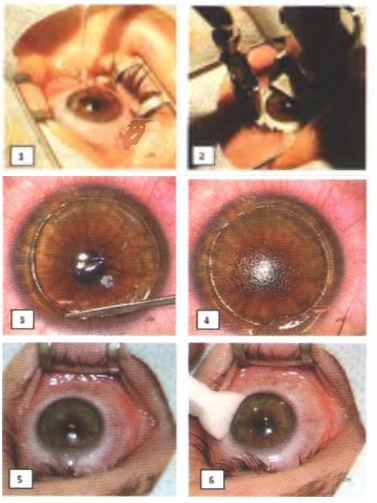

Рис. 1. Операция ЛАЗИК: 1 – маркировка роговицы; 2 – наложение вакуумного кольца и резекция роговичного клапана механическим кератомом М2; 3 – отделение клапана шпателем; 4 – складывание клапана конвертом; 5 – эксимерлазерная абляция; 6 – укладывание и позиционирование клапана мягким тупфером

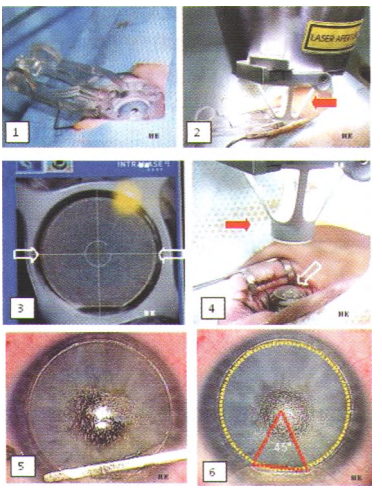

Рис. 2. Операция ФемтоЛАЗИК (IntraLase FS, 60 кГц): 1 – установка сборного вакуумного кольца, центрация, фиксация; 2 – стыковка с роговицей аппланационного конуса (красная стрелка); 3 – формирование клапана – срез сначала в горизонтальный плоскости в режиме Raster, затем в боковой (стрелки) под углом 70°; 4 – поднятие аппаланационного конуса (красная стрелка) после завершения процедуры резекции клапана (стрелка); 5 – отделение и поднятие клапана шпателем; 6 – сформированное ложе роговицы с намеченным (пунктир) и реальным диаметром (совпадающим с пунктиром) эффективной области стромального ложа, не ограниченной углом (45° и менее) ножки клапана (треугольник). При работе механического кератома реальный диаметр эффективной области стромального ложа почти всегда меньше намеченного, что связано с широкой ножкой сформированного клапана и соответственно большим углом (более 50°), ограничивающим эту область. Эффективная область стромального ложа важна для выполнения гиперметропической абляции с большими зонами

Основываясь на данных литературы [21–23, 44, 49, 68, 69], можно сказать, что рефракционная хирургия у детей представляет собой новую стратегию лечения амблиопии в тех случаях, когда исчерпаны все возможности функциональной коррекции рефракционного нарушения [17]. В последние годы на фоне совершенствования лазерных технологий, многие возможные осложнения сведены к минимуму [34, 50]. Отсутствие опубликованных данных о дислокации клапана у детей после ЛАЗИК объясняется усиленным механизмом эндотелиального насоса в сравнении с взрослыми [55].

3. Эксимер-лазерная хирургия в коррекции гиперметропии

Многие исследователи, при анализе топографических и биомеханических различий между миопической и гиперметропической коррекциями отмечают, что для гиперметропии характерен более длительный период восстановления и небольшой рефракционный эффект. По данным публикаций наилучшая предсказуемость присуща для коррекции гиперметропии до 4 дптр [25], коррекция гиперметропии более 6,0 дптр менее эффективна [26]. Это связано с разницей в конструкции профиля абляции [52] (рис. 3). Причина заключается не только в исходных особенностях глаза при гиперметропии, а именно в максимальной ригидности тканей [13], но и в технической сложности рефракционного вмешательства: воздействуя на периферическую часть роговицы, необходимо сделать центр роговицы более крутым и этим усилить рефракцию глаза.

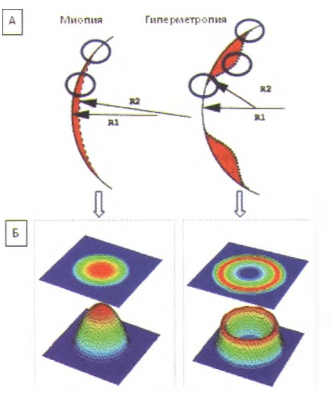

Рис. 3. Миопический и гиперметропический профили абляции: А – в поперечном сечении с переходными точками (круг) и с изменениями радиусов кривизны роговицы (R1 и R2) после абляции (красный цвет) (M.A. Qazi, et al.); Б – в трехмерном изображении

Все исследования последних лет по улучшению результатов в коррекции гиперметропии выявили основные проблемы и пути

их решений. В отличие от пациентов с миопией, имеющих небольшой угол между зрительной осью и осью проходящей через центр зрачка (угол каппа), у пациентов с гиперметропией небольшая децентрация лазерного воздействия может значительно снизить желаемое качество зрения [28]. Центрация лазерного воздействия на середине расстояния между корнеальным рефлексом (вершиной роговицы) и центром зрачка является ключом к повышению эффективности коррекции гиперметропии [36, 46].

Эффект децентрации центральной оптической зоны можно снизить путем расширения оптической зоны до 7,0 мм и общей зоны воздействия до 9,0 мм [39]. Расширение зон улучшает прогнозируемость результата, уменьшает регресс и аберрации [30], что особенно важно, если учесть, что лазерная коррекция гиперметропии индуцирует в два раза больше аберраций высшего порядка по сравнению с коррекцией миопии [47].

Эксимерлазерные операции могут быть рекомендованы для коррекции гиперметропии от 6,0 [17] до 8,0 дптр [36]. Основными базовыми правилами коррекции гиперметропии являются следующие:

1. Соблюдение общепринятых стандартов кераторефракционной хирургии [36, 37, 20, 46], направленных на сохранение анатомо-физиологического строения поверхностных слоев роговицы и исключения осложнений;

– центрация абляции с учетом зрительной оси глаза – на середине или на 2/3 расстояния межу центром зрачка и вершиной роговицы – для оптимизации воздействия относительно центра;

– создание клапана толщиной не более 110 мкм – для наименьшего повреждения вещества стромы и нервов в зоне разреза;

– выполнение абляции с толщиной остаточной стромы не менее 250 мкм (закон Jose Ignacio Barraquer) – для исключения риска послеоперационной эктазии;

– исключение от операции пациентов с исходной кератометрией от 49,0 дптр и более.

2. Учет биомеханического ответа роговицы на воздействие – равномерное распределение воздействия по всей поверхности роговицы, использование большой зоны воздействия для повышения эффективности и прогнозируемости исхода операции [30, 51, 57, 58];

– диаметр клапана роговицы 9,5–10,0 мм;

– центральная оптическая зона абляции 6,5–7,0 мм, общая зона абляции – 8,8–9,0 мм.

Именно эти базовые принципы заложены в технику операции, которая используется у детей.

Показания к операции у детей

Одним из наиболее общепринятых медицинских показаний к выполнению рефракционной операции у детей является анизометропическая амблиопия. Считается, что анизометропия от 3,0 дптр и выше трудно поддается консервативному лечению [29, 35, 56] и необходимо своевременное хирургическое вмешательство [21, 49, 64, 66, 68]. Первым шагом к назначению операции у детей является оценка результатов предыдущего лечения. Операция, как радикальная мера, может применяться у детей только после того, как исчерпаны все возможности функциональной коррекции.

Общепринятыми противопоказаниями (абсолютными и относительными) к эксимерлазерной хирургии являются тяжелые соматические и глазные заболевания [36, 66].

Задачами детского офтальмолога, поставившего ребенку диагноз в поликлинике, являются своевременная оценка эффективности консервативного лечения амблиопии (после 1–2 курсов в течение 6–12 месяцев) и направление на консультацию в специализированное отделение к рефракционному хирургу.

Задачами рефракционного хирурга являются предоставление родителям полной информации о статусе глаз ребенка и обоснование необходимости оперативного лечения, прогнозирование рефракционного результата на основании клинических данных, возможных осложнений с соблюдением действующего законодательства по этому вопросу.

Критериями отказа в операции либо плохого прогноза являются данные ретинальной остроты зрения (РОЗ) ниже 0,1, отсутствие центральной фиксации (нередко связанное с наличием оперированного косоглазия) и возраст старше 12–13 лет. Однако, в исключительных случаях, даже при этих условиях возможны определенные положительные результаты. При принятии решения об операции это тоже следует учитывать.

4. Опыт ФемтоЛАЗИК у детей с гиперметропической анизометропией на базе Чебоксарского филиала ФГАУ «НМИЦ «МНТК «Микрохирургия глаза» им. акад. С.Н. Федорова Минздрава России»

В коррекции гиперметропической рефракции у детей основной и ведущей технологией является ФемтоЛАЗИК. В течение последних 10 лет накоплен большой опыт работы по применению данной технологии на фемтолазерной установке IntraLase FS 60 кГц (АМО, США) и эксимер-лазерной установки «МикроСкан» 500 Гц (Троицк, Россия). Около двух лет операции осуществляются с помощью отечественной фемтосекундной установки ФемтоВизум 1 МГц (Оптосистемы, Троицк, Россия). Ежегодно выполняется 50 и более операций у детей с 5–6-летнего возраста.

Предоперационная диагностика

При планировании операции у детей, кроме подробного анамнеза, очень важно проведение тщательной диагностики с полным комплексом всех общепринятых в кераторефракционной хирургии процедур.

Диагностическое обследование, как правило, начинается с бесконтактных методов (визометрия, рефрактометрия в естественных условиях и при циклоплегии, кератометрия, аберрометрия, компьютерная кератотопография, оптическая когерентная томография (ОКТ) и др.), с последующим переходом на контактные методы, как акустическое исследование оболочек глаза с помощью приборов ультразвукового сканирования, конфокальная микроскопия и др.

Учитывая особенности детского возраста, некоторые диагностические процедуры повторяются не менее 3 раз с тем, чтобы затем вычислять среднее значение для статистической обработки. Для корректного подсчета средней остроты зрения используется геометрическое среднее (по LogMAR) [24]. В случае наличия у ребенка неаккомодационного сходящегося косоглазия предварительно выполняется хирургическое лечение косоглазия.

Расчет планируемого рефракционного эффекта проводится отдельно для каждого пациента по данным рефракции в условиях циклоплегии, с учетом степени анизометропии, гиперметропии, послеоперационного частичного регресса запланированного

эффекта и изменения передне-задней оси глазного яблока (ПЗО) по мере роста ребенка. Не существует разработанной точной номограммы, в этом вопросе важно опираться на сложившийся опыт работы с указанными лазерными установками. Обычно в расчетах операции ставится задача уменьшить (или убрать, если возможно) анизометропию и выровнять рефракцию на парных глазах. При этом, следует отметить, что в случаях, когда на амблиопичном глазу имеется гиперметропия высокой степени, расчет делается на достижение максимально возможного рефракционного результата.

Стабилизация рефракции, связанная с процессом ремоделирования хирургически изменённой формы роговицы, происходит у детей в течение 6–9 месяцев. Первые 3–4 месяца после операции наблюдается временная миопическая рефракция. Регресс запланированного результата после стабилизации рефракции не высок и составляет в среднем (+) 0,75дптр. Очковая коррекция назначается, если это необходимо, через 1 год после операции.

В хирургической деятельности Чебоксарского филиала МНТК «Микрохирургия глаза» кераторефракционные операции у детей используются для коррекции гиперметропии от 3,5 до 7,0 дптр. Ранее, применяя технологи ЛТК, ЛАСЕК, ЛАЗИК, сталкивались со значимым регрессом запланированного результата. Поэтому в тот период, делая расчеты, всегда опирались на данные рефракции в условиях циклоплегии, к которым прибавляли 0,5 дптр. Освоение и широкое использование технологии ФемтоЛАЗИК позволило существенно улучшить прогнозируемость, повысить рефракционный результат и однажды столкнуться даже с гиперэффектом. Речь идет о коррекции гиперметропии 5,0 дптр у мальчика 10 лет. Гиперкоррекция была выставлена через 1 год после операции, когда пациент явился на консервативное лечение амблиопии. Спустя еще полгода было выполнено повторное вмешательство для устранения индуцированной миопии в 1,0 дптр.

Если говорить о коррекции миопической рефракции, то следует учитывать, что рост ПЗО по мере взросления ребенка будет вызывать частичный возврат миопии. В случаях коррекции гиперметропии, рост ПЗО означает уменьшение степени гиперметропии. Поэтому необходима осторожность в тактике операции и расчетах для исключения гиперэффекта.

Изменение ПЗО у детей с гиперметропией

Как известно, важнейшими факторами, влияющими на рефрактогенез, являются биометрические показатели глаза, в том числе передне-задняя ось глазного яблока (ПЗО). Глаз ребёнка достигает 95 % от размеров глаза взрослого к возрасту 3 лет, в норме к 6–8 годам он становится эмметропичным [1]. Рост глазного яблока продолжается до 14–15 лет. Нет единого мнения о том, как растёт детский глаз – управляется ли этот процесс генетическими факторами или на него влияют факторы внешней среды? Согласно утверждению BJ. Katuzny [38], у эмметропов глаз растёт до 12, у гиперметропов – до 11, у миопов – до 14 лет.

Тарутта Е.П. с соавт. [13] выявили, что глаза с гиперметропией средней и высокой степени отличаются по своим биофизическим (более высокая акустическая плотность склеры) и функциональным (отрицательный вегетативный тонус аккомодации) показателям. Уровень поперечной связанности коллагена и средний диаметр коллагеновых фибрилл в соединительно-тканных структурах (теноновой капсуле) гиперметропиче-

ских глаз достоверно (на 10–15 %) выше, чем в глазах с миопией, что оказывает тормозящее действие на процесс эмметропизации. Именно этим объясняется отсутствие изменений ПЗО у детей с гиперметропией высокой степени.

По данным наших исследований [3], через 1 год после ФемтоЛАЗИК у детей в возрасте от 5 до 8 лет ПЗО увеличилась в среднем на 0,07 ± 0,09 мм при исходной гиперметропии средней степени и на 0,11 ± 0,16 мм – с гиперметропией высокой степени; у детей в возрасте от 9 до 11 лет ПЗО увеличилась в среднем на 0,23 ± 0,26 мм и на 0,32 ± 0,25 мм соответственно. Операция, изменяя рефракцию гиперметропического глаза в сторону ее уменьшения, способствует увеличению ПЗО по мере роста ребенка, в отличие от общепринятых мнений. Это необходимо учитывать при планировании рефракционного эффекта операции.

Анестезия

ФемтоЛАЗИК у детей выполняется в условиях общей анестезии. Исключение составляют подростки. В нашей клинике операция выполняется в условиях общей ингаляционной анестезии на основе севофлюрана и фентанила с использованием ларингеальной маски и вспомогательной ИВЛ аппаратом "Drager Fabius+" (рис. 4). Дети проводят в палате посленаркозного пробуждения вместе с родителями менее часа, затем в течение 6 часов после операции находятся под наблюдением офтальмолога.

Рис. 4. Операция ФемтоЛАЗИК выполняется в условиях общей ингаляционной анестезии на основе севофлюрана и фентанила с использованием ларингеальной маски и вспомогательной ИВЛ аппаратом "Drager Fabius+" в режиме нормовентиляции с кислородным потоком 3л в минуту

Операция

ФемтоЛАЗИК осуществляется по технологии [8, 14, 15] с созданием оптимальных возможностей для выполнения качественного профиля абляции для коррекции гиперметропии, формированием эффективной области стромального ложа с диаметром оптической зоной (OZ) от 6,5 до 7,0 и общей зоны абляции (TZ) от 8,8 до 9,0 мм. МикроСкан реализует функции активного и пассивного слежения, позволяет устанавливать центр воздействия по усмотрению хирурга. Фотоабляция центрируется на середине расстояния между коаксиально расположенным роговичным рефлексом и центром зрачка с системой слежения по лимбу (либо по зрачку) (рис. 5, 6). По завершении абляции особое внимание уделяется укладке клапана и проверке интерфейса, асептическая повязка накладывается на 24 часа (до следующего утра).

Рис. 5. ФемтоЛАЗИК (фотоабляция на эксимерлазерной установке Микроскан): центрация абляции на середине расстояния между коаксиально расположенным роговичным рефлексом и центром зрачка

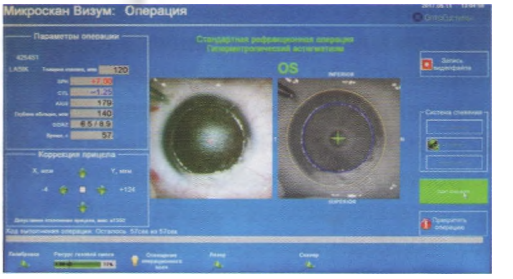

Рис. 6. ФемтоЛАЗИК (фотоабляция на эксимерлазерной установке Микроскан): установлена система слежения по лимбу

Осложнения, послеоперационное ведение

К настоящему времени в клинике накоплен 15-летний опыт проведения различных кераторефракционных операций у детей с гиперметропией, имеются результаты клинических наблюдений в течение до 5 лет (в отдельных случаях до 7 лет) после ФемтоЛАЗИК. Исследования показывают, что многие риски рефракционной хирургии у детей преувеличены. Современные лазерные установки – это качественно иной уровень, позволяющий получить гарантированный результат, снижая зависимость от персональной квалификации хирурга за счет автоматизации основных процессов операции. Если хирург опытен и ответственно относится к своему делу, никаких серьезных и тем более непоправимых последствий быть не может.

Анализ результатов 585 различных рефракционных операций у детей в нашем филиале показал отсутствие серьезных осложнений в 100 % случаев и наличие незначительных осложнений, таких как субэпителиальная фиброплазия (СЭФ или hase), врастание эпителия под клапан, децентрация, включения в интерфейсе, индуцированный астигматизм в 9 % случаев [3]. Осложнения после ФемтоЛАЗИК составили 1 % случаев 9 лет назад и менее 0,1 % – за последние 5 лет. Регресс рефракционного эффекта мы не относим к осложнениям.

Следует учитывать, что достаточно частое явление в эксимерлазерной коррекции гиперметропии – индуцированный прямой астигматизм в пределах 0,75–2,0 дптр. Как показывают данные кератотопографии, астигматизм не обусловлен децентрацией воздействия и значимо меньше при использовании оптической зоны 7,0 мм. Мы полагаем, что он может быть обусловлен адаптацией и ремоделированием искусственно созданного рельефа роговицы, его изменением с течением времени за счет гиперплазии эпителия в зоне абляции и изменением прекорнеальной пленки. Решение этой проблемы – задача рефракционной хирургии на будущее, которая, возможно, будет решена с помощью новых лазерных установок, технологий и усовершенствованных профилей абляции.

В раннем послеоперационном периоде используются стандартные схемы ведения (антибиотики в течение недели, стероидные противовоспалительное средства по убывающей схеме на 3 недели, корнеопротекторы в течение 2–3 месяцев). С первого дня назначаются зрительные нагрузки на оперированный глаз и заклейки ведущего глаза. Дети выписываются из стационара на 3-й день после операции с рекомендациями

по ограничению подвижных игр и занятий спортом в первые 6 месяцев. Затем, в обязательном порядке обследуются через 3, 6, 12 месяцев, затем 2 раза в год в течение 4–7 лет после операции. Во время каждого визита даются все необходимые рекомендации для дальнейшего лечения амблиопии (очковая коррекция, аппаратное лечение).

Результаты

Использование 6,5–7,0 миллиметровой центральной оптической и 8,8–9,0-миллиметровой общей зон абляции при ФемтоЛАЗИК способствовало получению рефракционного результата, который превзошел результаты ЛАЗИК [3]. До операции среднее значение сферического эквивалента рефракции (СЭ) амблиопичного глаза составило (+) 5,65 ± 1,25 дптр (от (+) 4,15 до (+) 7,75 дптр), сферы – (+) 6,45 ± 1,09 дптр (от (+) 5,35 до (+) 8,25 дптр) и цилиндра – (–) 2,75 ± 1,06 дптр (от (–) 0,75 до (–) 5,75 дптр). Рефракционный эффект, по сравнению с ЛАЗИК, у детей и подростков в среднем увеличился на (+) 1,0 ± 0,07 дптр и составил (+) 4,5 ± 0,1 дптр у детей и (+) 5,3 ± 0,09 дптр у подростков при обследовании через 1,5 года после ФемтоЛАЗИК. Регресс рефракционного эффекта в среднем составил (+) 1,02 ± 0,13 дптр. Предсказуемость СЭ в пределах ± 0,5 дптр составила 73 %, в пределах ± 1,0 дптр 92,5 % случаев. Корригированная острота зрения (КОЗ) увеличилась в среднем на 0,25 ± 0,12, некорригированная (НОЗ) – на 0,3 ± 0,10. Все пациенты приобрели от 1 до 5 строк КОЗ. Индексы эффективности (Кэ) и безопасности (Кб), которые по общепринятым нормам должны составлять не менее 1,0 [31] были высокими. Кб (равный отношению послеоперационной КОЗ к дооперационной КОЗ) составил 1,5 ± 0,22, Кэ (равный отношению послеоперационной НОЗ к дооперационной КОЗ) – 2,1 ± 0,34.

Среднее значение роговичных аберраций высшего порядка (АВП) до операции составляло 0,750 ± 0,18 мкм, из них кома – 0,326 ± 0,09 мкм. Через 1,5 года после ФемтоЛАЗИК роговичные АВП составили в среднем 0,997 ± 0,33 мкм, из них кома – 0,251 ± 0,08 мкм. Это, по нашим данным, в 2 раза меньше по сравнению с ЛАЗИК. Соответственно, самые высокие показатели пространственной контрастной чувствительности на высоких частотах в мезопических условиях и в условиях интенсивной засветки были получены после ФемтоЛАЗИК, самые низкие – после ЛАЗИК.

При анализе гистоморфологии роговицы с помощью конфокальной микроскопии у 73 пациентов в возрасте от 6 до 17 лет (в среднем 9,2 ± 2,67 лет) с средним значением СЭ (+) 5,75 ± 0,85 дптр и 56 пациентов в возрасте от 20 до 56 лет (в среднем 34,46 ± 13,43 лет) с СЭ (+) 6,5 ± 2,45 дптр, было обнаружено следующее [7]. Плотность кератоцитов роговицы в средних слоях на 8,18 % была статистически значимо ($p = 0,027$) выше у детей в сравнении со взрослыми, и составила в среднем 640,52 ± 40,69 и 592,07 ± 54,79 кл/мм^2 соответственно. В раннем послеоперационном периоде морфологические изменения протекали идентично у пациентов всех возрастных групп, однако у детей регенеративные процессы происходили быстрее. Реактивный ответ у них наиболее выражен, что проявлялось наличием преходящего нарушения прозрачности стромы, утолщенных стромальных нервов и «активности» кератоцитов в зоне абляции. Вероятно, именно этим можно объяснить хорошую адгезию клапана. Увеличение плотности кератоцитов в зоне операции у детей происходит на 28,71 % быстрее, чем у взрослых. Через 2 года после операции плотность кератоцитов в зоне абляции остается сниженной на 41,7 % у детей и на 33,5 % у взрослых по отношению к исходным данным. Вне зоны операции роговица остаётся неизмененной.

Восстановление иннервации у детей начинается с 3-го и заканчивается к 6-му месяцу, у взрослых – к году после операции. Формирование рубцевания в области края роговичного клапана начинается с 1-го месяца после операции. Через 1 год при биомикроскопии у всех пациентов роговица была прозрачная, роговичный клапан на месте. Определяется рубец по краю клапана, видимый в щелевую лампу, подтвержденный данными оптической когерентной томографии (ОКТ) и конфокальной микроскопии (рис. 7), что на наш взгляд обеспечивает безопасность, так как повышает устойчивость глаза к механической травме и снижает риск возможного смещения клапана.

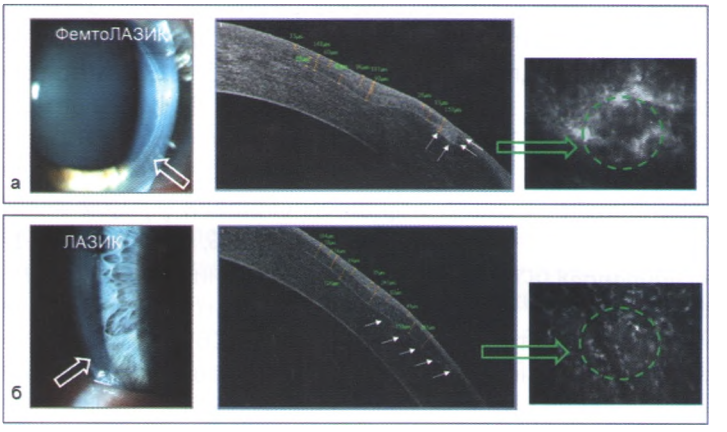

Рис. 7. Сравнительные данные биомикроскопии, оптической когерентной томографии (белые стрелки) и конфокальной микроскопии (зеленая стрелка) в профиле края роговичного клапана через 1,5 года после операций: а – после ФемтоЛАЗИК – четко очерченный, сделанный под углом 70 градусов, с плотным прилеганием и сформированным рубцом; б – после ЛАЗИК – менискообразный, без признаков рубцевания. Формирование рубца не только обеспечивает стабильность клапана на роговице, циркулярное фиброзное кольцо по краю клапана играет определенную роль в профилактике ослабления роговицы, что является важным показателем безопасности вмешательства

У детей, как и у взрослых, морфологические признаки синдрома «сухого глаза» определяются в период от 3 до 6 месяцев и уменьшаются к 1 году после операции [10]. Терапия корнеопротекторами и слезозамещающими препаратами проводится в зависимости от выраженности дегенеративных изменений эпителия и передней стромы роговицы в сроки от 1 до 3 месяцев после ФемтоЛАЗИК.

Как уже отмечалось, рефракционная операция является лишь «пусковым моментом» для создания условий лечения амблиопии и восстановления бинокулярного зрения. В связи с этим, все дети после операции получают консервативное лечение амблиопии 2 раза в год и в течение нескольких лет находятся под наблюдением. Переносимая очковая коррекция назначается через 9–12 месяцев после операции.

Эктазия роговицы после гиперметропического ЛАЗИК – явление крайне редкое [53]. Однако рефракционная хирургия влияет на биомеханические свойства роговицы, и для благоприятного исхода операции необходимо учитывать базисную структуру роговицы, ее ответную реакцию и исходное состояние биомеханических показателей.

Было проведено исследование корнеального гистерезиса (КГ) и фактора резистентности роговицы (ФРР) с использованием прибора ORA (Reichert Inc., США) после ФемтоЛАЗИК, выполненного на амблиопичном глазу со средним значением СЭ (+)

4,83 ± 1,22 дптр (диапазон (+) 3,95 – (+) 9,05 дптр) у 28 пациентов в возрасте от 6 до 14 лет [6]. Среднее значение КГ до операции составляло 12,56 ± 1,21 мм рт. ст., ФРР 12,31 ± 1,57 мм рт. ст. Через 1,5 года *после операции отмечалось статистически значимое* изменение КГ на 0,97 ± 1,51 (p = 0,002), ФРР – на 1,42 ± 1,55 мм рт. ст. (p = 0,000). Не найдено корреляции между КГ до и после операции (r = 0,11, p = 0,57), между глубиной абляции и изменениями КГ (r = 0,04, p = 0,83). По данным линейного регрессионного анализа, изменения КГ (r^2 = 0,52, p = 0,00) и ФРР (r^2 = 0,48, p = 0,00) были тесно связаны с их дооперационными значениями. В итоге, по отношению к исходным данным статистически значимое изменение КГ и ФРР составило 8 и 12 % соответственно. Поэтому пространственное распределение абляции (центральное или парацентральное) играет важную роль в характере влияния на биомеханику роговицы после операции.

Немаловажно и то, как, спустя время после операции, изменяется роговица. Здесь важна правильная интерпретация данных. Был выполнен анализ состояния роговицы по данным прибора Pentacam (OCULUS, Германия) после ФемтоЛАЗИК [68]. Обследовано 40 детей в возрасте от 6 до 15 лет. Значение СЭ амблиопичного глаза до операции составило в среднем (+) 3,85 ± 1,5 дптр (от (+) 1,15 до (+) 6,5 дптр), анизометропии 3,29 ± 1,15 дптр (от 2,55 до 5,67 дптр). Через 5 лет после ФемтоЛАЗИК среднее значение СЭ составило (+) 1,5 ± 0,26 дптр (от (+) 0,95 до (+) 3,45 дптр), анизометропии по СЭ – 0,97 ± 0,86 дптр (от 0,25 до 2,65 дптр). Отмечено снижение толщины роговицы в зоне основного воздействия (6,5–8,0 мм от центра) в среднем на 6 % по сравнению с исходными данными, где толщина составила 592,54 ± 36,55 мкм и 683,54 ± 50,89 мкм соответственно. В случае коррекции гиперметропии высокой степени при биомикроскопии в отдельных случаях выявлялось отложение гемосидерина в поверхностных слоях роговицы, что отражало реакцию регенерации в зоне эксимер-лазерной абляции и преходящего нарушения слезной пленки.

Показатели элевации задней поверхности роговицы в центре, в 6,5 и 8,0 мм зоне в среднем составили + 21 ± 3,75 мкм и статистически не значимо отличались от исходных данных. Все исследуемые индексы, кроме минимального индекса кривизны (Rmin), статистически значимо изменились и составили в среднем: ISV = 83,86 ± 30; IVA = 0,58 ± 0,4 мм; KI = 1,11 ± 0,09; CKI = 1,05 ± 0,03; IHA = 22,8 ± 9,82 мкм. Наиболее значимо изменились индексы ISV и IVA, которые увеличились в 3,64 и в 2,7 раза по отношению к исходным данным. Однако показатели были стабильными в течение всего срока наблюдения и отражали профиль роговицы после лазерной коррекции гиперметропии. В целом, это должно расцениваться как топографическая «кератопсевдоэктазия». Следует также отметить, что скрининговые программы Pentacam создавались для обследования интактной роговицы.

В заключение, мы приводим результаты ФемтоЛАЗИК у 47 детей в возрасте от 6 до 14 лет с наиболее неблагоприятным прогнозом в плане повышения остроты зрения – с исходной РОЗ оперированного глаза 0, 1 и менее [69]. Среднее значение СЭ до ФемтоЛАЗИК составило (+) 3,44 ± 1,36 дптр (от (+) 0,75 до (+) 6,12 дптр), парного ведущего глаза (+) 0,91 ± 0,55 дптр (от (+) 0,25 до (+) 1,8 дптр). Анизометропия по СЭ в среднем у всех пациентов составила до операции 4,31 ± 1,56 дптр (от 2,75 до 5,87 дптр), НОЗ 0,04 ± 0,01, КОЗ 0,08 ± 0,02. На худшем глазу до операции из 47 пациентов у 46 (97,8 %) отмечался монокулярный и у одного пациента (2,12 %) – одновременный характер зрения. После операции все 47 детей (100 %) в течение 3 лет находились

под наблюдением и проходили курсы консервативного лечения 2 раза в год. Через 1 год после ФемтоЛАЗИК и 2 курсов медикаментозного и аппаратного лечения у 10 (21,3 %) детей удалось добиться бинокулярного, у 15 (31,9 %) – одновременного характера зрения. Через 3 года после операции среднее значение СЭ составило (+) 1,76 ± 0,18 дптр, анизометропии 1,4 ± 0,43 дптр, НОЗ увеличилась на 0,29 ± 0,12, КОЗ – на 0,4 ± 0,12. Все пациенты приобрели от 1 до 5 строк КОЗ. Через 3 года после ФемтоЛАЗИК и 6 курсов консервативного лечения у 74,4 % детей были повышены зрительные функции, при этом одновременный характер зрения получили в 38,2 %, а бинокулярный – в 36,2 % случаев. У 12 детей (25,6 %) не удалось повысить зрение – это были дети с неустойчивой центральной и неправильной фиксацией.

Ниже приводится клинический пример из нашей практики.

Клинический пример. Мальчик, 6 лет, обратился с родителями с жалобами на слабое зрение левого глаза. В анамнезе: очковая коррекция с 3 лет, нахождение в специальном детском саду для детей с проблемами зрения, регулярное плеоптическое лечение, непереносимость контактной коррекции. При поступлении: Vis OD = 0,8 sph +0,50 = 1,0, Vis OS = 0,05 sph +8,5 cyl н/к = 0,1; РОЗ OS = 0,32; рефрактометрия в условиях циклоплегии OD sph + 1,25 cyl –0, 5 ax151◦, OS sph +9,25 cyl –0,5 ax59◦, кератометрия OD 42,50 ax 61◦, 42,25 дптр, OS 42,50 ax 106◦, 42,25 дптр. Кератотопограф OS Ks 42,93 @ 134 Kf 42,50 @ 44 Mink 42,47 @ 39 AveK 42,72 Es 0,49/ Em 0,51 cyl 0,43 SRI 0,05 SAI 0,31 PVA 20/15–20/20. Анизометропия по данным объективной рефракции составила 8,0 дптр. АВП (Visionix L80 WAVE+, Израиль) 0,1 % – трефойл (Z3/-3) 0,08 мкм, (Z3/+3) –0,17 мкм, кома (Z3/-1) 0,08 мкм, (Z3/+1) –0,35 мкм. ПЗО OD = 23,46 мм, OS = 20,59 мм. Пахиметрия OD –549 мкм в центре. Пахиметрия OS: центр 545, зона 3 мм – 557, зона 7 мм 650–659, зона 11 мм 709–711 мкм. CH OD = 9, 7 mmHg, CH OS = 10, 3 mmHg (ORA, Reichert Inc., США). Характер зрения вдаль и вблизи монокулярный (OD). Выставлен диагноз: OD – гиперметропия слабой степени. OS – гиперметропия высокой степени, амблиопия высокой степени. OU – Анизометропия. Родителям предложено оперативное лечение OS по медицинским показаниям с целью уменьшения степени гиперметропии и анизометропии с последующим консервативным лечением амблиопии в очках.

ФемтоЛАЗИК выполняли под общей анестезией, роговичный клапан формировали на глубину 100 мкм, заложены параметры коррекции – sph+7,0, cyl 0,0 дптр. Оптическая зона, переходная зона OZ/TZ 6,4/8,7, глубина абляции/толщина остаточной стромы 189,4/258,6 мкм. Послеоперационный период проходил без особенностей. После операции, перед выпиской: Vis OS 0,15 sph + 0,75 cyl – 0,5 ax 35 = 0,2. Авторефрактометрия с узким зрачком: OS shp + 1,25 cyl – 1,5 ax 174. РОЗ OS 0,32. Цветотест: монокулярное зрение. Кератотопограф: OS Ks 51,23 @ 105 Kf 50,60 @ 15 Mink 48,22 @ 176 AveK 50,91 Es 0,95/ Em 0,48 cyl 0,63 SRI 1.45 SAI 1,91 PVA 20/30-20/50.

Через 1,5 года после операции и 3 курсов консервативного лечения: Vis OD = 1,0, Vis OS = 0,4 cyl +2,0 ax99◦ = 0,6; РОЗ OS = 0,6; рефрактометрия с узким зрачком OS sph +2, 25 cyl –1,5 ax11◦, с широким зрачком OS shp + 4,0 cyl – 1,25 ax 150. Кератометрия OS 49,75 ax 91◦, 48,25 дптр. Кератотопограф: OS Ks 49,54 @ 101 Kf 47,99 @ 11 Mink 47,83 @ 163 AveK 48,76 Es 0,42/ Em 0,73 cyl 1,54 SRI 0,42 SAI 0,76 PVA 20/20–20/25. ПЗО OD = 24,02 мм, OS = 20,72 мм. Пахиметрия: OS центр 480, зона 3 мм – 493–494, зона 7 мм 609–616, зона 11 мм 717–719 мкм. CH OS = 11 mmHg. Цветотест: характер зрения вдаль и вблизи бинокулярный; выписаны очки для дали OS sph + 2,0 дптр.

Через 2,5 года после операции и 5 курсов консервативного лечения: Vis OD = 1,0, рефрактометрия OD shp 0,10 cyl 0,00 ax 0, Vis OS = 0,5 sph + 3,0 cyl –1,0 ax4◦ = 0,6; РОЗ OS = 0,63; рефрактометрия с узким зрачком OS sph +3,75 cyl –1,25ax8◦, с широким зрачком shp + 4,25 cyl – 1,25 ax 25; кератометрия OS 48,25 ax 104◦, 47,25 дптр. Кератотопограф: OS Ks 48,73 @ 104 Kf 47,38 @ 14 Mink 47,36 @ 20 AveK 48,05 Es 0,09/ Em 0,38 cyl 1,35 SRI 0.60 SAI 0,56 PVA 20/20–20/30. ПЗО OD = 24,20 мм, OS = 20,80 мм. Пахиметрия: OS центр 489 мкм, зона 3 мм – 520–522, зона 7 мм 618–620, зона 11 мм 724–749 мкм. CH OS = 11,1 mmHg. Цветотест: характер зрения вдаль и вблизи бинокулярный, выписаны очки для близи: OD– planum, OS – sph + 4,0 дптр.

После проведенного лечения острота зрения OS без коррекции увеличилась с 0,05 до 0,5, с коррекцией с 0,1 до 0,6; анизометропия по данным субъективной рефракции уменьшилась с 8,0 до 4,0 дптр по сферическому компоненту рефракции. По данным кератотопографии (Power Difference Map) рефракционный эффект составил (+) 5,94 дптр (рис. 8) АВП составили 4,4 % – трефойл (Z3/-3) 0,44 мкм, (Z3/+3) 0,46 мкм, кома (Z3/-1) 0,77 мкм, (Z3/+1) 0,20 мкм. Регресс от запланированного результата (+7,0 дптр) по данным кератотопографа составил (+) 2,06 дптр. ПЗО оперированного глаза увеличилась на 0,21 мм, неоперированного глаза – на 0,74 мм. Бинокулярный характер зрения был получен через 1 год после операции и 3 курсов консервативного лечения (через 6 мес. после операции и 2 курсов лечения цветотест: без коррекции зрение монокулярное; с коррекцией бинокулярное зрение). Оперативное лечение значимо не повлияло биомеханические свойства роговицы.

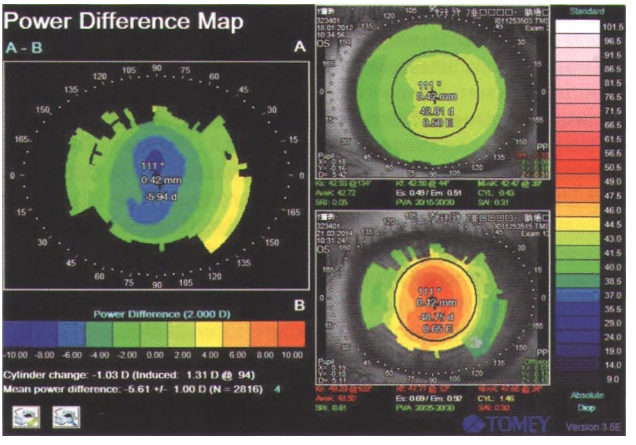

Рис. 8. Кератотопография (Power Difference Map) пациента Ю., 6 лет, до и через 2,5 года после ФемтоЛАЗИК (клинический пример): рефракционный эффект составил (+) 5,94 дптр (при запланированном (+) 7,0 дптр)

5. Заключение

В недавнем прошлом рефракционная хирургия использовалась для коррекции аметропий исключительно у взрослых, желающих избавиться от очковой коррекции. В современных условиях она стала активно использоваться у детей, когда исчерпаны все возможности традиционных методов лечения. Представленные данные по использованию ФемтоЛАЗИК у детей с гиперметропией и анизометропической амблиопией показывают новые перспективы в решении этой проблемы.

Литература

1. Аветисов Э.С., Ковалевский Е.И., Хватова А.В. Руководство по детской офтальмологии. – М.: Медицина, 1987. – 497 с.
2. Ивашина А.И., Александрова О.Г., Коршунова Н.К., Нестеренко Т.И. Хирургическая коррекция гиперметропического астигматизма у детей // Хирургические методы лечения дальнозоркости и близорукости. – М., 1988. – С. 25–29.
3. Куликова И.Л., Паштаев Н.П. Анализ изменений переднезадней оси глаза у детей с гиперметропической анизометропией после фемтосекундного лазерного in situ кератомилеза: 1 год наблюдений. Бюллетень СО РАМН. 2014; 34(3): 87-91.
4. Куликова И.Л., Паштаев Н.П. Кераторефракционная хирургия в реабилитации детей и подростков с гиперметропической рефракцией. – М: Офтальмология, 2012. – 236 с.
5. Куликова И.Л., Паштаев Н.П., Косороткина Т.И., Чапурин Н.В. Лазерный in situ кератомилез с фемтолазерным сопровождением у детей с гиперметропической анизометропией и амблиопией высокой степени // Российская детская офтальмология. – 2017. – №1. – С. 5–10.
6. Куликова И.Л., Шленская О.В., Чапурин Н.В. Анализ биомеханических изменений роговицы после гиперметропического лазерного интрастромального кератомилеза с фемтолазерным сопровождением у детей с анизометропией // Вестник офтальмологии. – 2017, №3. – С. 30–36.
7. Паштаев Н.П., Куликова И.Л., Маслова Н.А., Унишкова Л.И., Шленская О.В. Анализ кератотопографических индексов по данным прибора Pentacam после гиперметропического ФемтоЛАСИК у детей: 5 лет наблюдений // Современные технологии в офтальмологии. – №5. – 2016.– С. 169–172.
8. Паштаев Н.П., Куликова И.Л., Федотова Л.А., Патеева Т.З. Хирургический способ лечения гиперметропии. Заявка на изобретение № 2008116479 от 29.04.2008. Патент на изобретение РФ №2369370, зарегистрир. в Гос. реестре изобретений РФ 10.10.2009. Опубл. 10.10.2009 Бюл. № 28.
9. Паштаев Н.П., Куликова И.Л., Шленская О.В. Сравнительный анализ гистоморфологии роговицы взрослых и детей с гиперметропией после фемтосекундного лазерного интрастромального кератомилеза // Офтальмохирургия. – 2016. – №2. – С. 48–53.
10. Паштаев Н.П., Куликова И.Л., Шленская О.В. Особенности функционального слезного комплекса в разных возрастных группах у детей после кераторефракционных операций // Российская детская офтальмология. – 2016. – №4. – С. 5–8.
11. Рожкова Г.И., Матвеев С.Г. Зрение детей: проблемы оценки и функциональной коррекции. – М.: Наука, 2007. – 315 с.
12. Розембдюм Ю.З. Адаптация к аметропиям и принципы их коррекции: автореф. дис.... д-ра мед.наук. – М., 1976. – С. 32.
13. Тарутта Е.П. Иомдина Е.И., Кварацхелия Н.Г., Кружкова Г.В. Сравнительное изучение анатомо-топографических особенностей глаз с гиперметропией и миопией у детей // Съезд офтальмологов России, IX. Москва. 2010. 106–108.
14. Пат. 2625648 РФ, МПК A61F 9/008 Способ формирования роговичного клапана у детей / Куликова И.Л., Шленская О.В., Паштаев Н.П.; заявитель и патентообладатель ФГАУ МНТК «Микрохирургия глаза» им. акад. С.Н. Федорова (RU). – № 2016123782; заявл. 16.06.2016. опубл. 17.07.2017, Бюл. № 20. – 8 с.
15. Пат. 2369369 РФ, Способ хирургического лечения гиперметропической анизометропии у детей / Паштаев Н.П., Куликова И.Л. ; заявитель и патентообладатель ФГУ МНТК «Микрохирургия глаза» им.акад. С.Н. Федорова. – № 2008115527; заявл. 23.04.2008 ; опубл. 10.10.2009, Бюл. № 28. – 7 с.
16. Agarwal A., Agarwal T., Siraj A.A., et al. Results of pediatric laser in situ keratomileusis // J. Cataract. Refract. Surg. – 2000. – Vol.26. – P. 684–689.
17. Alió J.L. Photorefractive keratectomy for pediatric myopic anisometropia / Alió J.L., Artola A., Claramonte P., et al. // J. Cataract Refract. Surg.– 1998.– Vol. 24.– P. 327-330.
18. Alió J.L. Pediatric refractive surgery and its role in the treatment of amblyopia: meta-analysis of the peer-reviewed literature // J. of Refract. Surg. – 2011. – Vol.27, № 5. – P. 364-374.
19. Alio L.J., Soria F., Abbouda A., Pena-Garcia P. Laser in situ keratomileusis for – 6.00 to -18.00 D of myopia and up to -5.00 D of astigmatism: 15-year follow-up // J. Cataract. Refract. Surg. – 2015. – Vol. 41, №1. – P. 33-40.
20. Astle W.F., Huang P.T., Ells A.L., Cox R.G., Deschenes M.C., Vibert H.M. Photorefractive keratectomy in children: outcomes at 1 year // J. Cataract Refract. Surg. – 2002. – Vol. 28. – P. 932-941.
21. Astle W.F. Laser-assisted subepithelial keratectomy in children / Astle W.F., Papp A., Huang P.T., et al. // J. Cataract Refract. Surg.– 2004.– Vol. 30.– P. 2529-2535.
22. Astle W.F., Rahmat J., Ingram A.D. et al. Laser-assisted subepithelial keratectomy for anisometropic amblyopia in children: outcomes at 1 year // J. Cataract Refract. Surg. – 2007. – Vol. 33. – P. 2028–2034.

23. Astle W.F. Laser-assisted subepithelial keratectomy for bilateral hyperopia and hyperopic anisometropic amblyopia in children. One-year outcomes/ Astle W. F., Huang P. T., Ereifej I., Paszuk A.// J. Cataract Refract. Surg.– 2010.– Vol. 36.– P. 260-267.
24. Autrata R., Rehurek J. Clinical results of excimer laser photorefractive keratectomy for high myopic anisometropia in children: four-year follow-up // J. Cataract. Refract. Surg. – 2003. – Vol. 29. – P. 694-702.
25. Basic and Clinical Science Course (BCSC) 2012-2013: Refractive Surgery Section 13 / American Academy of Ophthalmology. – San Francisco, United States, 2012. – 260 p.
26. Benjamin F.B. Atlas of refractive surgery. Series: Highlights of Ophthalmology: Challenging the Millennium. – SLACK Incorporated, 2006. – 237 p.
27. Binder P. Flap dimensions created with the IntraLase FS laser // J. Cataract. Refract. Surg. – 2004. – Vol. 30. – P. 26-32.
28. Boxer Wachler B.S. Decentration of the optical one: centering on the pupil versus the coaxially sighted corneal light reflex in LASIK for hyperopia / Boxer Wachler B.S., Korn T.S., Chandra N.S., et al. // J. Cataract Refract. Surg.– 2003.– Vol. 19.– P. 464-465.
29. Cobb C.J., Russell K., Cox A. et al. Factors influencing visual outcome in anisometropic amblyopes // Br. J. Ophthalmol. – 2002. – Vol. 86. – P.1278–1281.
30. Davidorf J.M. Effect of varying the optical zone diameter on the results of Hyperopic laser in situ keratomileusis // Ophthalmol. – 2001.– Vol. 108.– P. 1261-1265.
31. Ehlers Sorensen T., Bramsen T., Poulsen E.H. Central cornea thickness in newborn and children // Acta. Ophthalmol. (Copenh). – 1976. – Vol.54. №3. – P.285-290.
32. France L.W. Evidence based guidelines for amblyogenic risk factors // Am. Orthopt. J. -2006. – Vol.56. – P. 7-14.
33. Flynn J.T., Schiffman J., Feuer W. et al. The therapy of amblyopia: an analysis of the results of amblyopia therapy utilizing the pooled data of published studies // Trans. Am. Ophthalmol. Soc. – 1998. – Vol. 96. – P. 431-450.
34. Ghanem A.A., Moad A.I., Nematallah E.H., El-Adawy I.T., Anwar G.M. Laser in situ keratomileusis for treated myopic anisometropic amblyopia in children // Saudi J. Ophthalmol. – 2010. – Vol. 24, №1. – P.3-8. doi: 10.1016/j.sjopt.2009.12.001.
35. Holmes J.M., Kraker R.T., Beck R.W., Birch E.E., Cotter S.A., Everett D.F., Hertle R.W., Quinn G.E., Repka M.X., Scheiman M.M., Wallace D.K. A randomized trial of prescribed patching for treatment of severe amblyopia in children // Opthalmology. – 2003. – Vol. 110, №11 – P. 2075-2087.
36. Irsch K., Shall A.A. Birefringence of the central cornea in children assessed with scanning laser polarimetry // J. of Biomedical. optics. – 2012. – Vol. 7, №8. – P.21-28.
37. Kanai A., Kaufman H.E. Electron microscopic studies of corneal stroma changes of collagen fibres // Ann. Ophthalmol. – 1973. – Vol. 5, №3. – P.285-287.
38. Katuzny B. J., Koszewska-koodziejczak A. Changes of axial dimensions of the eye during growth in emmetropia, myopia and hyperopia. Klin. Oczna. 2005; 107(4-6): 292-6.
39. Kermani O. Hyperiopic laser in situ keratomileusis with 5.5-, 6.5-, and 7.0-mm optical zones / Kermani O., Schmeidt K., Oberheide U., et al. // J. Refract. Surg.– 2005.– Vol. 21.– P. 52-58.
40. Lagreze W.A., Gobor G. A method for noncontact measurement of corneal diameter in children // Am. J. Ophthalmol. – 2007. – Vol.144, №1. – P.141-142.
41. Nano H.D. Eximer laser photorefractive keratectomy in pediatric patients // J. Cataract. Refract. Surg. – 1997. – Vol. 23.– P.736-739.
42. Nassaralla B.R., Nassaralla J.J. Jr Laser in situ keratomileusis in children 8 to 15 years old // J. Refract. Surg. – 2001. – Vol. 17. – P. 519–524.
43. O'Brart D.P., Shalchi Z., McDonald R.J., Patel P., Archer T.J., Marshall J. Twenty-year follow-up of a randomized prospective clinical trial of excimer laser photorefractive keratectomy // Am. J. Ophthalmol. – 2014. – Vol. 158(4):651-663.e1. doi: 10.1016/j.ajo.2014.06.013.
44. O'Keefe M., Nolan L. LASIK surgery in children. // Br. J. Ophthalmol. – 2004. – Jan. – Vol. 88(1). – P. 19–21.
45. Oliver M., Neumann R., Chaimovitch Y., et al. Compliance and results of treatment for amblyopia in children more than 8 years old // Am. J. Ophthalmol. – 1986. – Vol. 102. – P.340–345.
46. Ortueta D. Centration on the cornea vertex normal during hyperopic refractive photoablation using videokeratoscopy / Ortueta D., Schreyger F.D. // J. Refract. Surg. – 2007. – Vol. 23. – P. 198-200.
47. Oshika T. Higher order wavefront aberrations of cornea and magnitude of refractive correction in laser in situ keratomileusis / Oshika T., Miyata K., Tokunaga T., et al. // Ophthalmol. – 2002. – Vol. 109. – P. 1154-1158.
48. Pausse E. Refractive surgery in children: is it ready for prime time? // Am. J. Ophthalmol. – 2007. – Vol. 57. – P.79-88.
49. Paysse E. Photorefractive keratectomy for anisometropic amblyopia in children // Trans. Am. Ophthalmol. Soc. – 2004. – Vol. 102. – P.341–372.
50. Paysse E.A., Tychsen L., Stahl E. Pediatric refractive surgery: corneal and intraocular techniques and beyond // J AAPOS. – 2012. – Vol. 16, №3. – P. 291-7. doi:10.1016/j.jaapos.2012.01.012.
51. Potgieter F.J. Prediction of flap response / Potgieter F.J., Roberts C., Cox I.G., et al. // J. Cataract Refract. Surg. – 2005. – Vol. 31. – P. 106-114.

52. Qazi M.A. Topographic and biomechanical differences between hyperopic and myopic laser in situ keratomileusis / Qazi M.A., Roberts C.J., Mahmoud A.M., Pepose J.S. // J. Cataract Refract. Surg. – 2005. – Vol. 31. – P. 48-59.
53. Randleman J.B., Banning C.S., Stulting R.D. Corneal ectasia after hyperopic LASIK. J Refract Surg. 2007;23:98-102.
54. Rashad K.M. Laser in situ keratomileusis for myopic anisometropia in children.// J. Refract. Surg. – 1999. – Vol. 15. – P. 429-435.
55. Rasik B.V., Sharma N., Sullivan L. Step by Step LASIK Surgery. – CRC Press, 2005. – 248 p.
56. Repka M.X., Cotter S.A., Beck R.W., Kraker R.T., Birch E.E., Everett D.F., Hertle R.W., Holmes J.M., Quinn G.E., Sala N.A., Scheiman M.M., Stager D.R., Wallace D.K. A randomized trial of atropine regimens for treatment of moderate amblyopia in children // Opthalmology. – 2004. – Vol. 111, №11. – P. 2076-2085.
57. Roberts C. Biomechanics of cornea and wavefrontguided laser refractive surgery // J. Refract. Surg. – 2002. – Vol. 18.– P. 589-592.
58. Roberts C., Dupps WJr. Corneal biomechanics and their role in corneal ablation procedures // MacRae S.M., Kruger R.R., Applegate R.A., eds. Customized Corneal Ablation; the Quest for Super Vision. – Thorofare, NJ, Slack, 2001. – P. 109-131.
59. Rybintseva L.V., Sheludchenko V.M. Effectiveness of laser in situ keratomileusis with the Nidek EC-5000 excimer for pediatric correction of spherical anisometropia.// J. Refract. Surg.– 2001.– Vol. 17.– S. 224-228.
60. Scheiman M.M., Hertle R.W., Beck R.W., Edwards A.R., Birch E., Cotter S.A., Crouch E.R. , Cruz O.A., Davitt B.V., Donahue S., Holmes J.M., Lyon D.W., Repka M.X., Sala N.A., Silbert D.I., Suh D.W., Tamkins S.M. Randomized trial of treatment of amblyopia in children aged 7 to 17 years // Arch. Ophthalmol. – 2005. – Vol.123, №4. – P.437-447.
61. Simons K. Amblyopia characterization, treatment, and prophylaxis // Surv. Ophthalmol. 2005. – Vol. 50, №2. – P. 123-66.
62. Singh D. Photorefractive keratectomy in pediatric patients // J. Cataract. Refract. Surg. – 1995. – Vol. 21. – P.630–632.
63. Vries J. Anisometropia in children: analysis of a hospital population // Br. J. Ophthalmol. – 1985. – Vol. 69. – 504–507.
64. Waring G.O., Reinstein D.Z, Dupps W.J. et al. Standardized Graphs and Terms for Refractive Surgery Results // J. of Refract. Surg. – 2011. – Vol. 27, No.1. – P. 7-9. DOI:10.3928/1081597X-20101116-01.
65. Weakley D.R. The association between nonstrabismic anisometropia, amblyopia, and subnormal binocularity // Ophthalmology. – 2001. – Vol. 108. – P.163–171.
66. Wilson E.W., Saunders R.A., Rupal H. Trivedi R.H. Pediatric Ophthalmology: current Thought and A Practical Guide. – Springer-Verlag Berlin Heidelberg, 2009. – 485 p. DOI: 10.1007/ 978-3-540-68632-3.
67. Wright K.W. Pediatric Ophthalmology for Primary Care, 3rd Ed. – American Academy of Pediatrics, 2008. – 386 p.
68. Utine C.A., Cakir H., Egemenoglu A., Perente I. LASIK in children with hyperopic anisometropic amblyopia // J. Refract. Surg. – 2008. – Vol. 24. – P. 464-472.
69. Yin Z.Q.1, Wang H., Yu T., Ren Q., Chen L. Facilitation of amblyopia management by laser in situ keratomileusis in high anisometropic hyperopic and myopic children. // J AAPOS. – 2007. – Dec. –Vol. 11(6). – P.571-576.