Дога А.В., Вартапетов С.К., Мушкова И.А., Костенёв С.В., Майчук Н.В., Каримова А.Н

# Лазерная кераторефракционная хирургия

Российские технологии

Москва 2018

Дога А.В., Вартапетов С.К., Мушкова И.А.,
Костенёв С.В., Майчук Н.В., Каримова А.Н.

# ЛАЗЕРНАЯ КЕРАТОРЕФРАКЦИОННАЯ ХИРУРГИЯ. РОССИЙСКИЕ ТЕХНОЛОГИИ

Москва
Издательство «Офтальмология»
2018

УДК 617.753-089
ББК 56.7
Д 59

**Д 59 Лазерная кераторефракционная хирургия. Российские технологии / Дога А.В., Вартапетов С.К., Мушкова И.А., Костенёв С.В., Майчук Н.В., Каримова А.Н. – М.: Издательство «Офтальмология», 2018. – 124 с., ил.**

ISBN 978-5-903624-386

Работа посвящена истории создания отечественных офтальмологических лазеров, становлению рефракционной хирургии роговицы в России, описан физический принцип работы и взаимодействия фемтосекундного лазерного излучения с роговицей и другими структурами человеческого глаза. Проведён сравнительный анализ первой отечественной фемтосекундной установки.

Книга предназначена в первую очередь для молодых врачей как пособие при прохождении курсов последипломной подготовки, для аспирантов и клинических ординаторов. Также она будет полезна для рефракционных хирургов, самостоятельно осваивающих столь специализированную медицинскую технику и неизбежно сталкивающихся с рядом клинических и технических вопросов, а также офтальмологам, консультирующим пациентов с различными аномалиями рефракции, готовящимся выполнить рефракционную операцию с использованием фемтосекундного лазера.

**УДК 617.753-089**
**ББК 56.7**

**Рецензенты:**

*Першин Кирилл Борисович* – доктор медицинских наук, профессор кафедры глазных болезней института усовершенствования врачей ФГБУ «Национальный медико-хирургический центр им. Н.И. Пирогова».

*Калиников Юрий Юрьевич* – доктор медицинских наук, профессор.

ISBN 978-5-903624-386

© ООО «Издательство «Офтальмология», 2018
© Дога А.В., Вартапетов С.К., Мушкова И.А., Костенёв С.В., Майчук Н.В., Каримова А.Н., 2018

### 3.2.4. Визуальные и рефракционные результаты операции ФемтоЛАЗИК

Несмотря на то, что первым наиболее важным этапом технологии ЛАЗИК является формирование роговичного клапана, главной целью такой операции, как и любой рефракционной операции, является уменьшение степени аметропии и увеличение некорригированной остроты зрения. Поэтому важным аспектом операции ФемтоЛАЗИК с использованием отечественной фемтолазерной установки «Фемто Визум» и зарубежного аналога Femto LDV Z6 является сравнение визуальных и рефракционных результатов операции. Данные результаты представлены в *табл. 5.*

В группах «Фемто Визум» и «Femto LDV Z6» отмечено статистически значимое увеличение НКОЗ после операции ФемтоЛАЗИК по сравнению с дооперационными значениями (p<0,001). Сравнительный анализ послеоперационных данных НКОЗ и МКОЗ показал, что между исследуемыми группами «Фемто Визум» и «Femto LDV Z6» статистически значимая разница отсутствует (p>0,05, t-критерий Стьюдента).

После операции ФемтоЛАЗИК в обеих группах («Фемто Визум» и «Femto LDV Z6») выявлено статистически значимое снижение сферы, цилиндра и сферического эквивалента рефракции по сравнению с дооперационными результатами (p<0,001, p<0,01, p<0,001, t-критерий Стьюдента соответственно). При сравнении вышеперечисленных послеоперационных рефракционных показателей статистически значимой разницы между группами «Фемто Визум» и «Femto LDV Z6» не выявлено (p>0,05, t-критерий Стьюдента).

Литературные данные также свидетельствуют о том, что операция ФемтоЛАЗИК с использованием различных фемтолазерных установок приводит к сопоставимым визуальным и рефракционным результатам между используемыми установками [53, 54].

Таким образом, коррекция аномалий рефракции по технологии ФемтоЛАЗИК с использованием установок «Фемто Визум» и Femto LDV Z6 позволяет добиться высоких визуальных и рефракционных результатов операции, без статистически значимой разницы между обеими установками (p>0,05, t-критерий Стьюдента).

## 3.3. Перспективы развития новых технологий с применением фемтосекундного лазера «Фемто Визум»

(Паштаев Н.П., И.Л. Куликова, Н.А. Поздеева, Синицын М.В.)

### 3.3.1. Фемтосекундная интрастромальная имплантация кольца Myoring на российском фемтосекундном лазере «Фемто Визум» у пациентов с миопией высокой степени и с тонкой роговицей

**Актуальность**

В 2007 году на конгрессе Европейского общества катарактальных и рефракционных хирургов в Стокгольме профессором кафедры офтальмологии Медицинского университета Инсбрука A. Daxer была представлена концепция CISIS (Corneal intrastromal implantation surgery). Смысл данной концепции заключается в коррекции миопии высокой степени на глазах с тонкими роговицами и стабилизации кератэктазий различного генеза с одномоментной коррекцией сопутствующих аметропий благодаря уплощению передней и задней поверхностей роговицы, улучшению её биомеханических свойств и созданию за счёт имплантации кольца MyoRing дополнительного каркаса жёсткости в роговице. MyoRing представляет собой замкнутое кольцо диаметром от 5 до 8 мм с шагом 1 мм, толщиной от 200 до 400 мкм с шагом 20 мкм. Передняя поверхность кольца выпуклая, задняя – вогнутая. Оно изготовлено из полимера на основе полиметилметакрилата, является одновременно жёстким и эластичным, что позволяет имплантировать его через относительно малый тоннельный разрез. Разрез туннеля самогерметизируется и не требует наложения швов. Расчёт кольца MyoRing производится по данным номограммы, которая учитывает минимальную толщину роговицы и среднее значение кератометрии. Номограмма была предложена A. Daxer (2007) для имплантации колец MyoRing в интрастромальный карман со стандартными параметрами (диаметром 9,0 мм, на глубине 300 мкм), сформированный с помощью микрокератома Pocket Maker или фемтосекундного лазера (ФСЛ). Сформированный интрастромальный карман предоставляет возможность коррекции положения кольца MyoRing в послеоперационном пери-

оде с целью увеличения рефракционного эффекта, коррекции остаточного астигматизма, повышения сферичности роговицы и гарантированного захвата зоны кератэктазии в проекции кольца. В Чебоксарском филиале ФГАУ «МНТК «Микрохирургия глаза» им. акад. С.Н. Фёдорова» была предложена, апробирована и внедрена в клиническую практику оптимизированная технология имплантации колец MyoRing в интрастромальный карман, сформированный с применением фемтосекундного лазера (ФСЛ). Основное отличие оптимизированной технологии от стандартной (A. Daxer) заключается в уменьшении диаметра интрастромального кармана с 9,0 до 8,0 мм и более глубоком его расположении в задних отделах стромы – на глубине 85% от минимальной толщины роговицы (заявка на изобретение RU № 2016133149 «Способ лечения кератоконуса» от 11.08.2016 г.). Таким образом, учитывается индивидуальная толщина роговицы каждого пациента, и интрастромальный карман формируется более глубоко в задних отделах стромы с целью большего повышения её биомеханических свойств после операции и снижения риска протрузии кольца.

По мнению A. Daxer, преимуществом интрастромальной имплантации колец MyoRing по сравнению с другими методиками является сохранение биомеханической стабильности роговицы. Биомеханическая стабильность роговицы характеризуется способностью противостоять разнице сил между внешним и внутриглазным давлением. Эти силы генерируют напряжение внутри роговицы. Линии напряжения стремятся вдоль ориентации коллагеновых фибрилл. Микрокератом Pocket Maker и ФСЛ позволяют проводить формирование интрастромального кармана параллельно коллагеновым фибриллам, тем самым не нарушая биомеханических свойств роговицы, а само кольцо усиливает эти свойства.

В настоящее время всё большее распространение в реабилитации пациентов с кератэктазиями приобретают имплантации роговичных сегментов и колец MyoRing для стабилизации заболевания за счёт создания каркаса жёсткости в ослабленной роговице и одномоментной коррекции сопутствующей аметропии благодаря уплощению передней и задней поверхностей роговицы и центрации её вершины [55, 56–60, 61–63].

С июня 2015 года фемтосекундный лазер отечественного производства «Фемто Визум» поступил для внедрения в клиническую практику Чебоксарского филиала МНТК «Микрохирургия глаза». Лазерная установка «Фемто Визум» оснащена уникальной системой двойного сканирования. «Медленное» сканирование производится фокусирующим микрообъективом, движущимся по траектории растрового сканирования. Одновременно с этим происходит поперечное угловое перемещение луча, производящего «быстрое» сканирование. В установке «Фемто Визум» реализована максимальная среди всех существующих фемтолазерных установок мгновенная скорость перемещения пучка. Высокая скорость сканирования позволяет, таким образом, разнести лазерные импульсы по поверхности реза, что обеспечивает максимально гладкую поверхность разреза.

В связи с этим для повышения точности кераторефракционных результатов и снижения риска интраоперационных осложнений была внедрена в практику операция по имплантации кольца MyoRing на отечественном фемтосекундном лазере «Фемто Визум». Данная лазерная установка работает на частоте 1 мГц с используемой энергией 0,9 мкДж. Расстояние между точками лазерных импульсов составляет 2–3 мкм.

При имплантации кольца MyoRing формирование кармана производится на глубине 85% от исходной толщины роговицы, d кармана зависит от d кольца MyoRing (при d кольца 5,0 мм d кармана составляет 8,0 мм; при d кольца 6,0 мм d кармана составляет 9,0 мм). Угол среза составляет 30–40 градусов. Ширина тоннеля также зависит от d кольца MyoRing (при d кольца 5,0 мм ширина тоннеля 5,5 мм, при d кольца 6,0 мм – 6,5 мм).

**Показания:**

1. Миопия средней и высокой степени, сложный миопический астигматизм (cyl до -4 дптр) в сочетании с тонкой роговицей при наличии противопоказаний с рефракционнолазерной коррекции.

**Противопоказания:**

**Абсолютные:**

1. Кератоконус IV стадии.
2. Острый кератоконус.
3. Минимальное значение пахиметрии менее 350 мкм.
4. Рубцы роговицы.
5. Повышенное внутриглазное давление.
6. Воспалительные заболевания глаз в стадии обострения.
7. Общесоматические заболевания в стадии декомпенсации.

**Относительные:**

1. Превышение размера зрачка в мезопических условиях диаметра кольца MyoRing.

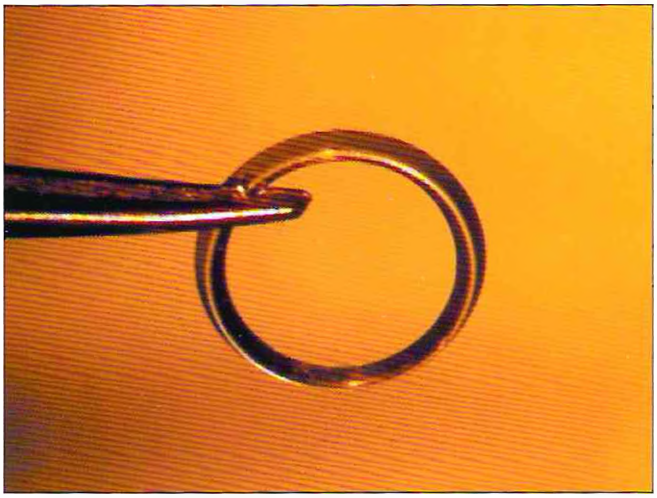

**Рис. 25.** *Кольцо MyoRing*

Технические характеристики кольца MyoRing:

1. Интрастромальное кольцо MyoRing изготовлено на основе полиметилметакрилата (*рис. 25*).
2. Диаметр кольца от 5 до 8 мм с шагом 1 мм, высота от 200 до 400 мкм с шагом 20 мкм, ширина 0,5 мм.
3. Передняя поверхность кольца выпуклая, задняя – вогнутая.

### Расчёт параметров колец MyoRing

Параметры имплантируемых колец MyoRing у пациентов с миопией высокой степени с тонкой роговицей рассчитываются по номограмме, предложенной A. Daxer (2007), которая учитывает минимальную толщину роговицы и среднее значение кератометрии (*табл. 6*).

Нами были выполнены интрастромальные имплантации колец MyoRing («Dioptex», Австрия) на 4 глазах (4 пациентов) и интрароговичных сегментов (ИРС) (ООО «Научно-экспериментальное производство «Микрохирургия глаза»», Россия) на 7 глазах (7 пациентов) в интрастромальные карманы и тоннели, сформированные с помощью ФСЛ «Фемто Визум» у пациентов с кератоконусом II–III стадии.

Имплантация колец MyoRing в интрастромальный карман, сформированный с использованием ФСЛ «Фемто Визум» по оптимизированной технологии, выполнялась в два этапа [64]. На I этапе при помощи ФСЛ формировался интрастромальный карман диаметром 8,0 мм на глубине 85% от минимальной толщины роговицы и входной тоннельный разрез длиной 1 мм и шириной – от 4 до 5 мм в зависимости от диаметра кольца MyoRing (*рис. 26*). Ось входного тоннельного разреза варьировала от 0° до 180° и располагалась по сильной оси кератометрии. Технические параметры ФСЛ при формировании интрастромального кармана и тоннельного разреза составляли: энергия излучения – 0,88 мкДж, расстояние между соседними точками в ряду – 2,0 мкм, расстояние между соседними рядами – 2,0 мкм при формировании интрастромального кармана и 7,0 мкм – при формировании входного тоннельного разреза.

На II этапе операции при помощи специального пинцета проводили имплантацию кольца MyoRing (*рис. 27*) в интрастромальный карман с последующей его центрацией по зрительной оси пациента (*рис. 28*).

Имплантация ИРС производилась также в два этапа [65]. На I этапе с помощью ФСЛ «Фемто Визум» формировался циркулярный тоннель с внутренним диаметром резекции 5,0 мм, наружным – 6,2 мм, на глубине 80% от данных пахиметрии в месте его прохождения и входной тоннельный рез по сильной оси кератометрии в меридиане от 0° до 180° длиной 0,6 мм (*рис. 29*). Технические параметры ФСЛ при формировании циркулярного тоннеля и входного реза составляли: энергия излучения – 0,67 мкДж, расстояние между соседними точками в ряду – 2,0 мкм, расстояние между соседними рядами – 2,0 мкм при формировании циркулярного тоннеля и 7,0 мкм – при формировании входного реза. II этапом в сформированный циркулярный тоннель имплантировались ИРС и центрировались с учётом данных кератотопограммы (*рис. 30*).

Во время «фемтоэтапа» отсутствовало смещение глазного яблока в связи с оптимальной его фиксацией при докинге. При ревизии интрастромальных карманов и тоннелей отмечалось их лёгкое вскрытие без формирования межтканевых «мостиков» в связи с высокой частотой лазерных импульсов 1 МГц при расстоянии между пятнами всего 2–3 мкм, что упрощало имплантацию интрастромальных имплантов и снижало риск формирования «хейза» в области интрароговичного кармана при имплантации интрастромальных колец.

Интраоперационных осложнений после имплантации ИРС и колец MyoRing с применением ФСЛ отмечено не было. Ранний послеоперационный период протекал ареактивно. В первые дни после операции у всех пациентов глаза были спокойные (рис. 31). Кольца MyoRing и ИРС находились в правильном положении в глубоких слоях стромы, согласно расчётной глубине, что подтверждалось данными оптической когерентной томографии (*рис. 32*).

У всех пациентов после операций было отмечено повышение остроты зрения. После имплантации колец MyoRing некорригированная острота зрения




**Рис. 26.** *Этап формирования интрастромального кармана и входного тоннельного разреза с применением фемтосекундного лазера «Фемто Визум»*

*Таблица 6*

**Номограмма расчёта параметров кольца MyoRing при миопии**

| Значение сфероэквивалента (СЭ), дптр | Параметры кольца MyoRing: диаметр кольца, мм/высота кольца, мкм |
|---|---|
| 4<СЭ<6 | 6/240 |
| 6<СЭ<8 | 6/280 |
| 8<СЭ<10 | 6/320 |
| 10<СЭ<12 | 5/280 |
| 12<СЭ<14 | 5/300 |
| 14<СЭ<16 | 5/320 |
| СЭ>16 | 5/340 |

(НКОЗ) увеличилась в среднем с 0,12±0,06 до 0,33±0,08, корригированная острота зрения (КОЗ) – с 0,41±0,07 до 0,6±0,14. После имплантации ИРС НКОЗ повысилась с 0,15±0,08 до 0,3±0,06; КОЗ – с 0,35±0,09 до 0,5±0,11. После операции у всех пациентов произошло уплощение роговицы со снижением среднего значения кератометрии (Кср). После имплантации колец MyoRing Кср уменьшилось с 51,7±1,98 до 43,7±1,45 дптр, после имплантации ИРС – с 50,3±1,33 до 46,2±1,64 дптр.

При расчёте колец MyoRing для коррекции миопической аметропии учитывается сфероэквивалент рефракции (*табл. 6*).

По данным ОКТ, фемтосекундный лазер «Фемто Визум» формирует роговичный карман на строго за-

**Рис. 27.** *Этап формирования интрастромального кармана и входного тоннельного разреза с применением фемтосекундного лазера «Фемто Визум»*

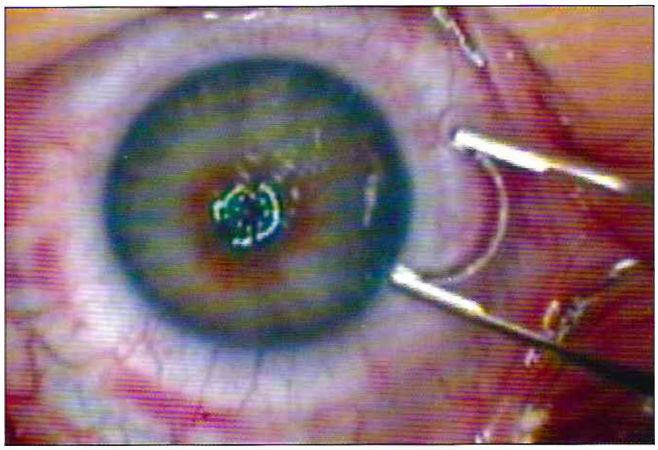

**Рис. 28.** *Этап имплантации кольца MyoRing в интрастромальный карман*

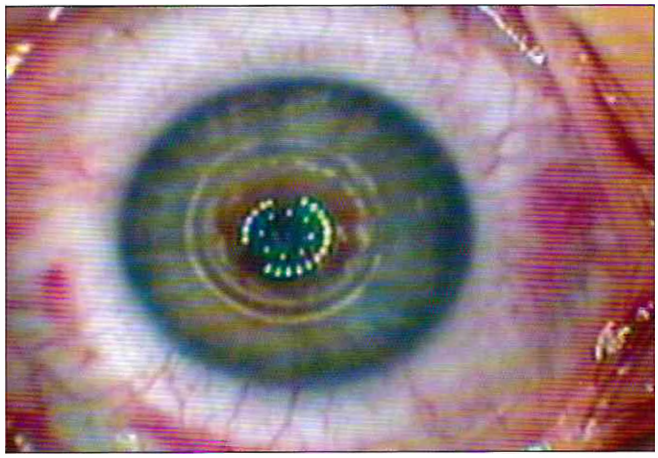

**Рис. 29.** *Кольцо MyoRing, расположенное в интрастромальном кармане, центрировано по зрительной оси пациента*

**Рис. 30.** *Этап формирования кольцевого интрастромального тоннеля и входного разреза с использованием фемтосекундного лазера «Фемто Визум»*

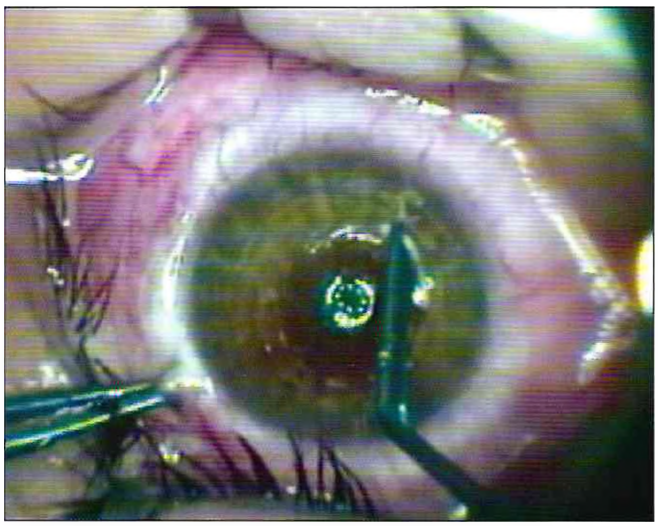

**Рис. 31.** *Этап имплантации роговичного сегмента в кольцевой интрастромальный тоннель*

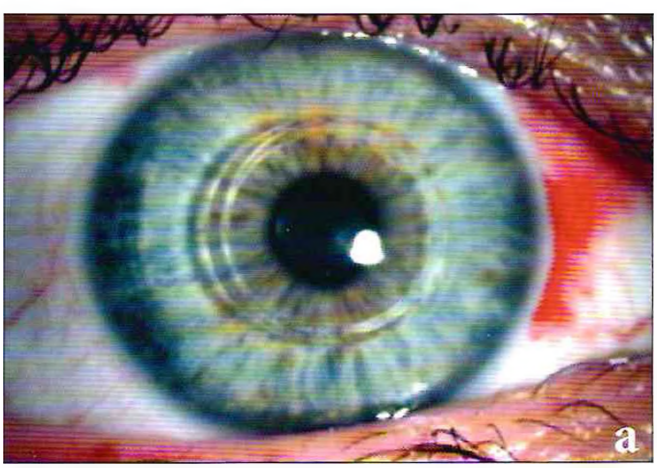


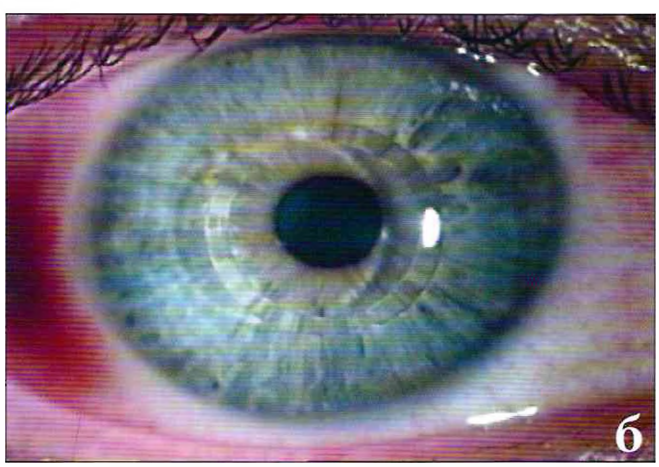


**Рис. 32.** *Фото глаза пациента с кератоконусом на следующий день после имплантации: а) кольца MyoRing; б) после имплантации интрароговичных сегментов*

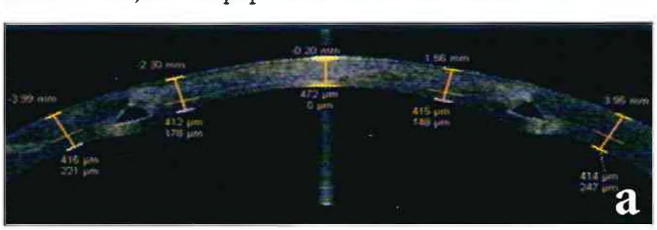





**Рис. 33.** *Оптическая когерентная томография роговицы пациента с кератоконусом на следующий день после операции: а) после имплантации кольца MyoRing; б) после имплантации интрароговичного сегмента*

данной глубине, тем самым исключает риск развития осложнений в ходе операции. При заданной глубине кармана в 350 мкм Фемто Визум произвёл формирование кармана на глубине 344 мкм, что подтверждают ниже представленный снимок и ОКТ (*рис. 33а, б*).

Таким образом, применение фемтосекундного лазера «Фемто Визум» при формировании интрастромальных карманов и тоннелей для имплантации колец MyoRing и интрароговичных сегментов обеспечивает равномерный срез на строго заданной глубине и отсутствие межтканевых «мостиков», что обеспечивает высокую прогнозируемость и функциональный результат операции.

### 3.3.2. Применение установки «Фемто Визум» для выполнения задних послойных кератопластик в Чебоксарском филиале МНТК «Микрохирургия глаза»

Использование фемтолазерных технологий при выполнении кератопластики позволяет повысить качество выполняемых разрезов и улучшить результаты операции. В Чебоксарском филиале ФГАУ «МНТК «Микрохирургия глаза» им. акад. С.Н. Фёдорова» первыми в России начали использовать отечественную фемтолазерную установку «Фемто Визум» («Оптосистемы», Троицк) для выполнения задних послойных кератопластик. Данный фемтолазер обладает уникальными характеристиками и имеет меньшую энергию импульса в сравнении с зарубежными аналогами. Вследствие этого происходит меньшая активация кератоцитов в области выполнения фемтосреза и меньше риск формирования «хейза» в послеоперационном периоде.

Задние послойные кератопластики с применением фемтосекундного лазера «Фемто Визум» в Чебоксарском филиале ФГАУ «МНТК «Микрохирургия глаза» им. акад. С.Н. Фёдорова» выполняются с 2015 года. На сегодняшний день при помощи данной фемтолазерной установки выполнено 35 задних послойных кератопластик. Применяется два способа формирования трансплантата.

Первый заключается в формировании трансплантата инвертно (с эндотелиальной поверхности роговицы). При этом способе формирования трансплантата донорскую роговицу монтировали на искусственную переднюю камеру (ИПК) эндотелиальной поверхностью кверху. Давление внутри ИПК 20 см вод.ст. Такое давление позволяет минимизировать потерю эндотелиальных клеток в момент аппланации. Далее трансплантат помещали под аппланационный интерфейс лазера и выполняли фемтосрез. Рабочие характеристики фемтолазера: излучение инфракрасного лазера с длиной волны 1030–1050 нм, частотой следования импульсов 1 МГц, продолжительностью импульса 400 фс, энергией в импульсе 0,89 мкДж для вертикального и 0,52 мкДж для ламеллярного разреза, диаметр трансплантата 8,0–8,5 мкм, толщина 130 мкм. Толщина в 130 мкм является оптимальной для применяемой хирургической техники, так как при данной глубине ламеллярного среза лазерное излучение не оказывает повреждающего действия на эндотелиальные клетки. В результате операции после дегидратации в глазу реципиента

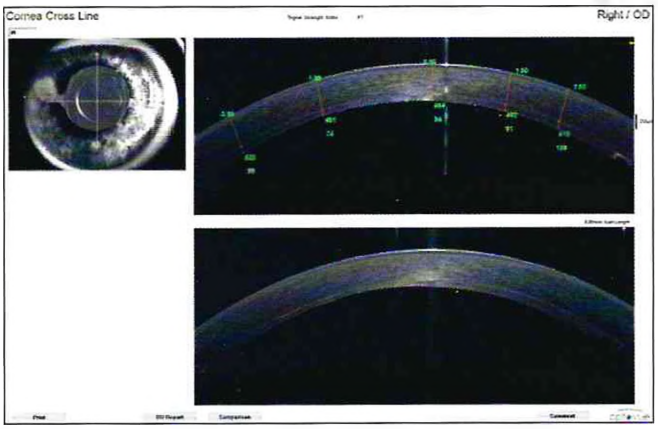


**Рис. 34.** *ОКТ роговицы пациента через 3 месяца после ЗПК*

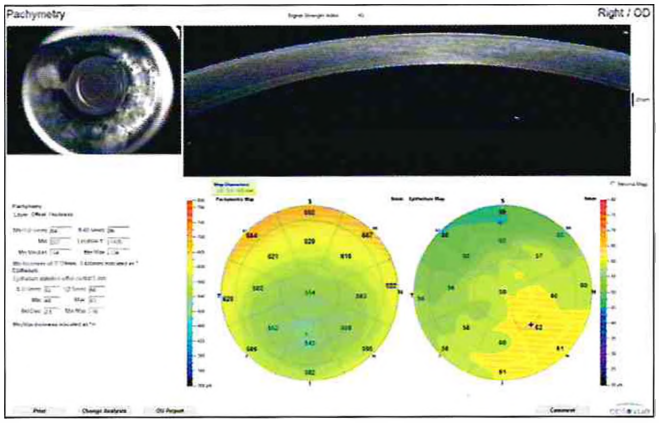


**Рис. 35.** *ОКТ пахиметрическая карта пациента через 3 месяца после ЗПК*

трансплантат уменьшается в толщине до 70–90 мкм (*рис. 34, 35*), что полностью соответствует требованиям к ультратонким трансплантатам и позволяет добиться максимальных зрительных функций. Толщина трансплантата при данном подходе является легко прогнозируемой и не зависит от исходной толщины донорской роговицы.

С применением данной методики формирования трансплантата нами выполнено 32 кератопластики. Прозрачное приживление трансплантата отмечено в 29 случаях (*рис. 36*), в 3 случаях на сроке 3 месяца после операции сохраняется выраженный отёк роговицы, что свидетельствовало о несостоятельности трансплантата и требовало выполнения повторной операции. Несмотря на непосредственный контакт эндотелия роговицы с аппланационным интерфейсом лазера, методика позволяет получить удовлетворительные показатели потери плотности эндотелиальных клеток (ПЭК), сравнимые с другими методиками. По нашим данным, максимальное

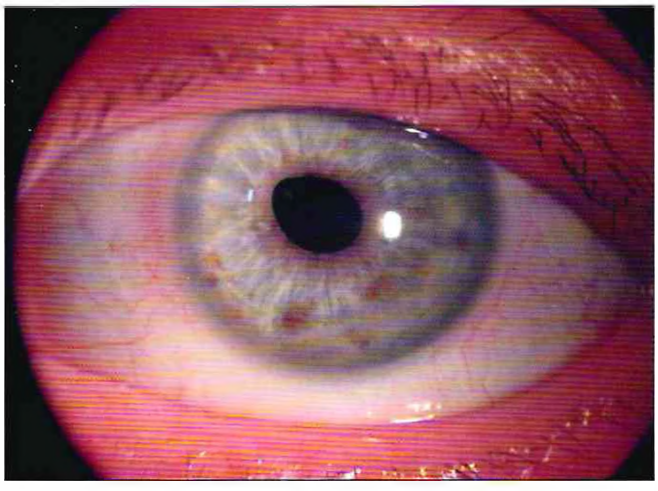

**Рис. 36.** *Роговица пациента через 3 месяца после ЗПК*

**Рис. 37.** *Выполнение первого этапа формирования трансплантата на фемтолазере «Фемто Визум»*

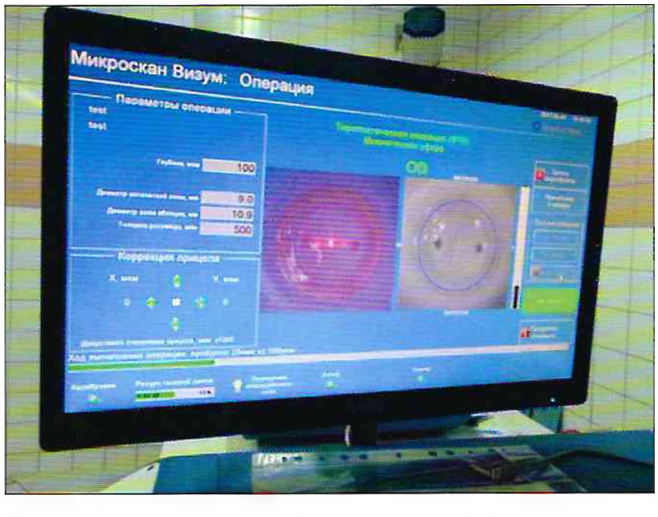


**Рис. 38.** *Второй этап формирования трансплантата: выполнение эксимерлазерной абляции*

снижение ПЭК трансплантата наблюдалось в течение первых 3 месяцев после операции и составило 24±5%. На сроке 1 год наблюдалось среднее снижение ПЭК на 42±4%. Средняя ПЭК через 1 год составила 1320±158 кл/мм$^2$ [66]. Корригированная острота зрения (КОЗ) после восстановления прозрачности роговицы у прооперированных пациентов от 0,02 до 0,7. Острота зрения ниже 0,5 во всех случаях была связана с сопутствующей патологией сетчатки или зрительного нерва. Несомненным преимуществом данной методики является её прогнозируемость. Отсутствует риск перфорации и выбраковки донорской роговицы, при этом получаемый трансплантат является равномерным по толщине и ультратонким, что положительно сказывается на функциональном результате операции.

Второй способ изготовления трансплантата является собственной разработкой [67]. При этом трансплантат изготавливается с помощью последовательного применения фемтосекундного и эксимерного лазеров. При данной методике трансплантат монтировали на ИПК, после чего на фемтолазере «Визум» выполняли передний послойный срез в форме цилиндра диаметром 9,0 мм и толщиной 400 мкм (*рис. 37*). Данная толщина выбрана из соображений максимально возможного уменьшения остаточной толщины стромы донорской роговицы при сохранении высокого качества поверхности среза. Затем срезанную часть отделяли при помощи шпателя и выполняли ультразвуковую пахиметрию центральной части оставшейся стромы. Второй этап заключался в выполнении эксимерлазерной абляции стромы донорской роговицы для уменьшения толщины трансплантата в центральной зоне до 120 мкм (*рис. 38*). Мы используем эксимерный лазер «Микроскан Визум» («Оптосистемы», Троицк). Длина волны данного лазера 193 нм, частота следования импульсов 500 Гц, диаметр лазерного пятна 0,9 мм. Максимальная глубина абляции для данного лазера составляет 100 мкм; если такой глубины оказывается недостаточно, то возможно выполнить абляцию в два этапа. Абляцию проводили плоским лучом, диаметр зоны абляции 10,9 мм, диаметр оптической зоны – 9 мм. После выполнения эксимерлазерной абляции из полученной заготовки вакуумным панчем Moria (Франция) вырубали трансплантат диаметром 8,0 мм. С применением данной методики формирования трансплантата нами выполнено 3 кератопластики. При этом во всех случаях уже на сроке 1 месяц наблюдалось восстановление прозрачности роговицы. Полученная КОЗ составила от 0,5 до 0,6.

Толщина трансплантата в центральной зоне через 1 месяц после трансплантации составила 55–80 мкм. Таким образом, данная методика не позволяет получить ультратонкий трансплантат без непосредственного контакта интерфейса лазера с эндотелием. При этом методика более безопасна и контролируема, чем стандартная микрокератомная техника.

Таким образом, задняя послойная кератопластика с формированием трансплантата с эндотелиальной поверхности на фемтосекундном лазере «Визум» позволяет получить ультратонкие, равномерные по толщине трансплантаты без риска выбраковки донорского материала. Данный способ обеспечивает хорошие результаты адгезии трансплантата к роговице реципиента с минимальным риском дезадаптации в послеоперационном периоде, позволяет получить низкие значения послеоперационного астигматизма, высокие зрительные функции. Потеря эндотелиальных клеток при данной методике формирования трансплантата соотносима с литературными данными при других способах ЗПК, однако ввиду непосредственного контакта аппланационного интерфейса лазера с эндотелием существует вероятность его избыточного повреждения. Методика двухэтапного формирования трансплантата с помощью фемтосекундного и эксимерного лазеров более безопасна в плане сохранности жизнеспособности эндотелия, что является её несомненным преимуществом. Данная методика также является полностью контролируемой и исключает риск перфорации донорской роговицы. С хирургической точки зрения обе методики достаточно легко воспроизводимы, поэтому пригодны для их использования в повседневной практике.

## Список литературы


1. *Ertan A.* Management of superior pellucid marginal degeneration with a single intracorneal ring segment using femtosecond laser / A. Ertan, M. Bahadir // J. Refract. Surg. – 2007. – Vol. 23, № 2. – P. 428-430.
2. *Heisterkamp A.* Intrastromal refractive surgery with ultrashort laser pulses: in vivo study on the rabbit eye / A. Heisterkamp, T. Mamom, O. Kermani // Graefe's archive for clinical and experimental ophthalmology. – 2003. – Vol. 241. – P. 511-517.
3. *Jonas J.B.* Femtosecond laser penetrating keratoplasty with conical incisions and positional spikes / J.B. Jonas, U. Vossmerbaeumer // Journal of refractive surgery. – 2004. – Vol. 20. – P. 397.
4. *Lubatschowski H.* Medical applications for ultrafast laser pulses / H. Lubatschowski, A. Heisterkamp, F. Will [et al.] // Graefe's archive for clinical and experimental ophthalmology. – 2003. – Vol. 50. – P. 113-118.
5. *Seitz B.* Nonmechanical posterior lamellar keratoplasty using femtosecond laser (femto-plak) for corneal endothelial decompensation / B. Seitz, A. Langenbucher, C. Hofmann-Rummelt [et al.] // American Journal of Ophthalmology. – 2003. – Vol. 136. – P. 769-772.
6. *Shabayek M.H.* Intrastromal corneal ring segment implantation by femtosecond laser for keratoconus correction / M.H. Shabayek, J.L. Alió // Ophthalmology. – 2007. – Vol. 114, № 9. – P. 1643-1652.
7. *Ruiz L.A.* A new non-invasive approach to refractive surgery: Intrastomal correction with the Femtec femtosecond laser // Paper presented at: the Royal Hawaiian Eye Meeting. – Kona, Hawaii, January 2008.
8. *Kiraly L.* Reduction of astigmatism by arcuate incisions using the femtosecond laser after corneal transplantation / L. Kiraly, C. Hermann, M. Amm, G. Duncker // Klin. Monatsbl. Augenheilkd. – 2008. – Vol. 225. – P. 70-74.
9. *Sekundo W.* First efficacy and safety study of femtosecond lenticule extraction for the correction of myopia: six-month results / W. Sekundo, K. Kunert, C. Russmann [et al.] // J. Cataract Refract. Surg. – 2008. – Vol. 34. – P. 1513–1520; erratum, 1819.
10. *Nagy Z.* Use of femtosecond laser system in cataract surgery // Paper presented at: XXVII Congress of the ESCRS. – Barcelona, Spain, September 15, 2009.
11. http://www.microscan.ru/wp-content/uploads/2016/07/Broshyura-Femto.pdf.
12. http://www.eurotimesrussian.org/newsitem.asp?id=71.
13. *Barraquer J.I.* The history and evolution of keratomileusis / J.I. Barraquer // Int Ophthalmol Clin. – 1996. – Vol. 36, № 4. – P. 1-7.
14. *Sekundo W.* First efficacy and safety study of femtosecond lenticule extraction for the correction of myopia: six-month results / W. Sekundo, K. Kunert, C. Russmann [et al.] // J. Cataract Refract. Surg. – 2008. – Vol. 34. – P. 1513-1520; erratum. 1819.
15. *Shah R.* Results of small incision lenticule extraction: All-in-one femtosecond laser refractive surgery / R. Shah, S. Shah, M. Tech // J. Cataract Refract. Surg.
16. *Tran D.B., Sarayba M.A., Bor Z.* et al. Randomized prospective clinical study comparing induced aberrations with IntraLase and Hansatome flap creation in fellow eyes: potential impact on wavefront-

guided laser in situ keratomileusis // J. Cataract Refract. Surg. – 2005. – Vol. 31, № 1. – P. 97-105.

17. *Kymionis G.D., Kontadakis G.A., Naoumidi I.* et al. Comparative study of stromal bed of LASIK flaps created with femtosecond lasers (IntraLase FS150, WaveLight FS200) and mechanical microkeratome // Br. J. Ophthalmol. – 2014. – Vol. 98, № 1. – P. 133-137.
18. *Sarayba M.A., Ignacio T.S., Binder P.S., Tran D.B.* Comparative study of stromal bed quality by using mechanical, IntraLase femtosecond laser 15- and 30-kHz microkeratomes // Cornea. – 2007. – Vol. 26, № 4. – P. 446-451.
19. *Sarayba M.A., Ignacio T.S., Tran D.B., Binder P.S.* A 60 kHz IntraLase femtosecond laser creates a smoother LASIK stromal bed surface compared to a Zyoptix XP mechanical microkeratome in human donor eyes // J. Refract. Surg. – 2007. – Vol. 23, № 4. – P. 331-337.
20. *Дога А.В., Кишкин Ю.И., Майчук Н.В. Кондакова О.И.* Сравнительный анализ гистоморфологии роговиц in vivo после формирования поверхностного клапана с помощью механического микрокератома и фемтосекундного лазера // Сб. науч. тр. Современные технологии катарактальной и рефракционной хирургии – 2009: Сб. науч. ст. – М., 2009. – С. 255-259.
21. *Дога А.В., Борзенок С.А., Мушкова И.А.* и др. Качественная оценка поверхности стромального ложа роговицы после формирования клапана с использованием различных фемтосекундных лазерных установок // Практическая медицина. – 2016. – № 6. – С. 31-35.
22. *Дога А.В., Борзенок С.А., Мушкова И.А.* и др. Сравнительный анализ работы фемтолазерных установок Фемто Визум (Россия) и Femto LDV Z6 (Швейцария). 3D-цифровая оценка морфометрических параметров роговичного клапана в эксперименте // Офтальмохирургия. – 2017. – № 2. – С. 36-42.
23. *Zhang J., Zhou Y., Zhai C., Tian L.* Comparison of 2 femtosecond lasers for laser in situ keratomileusis flap creation // J. Cataract Refract. Surg. – 2013. – Vol. 39, № 6. – P. 922-927.
24. *Binder P.S.* Flap dimensions created with the IntraLase FS laser // J. Cataract Refract. Surg. – 2004. – Vol. 30, № 1. – P. 26-32.
25. *Azartash K., Kwan J., Paugh J.R.* et al. Pre-corneal tear film thickness in humans measured with a novel technique // Mol. Vis. – 2011. – Vol. 22, № 17. – P. 756-767.
26. *Rocha K.M., Krueger R.R.* Spectral-domain optical coherence tomography epithelial and flap thickness mapping in femtosecond laser-assisted in situ keratomileusis // Am. J. Ophthalmol. – 2014. – Vol. 158, № 2. – P. 293-301.
27. *Kanellopoulos A.J., Asimellis G.* Longitudinal postoperative lasik epithelial thickness profile changes in correlation with degree of myopia correction // J. Refract. Surg. – 2014. – Vol. 30, № 3. – P. 166-1671.
28. *Зенин О.К., Калмин О.В.* Способ сохранения биологического материала // Вестник Пензенского государственного университета. – 2016. – № 1. – С. 22-26.
29. *Качалина Г.Ф., Кишкин Ю.И., Майчук Н.В., Кондакова О.И.* Кератоконус и послеоперационная эктазия роговицы: мифы и реальность // Современные технологии катарактальной и рефракционной хирургии – 2010: Материалы науч.-практ. конф. – М., 2010. – С. 266-273.
30. *Santhiago M.R., Smadja D., Gomes B.F.* et al. Association between the percent tissue altered and post-laser in situ keratomileusis ectasia in eyes with normal preoperative topography // Am. J. Ophthalmol. – 2014. – Vol. 158, № 1. – P. 87-95.
31. *Костенев С.В., Черных В.В.* Фемтосекундная лазерная хирургия: принципы и применение в офтальмологии // Новосибирск: Наука, 2012. – 142 с.
32. *Malley D., Steinert R., Puliafito C.* et al. Immunofluorescence study of corneal wound healing after excimer laser anterior keratectomy in the monkey eye // Arch. Ophthalmol. – 1990. – Vol. 108. – P. 1316-1322.
33. *Качалина Г.Ф.* Хирургическая технология трансэпителиальной ФРК при миопии на эксимерлазерной установке «Профиль-500»: Автореф. дис. … канд. мед. наук. – М., 2000. – 25 с.
34. *Дога А.В., Мушкова И.А., Каримова А.Н.* и др. Сравнительная оценка морфометрических параметров роговичного клапана после технологии «лазерный кератомилёз in situ» с использованием различных фемтосекундных лазерных установок // Современные технологии в офтальмологии. – 2016. – № 5. – С. 134-137.
35. *Куликова И.Л.* IntraLASIK и LASIK в коррекции гиперметропии высокой степени и гиперметропического астигматизма (сравнительный анализ) // Офтальмохирургия. – 2009. – № 3. – С. 4-8.
36. *Патеева Т.З., Паштаев Н.П.* IntraLASIK и LASIK в коррекции миопии (сравнительный анализ) // Офтальмохирургия. – 2010. – № 5. – С. 4-12.

37. *Shetty R., Malhotra C., D'Souza S., Wadia K.* WaveLight FS200 vs Hansatome LASIK: intraoperative determination of flap characteristics and predictability by hand-held bioptigen spectral domain ophthalmic imaging system // J. Refract. Surg. – 2012. – Vol. 28, № 11. – P. 815-820.
38. *Zhang X.X., Zhong X.W., Wu J.S.* et. al. Corneal flap morphological analysis using anterior segment optical coherence tomography in laser in situ keratomileusis with femtosecond lasers versus mechanical microkeratome // Int. J. Ophthalmol. – 2012. – Vol. 5, № 1. – P. 69-73.
39. *Zhang Y., Chen Y.G., Xia Y.J.* Comparison of corneal flap morphology using AS-OCT in LASIK with the WaveLight FS200 femtosecond laser versus a mechanical microkeratome // J. Refract. Surg. – 2013. – Vol. 29, № 5. – P. 320-324.
40. *Азнабаев Б.М., Мухамадеев Т.Р., Идрисова Г.М.* и др. Анализ планируемой и послеоперационной толщины роговичного лоскута после LASIK с использованием фемтосекундных лазеров LenSx и Femto LDV // Медицинский вестник Башкортостана. – 2016. – № 1. – С. 7-9.
41. *Кишкин Ю.И., Майчук Н.В., Кистень Ю.А., Дорри А.М.* Сравнительный анализ методик формирования роговичного клапана для суббоуменового кератомилёза // Современные технологии катарактальной и рефракционной хирургии – 2010: Материалы науч.-практ. конф. – М., 2010. – С. 273-275.
42. *Spadea L., Palmieri G., Mosca L.* et al. Iatrogenic keratectasia following laser in situ keratomileusis // J. Refract. Surg. – 2002. – Vol. 18, № 4. – P. 475-480.
43. *Костин О.А., Ребриков С.В., Овчинников А.И., Степанов А.А.* Анализ состояния роговицы после операции LASIK и femto-LASIK методами оптической когерентной томографии и оптических срезов // Вестник офтальмологии. – 2012. – № 5. – С. 3-5.
44. *Zhou Y., Zhang J., Tian L., Zhai C.* Comparison of the Ziemer FEMTO LDV femtosecond laser and Moria M2 mechanical microkeratome // J. Refract. Surg. – 2012. – Vol. 28, № 3. – P. 189-194.
45. *Xia L.K., Yu J., Chai G.R.* et al. Comparison of the femtosecond laser and mechanical microkeratome for flap cutting in LASIK // Int. J. Ophthalmol. – 2015. – Vol. 18, № 8 (4). – P. 784-790.
46. *Calvo R.,* Mc*Laren J.W., Hodge D.O.* et al. Corneal aberrations and visual acuity after laser in situ keratomileusis: femtosecond laser versus mechanical microkeratome // Am. J. Ophthalmol. – 2010. – Vol. 149, № 5. – P. 785-793.
47. *Kouassi F.X., Blaizeau M., Buestel C.* et al. Comparison of Lasik with femtosecond laser versus Lasik with mechanical microkeratome: predictability of flap depth, corneal biomechanical effects and optical aberrations // J. Fr. Ophtalmol. – 2012. – Vol. 35, № 1. – P. 2-8.
48. *Muñoz G., Albarrán-Diego C., Ferrer-Blasco T.* et al. Long-term comparison of corneal aberration changes after laser in situ keratomileusis: mechanical microkeratome versus femtosecond laser flap creation // J. Cataract Refract. Surg. – 2010. – Vol. 36, № 11. – P. 1934-1944.
49. *Pietilä J., Huhtala A., Mäkinen P., Uusitalo H.* Flap characteristics, predictability, and safety of the Ziemer FEMTO LDV femtosecond laser with the disposable suction ring for LASIK // Eye (Lond.). – 2014. – Vol. 28, № 1. – P. 66-71.
50. *Kanellopoulos A.J., Pe L.H., Kleiman L.* Moria M2 single use microkeratome head in 100 consecutive LASIK procedures // J. Refract. Surg. – 2005. – Vol. 21, № 5. – P. 476-479.
51. *Дога А.В.* Эксимерлазерная рефракционная микрохирургия роговицы на базе сканирующей установки «Микроскан»: Дис. ... д-ра мед. наук. – М., 2004. – 271 с.
52. *Дога А.В., Мушкова И.А., Семёнов А.Д.* и др. Этапы развития и современные аспекты кераторефракционной хирургии // Практическая медицина. – 2016. – № 6. – С. 36-41.
53. *Tomita M., Sotoyama Y., Yukawa S., Nakamura T.* Comparison of DLK incidence after laser in situ keratomileusis associated with two femtosecond lasers: Femto LDV and IntraLase FS60 // Clin. Ophthalmol. – 2013. – № 7. – P. 1365-1371.
54. *Rosman M., Hall R.C., Chan C.* et al. Comparison of efficacy and safety of laser in situ keratomileusis using 2 femtosecond laser platforms in contralateral eyes // J. Cataract Refract. Surg. – 2013. – Vol. 39, № 7. – P. 1066-1073.
55. *Бикбов М.М., Бикбова Г.М.* Результаты лечения кератоконуса методом имплантации интрастромальных роговичных колец MyoRing в сочетании с кросслинкингом роговичного коллагена // Офтальмология. – 2012. – № 4. – С. 6-9.
56. *Паштаев Н.П., Синицын М.В., Поздеева Н.А.* Сравнительный анализ клинико-функциональных

результатов фемтолазерных имплантаций интрастромальных сегментов и колец MyoRing у пациентов с кератоконусом // Офтальмохирургия. – 2014. – № 3. – С. 35-41.

57. *Паштаев Н.П., Поздеева Н.А., Синицын М.В.* Предварительные результаты фемтолазерной интрастромальной имплантации колец MyoRing в лечении пеллюцидной дегенерации роговицы // Катарактальная и рефракционная хирургия. – 2015. – № 2. – С. 20-24.
58. *Паштаев Н.П., Поздеева Н.А., Синицын М.В.* Двухлетний анализ клинико-функциональных результатов фемтолазерных интрастромальных имплантаций колец MyoRing у пациентов с кератоконусом по данным аппарата Pentacam // Офтальмохирургия. – 2016. – № 1. – С. 26-30.
59. *Паштаев Н.П., Поздеева Н.А., Синицын М.В.* Трёхлетний анализ клинико-функциональных результатов имплантаций интрастромальных колец MyoRing с применением фемтосекундного лазера у пациентов с кератоконусом // Медико-биологические проблемы жизнедеятельности. – 2016. – № 2 (16). – С. 96-100.
60. *Паштаев Н.П., Поздеева Н.А., Синицын М.В., Щеглова М.А.* Сравнительный анализ отдалённых клинико-функциональных результатов имплантации интрастромальных колец MyoRing по стандартной и оптимизированной технологиям с применением фемтосекундного лазера у пациентов кератоконусом // Офтальмохирургия. – 2017. – № 1. – С. 40-46.
61. *Синицын М.В., Паштаев Н.П., Поздеева Н.А.* Имплантация интрастромальных роговичных колец Myoring при кератоконусе // Вестник офтальмологии. – 2014. – № 4. – С. 123-126.
62. *Daxer A., Mahmoud H., Venkateswaran R.S.* Intracorneal continuous ring implantation for keratoconus: one-year follow-up // J. Cataract Refract. Surg. – 2010. – Vol. 36. – P. 1296-1302.
63. *Daxer A., Alio L., Pinero P.* Clinical outcomes after complete ring implantation in corneal ectasia sing the femtosecond technology // Ophthalmology. – 2011. – Vol. 118. – P. 1282-1290.
64. *Daxer A.* Intracorneal ring in pocket shows promise for treatment of keratoconus // J. Cataract Refract. Surg. – Vol. 32. – 2009. – P. 17.
65. *Маслова Н.А., Паштаев Н.П.* Отдалённые клинико-функциональные результаты после интрастромальной кератопластики с применением фемтосекундного лазера IntraLaseFS у пациентов с кератоконусом // Офтальмохирургия. – 2011. – № 1. – С. 62-66.
66. *Паштаев А.Н., Малюгин Б.Э., Паштаев Н.П., Поздеева Н.А., Измайлова С.Б., Шипунов А.А.* Первый опыт задней послойной кератопластики, выполненной с помощью российского фемтосекундого лазера «Визум» // Современные технологии в офтальмологии. – 2016. – № 5 (13). – С. 167-169.
67. *Шипунов А.А., Паштаев А.Н., Паштаев Н.П., Поздеева Н.А.* Первый опыт и клинические результаты задней послойной кератопластики с формированием ультратонкого трансплантата методом последовательного применения фемтосекундного и эксимерного лазера // Современные технологии в офтальмологии. – 2017. – № 4. – С. 196-199.