Н.А. Поздеева, Н.А. Маслова, Л.В. Лебедь,
В.В. Зотов, М.В. Синицын, А.Н. Паштаев

# Современные методы диагностики и хирургического лечения кератоконуса

Учебное пособие

Чебоксары. 2017

Министерство здравоохранения Российской Федерации
Чебоксарский филиал
Федерального государственного автономного учреждения
«Межотраслевой научно-технический комплекс
«Микрохирургия глаза» им. акад. С.Н. Федорова»

Н.А. Поздеева, Н.А. Маслова, Л.В. Лебедь,

В.В. Зотов, М.В. Синицын, А.Н. Паштаев

# Современные методы диагностики и хирургического лечения кератоконуса

Учебное пособие

Под общей редакцией доктора медицинских наук,

профессора Н.П. Паштаева

*Рекомендовано Федеральным государственным автономным учреждением «Федеральный институт развития образования» (ФГАУ «ФИРО») в качестве учебного пособия для использования в образовательном процессе образовательных организаций, реализующих программы высшего образования по специальности 31.08.59 Офтальмология (уровень подготовки кадров высшей квалификации)*

Чебоксары. 2017

УДК 617.7 - 002
ББК 56.7
П 47

Утверждено Научно-медицинским советом Чебоксарского филиала ФГАУ «МНТК «Микрохирургия глаза» имени акад. С.Н. Федорова» Минздрава России

**Рецензенты**:

*Калинников Ю.Ю.,* доктор медицинских наук, врач-офтальмолог высшей категории ФГБУ Клинической больницы Управления делами Президента РФ, член Европейского общества катарактальных и рефракционных хирургов и международной группы по изучению проблем кератопротезирования

*Анисимов С.И.,* доктор медицинских наук, профессор, научный директор глазного центра «Восток-Прозрение», член Европейского общества катарактальной и рефракционной хирургии, действительный член Французской академии офтальмологии

Поздеева Н.А. **Современные методы диагностикии хирургического лечения кератоконуса:** учеб. пособие / Н.А. Поздеева, Н.А. Маслова, В.В. Зотов [и др.]; под общ. ред. Н.П. Паштаева. – Чебоксары: Чебоксарский филиал ФГАУ «МНТК «Микрохирургия глаза» им. акад.С.Н. Федорова», 2017. – 143 с.

В пособии изложены вопросы этиологии, классификации, диагностики и современных хирургических методов лечения и стабилизации кератоконуса путем разработанных и широко применяемых в Чебоксарском филиале ФГАУ «МНТК «Микрохирургия глаза» им. акад. С.Н. Федорова» имплантации интрастромальных сегментов, колец MyoRing, сквозной и послойной кератопластик с использованием фемтосекундного лазера и методики локального циркулярного УФ–кросслинкинга. Приведено материально-техническое обеспечение и медицинские технологии каждого способа, проанализированы результаты.

Для врачей-офтальмологов специализированных глазных отделений стационаров, клинических ординаторов и слушателей курсов усовершенствования последипломного образования. Представляет интерес для специалистов, работающих в области офтальмологии.

Ответственный редактор: д-р мед. наук Поздеева Н.А.

УДК 617.713
ББК 56.7

© Коллектив авторов, 2017

# Оглавление

Список сокращений 4

Введение 5

**Глава 1. Этиопатогенез кератоконуса** 8

1.1. Строение роговицы в норме и при кератоконусе 8

1.2. Этиология, патогенез и факторы риска развития кератоконуса 11

**Глава 2. Диагностика кератоконуса** 15

2.1. Методы исследования кератоконуса 15

2.2. Классификация кератоконуса 31

Тесты для самоконтроля 34

**Глава 3. Методы лечения кератоконуса** 38

3.1. Современное лечение кератоконуса. Обзор методов 38

Тесты для самоконтроля 44

3.2. Кросслинкинг роговичного коллагена 49

Тесты для самоконтроля 62

3.3. Фемтолазерная интрастромальная кератопластика с имплантацией роговичных сегментов 66

Тесты для самоконтроля 75

3.4. Фемтолазерная интрастромальная кератопластика с имплантацией колец MyoRing 78

Тесты для самоконтроля 93

3.5. Фемтолазерная сквозная кератопластика 97

Тесты для самоконтроля 114

3.6. Фемтолазерная глубокая передняя послойная кератопластика 118

Тесты для самоконтроля 130

Ответы к тестам для самоконтроля 134

Список цитируемой литературы 135

Список рекомендуемой литературы 142

## Список сокращений

ДМ - десцеметовая мембрана
ИРС - интрастромальные роговичные сегменты
КК - кератоконус
КОЗ - корригированная острота зрения
КРК - кросслинкинг роговичного коллагена
НКОЗ - некорригированная острота зрения
НПВС - нестероидные противовоспалительные средства
ОКТ (OCT) - оптическая когерентная томография
ПК - передняя камера глаза
ПММА - полиметилметакрилат
ПЭК - плотность эндотелиальных клеток
СКП - сквозная кератопластика
ФРК - фоторефракционная кератэктомия
ФСЛ - фемтосекундный лазер
ФТК - фототерапевтическая кератэктомия
Fs-СКП - фемтолазерная сквозная кератопластика
KCI - индекс вероятности наличия кератоконуса
KSI - индекс степени тяжести кератоконуса
SRI - индекс регулярности поверхности роговицы
SAI - индекс асимметрии поверхности
ORA - анализатор биомеханических свойств

***Будущее современной офтальмологии, особенно в лечении кератоконуса, принадлежит селективным технологиям, которые предусматривают замену только пораженной ткани, и фемтосекундным лазерным технологиям.***

*З.И. Мороз*

*Мир офтальмологии, 2014. № 5 (21)*

## Введение

Кератоконус (КК) впервые описывает немецкий врач Бурхард Маухарт в 1748 г. [6]. В 1854 г. Джон Ноттингем публикует подробную статью о КК, отделив его от других эктазий роговицы. В 1859 г. Уильям Боумен предпринимает первую попытку восстановить зрение при КК за счет стягивания зрачка в щель, подобную зрачковой щели у кошек. Название болезни становится общепринятым с появлением работы швейцарского офтальмолога Иоганна Хорнера «По поводу лечения кератоконуса». Методы лечения того времени разрабатываются Альбертом фон Грэфе. Роговицу прижигают раствором нитрата серебра, плотно бинтуют закрытые глаза, предварительно положив на веки монеты. В первой половине XX в. предлагаются способы консервативного лечения этой патологии с помощью витаминов, антиоксидантов, тканевой терапии. Но на визуальный результат эти методы не влияют. Знаменательным событием в коррекции возникающих аметропий при КК становится изобретение в 1888 г. контактной линзы. Юджин Кальт впервые применяет ее при КК [7].

По данным ВОЗ, патология роговой оболочки среди общего числа всех заболеваний глаза составляет около 25%. КК в этой структуре является одной из распространенных (0,01-0,9%) причин слабовидения (Каспаров А.А., 1988; Пучковская Н.А., Титаренко З.Д., 1990; Севостьянов Е.Н., 2006; Coperman P.W., 1965; Kennedy R., 1986; Owens H., 2003).

Частота встречаемости КК, по данным различных исследований, колеблется от 1:250 до 1:500 000 населения. Некоторые авторы считают, что частота заболевания зависит от влияния климатических и географических факторов (Карапетян Д.В., 1992; Ltoi M., 1984; Kennedy R.N., Bourne W.M., Dyer J.A., 1986).

R.H. Kennedy в 1986 г. на основании данных 48-летнего наблюдения выявляет частоту встречаемости КК в округе штата Миннесота (США) – 54,5:100 000 населения. Позднее M.J. Mannis в 1987 г. и Y.S. Rabinowitz в 1998 г. также свидетельствуют, что КК возникает приблизительно у 1 человека из 2000 и встречается во всех штатах США. R. Eschmann и D. Roth-Muff в 1994 г. сообщают о частоте встречаемости КК в Германии, равной 1: 20 000 человек. A.A. Assiri et al. в 2005г. в Саудовской Аравии выявляют частоту встречаемости КК – 1:50 000 населения.

По данным Национального Глазного Института США, КК является самой распространённой формой дистрофии роговицы в Соединенных Штатах, примерно 1 на 2000 американцев. Считается, что КК поражает людей независимо от пола или национальности. Данные научной литературы в этом вопросе разнятся. Британское исследование (Pearson A. R. et al., 2000; Fink B. A. et al., 2005; Georgiou T. et al., 2004) говорит о том, что риск заболевания у лиц азиатского происхождения, по сравнению с европеоидами, в 4,4 раза выше. Авторы объясняют это восточной традицией близкородственных браков.

В России, на Урале, в промышленных районах Челябинской области, распространенность КК составляет 1:250 000 населения (Горскова Е.Н., Севостьянов Е.Н., 1995). Среди заболевших преобладают мужчины — до 76% случаев. В 83% случаев КК страдают дети, подростки и молодые люди в возрасте до 29 лет.

Как правило, КК развивается на обоих глазах, но характер и ход заболевания обычно различаются. M. Itoi (1984), R.H. Kennedy et al. (1986), O.H. Haugen (1992), S. I. Tuft et al. (1994), L. R. Lee et al. (1996) отмечают наличие одностороннего КК в 4,3 — 15% случаев. Е.Н. Севостьянов (1996) в своих исследованиях выявляет монолатеральный КК у 5,3% больных, когда на втором здоровом глазу эмметропия сохраняется более 5 лет.

N. Bechrakis et al. (1994) сообщают, что процесс эволюции КК может затянуться на 20 лет. Подсчитано, что приблизительно в 50% клинически нормальных контралатеральных глаз КК будет прогрессировать в течение 16 ближайших лет.

Принято считать, что чем в более раннем возрасте диагностируется КК, тем он более бурно развивается и тем в более близкие сроки может

потребоваться кератопластика. Международные исследования CLEK, проведенные на материале 1209 пациентов, показывают, что средний возраст пациентов составляет 39 лет, приблизительно 65% находятся в возрастной группе от 30 до 49, 20% — моложе 30 и 15% — старше 50 лет. У трети пациентов моложе 25 лет отмечаются рубцовые изменения в роговице при длительности диагноза более 8 лет, в группе старше 25 лет — в 2 раза реже. Кератопластика была произведена у 15% пациентов в возрасте до 40 лет, в то время как в группе пациентов старше 40 лет — только у 8%. У 35% пациентов до 35 лет отмечается увеличение кривизны роговицы на 3 дптр за 2 года наблюдения в сравнении с группой пациентов старше 35 лет, в которой эта цифра составляет только 18%.

Таким образом, по литературным данным отмечается ежегодный рост числа первичных кератэктазий, преимущественно у лиц молодого трудоспособного возраста, что требует применения современных диагностических методов с использованием высокотехнологичного оборудования для ранней диагностики и своевременного лечения.

# ГЛАВА 1
# ЭТИОПАТОГЕНЕЗ КЕРАТОКОНУСА

## 1.1. Строение роговицы в норме и при кератоконусе

Роговица составляет 1/6 часть наружной оболочки глаза. Ее формирование у человека начинается на 5-6-й неделе эмбрионального развития (Zantos S.G. et al., 1977) после того, как сформирован первичный глазной пузырь. Роговица образуется из нейромезенхимы. В постнатальном периоде развития роговица – это оптико-биологическая система, состоящая из 5 слоев (рис. 1) [6]. Первый наружный слой – неороговевающий многослойный плоский эпителий, состоящий из 5-7 рядов клеток [7]. Различают три вида: поверхностный, или слой плоских клеток в 2-3 ряда, имеющих гексагональную форму и отличающихся особым микрорельефом; средний, или слой крыловидных клеток в 2-3 ряда, и глубокий слой базальных клеток, лежащих на базальной мембране в 1 ряд. Лимбальные стволовые клетки служат источником клеток с постоянным пролиферативным потенциалом, поддерживающим пул клеток роговичного эпителия.

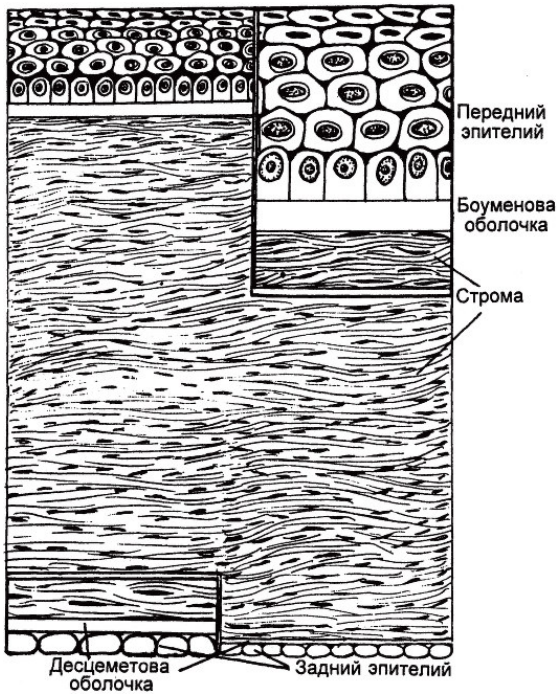


*Рис. 1. Строение роговицы (схема)*

Они обеспечивают устойчивое равновесие между количеством высокодифференцированных тканеспецифичных клеток и сохранением резервуара стволовых клеток. Дочерняя клетка, вступившая на путь дифференцировки, называется временно амплифицирующейся клеткой. Временно амплифицирующиеся клетки делятся и дифференцируются в крыловидные клетки, которые затем переходят в терминально дифференцированные роговичные эпителиальные клетки. Последние в конечном счете десквамируются на поверхность роговицы. Среди базальных клеток только 5% могут митотически делиться. Новые базальные клетки

постепенно продвигаются кнаружи и превращаются вначале в крыловидные клетки, затем в поверхностные. Обновление эпителиального слоя происходит в среднем за 7 дней (Hanna C. et al., 1961). Далее следует передняя пограничная пластинка, или Боуменова оболочка, представляющая собой тонкий бесклеточный слой беспорядочно ориентированных коллагеновых фибрилл. С помощью якорных филаментов она соединяется со стромой. Строма составляет примерно 90% толщины роговицы и представлена параллельно расположенными пластинами в количестве 300-500 штук, состоящими из коллагеновых фибрилл [37]. Диаметр фибрилл варьирует от 22 до 32 нм (Hogan M.J. et al., 1971; Giraud J.P. et al., 1975). Коллагеновые волокна окружаются протеогликановым матриксом. В норме строма роговицы состоит на 78% из воды [11]. Кератоциты составляют 3-5% от общего объема стромы [28]. Они способны мигрировать. Далее следует задняя пограничная пластинка, или десцеметовая мембрана (ДМ). Распределение коллагена в роговице в норме: боуменова оболочка состоит из коллагена I типа, а также коллагенов III-VII типов; коллагеновые волокна стромы состоят в основном из коллагена I типа, хотя выявлен и коллаген III, VI и XII типов (рис. 2), иммуноморфологически в цитоплазме кератоцитов выявлены коллагены III, V и VI типов; в ДМ - помимо преобладающего коллагена IV типа обнаружены коллагены III, V, VI и VIII типов. За десцеметовой оболочкой расположен задний эпителий роговицы, или эндотелий, – это монослой клеток гексагональной формы. Эти клетки не способны к делению, но могут увеличиваться в размерах [50]. Плотность эндотелиальных клеток (ПЭК) варьирует от 4000 при рождении до 1400-2500 клеток/мм² с возрастом. Преломляющая сила роговицы в среднем равна 43 дптр. Иннервация роговицы осуществляется из трех ганглиев: чувствительного – полулунного (тройничный нерв), симпатического – верхнего шейного и парасимпатического – ресничного [38].

КК – это генетически детерминированное дистрофическое заболевание роговицы, характеризующееся нарушением биомеханической стабильности за счет структурной дезорганизации коллагеновых волокон, что приводит к оптической неоднородности ткани роговицы с последующим истончением, конусовидным выпячиванием и нарушением прозрачности [9].

Код заболевания в соответствии с МКБ-10 – H 18.6.

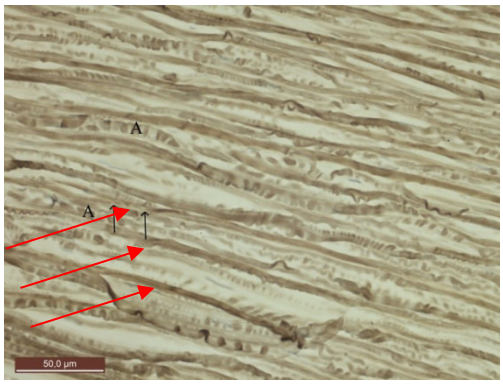


А

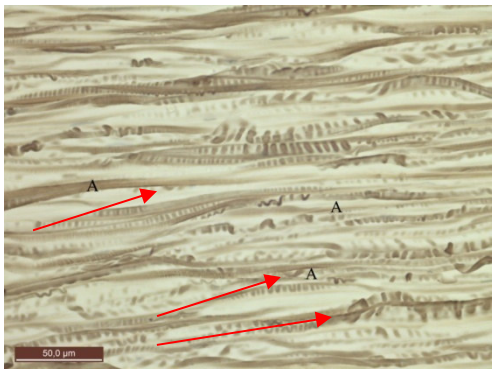


Б

Рис. 2. Иммуногистохимическая картина участка распределения и локализации коллагена в нормальной строме роговицы по авидин-биотиновой метке конъюгированной пероксидазой, окрашенной диаминобезидином: А - коллаген типа I (стрелки), Б - коллаген типа IV (стрелки). Титр 1:500 У*в. х3600*

Строение роговицы при КК характеризуется прежде всего истончением всей толщины роговицы в зоне эктазии [17]. Эпителиальный слой также уменьшен, наблюдаются вакуольная дистрофия и некробиоз отдельных клеток, целостность базальной мембраны местами нарушена, боуменова мембрана неравномерно утолщена, а местами отсутствует, за счет чего происходит контакт эпителия и стромы роговицы. Коллаген в строме роговицы при КК распределяется следующим образом: I и III тип – в собственном веществе роговицы, II тип – в боуменовой и десцеметовой мембранах, а коллаген IV типа – в базальной мембране переднего эпителия. Однако коллагены этих типов определяются в значительно меньшем количестве, иногда не обнаруживаются совсем. Объемная доля этих типов коллагенов при КК снижена в 3,6–6,0 раз по сравнению с нормой. Объемная доля основного вещества, содержащего гликозамингликаны, в 2 раза меньше, чем в норме. Относительное число кератоцитов в 1,6 раза меньше [54]. В собственном веществе из-за нарушения параллельности расположения фибрилл происходят их фрагментация, деструкция и лизис с явлениями фагоцитоза.

## 1.2. Этиология, патогенез и факторы риска развития кератоконуса

**Этиология**. Причины возникновения КК до сих пор остаются неизвестными. На сегодняшний день представлено большое количество различных теорий происхождения КК: наследственная (генетическая), эндокринная, обменная, иммуноаллергическая, экологическая, вирусная и многофакторная [1].

Наиболее признанной среди большинства офтальмологов является *наследственная (генетическая) теория* в связи с частым сочетанием КК с наследственными синдромами и аномалиями человека, такими как болезнь Дауна, болезнь Элерса-Данлоса, пролапс митрального клапана, синдром Крузона, голубых склер, амавроз Лебера, пигментная дегенерация сетчатки, гранулярная дистрофия роговицы, гемофилия и т.д. [2, 28, 29, 45]. Семейно-наследственный характер КК наблюдается в 10-32% случаев. Генетическая предрасположенность к возникновению КК доказана в семейных исследованиях и исследованиях однояйцовых близнецов. Характер наследования КК авторами представляется по-разному. Большинство исследователей считает, что КК наследуется по аутосомно-доминантному типу [4, 34]. В 1992 г. Y.S. Rabinowitz et al. сообщают об обнаружении «геном-кандидата» - гене, ответственном за развитие КК COL6A1cDNA, локализующемся на хромосомах 16q и 20q и кодирующем продукцию коллагена IV типа. В 2005 г. они же фиксируют новый ген КС6, локализованный в регионе p12.3 на хромосоме 18. В 2002 г. H. Tyynisma et al., исследуя население Финляндии, устанавливают, что ген, ответственный за возникновение КК, располагается в пределах региона q22.3-q23.1 хромосомы 16. В 2004 г. F. Brancati сообщает, что локус наследования КК у человека картируется в регионе p14-q13 на хромосоме 3. В 2005 г. Y.G. Tang et al. выявляет ген КК на хромосоме 5 в регионе q14.1-q21.3. Согласно генетической теории, механизм деформации роговицы обусловливается генетически запрограммированной гибелью (апоптозом) кератоцитов, что приводит к снижению биомеханической прочности роговицы, влечет за собой истончение всех ее слоев, а также растяжение и конусовидное выпячивание, клинически проявляющееся в прогрессирующем снижении остроты зрения [17, 28, 55].

Сторонники *обменной теории* возникновения КК считают, что причиной заболевания является нарушение обменных процессов, в первую очередь, нарушение обмена ферментов [45]. Авторы обнаруживают сниженный уровень или полное отсутствие в клетках эндотелия и стромы роговицы, а также в камерной влаге пациентов с КК фермента глюкозо-6-фосфатдегидрогеназы, что способствует увеличению уровня перекисей липидов, которые активируют выброс лизосомальных гидролитических ферментов, приводящих в итоге к лизису внутриклеточных структур [55]. Другие исследователи выявляют, что у пациентов с КК в ткани роговицы значительно снижается антиоксидантная активность ферментов, призванных инактивировать свободные радикалы, образующиеся в результате роговичного метаболизма. Фиксируются повышение активности катепсинов B и G, желатиназы, дефект синтеза или нарушения в регуляции синтеза гликопротеинов, увеличение активности коллагеназ. Ряд авторов в роговице с КК определяют усиленную активность разрушающих коллаген протеаз, а также снижение экспрессии их ингибиторов [46, 49, 52].

*Эндокринная теория* выдвигается одной из первых в связи с сочетанием КК с различными дисфункциями желез внутренней секреции, сопровождающихся нарушением гипофизарно-диэнцефальной системы, адипозогенитальной недостаточностью, гипер- или гипотиреоидизмом, сниженным уровнем 17-кетостероидов [52, 55, 56].

*Иммуноаллергическая теория* связывается с выявляемостью у пациентов с КК чаще, чем в здоровой популяции, атопических заболеваний, например, астмы, аллергии, экземы и т.д [4, 64-66]. Выявляются нарушение иммунного гомеостаза, увеличение Ig M, C3, C4 компонентов комплимента, усиление дефективности Т-супрессоров и увеличение IgG, приводящее к срыву аутотолерантности к антигенам роговицы. У всех пациентов данного контингента больных повышается в крови уровень HLA-антигена. В биоптатах конъюнктивы пациентов с КК выявляется высокая инфильтрация лимфоцитами, моноцитами, макрофагами, плазматическими клетками, а также значительная концентрация тучных клеток. Такие признаки характерны для иммунного воспаления. Ряд исследователей доказывает существенную роль интерлейкинов IL-1 и IL-6 в этиологии КК. Повышенная экспрессия их рецепторов снижает активность кератоцитов, что замедляет

репаративные процессы в строме роговицы и приводит к ее истончению [4, 46, 60].

В последние годы с ростом популярности эксимерлазерной рефракционной хирургии увеличивается развитие вторичных кератэктазий, встречающихся, по данным разных авторов, в 0,04-0,6% случаев в послеоперационном периоде ЛАЗИК (чаще при миопии высокой степени и значительно реже - при гиперметропии) [9]. Причиной таких индуцированных кератэктазий считается снижение прочностных свойств роговицы в процессе формирования клапана, что указывает в этих случаях на прямую зависимость развития кератэктазии от биомеханических свойств остаточного стромального ложа [29, 32, 56].

*Вирусная теория* возникновения КК базируется на высоком проценте (свыше 80) инфицированности больных КК вирусом гепатита В, описанной в работе В.Н. Кушнира в 2002 г. [9, 27].

*Экологическая теория* связывается с большим выявлением пациентов с КК в местах, подвергшихся техногенному загрязнению окружающей среды, в высокогорье – воздействием коротковолнового излучения и гипоксии и т.д. [34, 52, 56].

*Многофакторная теория* объединяет все перечисленные теории возникновения кератоконуса [28, 49, 65].

**Патогенез КК**. Одной из последних теорий, представляющих механизм патологических нарушений в роговице при ее деформации, выдвинута генетически запрограммированная гибель (апоптоз) кератоцитов. Это – физиологическое явление, универсально распространенное в различных типах тканей, служащее механизмом поддержания постоянства численности и выбраковки дефектных клеток в организме (Kerr J.F.R. et al., 1972).

Такая гипотеза высказывается S.E. Wilson et al., в 1998 г. на XIII международном офтальмологическом конгрессе в Париже. Авторы выдвигают предположение, что хроническое повреждение эпителия нарушает баланс между пролиферацией и апоптозом кератоцитов, запуская их программную гибель и приводя к росту уровня деградирующих ферментов у генетически чувствительных лиц. По мнению M.S. Kenney et al.

(IOVS, 2005), окислительный стресс роговицы приводит к ее истончению, поскольку увеличивает апоптоз и механическую нестабильность. Активация ферментов деградации ведет к неправильной регуляции восстановительного процесса, приводящего к чрезмерному воспалению и помутнению стромы.

Это подтверждается в исследованиях эктазий, возникающих после кераторефракционных операций (Dupps W.J et al., 2006). Хирургическая операция становится источником окислительного стресса роговицы, вызывающего накопление аномальных антиоксидантов (пероксида, перекиси водорода, окиси азота), приводя к неправильному функционированию клеток и истончению роговицы. Вероятнее всего, в развитии КК принимает участие несколько генов, взаимодействие которых в сочетании с многочисленными механическими факторами в конечном итоге запускает механизм развития болезни.

Новая концепция патогенеза КК, предложенная в ФГБУ «НИИ глазных болезней РАМН», проводившего элементный микроанализ роговичных дисков, удаленных при сквозной кератопластике (СКП) по поводу КК (Аветисов С.Э., 2014), выявляет аномальное накопление минеральных элементов в поверхностных слоях роговицы и тотальное обеднение этими элементами в зоне эктазии, что свидетельствует о наличии в тканях роговицы физико-химического барьера, препятствующего миграции ионов железа, меди и цинка в биодоступной форме при КК.

Начало заболевания (11-18 лет) совпадает с наиболее активным жизненным периодом, когда происходит обучение и приобретаются профессиональные навыки [7, 9]. Это ограничивает молодых людей в выборе профессии и может стать причиной психологических проблем [56].

# ГЛАВА 2
# ДИАГНОСТИКА КЕРАТОКОНУСА

Общепризнано, что КК (рис. 3) легче распознается в развитой стадии заболевания (Абугова Т.Д., 1985; Копаева В. Г., Легких Л.С., 1986; Мороз З.И.,1987; Пучковская Н.А., Титаренко З.Д., 1990; Горскова Е.Н., 1998; Каспарова Е.А., 2003, и др.).

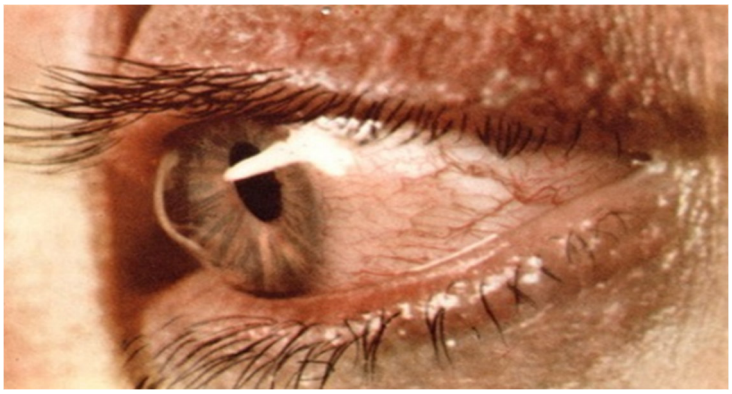

Рис. 3. Глаз пациента с КК в развитой стадии (фото)

Объективному обследованию органа зрения предшествует подробный расспрос пациента по поводу: характера, времени возникновения и динамики жалоб, возможных причин снижения зрительных функций с акцентом на предшествующее длительное ношение контактных линз, привычку «тереть глаза», связь развития болезни со стрессовыми состояниями, наличие сопутствующих аллергических заболеваний, предшествующие офтальмологические вмешательства, перенесенные травмы глаз. Основная жалоба пациентов сводится к понижению остроты зрения и невозможности полной коррекции традиционными способами (очки, контактные линзы) [1-4]. Больные жалуются на монокулярную диплопию, круги светорассеяния при взгляде на источник света [52, 61].

## 2.1. Методы исследования кератоконуса

Для раннего выявления заболевания необходим целый комплекс диагностических приемов. Это исследование остроты зрения без и с коррекцией, скиаскопия, рефрактометрия, офтальмометрия, кератотопография, аберрометрия, пахиметрия, измерение переднезадней оси

глазного яблока, определение степени элевации передней и задней поверхности роговицы [7, 9, 44].

*Определение остроты зрения* без коррекции и с максимальной коррекцией. Для этого используют пробные сферические и цилиндрические линзы, например фороптер Huvitz CDR -3100 (Корея) с проектором знаков «Topcon ACP- 5» (Япония).

Однако в начальных стадиях показатели визометрии очень вариабельны. Одни авторы утверждают, что острота зрения снижается незначительно (до 0,5 и выше), другие указывают на диапазон снижения от 0,9 до сотых [48].

*Кератометрия и рефрактометрия* выполняются на авторефрактометре, например, RC-5000 фирмы Tomey (Япония), в естественных условиях и в условиях циклоплегии. Общепринято, кератометрию более 47 дптр считать возможным показателем КК. При определении рефракции акцент делается на увеличение цилиндрического компонента в динамике за год [51, 52].

*Компьютерная корнеотопография.* Этот способ объективной оценки изменений всей поверхности роговицы является золотым стандартом в диагностике КК [32, 48]. Выполняется на автоматизированном кератотопографе, например, TMS-4 фирмы Tomey (Япония). При этом определяются типичные *топографические паттерны* (англ. Pattern – образец, экскиз, выкройка), т.е. устойчивый симптомокомплекс проявлений определенного состояния. При КК:

- локальный участок укручения роговицы ниже центра;
- роговичный астигматизм с асимметрией по отношению к горизонтальной оси с укручением в нижней половине;
- роговичный астигматизм с асимметрией по отношению к вертикальной оси с укручением в нижней половине [61,63].

Варианты патологических паттернов кератотопограмм при КК могут быть в виде:

*классического паттерна* с зоной укручения (рис. 4), чаще в нижне-темпоральной части роговицы. Значение центральной кератометрии выше 47 дптр, интервал от самого крутого до самого плоского значения кератометрии более 10 дптр, эксцентриситет (коэффициент асферичности

профиля роговицы, отражающий отклонение от идеальной сферы) 0,8 и выше, асимметрия верхнего и нижнего перпендикулярных меридианов более 1,5 дптр [9].

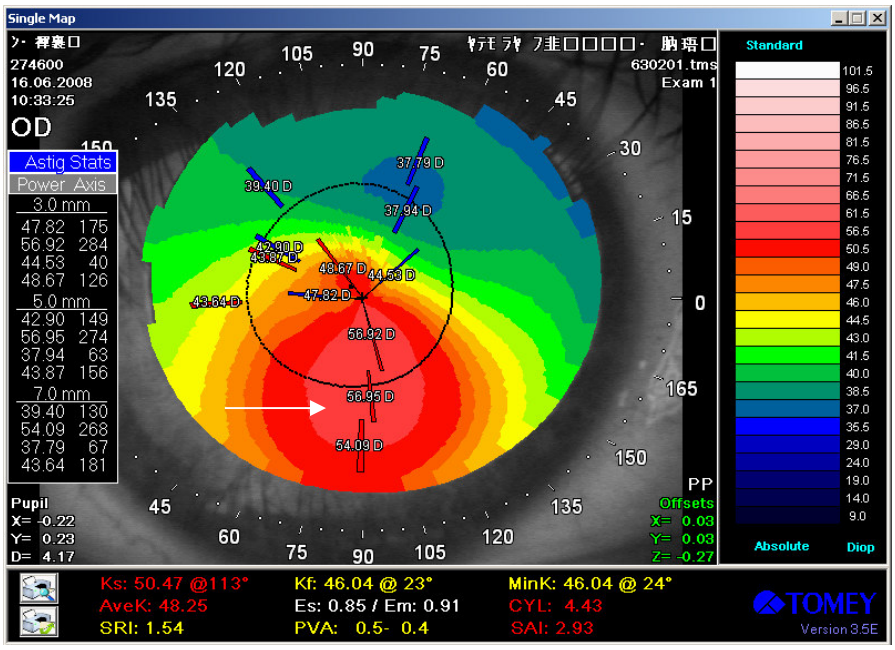


Рис. 4. Кератотопограмма «классического паттерна» с зоной укручения в нижней части роговицы (указано стрелкой)

*асимметричного астигматизма «галстук-бабочка»* (рис. 5), концы «галстука-бабочки» разного цвета и размера. Встречается, по данным S.J. Bogan и G.O. Waring et al. (1980), в 32,1% случаев в популяции.

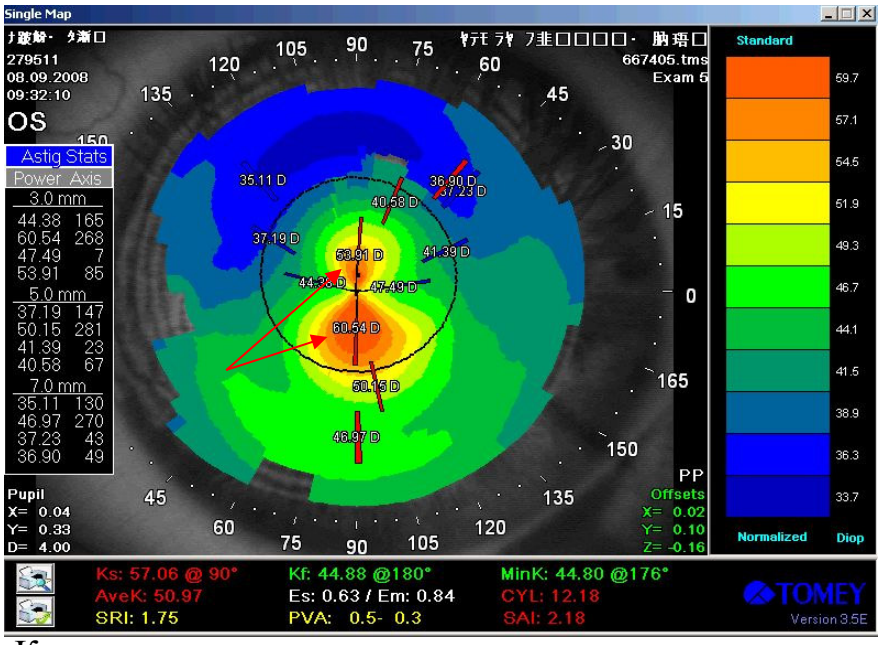


Рис. 5. Кератотопограмма асимметрического астигматизма по типу «галстук-бабочка» (зоны укручения роговицы указаны стрелками)

*нерегулярного астигматизма по типу изогнутой «бабочки»* (рис. 6). Встречается, по данным S.J. Bogan и G.O. Waring et al. (1980), в 7,1% случаев в популяции, например при пеллюцидной маргинальной дегенерации. На ранней стадии может быть картина обратного астигматизма, в дальнейшем концы «бабочки» опускаются и соединяются.

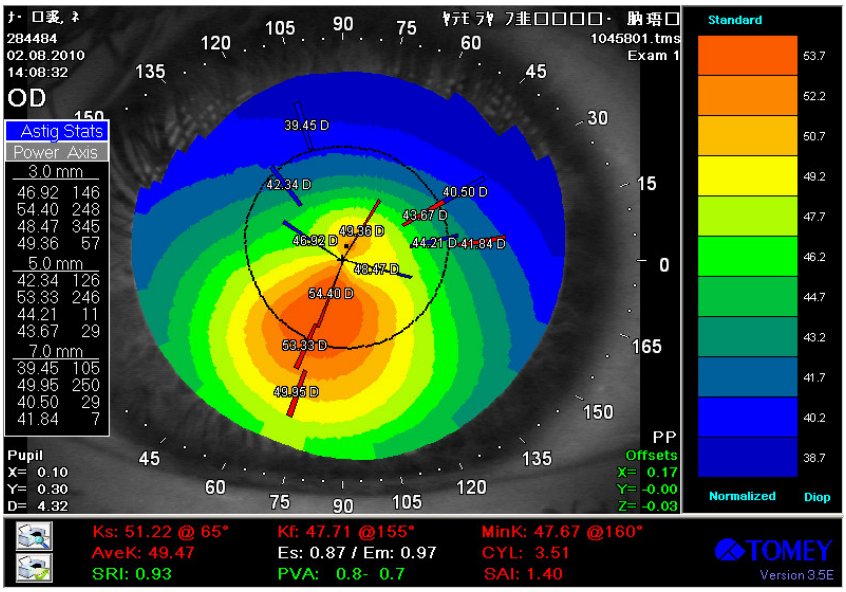


Рис. 6. Кератотопограмма нерегулярного астигматизма по типу изогнутой «бабочки» (зоны укручения роговицы указаны стрелками)

Классическим паттерном при пеллюцидной дистрофии является *топограмма «целующиеся голуби» или «клешня краба»* (рис. 7).

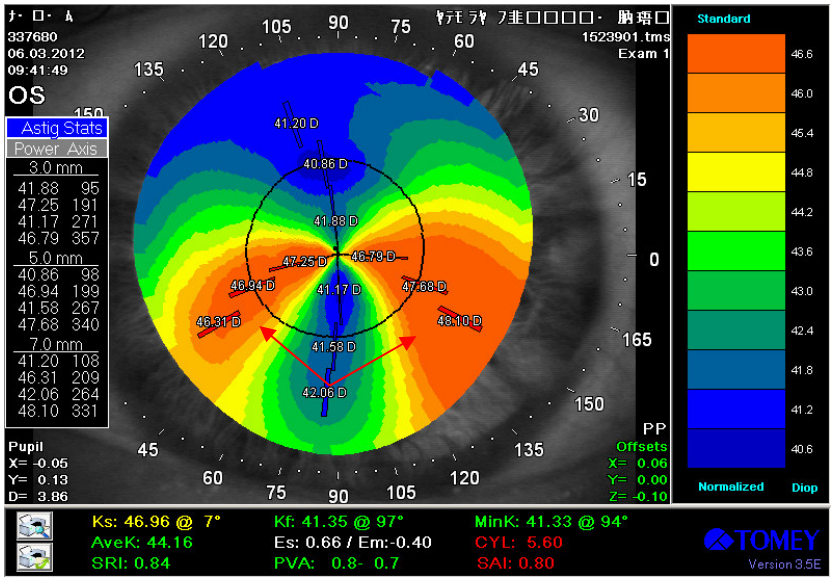


Рис. 7. Кератотопограмма при пеллюцидной дистрофии роговицы «целующиеся голуби» или «клешня краба» (зоны кератэктазии указаны стрелками)

**Анализ индексов корнеальной статистики** (числовые значения, которые суммируют или количественно описывают характерные черты роговицы конкретного пациента), рассчитанных по методу Klyce/Maeda и Smolek/Klyce, проводят с помощью топографических карт роговицы [25]. Как наиболее значимые при КК оценивают:

*индекс вероятности наличия КК (Keratoconus Index, KCI),* позволяет выявить и подтвердить так называемый паттерн КК или совокупность кератотопографических признаков заболевания. Если KCI равен 0%, то паттерн КК отсутствует, в зависимости от степени тяжести КК индекс возрастает от 1 до 95% [29];

*индекс степени тяжести КК (Keratoconus Severity Index, KSI),* возрастает в прямой линейной зависимости от степени прогрессирования КК, поэтому может быть использован для того, чтобы проследить динамику развития заболевания. При подозрении или субклиническом КК индекс равен 0,15. При клинических проявлениях КК индекс становится 0,3 и более [17];

*индекс регулярности поверхности роговицы (Surface Regularity Index, SRI),* отражает локальную регулярность поверхности роговицы внутри центральной зоны диаметром 4,5 мм (в норме его значение не превышает 1,0) [48];

*индекс асимметрии поверхности (Surface Asymmetry Index, SAI),* является мерой разницы оптической силы роговицы между противоположными точками, находящимися относительно друг друга под углом 180º на одном и том же кольце миры кератотопографа (в норме его значение не превышает 0,5). Этот показатель может быть количественным индикатором прогрессирования заболевания [52].

**Биомикроскопические исследования** глаза осуществляют при помощи щелевой лампы, например, фирм Opton (Германия) или Takagi (Япония).

Одним из частых клинических признаков является «разрежение» стромы роговицы, связанное с нарушением правильности расположения роговичных пластин в зоне формирующейся вершины КК [1-3]. Он получил название – симптом «гаснущей звезды» или «фейерверка» (рис. 8).

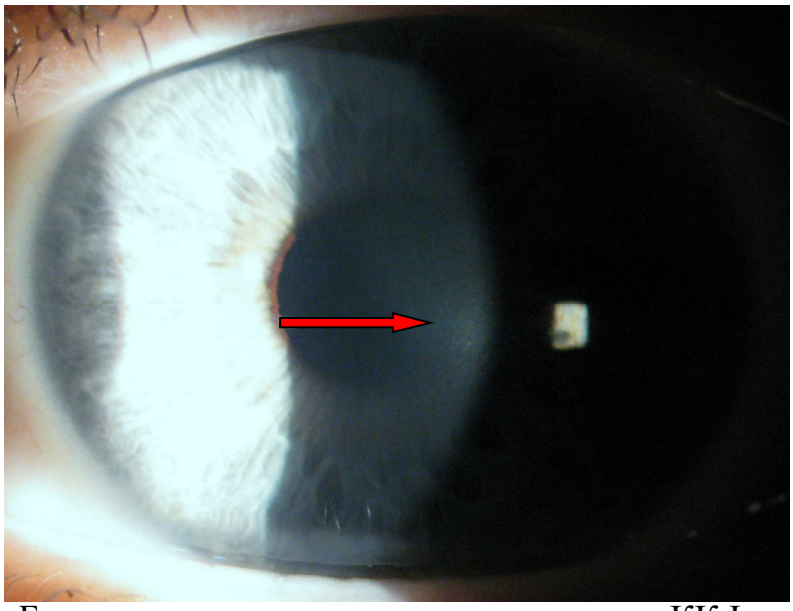

Рис. 8. Биомикроскопия роговицы у пациента с КК I стадии.
Симптом «гаснущей звезды» (стрелка)

В проходящем свете визуализируется утолщение нервных волокон роговицы (рис. 9). Субэпителиальное кольцевидное или дугообразное отложение ферритина – кольцо Кайзера-Флейшера (его лучше визуализировать в синем фильтре) – является непостоянным признаком (рис. 10).

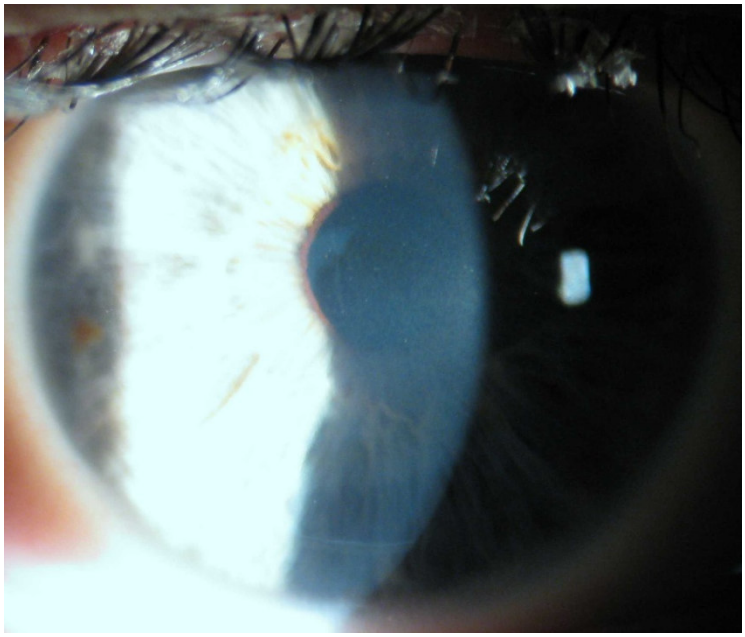

Рис. 9. Биомикроскопия роговицы у пациента с КК I стадии.
Визуализируется утолщенный стромальный нерв (стрелка)

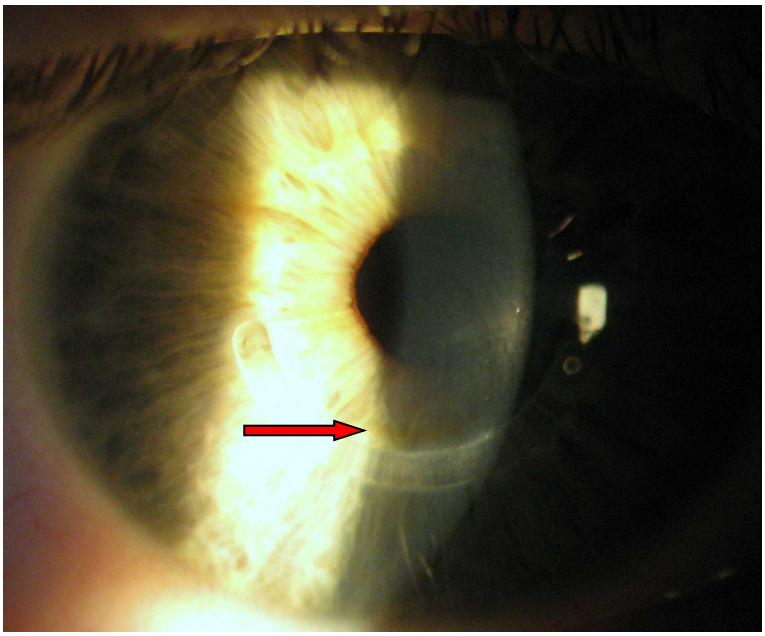

Рис. 10. Биомикроскопия роговицы у пациента с КК III стадии после имплантации интрастромального сегмента. Кольцо Кайзера-Флейшера (стрелка)

Наличие стрий (складок) десцеметовой мембраны, или линий Фогта (рис. 11), выпячивание века при взгляде вверх или вниз – симптом Мунсона (рис. 12), а также помутнения стромы и разрывы десцеметовой мембраны – все это специфичные признаки развитого КК [3, 7, 52].

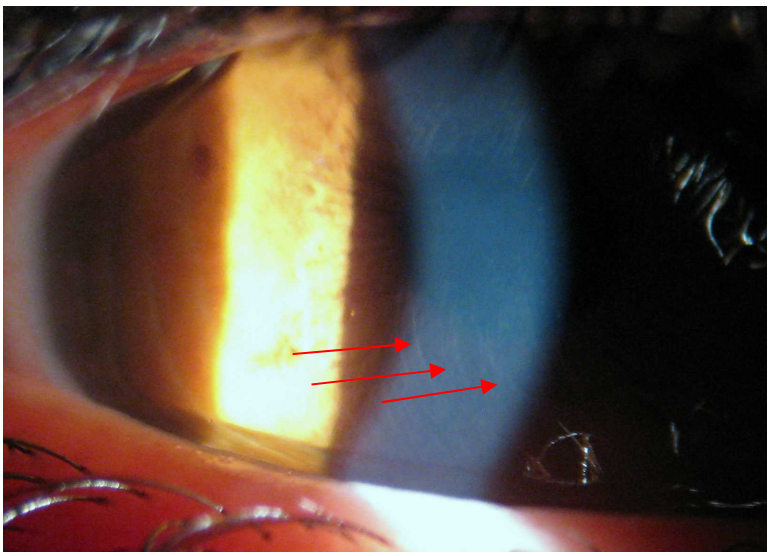

Рис. 11. Биомикроскопия роговицы у пациента с КК II стадии. Стрии Фогта (стрелки)

Рис. 12. Биомикроскопия роговицы у пациента с КК III стадии. Симптом Мунсона

*Офтальмоскопию* выполняют с помощью прямого электрического офтальмоскопа, например, фирмы Keeler (США), и при необходимости проводят осмотр периферии глазного дна с использованием линзы Гольдмана.

Нередко на средней и крайней периферии выявляются зоны хориоретинальных дистрофий, требующие проведения лазеркоагуляции [1].

*Бесконтактная тонометрия* производится автоматическим пневмотонометром при КК I стадии. Учитывая более выраженное снижение толщины роговицы с КК II стадии и постепенное снижение вершины роговицы книзу, необходимо измерять роговично-компенсированное внутриглазное давление, которое учитывает вязкоэластичные свойства роговицы [58,63].

*Оптическую когерентную томографию* переднего отрезка глаза (ОКТ), в том числе бесконтактную пахиметрию, выполняют, например, с помощью томографа Visante OCT Carl Zeiss Meditec (Германия). Данное исследование позволяет детально оценить анатомию роговицы и месторасположение интрастромального тоннеля с имплантированным роговичным сегментом или кольцом (рис. 13) [58].

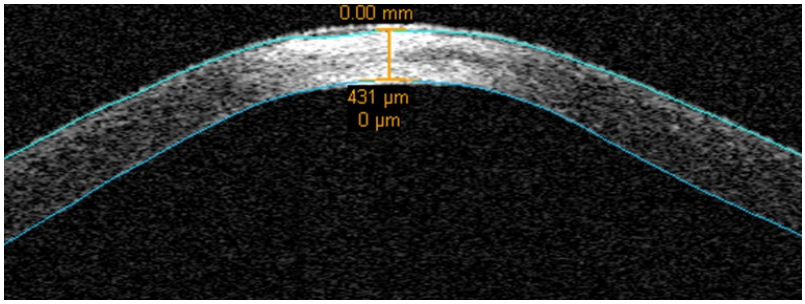


Рис. 13. Оптическая когерентная томография роговицы у пациента Н., 20 лет, с КК II стадии. Наблюдается конусовидное выпячивание роговицы с истончением на ее вершине

*Аберрометрию волнового фронта* исследуют до и после операции на разных сроках, используя рефракционный анализатор OPD Scan II (Nidek, Япония).

Патологический процесс приводит к нарушению регулярности поверхности роговицы, следствием чего является увеличение оптических аберраций, в том числе аберраций высших порядков (сферических аберраций, комы, трифойла, дефокуса и т.д.), значительно снижающих остроту и качество зрения [4]. Так, увеличение комы (аберрация косых пучков света), особенно положительной, при исследовании волнового фронта (при КК происходит его деформация за счет патологически измененной роговицы и световая волна образует на сетчатке участок светорассеяния) может быть одним из ранних признаков КК, в связи с нарастающей асимметрией ее кривизны внутри центральной 4,5 мм зоны или между центральной 4,5 мм и парацентральной зонами [63] (рис. 14).

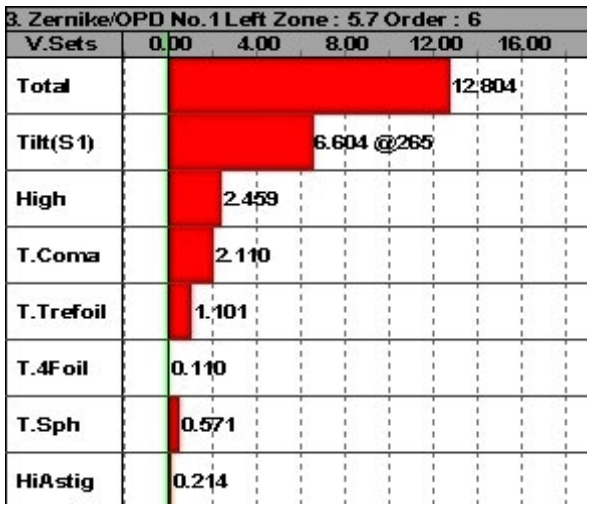


Рис. 14. Аберрограмма пациента К., 19 лет, с КК II стадии

*Биомеханические свойства* роговицы in vivo исследуют с помощью прибора Ocular Response Analyzer (ORA) фирмы Reichert Inc. (США). Наличие электронно-оптической системы для одновременного мониторинга двух независимых аппланационных значений давления благодаря вязкому затуханию динамичного воздушного импульса в роговичной ткани позволяет оценить вязкоэластичные свойства роговицы у пациентов с КК в процессе лечения, до и после имплантации роговичных сегментов [44]. Среднее значение этих величин является показателем, характеризующим способность роговичной ткани поглощать энергию воздушного импульса, и называется корнеальным гистерезисом (КГ), который является индикатором сопротивления роговицы и для каждого пациента индивидуален [48]. На основании измерений КГ рассчитываются два дополнительных параметра: роговично-компенсированное ВГД и фактор резистентности роговицы (ФРР) (рис. 15). В норме значения КГ и ФРР≥9,5 мм рт. ст. При КК КГ и ФРР уменьшаются с увеличением стадии КК в связи с истончением роговицы и нарушением ее архитектоники. В связи с тем, что толщина роговицы может отличаться у пациентов с одинаковой стадией КК, измерение биомеханических свойств роговицы является вспомогательным исследованием для постановки диагноза КК и применяется при динамическом наблюдении за пациентами с подозрением на КК [15].

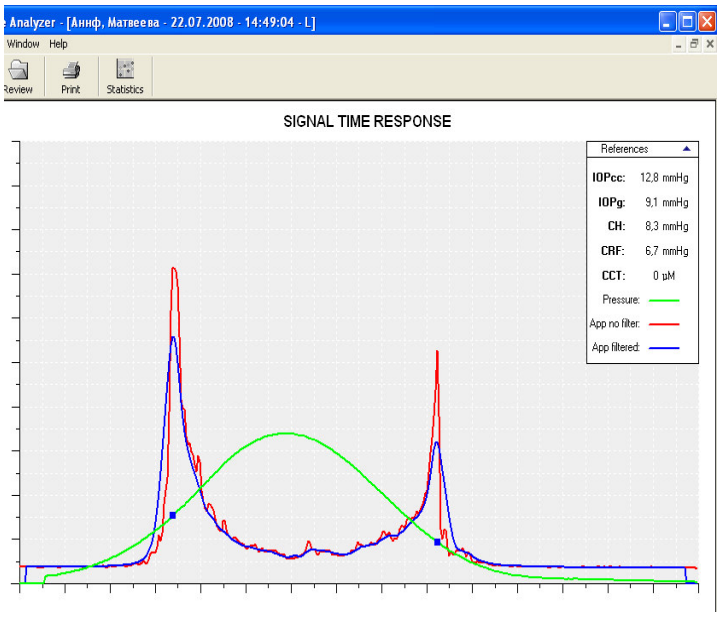


Рис. 15. Корнеограмма пациента К., 23 года. КК II стадии до операции, пики сигнала аппланации снижены, асимметричны и неодинаковой амплитуды

*Конфокальная микроскопия*: роговицу in vivo исследуют на приборе Confoscan-4 фирмы Nidek (Япония), который позволяет сканировать зону размером 440×330 мкм с послойным шагом в 5 мкм. Исследование проводят всем пациентам с КК для верификации диагноза, а после хирургического вмешательства – для оценки морфологических изменений роговицы после кросслинкинга или при имплантации роговичных сегментов или колец. Плотность клеток заднего эпителия роговицы подсчитывают в автоматическом режиме. Появление конфокальной микроскопии роговицы позволяет установить «самые ранние структурные изменения на клеточном уровне» [44]. Выявлены и хорошо описаны конфокальные критерии, характерные для КК, особенно в области роговицы, вовлеченной в эктатический процесс [51].

В эпителиальном слое могут определяться различные варианты эпителиопатии, характеризующейся увеличением числа гиперрефлексирующих клеток, их деформацией и стушеванностью границ, десквамацией эпителиоцитов (рис.16).

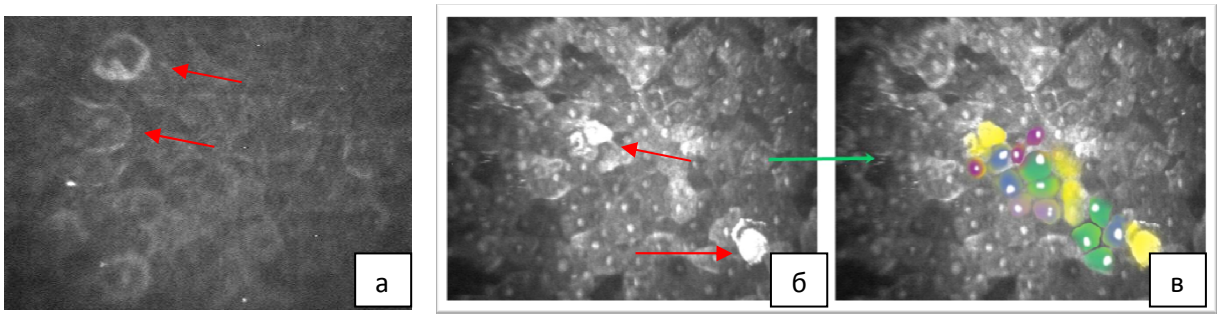


Рис. 16. Конфокальная микроскопия эпителиального слоя роговицы при КК. Наблюдается повышенная десквамация поверхностных эпителиальных клеток (а, б – стрелки; в – обозначены желтым цветом)). *Ув. х 500*

В базальном эпителии обнаруживается также деформация формы клеток. Иногда определяются небольшие зоны, в которых базальный эпителий отсутствует (рис. 17).

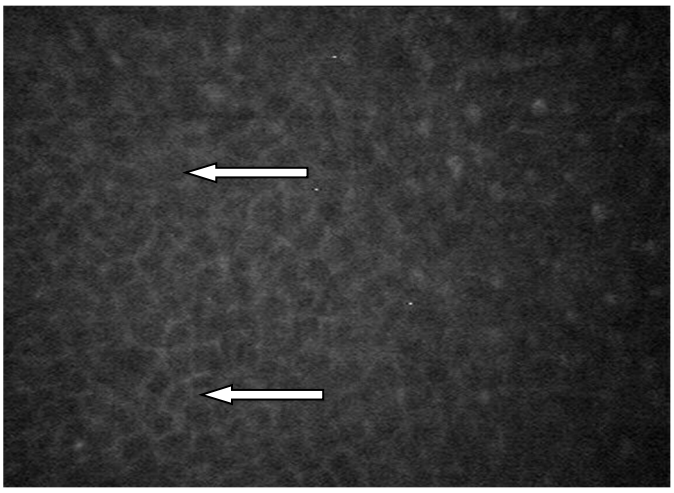

Рис. 17. Конфокальная микроскопия на уровне базального слоя эпителия роговицы при КК. Наблюдаются зоны отсутствия базального эпителия (стрелки). *Ув. х 500*

Строма роговицы при КК всегда вовлечена в патологический процесс: на начальных стадиях наблюдаются повышенная отражательная способность передних отделов стромы, появление активированных кератоцитов (рис. 18) [25]. Основные изменения стромы представлены микростриями, являющимися результатом изменений структуры и направленности коллагеновых фибрилл (рис. 19).

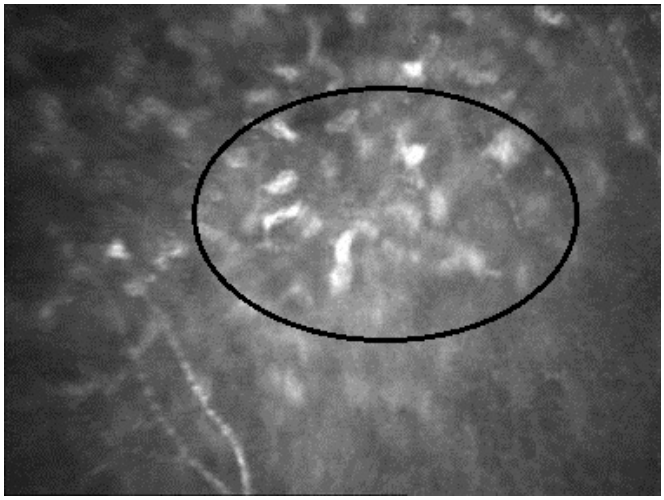

Рис. 18. Конфокальная микроскопия переднего отдела стромы при КК. Наблюдается увеличенное количество активных кератоцитов (круг). *Ув. х 500*



Рис. 19. Конфокальная микроскопия задней стромы роговицы при КК. Наблюдаются микрострии (стрелки) в строме роговицы. *Ув. х 500*

В развитой и далекозашедшей стадиях заболевания в результате выраженных дегенеративных изменений уменьшается количество кератоцитов, а также нарушается целостность коллагеновых волокон [29].

Изменения эндотелия роговицы проявляются в виде полиморфизма и полимегатизма клеток, они имеются, как правило, у пациентов с далекозашедшей и терминальной стадией КК (рис. 20).

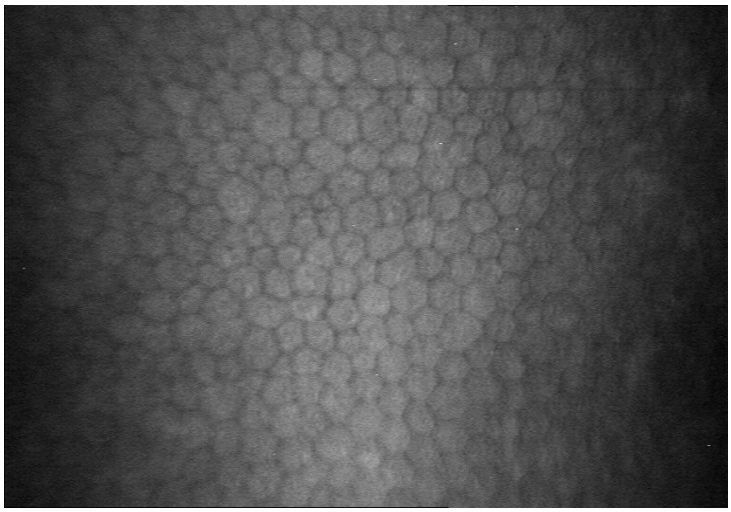

Рис. 20. Конфокальная микроскопия эндотелиального слоя при КК. Наблюдаются полиморфизм и полимегатизм эндотелиальных клеток. *Ув. х 500*

*Биометрию переднего отрезка глаза и анализ элевационных карт* делают с помощью сканирующего проекционного топографа Pentacam HR (Oculus Optikgerate GmbH, Германия). В приборе используется фотографическая регистрация оптического среза преломляющих сред глаза,

основанная на принципе Шеймпфлюга. Три плоскости (пленки, объектива и объекта) пересекаются на одной общей прямой. Основой прибора является вращающаяся Шеймпфлюг–камера, с помощью которой за одно сканирование в течение 2 с можно получить до 50 изображений оптического среза, которые «захватываются» и хранятся на ПЗФ-матрице для дальнейшего компьютерного анализа. Снимки делаются под разными углами от 0 до 180º по отношению к роговице и охватывают весь ее диаметр. Это обеспечивает реконструкцию трехмерного изображения оптической системы глаза, результат которой отображается на экране компьютера Pentacam и сочетает в себе качества многих кератотопографов, ультразвуковых пахиметров, оптического когерентного томографа [9].

Шеймпфлюг-изображение на аппарате Pentacam позволяет визуализировать с высоким разрешением все структуры переднего сегмента глазного яблока, от передней поверхности роговицы до задней поверхности хрусталика (рис. 21).

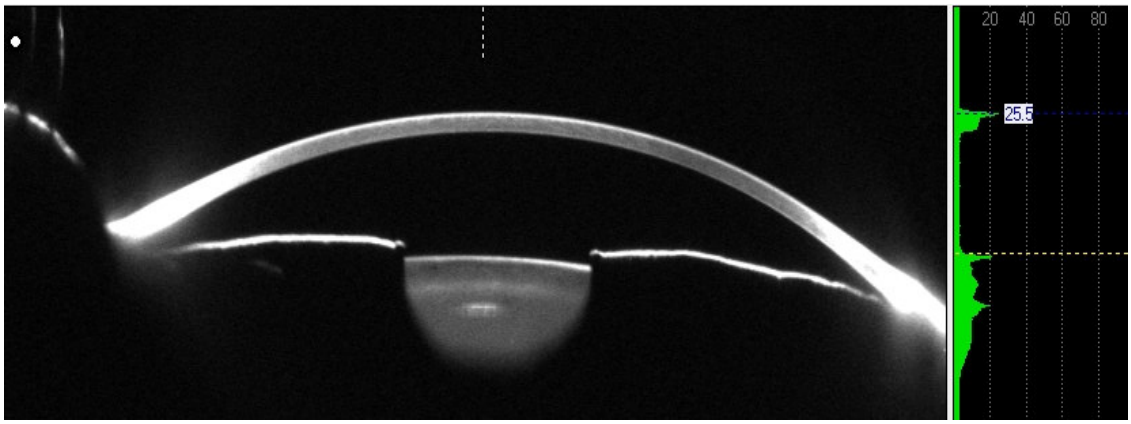


Рис. 21. Шеймпфлюг-изображение роговицы на аппарате Pentacam у пациента Д., 22 года, с КК II стадии

Режим модуля Belin/Ambrysio Enhanced Ectasia, представляющий собой карты расширенного скрининга эктазии у пациентов с КК, позволяет выявить КК на его доклинической стадии (Forme fruste) [52]. Элевацию передней поверхности роговицы характеризуют карты первого вертикального столбца, элевацию задней поверхности роговицы – второго вертикального столбца. По горизонтали сверху располагаются базовые карты, показывающие наличие выпячивания, в центре - карты исключения, которые усиливают визуализацию места выпячивания, снизу — дифференциальные карты, которые представляют собой разность значений между картами исключения

и базовыми картами. Под дифференциальными картами представлена цветовая шкала значений элевации передней и задней поверхностей роговицы. Зеленым цветом отмечена норма (элевация передней поверхности менее 6, задней – менее 8 мкм), желтым — пограничные данные, которые позволяют заподозрить КК (элевация передней поверхности от 6 до 12, задней – от 8 до 20 мкм) и красным — данные элевации роговицы, характерные для КК (элевация передней поверхности более 12, задней – более 20 мкм) (рис. 22).

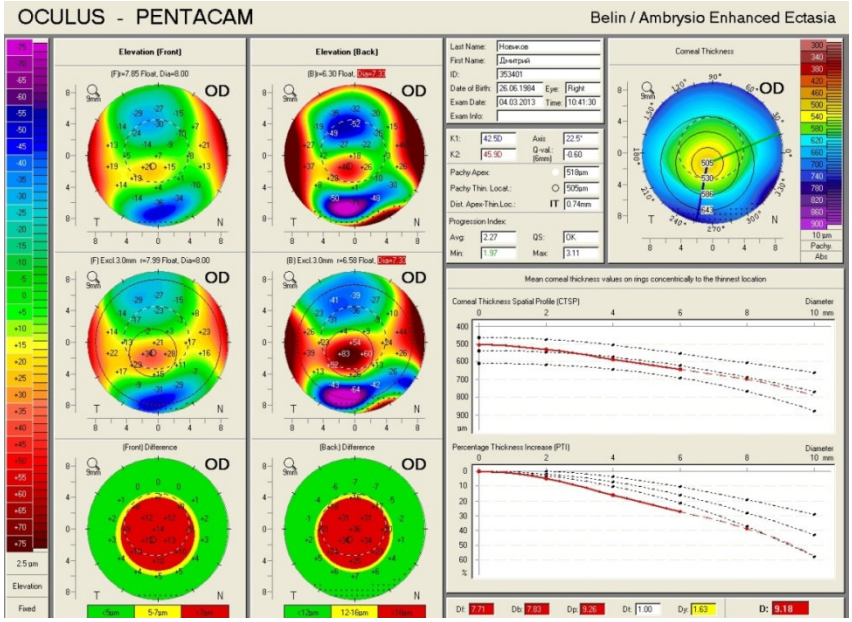


Рис. 22. Элевационные карты передней и задней поверхностей роговицы в режиме модуля Belin/Ambrysio Enhanced Ectasia пациента Н., 29 лет, с КК II стадии. Базовые карты (вверху) показывают наличие выпячивания более выраженного на задней поверхности роговицы, карты исключения (в центре) усиливают визуализацию места выпячивания, дифференциальные карты (внизу) подтверждают значительное изменение элевации роговичных поверхностей, характерное для КК (обозначено красным цветом). В правом нижнем углу представлены карты пахиметрической прогрессии, показывающие снижение толщины роговицы по направлению к ее вершине

Скрининг на КК в режиме модуля Refractive включает анализ 7 кератотопографических индексов, при расчете значений которых выставляется ориентировочная стадия КК: индекс дисперсии поверхности (ISV) - стандартная девиация радиусов роговицы, измеренных в сагиттальной плоскости от среднего значения (в норме < 37); индекс вертикальной асимметрии (IVA) – показывает симметрию радиусов роговицы

относительно горизонтального меридиана (в норме < 0,28 мм); индекс КК (KI) – отражает соотношение усредненных радиусов роговицы, измеренных в сагиттальной плоскости в верхнем и нижнем сегментах (в норме < 1,07); индекс центрального КК (CKI) – показывает соотношение радиусов роговицы в центре и на периферии, измеренных в сагиттальной плоскости (в норме <1,03); индекс высотной асимметрии (IHA) - отражает симметрию элевационных значений противоположных точек роговичной поверхности относительно горизонтального меридиана (в норме <19 мкм); индекс высотной децентрации (IHD) - соответствует децентрации вершины роговицы в вертикальном направлении в 3-миллиметровой зоне (в норме <0,014 мкм), минимальный сагиттальный радиус роговицы (Rmin) - минимальный радиус роговицы, измеренный в сагиттальной плоскости (в норме >6,71мм) (рис. 23). В том же модуле Pentacam рассчитывается расстояние от вершины роговицы до наиболее тонкой ее точки (Distance Apex-Thinnest Local, DATL) [9, 25].

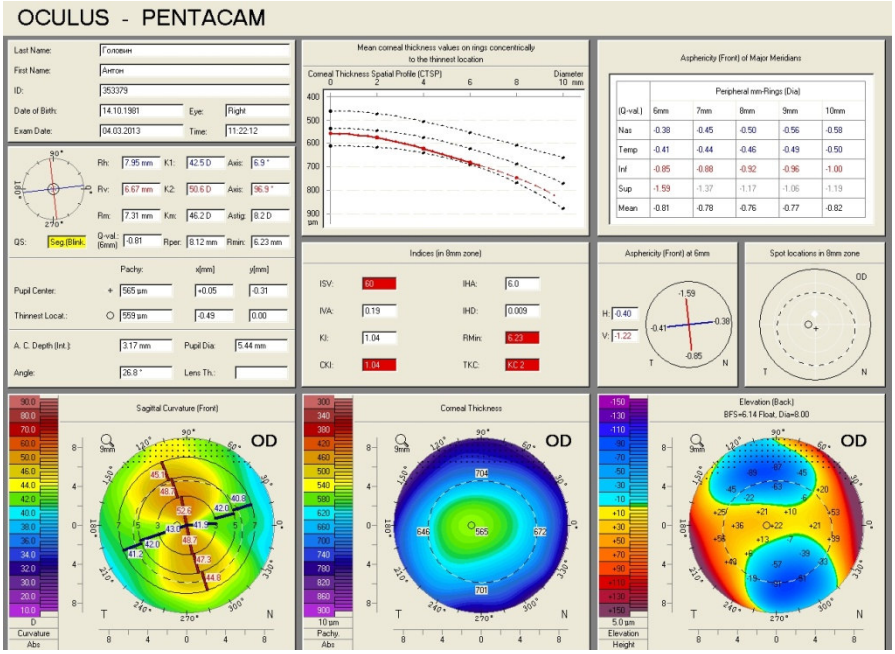


Рис. 23. Карта скрининга на КК в режиме модуля Refractive пациента Г., 35 лет, с КК II стадии. Красным цветом в окошке «Индексы» отображены патологические значения кератотопографических индексов, на суммарном анализе значений которых определяется ориентировочная стадия КК

*Лабораторные методы исследования*, такие как иммунологический, кристаллографический и биохимический анализ слезной жидкости, а также

анализ показателей перекисного окисления липидов и антиоксидантной системы, являются информативными в ранней диагностике КК. Эффективность иммунологических исследований достигает 73,3–83%; кристаллографического анализа слезы – 86,6; биохимического анализа СЖ – до 93,3%.

По мнению ряда авторов, при отсутствии явных клинических проявлений заболевания возможна гипо - или гипердиагностика данной патологии [52].

Таким образом, верификация диагноза КК на ранних, доклинических, стадиях представляет собой трудоемкий процесс, включающий в себя детальный анализ совокупности симптомов и результатов применения специальных методов инструментального исследования.

## 2.2. Классификация кератоконуса

Общепринятой единой классификации КК нет. Существует много вариантов, основанных на клинических проявлениях, показателях стандартных и специальных методов офтальмологической диагностики, которые постоянно расширяются и дополняются новыми диагностическими критериями.

Самой распространенной среди офтальмологов считалась классификация M. Amsler, предложенная в 1961 г. По классификации M. Amsler на основании данных биомикроскопии, офтальмометрии, остроты зрения и кератотопографии предлагалось различать 4 стадии КК. КК I стадии характеризуется появлением неправильного астигматизма и остротой зрения 0,5-1,0, корригируемой цилиндрическими стеклами. Во II стадии отмечается увеличение неправильного астигматизма при остроте зрения 0,1-0,4, но также корригируемой цилиндрическими стеклами. В III стадии острота зрения снижается до 0,02-0,12 и корригируется только ЖКЛ. При биомикроскопии наблюдаются истончение роговицы и ее выпячивание. IV стадия характеризуется выраженным выпячиванием роговицы, ее истончением и помутнением. Острота зрения не превышает 0,01-0,02 и не корригируется КЛ. Данная классификация дополнена в 1979 г. А.А. Киваевым с соавт. описанием биомикроскопических признаков каждой стадии.

В 1982 г. З.Д. Титаренко расширяет классификацию M. Amsler, разделив КК на 5 стадий (начальную, выраженную, развитую, далекозашедшую, запущенную) на основании данных остроты зрения, преломляющей силы роговицы, рефрактометрии, искривления колец при кератографии, глубины передней камеры и данных биомикроскопии.

В 1993 г. Ю.Б. Слонимский предлагает хирургическую классификацию КК. В зависимости от необходимости проведения сквозной кератопластики он выделяет 3 стадии: дохирургическую, хирургическую и терминальную. Данная классификация основывается на данных остроты зрения, рефракции, толщины роговицы, радиуса ее кривизны, глубины передней камеры, длины глаза, наличия помутнений роговой оболочки и переносимости КЛ.

В 1998 г. J. Krumeich дополняет классификацию M. Amsler на основании данных остроты зрения, преломляющей силы роговицы, значения цилиндрического компонента рефракции, данных биомикроскопии, значения толщины роговицы в центре и возможности коррекции цилиндрическими стеклами (табл. 1).

*Таблица 1*

**Классификация кератоконуса по Amsler-Krumeich (1998)**

| Стадия КК | Клинико – функциональные проявления |
|---|---|
| I | Конусообразная роговица, начальное появление линий Фогта<br>Астигматизм < 5 дптр<br>Кератометрия ≤ 48,0 дптр<br>Отсутствие помутнений роговицы<br>Острота зрения 0,5-1,0 |
| II | Наличие линий Фогта<br>Астигматизм 5 - 8 дптр<br>Кератометрия ≤53,0 дптр<br>Пахиметрия ≥ 400 мкм<br>Отсутствие помутнений роговицы<br>Острота зрения 0,1-0,4 |
| III | Астигматизм 8 - 10 дптр<br>Кератометрия > 53,0 дптр<br>Пахиметрия 300-400 мкм<br>Помутнения роговицы отсутствуют<br>Острота зрения 0,12 |
| IV | Кератометрия > 55,0 дптр<br>Клиническая рефракция не определяется<br>Пахиметрия < 200 мкм<br>Центральное помутнение роговицы<br>Острота зрения 0,01-0,02 |

Классификация, предложенная Y.S Rabinovitz., Mc Donell (1998), также уточняет классификацию M. Amsler, но авторы объединяют I и II стадии в субклиническую, а III-IV стадии рассматривают как клиническую форму.

А.А. Каспаров, Е.А. Каспарова (2000) разрабатывают рабочую хирургическую классификацию КК. Авторы подразделяют КК по течению на 3 клинические формы: хронический прогрессирующий, острый и осложненный КК. По стадии заболевания КК делится на начальный, развитый и далекозашедший. Формы и стадии КК определяляются по результатам анамнеза и основным методам диагностики: визометрии, пробы с ЖКЛ, рефрактометрии, биомикроскопии, компьютерной топографии и пахиметрии в 5 точках. В зависимости от формы и стадии КК предлагается метод лечения. Авторы считают, что данная классификация может облегчить рациональный выбор методов и средств диагностики и коррекции заболевания.

В 2004 г. Е.В. Ивановская предлагает классификацию острого КК, она различает 3 стадии (начальная, развитая, далекозашедшая) в зависимости от площади и глубины поражения роговицы.

В 2006 г. J. Kanski разграничивает КК по 3 стадиям в зависимости от среднего значения кератометрии (Кср): начальную – Кср находится в пределах от 46,0 до 48,0 дптр, стадию развитого КК – Кср равен 48,0–54,0 дптр, и стадию далекозашедшего КК – Кср превышает 54,0 дптр.

В 2010 г. классификация КК M. Amsler дополняется Т.Д. Абуговой описанием биомикроскопических признаков каждой стадии 6 типами КК по форме деформации роговицы (островершинный, туповершинный, пикообразный, низковершинный, низковершинный атипичный, пикообразный атипичный), 3 клиническими формами, характеризующимися остановкой прогрессирования КК на определенном этапе заболевания (несостоявшийся КК, абортивная форма КК, классический КК). Данный вид классификации больше удобен для офтальмологов, занимающихся контактной коррекцией зрения.

В 2011 г. М.М. Бикбов с соавт. предлагают диагностическую классификацию КК, разделяющую его на 4 стадии по толщине роговицы, измеренной в 3, 3-5, 5-7–миллиметровых зонах по данным оптической

когерентной томографии роговицы, глубине передней камеры и углу передней камеры.

В литературе имеются сведения не только о традиционном переднем КК, но и его редкой задней форме, описанной как симптом Батлера, встречающийся обычно у женщин на одном глазу. При данной форме заболевания наблюдаются стабильность процесса на протяжении многих лет, незначительное изменение передней поверхности роговицы, а истончение ее центральной или парацентральной зон обусловливается увеличением кривизны ее задней поверхности в виде выемки. М.М. Дронов, Ю.И. Пирогов считают эту патологию мезодермальным дисгенезом роговицы.

В 2014 г. С.Б. Измайловой с соавт. разрабатывается хирургическая классификация, разделяющая КК на субклиническую стадию и 4 клинические стадии на основе анализа корригированной остроты зрения, данных биомикроскопии, минимального значения пахиметрии по данным оптической когерентной томографии роговицы, конфокальной микроскопии, значений элевации передней и задней роговичной поверхностей по данным аппарата Pentacam, по совокупности которых определяется алгоритм действий врача.

Таким образом, наиболее часто КК диагностируется в развитой стадии заболевания. Для ранней верификации диагноза КК кроме традиционных методов исследования необходимо проводить целый комплекс специальных диагностических приемов.

**Тесты для самоконтроля**

1. *Сколько слоев в роговице?*

   А. 1.

   Б. 10.

   В. 5.

   Г. 7.

2. *Какой объем роговицы приходится на строму, %?*

   А. 2.

   Б. 10.

   В. 90.

Г. 33.

3. *Какой объем роговицы составляют кератоциты, %?*
   А. 1.
   Б. 100.
   В. 3-5.

4. *Какая плотность эндотелиальных клеток при рождении в норме, клеток/мм²?*
   А. 4000.
   Б. 10 000.
   В. 20 000.

5. *Кем впервые был описан кератоконус?*
   А. Пучковская Н. А.
   Б. Mauchart B.
   В. Гельмгольц Г.
   Г. Боумен У.

6. *В каком году был впервые описан кератоконус?*
   А. 1748.
   Б. 1812.
   В. 1856.

7. *Что лежит в основе патогенеза заболевания кератоконуса?*
   А. Воспалительный процесс.
   Б. Травматическое повреждение.
   Г. Дистрофический процесс.

8. *Частота распространенности кератоконуса:*
   А. 1:1000.
   Б. 1: 100 000.
   В. Варьирует в разных регионах.

*9. Назовите основные жалобы больного с кератоконусом:*

А. Двоение.

Б. Снижение остроты зрения.

В. Астенопические жалобы.

Г. Все перечисленное.

*10. Перечислите основные классификации кератоконуса:*

А. Абуговой Т.Д., Киваев А.А.

Б. Каспарова А.А.

В. Kanski J.J.

Г. Amsler M.

Д. Все перечисленные.

*11. Назовите основной этиологический фактор кератоконуса:*

А. Вирус.

Б. Генетический фактор.

В. Окружающая среда.

Г. Аллергический фактор.

*12. Апоптоз кератоцитов – это?*

А. Запрограммированная гибель.

Б. Увеличение количества кератоцитов.

В. Изменение формы кератоцитов.

*13. Назовите средний возраст больных с кератоконусом, лет:*

А. 10-14.

Б. 48-56.

В. 18-23.

*14. Основные диагностические методы при кератоконусе:*

А. Тонометрия.

Б. Пахиметрия.

В. Проба Ширмера.

Г. Топография роговицы.

*15. Симптом Кайзера-Флейшера – это?*

А. Отложение меди.

Б. Скопление серебра.

В. Отложение оксида железа.

*16. Симптом Фогта – это?*

А. Складки в строме.

Б. Десквамация эпителия.

В. Складки десцеметовой мембраны.

*17. Как изменяются биомеханические свойства роговицы при КК:*

А. Снижаются.

Б. Не изменяются.

В. Увеличиваются.

*18. Конфокальная микроскопия – это метод, позволяющий:*

А. Измерить толщину роговицы.

Б. Измерить радиус роговицы.

В. Исследовать роговицу на клеточном уровне.

*19. Какова эффективность иммунологических исследований слезной жидкости при кератоконусе, %?*

А. 100.

Б. 15.

В. 73-83.

*20. Код кератоконуса по системе МКБ?*

А. Н 18.6.

Б. Н 21.1.

В. F 21.2.

# ГЛАВА 3
# МЕТОДЫ ЛЕЧЕНИЯ КЕРАТОКОНУСА

***Главной задачей в лечении прогрессирующего кератоконуса является усиление прочностных свойств роговицы.***

***З.И. Мороз***

*Мир офтальмологии. 2014. № 5 (21).*

## 3.1. Современное лечение кератоконуса. Обзор методов

Проблема выбора адекватного способа лечения кератоконуса и оптической реабилитации чрезвычайно актуальна. Генетическая природа данного заболевания – это фактор, ограничивающий возможность полного излечения кератоконуса.

Все современные способы лечения КК можно условно разделить на терапевтические и хирургические [8,13]. Выбор способа определяется в каждом случае индивидуально с учетом клинико-функциональных данных пациента (Титоренко З.Д., 1984; Краснов М.М., 1993; Горскова Е.Н., 1998; Каспарова Е.А., 2000; Севостьянова Е.Н., 2003).

Наличие апоптоза в патогенезе этого заболевания обусловливает возможность терапевтического лечения. М.М. Краснов с соавт. (1993), Е.Н. Горскова с соавт. (1998), Е.А. Каспарова (2000), Е.Н. Севостьянов (2003) обосновали целесообразность медикаментозной терапии в лечении данной патологии, которая основывается на применении антиоксидантов, подавляющих индукцию апоптоза.

Ряд авторов для оптической реабилитации пациентов с КК I стадии предлагает пользоваться очками, пока пациентов удовлетворяет в них острота зрения [33,57,61]. Но при прогрессировании КК подбор эффективной очковой коррекции становится невозможным и пациенту предлагается, как правило, контактная коррекция [14,26,33]. Контактные линзы (КЛ) (корнеальные газопроницаемые, склеральные, комбинированные piggy-back дизайны, мягкие) – эффективное средство оптической коррекции больных с КК, так как они максимально компенсируют аберрации оптической системы глаза, уменьшают анизейконию, повышают качество ретинального изображения, увеличивают фузионные резервы, запасы относительной

аккомодации, снимают спазм, восстанавливают бинокулярный характер зрения и позволяют добиться высокой остроты зрения даже в далекозашедших стадиях [9]. Мнения различных авторов расходятся в плане стабилизирующего эффекта от ношения КЛ. Так, S. Gaida et al. (2005) сообщают о стабилизации КК у пациентов, применяющих КЛ, другие считают, что ношение КЛ способствует прогрессированию КК [8,26,33].

M. Macsai et al. (1990) ретроспективно исследуют 199 пациентов (398 глаз), у которых до подбора ЖКЛ по данным биомикроскопии, кератометрии и рефрактометрии КК не выявляется. Однако в среднем после 12 лет ношения ЖКЛ у данной группы пациентов диагностируется КК. В то же время у группы пациентов, не носивших ЖКЛ, КК обнаруживается в более позднем возрасте, а средние показатели кератометрии оказываются меньше. Кроме того, некоторые авторы считают, что применение ЖКЛ, за счет их физического воздействия на эпителий роговицы, приводит к образованию медиаторов воспаления, вызывающих апоптоз кератоцитов и уменьшение их плотности. От 13 до 32% пациентов с КК не переносят КЛ из-за выраженного раздражения глаз. Более того, по мере прогрессирования КК острота зрения пациентов с ЖКЛ постепенно снижается, ухудшается переносимость ЖКЛ, что в дальнейшем приводит к необходимости применения других методов коррекции [61].

При КК I стадии для стабилизации заболевания применяются кросслинкинг роговичного коллагена (КРК), лазерная термокератопластика, комбинированная методика фототерапевтической (ФТК) и фоторефракционной кератэктомии (ФРК) (Каспарова Е.А., Каспаров А.А., Kremer I., 2002; Wollensak G., 2003; Аветисов С.Э., 2004; Костин О.А., Alio J.L., 2006; Sproel E., 2007; Сусликов С.В., Маслова Н.А., 2009; Паштаев Н.П., Поздеева Н.А., Зотов В.В., 2015). При КК II-III стадий применяются интрастромальные импланты как импортного (интрастромальные роговичные сегменты (ИРС) Ferrara Ring (Kera Vision Ring, Italy), Intacs (Addition Technology Inc., USA), кольца MyoRing (Dioptex, Австрия)), так и отечественного производства (ИРС от 90 до 210° (ООО НЭП «Микрохирургия глаза», РФ), ИРС с длиной дуги 359° (ООО НЭП «Микрохирургия глаза», РФ)) или комбинированные методики имплантации ИРС или колец MyoRing с КРК. Эффективность и стабильность результатов

при применении указанных методов подтверждается публикациями различных авторов и не вызывает сомнений (Блаватская Е.Д., 1956; Colin J., Ferrara P., 2003; Kwitko S., Severo N.S., Мороз З.И., Измайлова С.Б., Ковшун Е.В., 2004; Alio J.L., 2006; Daxer A., 2008, 2009, 2010, 2012, 2014; Kanellopoulos A.J., 2009; Mahmoud H., 2010; Паштаев Н.П., Маслова Н.А., 2012).

Предложенная А.А. Каспаровым и Е.А. Каспаровой в 2002 г. комбинированная методика эксимерлазерной хирургии включает сочетание ФТК и ФРК. Метод применяется при начальных стадиях КК. Результатом воздействия этого метода является образование при проведении ФТК фиброцеллюлярной мембраны (ФМ), что обнаруживается при гистологическом исследовании дисков роговиц, удаленных при сквозной пересадке роговицы (СКП). По мнению авторов, индуцированная ФМ в дальнейшем может служить матрицей, вокруг которой происходят синтез и ремоделирование ламеллярной структуры, свойственной нормальной роговице. За счет ФРК происходит частичная коррекция сопутствующих при КК аметропии и аберраций. Однако Y.S. Rabinowitz считает, что данную комбинированную операцию можно предлагать только тщательно отобранным пациентам, которые не переносят КЛ и имеют возраст старше 40 лет. Выполнение вторым этапом циркулярной лазерной термокератопластики за счет создания ребра жесткости, повышения ригидности и гистерезиса роговицы, сферизации роговицы способствует уменьшению аберраций низшего и части высшего порядков, повышает остроту и качество зрения (Сусликов С.В., 2008).

В 1998 г. T. Seiler, G. Wollensak, E. Spoerl с коллегами (Институт рефракционной и глазной хирургии Цюрихского университета, Швейцария) разрабатывают метод стабилизации КК – кросслинкинг роговичного коллагена, который на сегодняшний день является единственным патогенетически обоснованным и в 2006 г. официально утвержден Советом Европы для применения в клинике. В основе метода лежит фотополимеризация стромальных волокон, возникающая в результате комбинированного воздействия фотосенсибилизирующего вещества (рибофлавин) и ультрафиолетового излучения длиной волны 370 нм, приводящая к усилению биомеханических свойств роговицы в результате

формирования дополнительных связей между молекулами коллагена внутри вещества роговицы, за счет которых увеличивается механическая плотность [31]. Этот метод позволяет повысить резистентность роговицы, улучшить переносимость КЛ, снизить риск прогрессирования заболевания и в ряде случаев уменьшить миопический и астигматический компоненты рефракции [59]. Стандартный протокол операции, предложенный впервые T. Seiler et al. (2003), признается достоверно эффективным методом всеми исследователями.

О применении метода Epi-Lasik при КК есть только одна публикация. О.А. Костин с соавт. (2006) сообщают об использовании топографического Epi-Lasik у 1 больного с начальной стадией КК. Об эффективности данной методики можно будет судить после продолжительных исследований.

В настоящее время для реабилитации пациентов с КК II и III стадий широко применяется интрастромальная кератопластика с имплантацией роговичных сегментов или колец MyoRing. Впервые данная методика предложена в 1956 г. Е.Д. Блаватской. В ходе экспериментов на животных при введении в роговичный тоннель кольцевидного имплантата из донорской роговицы ею было показано уплощение роговицы животного, при этом выраженность эффекта зависела от толщины и зоны расположения имплантата. Зависимость рефракционного эффекта от толщины интрастромальных роговичных колец исследована T.E. Burris et al. в 1993 г. Ими выявляется прямая зависимость уплощения центральной зоны роговицы от высоты имплантированного кольца. Авторы предполагают, что данный метод может быть использован для коррекции миопии. Первым при КК метод имплантации ИРС применяет P. Ferrara в 1994 г., метод имплантации колец MyoRing – A.Daxer в 2008г. Однако при снижении минимальной толщины роговицы менее 350 мкм эффективность интрастромальных имплантов снижается, так как значительно меняются архитектоника роговицы, ее биомеханические свойства и увеличивается риск протрузии имплантов (Мороз З.И., Измайлова С.Б., Ковшун Е.В., 2004; Alio J.L., 2006; Daxer A., 2008, 2009, 2010, 2012, 2014; Kanellopoulos A.J., 2009; Mahmoud H., 2010; Паштаев Н.П., Маслова Н.А., 2012; Синицын М.В., Поздеева Н.А., 2014). В связи с этим широкое применение получает глубокая передняя послойная кератопластика (DALK), при которой остаются интактными

десцеметова мембрана и эндотелий, что снижает риск иммунных конфликтов и отторжения трансплантата, поскольку на интактном эндотелии отсутствуют молекулы HLA-DR (Anwar M., 2002; Zadok D., 2005; Pakrou N., 2006; Паштаев Н.П., Паштаев А.Н., Малюгин Б.Э., Лебедь Л.В., 2013). При появлении помутнений роговицы и переходе КК в IV стадию применяется сквозная кератопластика (Каспарова Е.А., 2003; Мороз З.В., 2008; Гурбанов Р.С., 2010; Лебедь Л.В., 2013).

На протяжении многих лет основным радикальным хирургическим методом лечения КК остается сквозная кератопластика. Впервые в мире СКП произвел R. Costroviejo в 1936 г. [55]. В СССР данную операцию при КК первым выполняет В.П. Филатов в 1938 г. [19]. Как правило, СКП выполняется при III–IV стадиях заболевания, при выраженном помутнении, истончении и угрозе перфорации роговицы [30]. В 98% случаев достигается прозрачное приживление трансплантата. Целесообразность и безопасность проведения СКП была показана и на более ранних стадиях заболевания. Донорский материал может быть как свежий, так и консервированный. Однако единого мнения о сроках проведения оперативного вмешательства нет. При длительном (более 5,5 года) наблюдении за трансплантатом после СКП с помощью конфокального микроскопа in vivo выявляется существенное уменьшение плотности эндотелия и кератоцитов стромы, что свидетельствует о продолжающемся процессе прогрессирования КК. Кроме того, кератопластика является методом с продолжительным реабилитационным периодом и имеет ограничения из-за проблем, связанных с забором донорских роговиц и отсутствием нормативно-правовой базы в нашей стране (Борзенок С.А., 2010). Однако современные методы СКП с применением фемтосекундного сопровождения улучшают прогноз и долгосрочные функциональные результаты [17].

Новые методики – эпикератопластика, интраламеллярная кератопластика, а также глубокая передняя послойная кератопластика – имеют более щадящий характер. Эпикератопластика, впервые предложенная J.I. Barraquer в 1948 г., применяется при КК в целях уплощения эктазии и уменьшения неправильного астигматизма роговицы. К недостаткам метода авторы относят медленное восстановление и невозможность достижения оптимальной послеоперационной остроты зрения при сохранной

собственной роговице, что требует дополнительных швов сжатия или расслабляющих разрезов для коррекции астигматизма. J.H. Krumeich et al. (1997, 1998), M. Spitznas et al. (2002) после ретроспективного изучения результатов эпикератофакии по поводу КК заключают, что данная операция должна выполняться при отсутствии рубцовых изменений роговицы, т.е. только на ранних стадиях заболевания.

В последнее десятилетие широко внедряется в клиническую практику селективная замена патологически измененных участков роговицы (Мороз З.И., 1998, 2010). Послойную кератопластику в 70-х гг. XX в. применяют лишь в редких случаях осложненного КК или при наличии единственного глаза и полной непереносимости КЛ [18].

Благодаря появлению высокотехнологичной хирургической аппаратуры всё большее распространение получает глубокая передняя послойная кератопластика. Сложность с отслаиванием стромы роговицы порождает целый ряд технических приемов, включающих инфильтрацию роговицы сбалансированным солевым раствором, вискоэластиком или воздухом. Впервые этот метод, названный «big-bubble», применяет иранский офтальмолог M. Anwar [19].

Э.Б. Малюгин, З.И. Мороз, А.В. Головин (2010) предлагают комбинированное использование воздуха и вискоэластика – «аэро-вискосепарацию» для отделения десцеметовой мембраны. Данная методика снижает риск иммунных конфликтов и отторжения трансплантата, поскольку на интактном эндотелии отсутствуют молекулы HLA-DR (Williams K.A. et al., 1985). Стало очевидно, что после DALK (deep anterior lamellar keratoplasty) нет потери эндотелиальных клеток. M. Anwar, K.D. Teichmann (2002), S.L. Watson et al. (2004), U. Low et al. (2006) сообщают о хороших функциональных результатах применения DALK при развитой и далекозашедшей стадиях КК при минимальной толщине роговицы 380 мкм, которые сопоставимы с таковыми при СКП.

Интраламеллярную кератопластику при КК на ранних стадиях применяют Н.В. Душин с соавт. (1990, 2000). При данной методике трансплантат пересаживают в толщу расслаиваемой стромы роговицы. Однако при значительном истончении роговицы выполнение интраламеллярной кератопластики становится невозможным.

В последние годы высокие послеоперационные результаты показывает применение фемтосекундного лазера (ФСЛ) при различных видах кератопластики, позволяющего формировать интрастромальные тоннели и карманы для имплантации интрастромальных имплантов на строго заданной глубине точно заданных параметров (Паштаев Н.П., Поздеева Н.А., Маслова Н.А., Синицын М.В., 2014-2016), выкраивать роговичный трансплантат любого профиля с предельно ровными краями (Паштаев Н.П., Лебедь Л.В., 2012), совершенствовать и модифицировать процедуру кросслинкинга роговичного коллагена (КРК) в целях локального топографически ориентированного проведения для воздействия непосредственно на место эктазии и участки роговицы со сниженной ригидностью (Паштаев Н.П., Поздеева Н.А., Зотов В.В., 2016).

При любом виде кератопластики требуются максимально жизнеспособные и прозрачные роговичные трансплантаты.

В России реальная потребность в трансплантационном лечении пациентов с патологией роговицы составляет не менее 15 тысяч операций в год. В Европе эта цифра выше, приближается к 40 тысячам. С учетом сложности получения донорских трансплантатов будущее таких хирургических вмешательств, как трансплантация роговицы, исследователи связывают с использованием биоинженерных технологий, с применением ксеноматериалов (D´amaro J., 2002). Так, в Австралии в 2002 г. создана и успешно прошла клинические испытания «искусственная роговица», которая получила разрешение на применение во многих странах мира.

Доктор J. Storsberg (Фраунгоферский институт прикладных полимеров, Германия) также разрабатывает искусственную роговицу. Работа находится в стадии апробации.

Сотрудники лаборатории профессора May Griffith (Исследовательский институт здоровья Оттавы, Канада) в 2009 г. публикуют статью о возможности создания искусственных роговиц на основе рекомбинантного человеческого коллагена. Пока материал апробирован только при КК и центральных рубцах роговицы.

Целесообразность и необходимость применения каждого указанного метода определяется индивидуально в зависимости от клинической ситуации с учетом состояния роговицы. В ряде случаев необходимо принимать во

внимание настрой пациента и его мотивацию в отношении определенного вида лечения.

**Тесты для самоконтроля**

*1. Какие КЛ применяются при КК для коррекции сопутствующей аметропии?*

А. Корнеальные.

Б. Склеральные.

В. Мягкие.

Г. Комбинированного дизайна.

Д. Все перечисленные.

*2. КЛ при КК:*

А. Снижают аберрации глаза.

Б. Увеличивают аберрации глаза.

В. Увеличивают анизейконию.

Г. Снижают качество ретинального зрения.

*3. Какой процент пациентов с КК не переносит контактные линзы, %?*

А. Все переносят.

Б. 13-32.

В. 50-70.

Г. Более 70.

*4. За счет чего оказывается стабилизирующее действие комбинированной методики фоторефракционной и фототерапевтической кератэктомий?*

А. За счет образования фиброцеллюлярной мембраны.

Б. За счет абляции части стромы при фоторефракционной кератэктомии.

*5. Радикальным хирургическим методом лечения является:*

А. Кератопластика.

Б. Имплантация интрастромальных имплантов (колец, сегментов).

В. Кроссликинг роговичного коллагена.

*6. Оценить плотность клеток эндотелия роговицы in vivo возможно при помощи:*

А. Биомикроскопии.

Б. Конфокальной микроскопии на аппарате Confoscan.

В. При помощи анализатора вязкоэластичных свойств роговицы ORA.

*7. В России ежегодная потребность в трансплантации роговицы составляет:*

А. Не менее 15000 операций.

Б. Менее 1000.

В. Более 100000.

*8. При какой минимальной толщине роговицы рекомендовано применение интрастромальных имплантов, мкм?*

А. 450.

Б. 400.

В. 350.

Г. 250.

*9. Кто в 2002 г. предложил технологию отслаивания десцеметовой мембраны от стромы при помощи воздуха «big-bubble» при проведении глубокой передней послойной кератопластики?*

А. R. Costroviejo.

Б. В.П. Филатов.

В. M. Anwar.

Г. M. Amsler.

10. *Кто впервые в мире выполнил пересадку роговицы?*

А. R. Costroviejo.

Б. В.П. Филатов.

В. M. Anwar.

Г. M. Amsler.

*11. Кто впервые в СССР выполнил пересадку роговицы?*

А. Н.В. Душин.

Б. В.П. Филатов.

Б. А.И. Горбань.

*12. Какая из указанных операций не выполняется по поводу КК?*

А. Глубокая передняя послойная кератопластика.

Б. Задняя послойная кератопластика.

В. Сквозная кератопластика.

Г. Кросслинкинг роговичного коллагена.

*13. Кем был разработан метод кросслинкинга роговичного коллагена?*

А. T. Seiler.

Б. G. Wollensak.

В. E. Spoerl.

Г. Всеми перечисленными.

*14. Излучение какой длины волны используется при кросслинкинге роговичного коллагена, мкм?*

А. 330.

Б. 350.

В. 370.

Г. 390.

*15. Какое вещество является фотосенсибилизатором при кросслинкинге роговичного коллагена?*

А. Витамин В1.

Б. Витамин В2.

В. Витамин В3.

Г. Витамин В4.

*16. Какой из указанных методов реабилитации пациентов с КК является патогенетически обоснованным?*

А. Имплантация интрастромальных сегментов.

Б. Имплантация интрастромальных колец.

В. КРК.

Г. Все перечисленные.

*17. Какая минимальная толщина роговицы, согласно Цюрихскому протоколу, является противопоказанием к проведению стандартной процедуры кросслинкинга роговичного коллагена, мкм?*

А. 450-500.

Б. 400-450.

С. Менее 400.

*18. Какова частота прозрачного приживления трансплантата после сквозной кератопластики при КК, %?*

А. 50.

Б. 80.

В. 90.

Г. 98.

*19. Какие из перечисленных контактных линз являются наиболее эффективным методом оптической коррекции у пациентов с КК III стадии?*

А. Гидрогелевые (мягкие) линзы.

Б. Жесткие линзы.

В. Линзы типа piggy-back.

*20. Кем впервые была предложена эпикератопластика?*

А. R. Costroviejo.

Б. J.I. Barraquer.

В. M. Anwar.

Г. M. Amsler.

### 3.2. Кросслинкинг роговичного коллагена

Патогенетически обоснованным методом лечения прогрессирующего КК является кросслинкинг роговичного коллагена (КРК), при котором происходит повышение биомеханических свойств роговицы за счет образования ковалентных связей между волокнами коллагена в строме роговицы, возникающих в результате комбинированного воздействия фотосенсибилизирующего вещества (рибофлавин, или витамин В2) и ультрафиолетового света. T. Seiler, G. Wollensak, E. Spoerl (1998) первые использовали кросслинкинг для укрепления роговицы. Предложены различные методы с использованием как фотосенсибилизатора, так и химических реагентов [31,59].

Метод предполагает использование рибофлавина (витамин В2), который облучается ультрафиолетовым светом длиной волны 370 нм при мощности 3 мВт/см² (5,4 Дж/см²). Рибофлавин является гидрофильным соединением с молекулярной массой 376,37 г/моль, обладающим тремя пиками абсорбции для УФ-излучения на длинах волн 270, 366 и 445 нм.

Таким образом, при кросслинкинге роговичного коллагена рибофлавин играет одновременно роль фотосенсибилизатора, а также поглощает УФ–излучение для предотвращения поражения внутриглазных структур. В процессе КРК образуются свободные радикалы, в том числе синглетный кислород, которые катализируют реакцию, приводящую к образованию ковалентных связей между молекулами коллагена, но точный механизм полностью не изучен [25].

На фоне растущего числа публикаций, сообщающих об эффективности технологии КРК в лечении прогрессирующего КК, выявляются и негативные стороны классической методики КРК, предполагающей деэпителизацию роговицы диаметром 9 мм, затем инстилляцию раствора «Декстралинк» каждые 5 мин. в течение 30 мин., облучение ультрафиолетовым светом с длиной волны 375-376 нм и плотностью мощности 3 мВт/см² в течение 30 минут. Идет разработка вариантов КРК, направленных на повышение безопасности и комфорта пациента путем проведения процедуры без удаления роговичного эпителия. Перспективна предложенная A. Kanellopoulos в 2009 г. техника КРК с использованием фемтолазера. Согласно данной методике раствор рибофлавина вводится в роговичный карман, сформированный фемтосекундным лазером на определенной глубине, с последующим УФ-облучением. Однако в клинических исследованиях данной методики КРК с применением фемтосекундного лазера (ФСЛ) были зарегистрированы осложнения в виде отека и облачковидного помутнения передних и средних слоев стромы в центральной зоне роговицы, вызывающие снижение остроты зрения в первые месяцы после процедуры [29]. Экспериментальных доказательств эффективности данной методики в доступной нам литературе мы не обнаружили.

Разработанная С.И. Анисимовым с соавт. (2011) технология локального УФ-кросслинкинга учитывает топографическое расположение верхушки КК. На этапе УФ-облучения предлагается использовать индивидуальные маски, формирующие направление светового потока для локального облучения роговицы непосредственно в месте эктазии и участках роговицы со сниженной ригидностью. Однако данная методика требует локальной деэпителизации роговицы для пропитывания стромы фотосенсибилизатором,

что влечет за собой значительный послеоперационный дискомфорт, а также повышение риска развития инфекционных осложнений [32].

Учитывая достоинства технологии УФ-кросслинкинга, предложенной A. Kanellopoulos, с использованием интрастромального кармана для введения раствора фотосенсибилизатора, а также методики С.И. Анисимова, учитывающей топографическое расположение верхушки КК и позволяющей проводить УФ-облучение направленным потоком света в области эктазии и участков роговицы со сниженной ригидностью и одновременно исключая недостатки указанных методик (болевой синдром, риск инфекционных осложнений, помутнение в оптической зоне роговицы), в Чебоксарском филиале ФГАУ "МНТК "Микрохирургия глаза" им. акад. С.Н. Федорова" разработали новую технологию циркулярного тоннельного КРК с фемтолазерным формированием кольцевидного интрастромального тоннеля для введения фотосенсибилизатора с учетом расположения зоны эктазии для лечения прогрессирующего КК. Суть этой методики заключается в проведении кросслинкинга с предварительным формированием на заданной глубине (150 мкм) кольцевидного канала (внутренний диаметр 4,0, внешний 9,0 мм) с помощью ФСЛ с учетом кератотопограмм пациента. В сформированный таким образом тоннель вводится раствор «Декстралинк» с интервалом 5 мин. в течение 15 мин. до полного пропитывания стромы в выше- и нижележащих областях от сформированного тоннеля с последующим циркулярным облучением ультрафиолетовым светом (длина волны 376-375 нм) и плотностью мощности 3 мВт/см² в течение 30 минут. Клинические исследования 99 глаз после циркулярного тоннельного фемтокросслинкинга, проведенные с 2011 по 2015 г., показали стабилизацию КК I-II стадии на фоне улучшения корригированной (КОЗ) и некорригированной остроты зрения (НКОЗ), а также топографических, биомеханических показателей.

Несомненным преимуществом данного метода является исключение травматичного и довольно опасного этапа удаления эпителия, вследствие чего снижаются риски инфицирования и практически отсутствует роговичный синдром. Операция становится более безопасной и необременительной для пациента. Данная методика эффективна при

периферическом расположении верхушки конуса по кератотопографу. Стандартная методика кросслинкинга применима при центральном КК.

*Показания:*

1. Прогрессирующий КК.
2. Пеллюцидная краевая дегенерация.
3. Вторичная кератэктазия.
4. Буллезная кератопатия.
5. Кератиты, язвы роговицы.
6. Кератопластика.
7. Решетчатая дистрофия роговицы.

*Противопоказания:*

1. Стабильная форма кератэктазии (увеличение данных кератометрии менее 1,0 Д в течение 12 месяцев).
2. Развитая, далекозашедшая стадия КК с рубцеванием.
3. Толщина роговицы менее 400 мкм.
4. Герпетический кератит в анамнезе.
5. Синдром сухого глаза.
6. Повышение ВГД.

**Материально-техническое обеспечение метода**

1. Стандартное офтальмологическое оборудование для диагностики и операционной, набор микроинструментов для глазных операций.

2. ФСЛ IntraLase FS 60 кГц (АМО, США) (рис. 24). Одномодовый оптический квантовый генератор с излучением на неодимовом стекле с диодной накачкой с регистрационным усилителем; длина волны 1053 нм; частота повторения импульсов 60 кГц; длительность импульса 600-800 фемтосекунд (фсек); максимальная пиковая мощность импульса 5,0 мкДж; максимальная выходная мощность лазерного луча 300 мВт; размер пятна 3-6 мк; размер рабочего поля 10 мм; диаметр вакуумного кольца 19,5 мм.

3. Аппарат для фототерапии роговицы глаза Evolution производства ООО Трансконтакт (г. Москва) и специальная диафрагма в виде двух полукруглых сегментов.

Лекарственные препараты: стероидные противовоспалительные – дексаметазон 0,1% раствор; дезинфицирующие – водный раствор повидон –

йода 5% (бетадин); анестезирующие – раствор алкаина 0,5% или раствор инокаина 0,4% для инстилляций; антибактериальные – витабакт 0,05% раствор для инстилляций, ципромед 0,3% глазные капли; нестероидные противовоспалительные лекарственные средства (НПВС) - индоколлир, капли глазные 0,1%; кератопротекторные лекарственные средства - оквис, капли глазные 0,3% , корнерегель, гель глазной.

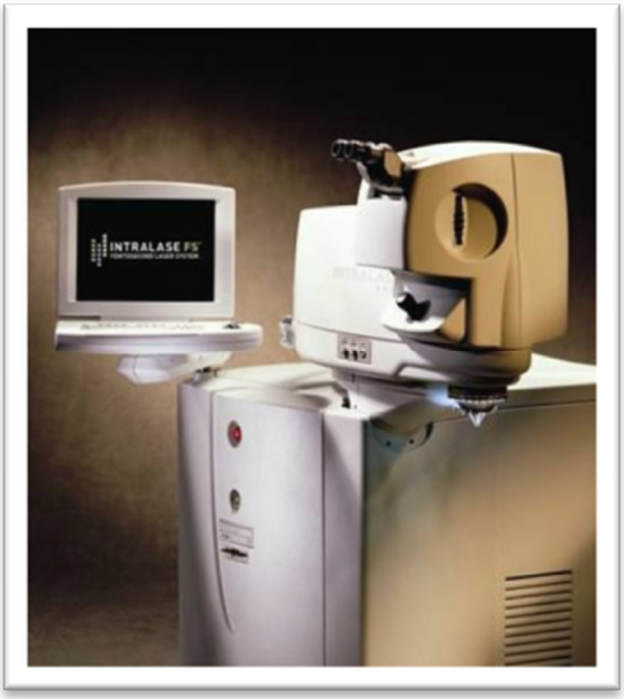


Рис. 24. ФСЛ IntraLase FS 60 кГц

**Принцип работы ФСЛ**

Механизм ФСЛ приводится в действие за счет узконаправленных лазерных импульсов фемтосекундной длительности посредством процесса, называемого фоторазрывом, и состоит в том, что в зоне фокусировки лазерного излучения биологическая ткань превращается в газообразную плазму. Микроскопические пузырьки газа создают плоскость резекции, которая нарушает целостность ткани, подвергшейся воздействию. Перемещение лазерного луча приводит к ламеллярной диссекции роговой оболочки.

Основные параметры для резекции кольцевидного интрастромального тоннеля приведены в табл. 2.

*Таблица 2*

**Параметры резекции кольцевидного тоннеля**

| Параметр | Определение | Диапазон |
|---|---|---|
| Глубина в роговице | Глубина, на которой выполняется кольцо | 100-500 мкм |
| Внутренний диаметр | Внутренний диаметр кольцевой резекции | 4,0 - 9,4 мм |
| Наружный диаметр | Наружный диаметр кольцевой резекции | 4,1 - 9,5 мм |
| Длина входного разреза | Длина входного разреза для вкладывания сегментов | 0,8 - 1,5 мм |
| Ось надреза | Для правого и левого глаза | 00 - 3600° |
| Энергия для кольца | Энергия импульса, используемого для создания кольца | 0,3 - 6 мкДж |
| Энергия для входного разреза | Энергия импульса, используемого для входного разреза | 0,3 - 6 мкДж |

*Подготовка больного к операции.*

Разъяснение пациенту исходной патологии, характера предлагаемого вмешательства, его возможных результатов, рисков и осложнений.

Для местной анестезии в целях обезболивания хирургических манипуляций в конъюнктивальную полость закапывают 1% раствор инокаина или 10% раствор алкаина 2-3 раза с интервалом в 10 минут.

**Методика циркулярного тоннельного кросслинкинга роговичного коллагена с фемтолазерным формированием тоннеля (ЦТФКРК).**

Метод применяют при периферическом расположении верхушки КК. Процедуру ЦТФКРК начинают с формирования интрастромального тоннеля с помощью ФСЛ IntraLase FS 60 кГц. Для этого на заданной глубине 150 мкм формируют кольцевидный канал, проходящий через вершину кератэктазии, внутренним диаметром 4,0 и внешним 9,0 мм, после чего в радиальном направлении проводят входной разрез длиной 2,0 мм. Энергия импульса составляет 1,5-1,8 мкДж. В сформированный таким образом тоннель вводят раствор «Декстралинк» с интервалом 5 мин. в течение 15 мин. в количестве 0,5-0,7 мл до проникновения раствора фотосенсибилизатора из входа в тоннель и полного пропитывания стромы в выше– и нижележащих областях от сформированного тоннеля. Затем в проекции сформированного кольцевидного тоннеля проводят облучение ультрафиолетовым светом в

течение 30 мин. с использованием аппарата для фототерапии роговицы EVOLUTION производства ООО «Трансконтакт» (Москва), в котором применяют специальную диафрагму в виде двух полукруглых сегментов (рис. 25-27).

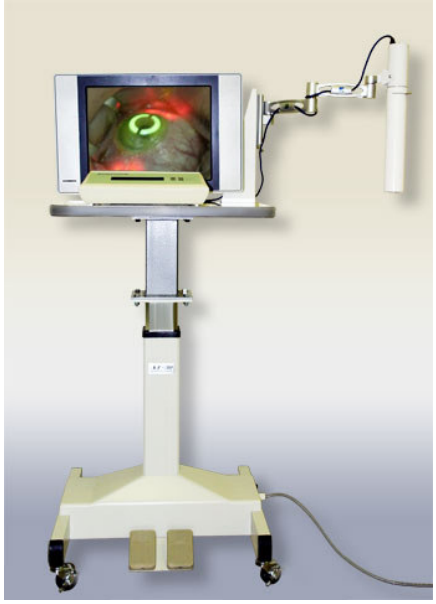

Рис. 25. Аппарат для фототерапии роговицы производства ООО «Трансконтакт», Россия



Рис. 26. Диафрагма в виде двух полукруглых сегментов

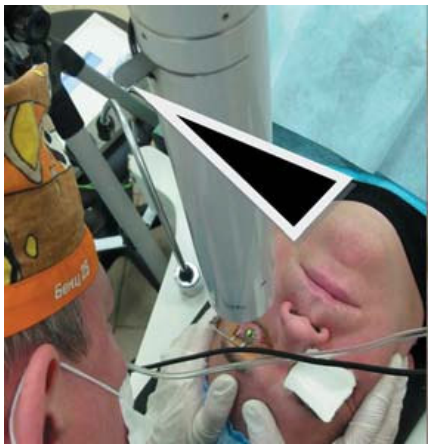

Рис. 27. Этап подготовки локального кросслинкинга. Диафрагма помещается в излучатель аппарата (черная стрелка)

Для начала процедуры хирург нажимает кнопку «старт» на блоке управления прибором. В течение процедуры роговица орошается физиологическим раствором каждые 5-10 мин. по мере подсыхания поверхности роговицы (рис. 28).

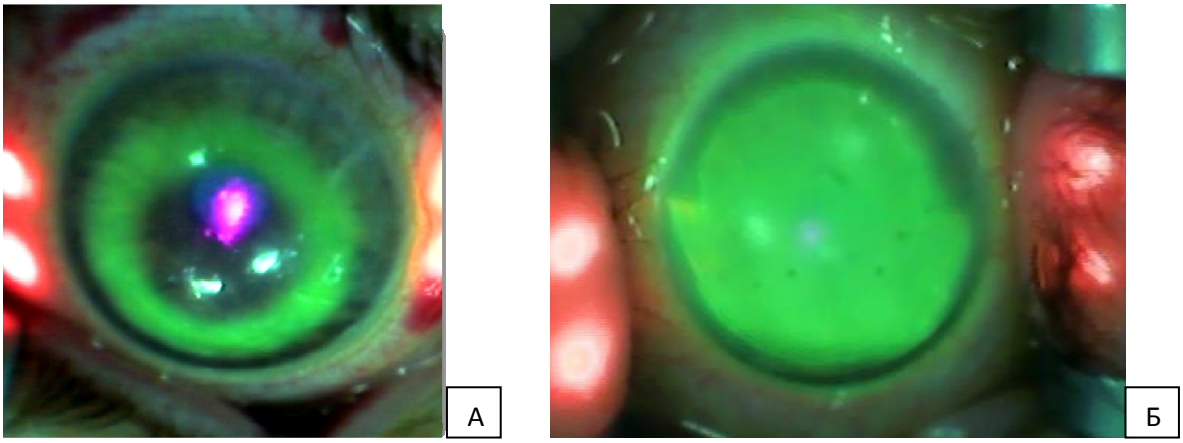


Рис. 28. Вид зоны УФ-облучения роговицы: А – после циркулярного тоннельного кросслинкинга; Б – после стандартного кросслинкинга

По завершении операции в конъюнктивальную полость закапывают раствор антибиотика, например, ципрофлоксацин, и накладывают асептическую повязку.

**Возможные осложнения и способы их устранения**

*Интраоперационные осложнения:*

1. Потеря вакуума во время формирования роговичного тоннеля на фемтосекундном лазере. Меры профилактики: тщательный контроль за установкой вакуумной системы интерфейса пациента перед началом процедуры. Способ устранения: повторная установка вакуумной системы интерфейса пациента с последующим продолжением процедуры формирования роговичного тоннеля.

*Послеоперационные осложнения:*

1. Нейротрофическая эпителиопатия (частота, по данным литературы, 0,01%). Меры профилактики: проведение полноценного обследования до операции. Способ устранения: назначение кератопротекторов (оквис 0,3%, корнерегель).

2. Кератит, инфекционные осложнения (0,01%). Меры профилактики: тщательная подготовка операционной для работы, соблюдение мер асептики

и антисептики, тщательный сбор анамнеза на наличие хронических и острых воспалительных заболеваний, обследование до операции общего состояния здоровья, соблюдение послеоперационного режима лечения. Способ устранения: интенсивная противовоспалительная терапия с применением субконъюнктивальных инъекций противовоспалительных и антибактериальных препаратов и стероидных средств, инстилляции антибактериальных (ципромед 0,3% до 6 раз в день), противовоспалительных нестероидных (индоколлир 0,1% 3 раза в день) и стероидных средств (офтан-дексаметазон 0,1% 3-6 раз в день).

**Эффективность метода**

Клинико-функциональные результаты проанализированы на основе хирургического лечения 127 глаз (116 пациентов) с прогрессирующим КК I-II стадии (по классификации Amsler-Krumeich). В зависимости от метода проведения КРК больные были разделены на 2 группы.

Критериями отбора пациентов являлись: прогрессирующий КК, отсутствие помутнений и рубцов роговицы, толщина роговицы не менее 400 мкм, максимальная кератометрия не более 65 дптр. При увеличении показателя максимальной кератометрии (Kmax) более чем на 1 дптр в год говорили о прогрессировании КК.

В основную группу включены 64 глаза с периферическим расположением вершины эктазии, на которых была проведена процедура циркулярного тоннельного КРК с применением ФСЛ. Контрольную группу составили 63 глаза с центральным расположением вершины КК, на которых КРК был проведен по стандартной методике. В соответствии со стадиями клинического течения КК основная группа была разбита на 2 подгруппы: 1-я – 33 глаза (26% от общего количества) с КК I стадии; 2-я – 31 глаз (24,5%) пациентов со II стадией. Контрольная группа включала 2 подгруппы: 1-я – 32 глаза (25%) пациентов с I стадией, 2-я – 31 глаз (24,5%) пациентов с КК II стадии.

Возраст больных основной группы составил в среднем 30±4, контрольной — 28±3 года.

Для оценки результатов до и после операции в течение 3 лет пациентам проводилось полное обследование: визометрия, биомикроскопия,

кераторефрактометрия (UKR 700, Unisos, Корея), определение биомеханических свойств роговицы (ORA Riechert, США), аберрометрия с корнеотопографией (Tomey 4, OPD-Scan II Nidek, Япония), конфокальная биомикроскопия с подсчетом плотности эндотелиальных клеток (ПЭК) на конфокальном микроскопе Confoscan - 4 (Nidek, Япония). Для изучения степени интенсивности болевых ощущений после проведения КРК в обеих группах после процедуры проводили анкетирование. Пациентам предлагали оценить выраженность болевых ощущений в баллах от 1 до 4 (0 = отсутствие боли; 4 = самая сильная боль). Срок наблюдения 3 года.

Статистическую обработку результатов исследования проводили на персональном компьютере с использованием статистической программы Statistica 6.1 (программный продукт «StatSoft», США). Достоверность различий оценивали по параметрическим критериям Стьюдента ($p<0,05$).

**Особенности послеоперационного периода (опыт нашей клиники)**

Ранний послеоперационный период у пациентов основной группы характеризуется наличием роговичного синдрома слабой интенсивности (в среднем 1,65±0,65 балла по 4–балльной шкале), который сохраняется в течение первых 12 часов после операции до наступления полной эпителизации. Степень интенсивности и длительности роговичного синдрома у пациентов после стандартной процедуры КРК была большей (в среднем 3,55±0,55 балла, а его купирование происходило в среднем на третьи сутки после процедуры) в связи с большой площадью деэпителизации и облучения роговичной ткани. Выявленная нами закономерность говорит о большей травматизации роговицы при проведении процедуры СКРК в сравнении с ЦТФКРК.

Из осложнений раннего послеоперационного периода отмечен 1 случай (0,78%) развития кератита и 1 случай (0,78%) длительно незаживающей эрозии роговицы у пациентов контрольной группы. Ранние послеоперационные осложнения возникли в основном у пациентов контрольной группы, чему способствовали большая площадь деэпителизации и облучения роговицы, а также неправильный уход за контактной линзой при ее применении в послеоперационном периоде. Само применение МКЛ является фактором риска развития кератита и инфильтратов роговицы

вследствие неправильной гигиены при закапывании пациентом капель в послеоперационном периоде на фоне ухудшения оксигенации роговицы и относительно длительного контакта между поверхностью линзы и деэпителизированной роговичной стромой.

Динамика остроты зрения в основной и контрольной группах была различна. В послеоперационном периоде в 1-й подгруппе основной группы через 1 месяц не было отмечено достоверного изменения средних показателей НКОЗ и КОЗ по сравнению с дооперационными значениями. В 1-й подгруппе контрольной группы достоверно снижаются средние показатели НКОЗ на 0,09 ± 0,04 и КОЗ на 0,08 ± 0,04 по сравнению с дооперационными значениями, что связано с появлением хейза в центральной зоне роговицы, подвергавшейся облучению, выявляемом при биомикроскопии, и представляющим отек стромы роговицы на месте гибели кератоцитов. Через 3 года в обеих группах наблюдается равное увеличение остроты зрения по сравнению с дооперационными значениями - НКОЗ увеличивается в 1,5, а КОЗ - в 1,2 раза.

Послеоперационная динамика клинико-функциональных показателей у пациентов 2-й подгруппы сходна с таковой у пациентов 1-й подгруппы. Так, показатель НКОЗ увеличивается в 2, а КОЗ - в 1,3 раза в обеих группах через 36 месяцев после процедуры (табл. 3, 4).

*Таблица 3*

**Изменения клинико-функциональных показателей у пациентов с КК I стадии после ЦТФКРК (основная группа, n=33), стандартного КРК (контрольная группа, n = 32), M±SD**

| Метод операции | Параметр | До операции | Через 1 мес. | | Через 36 мес. | |
|---|---|---|---|---|---|---|
| | | M±SD | M±SD | p | M±SD | p |
| ЦТФКРК (основная группа) | НКОЗ | 0,22±0,11 | 0,26±0,09 | 0,2853 | 0,33±0,1 | 0,0019 |
| | КОЗ | 0,64±0,19 | 0,65±0,1 | 0,8941 | 0,75±0,14 | 0,0123 |
| | Kmax, D | 53,03±2,95 | 52,35±2,16 | 0,0688 | 50,75±2,16 | 0,0003 |
| | Kave, D | 46,3±2,48 | 46,5±2,05 | 0,0778 | 45,11±2,31 | 0,0069 |
| | ФРР, мм рт.ст. | 6,74±1,31 | 7,7±2,9 | 0,0431 | 8,5±1,25 | 0,0012 |
| | КГ, мм рт.ст. | 7,9±1,22 | 8,1±2,2 | 0,0531 | 9,3±1,31 | 0,0020 |
| Стандартный КРК (контрольная группа) | НКОЗ | 0,2±0,14 | 0,11±0,1 | 0,0122 | 0,3±0,09 | 0,0004 |
| | КОЗ | 0,53±0,2 | 0,45±0,1 | 0,0331 | 0,63±0,14 | 0,0011 |
| | Kmax, D | 52,8± 2,75 | 52,88±2,32 | 0,0688 | 50,6± 2,31 | 0,0188 |
| | Kave, D | 45,2± 2,4 | 45,08±2,24 | 0,0778 | 42,9± 2,22 | 0,0099 |
| | ФРР, мм рт.ст. | 6,23±1,21 | 7,2±2,0 | 0,0431 | 8,1±1,05 | 0,0008 |
| | КГ, мм рт.ст. | 7,47±1,09 | 7,9±2,08 | 0,0634 | 8,9± 1,2 | 0,0017 |

*Таблица 4*

**Изменения клинико-функциональных показателей у пациентов с КК II стадии после ЦТФКРК (основная группа, n=31), стандартного КРК (контрольная группа, n = 31), M±SD**

| Метод операции | Параметр | До операции | Через 1 мес | | Через 36 мес | |
|---|---|---|---|---|---|---|
| | | M±SD | M±SD | p | M±SD | p |
| ЦТФКРК (основная группа) | НКОЗ | 0,11±0,03 | 0,13±0,09 | 0,3792 | 0,21±0,09 | 0,0007 |
| | КОЗ | 0,41±0,14 | 0,45±0,1 | 0,0862 | 0,53±0,11 | 0,0042 |
| | Кмах, D | 57,29±3,05 | 56,95±2,86 | 0,2317 | 54,95±2,96 | 0,0073 |
| | Kave, D | 50,23 ± 2,77 | 49,9± 2,65 | 0,5691 | 48,3± 2,38 | 0,0012 |
| | ФРР, мм рт.ст. | 6,3±0,96 | 6,7±0,8 | 0,0955 | 7,9±1,17 | 0,0047 |
| | КГ, мм рт.ст. | 7,31±1,2 | 7,9±1,14 | 0,0451 | 8,7±1,16 | 0,0002 |
| Стандартный КРК (контрольная группа) | НКОЗ | 0,09±0,02 | 0,05±0,02 | 0,0492 | 0,19±0,09 | 0,0007 |
| | КОЗ | 0,35±0,11 | 0,29±0,1 | 0,0335 | 0,47±0,13 | 0,0089 |
| | Кмах, D | 56,88 ± 3,19 | 56,76±3,1 | 0,7892 | 54,6± 2,77 | 0,0022 |
| | Kave, D | 49,33 ± 2,8 | 48,9± 2,95 | 0,0855 | 47,25±3,05 | 0,0127 |
| | ФРР, мм рт.ст. | 5,8±0,8 | 6,2±0,9 | 0,0567 | 7,7±0,95 | 0,0016 |
| | КГ, мм рт.ст. | 7,3±1,02 | 7,9±1,2 | 0,0459 | 8,73± 1,11 | 0,0001 |

В обеих группах в послеоперационном периоде отмечается уменьшение преломляющей силы роговицы. Уменьшение в 1-й подгруппе основной группы показателей Кмах и Kave через 3 года после операции в среднем составляет 2,28 ± 0,4 и 2,1 ± 0,5 дптр, в то время как в 1-й подгруппе контрольной группы Кмах и Kave через 3 года после операции уменьшаются на 2,2 ± 0,4 и 2,3 ± 0,6 дптр по сравнению с дооперационными значениями. Во 2-й подгруппе основной группы Кмах и Kave по сравнению с дооперационными значениями в среднем снижаются на 2,34 ± 0,8 и 1,93 ± 0,7 дптр, в контрольной – 2,28 ± 0,5 и 2,08 ± 0,7 дптр соответственно.

При изучении биомеханических свойств роговицы у пациентов 1-й и 2-й подгруппы выявляется статистически значимое повышение данных в основной и контрольной группе: корнеального гистерезиса (КГ) в 1,2 и фактора резистентности роговицы (ФРР) в 1,3 раза через 3 г. после процедуры.

При анализе изменений кератопахиметрических величин у пациентов обеих групп прослеживаются одинаковые закономерности. Пахиметрия роговицы в месте облучения незначительно снижается, что свидетельствует об уплотнении роговицы и формировании прочных интра- и

межфибриллярных связей волокон коллагена. В дальнейшем в течение всего послеоперационного периода наблюдается постепенное увеличение толщины роговицы, которая остается, однако, ниже дооперационных значений.

По данным ОКТ переднего отрезка у пациентов основной и контрольной групп просматриваются почти равное увеличение оптической плотности передних отделов стромы роговицы и наличие демаркационной линии через 1 месяц после операции, которая постепенно исчезает к 6-му месяцу наблюдения. Через 1 месяц после вмешательства в основной группе средняя глубина расположения демаркационной линии составляет 336 ± 21, в контрольной группе – 329 ± 28 мкм. Статистически значимых различий между данными показателями не обнаруживается (p=0,2351).

Анализ карт подъёма передней поверхности роговицы у пациентов 1-й подгруппы обеих групп через 3 года после операции выявляет статистически значимое снижение элевации передней поверхности с 24,4±5,1 до 12,4±3,1 мкм. У пациентов 2-й подгруппы основной и контрольной групп наблюдается статистически значимое снижение (p=0,024) элевации передней вершины с 32,4±6,7 до 18,7±4,4 мкм.

По данным конфокальной микроскопии, отмечаются одинаковые изменения у пациентов основной и контрольной групп в передних и средних слоях стромы в пределах глубины 300-350 мкм, задняя строма остается без выраженных изменений, визуализируется лишь переход гипоцеллюлярных слоев к слоям с нормальной плотностью кератоцитов, что доказывает безопасность КРК для подлежащих структур глаза. Безопасность обоих методов подтверждается исследованиями плотности эндотелиальных клеток, достоверного снижения которой не выявляется в послеоперационном периоде, а также вычислением коэффициента безопасности, который соответствует нормальным значениям, он больше 1,0 в обеих подгруппах основной и контрольной групп, что свидетельствует об отсутствии потери строк КОЗ.

Различия между изменениями гистоморфологической картины роговицы после КРК, выполненного по стандартной методике, и ЦТФКРК проявляются на уровне боуменовой мембраны, с изменения которой начинается развитие КК. После СКРК выявляется уплотненная боуменова мембрана с линейными гипер- и гипорефлексирующими включениями, что,

по нашему мнению, свидетельствует о травматичности этапа удаления эпителия. Изменений в боуменовой мембране после ЦТФКРК не выявляется.

В послеоперационном периоде отмечены 4 случая (3,14% от общего количества глаз) прогрессирования КК. В частности, на двух глазах (1,57%), перенесших ЦТФКРК, и двух (1,57%) - после СКРК через 1 год после процедуры повысились показатели Кмах и Kave на 1 дптр и более, это расценено как прогрессирование КК. Во всех 4 случаях Кмах была более 57 дптр, что, вероятно, является фактором риска прогрессирования КК и может служить ограничением для выполнения КРК. На одном глазу контрольной группы выполнена передняя глубокая послойная пересадка роговицы в связи с переходом заболевания в III стадию с истончением роговичной ткани менее 350 мкм. На остальных трех глазах проведена процедура имплантации кольца MyoRing, что позволило стабилизировать прогрессирование КК.

Таким образом, циркулярный тоннельный фемтокросслинкинг, выполняемый с учетом периферического топографического расположения верхушки эктазии в зоне от 4,0 до 9,0 мм, наравне со стандартной методикой кросслинкинга является эффективным методом стабилизации прогрессирующего КК I-II стадии при сроке наблюдения 3 года и обеспечивает равное улучшение биомеханических свойств роговицы, остроты зрения, уменьшение кератометрических показателей, стабильные данные ПЭК. В то же время циркулярный тоннельный фемтокросслинкинг демонстрирует большую безопасность за счет ускоренного восстановления целостности эпителиального покрова, гарантирует меньшую по интенсивности послеоперационную боль, по сравнению со стандартной методикой КРК, на фоне минимизации риска инфекционных осложнений.

**Тесты для самоконтроля**

1. *Показания к применению кросслинкинга роговичного коллагена:*

А. Гиперметропия высокой степени.

Б. Прогрессирующий КК.

В. Пеллюцидная краевая дегенерация.

Г. Вторичная кератэктазия.

2. *Противопоказания к применению кросслинкинга роговичного коллагена:*
   А. Развитая, далекозашедшая стадия КК с рубцеванием.
   Б. Толщина роговицы менее 400 мкм.
   В. Решетчатая дистрофия роговицы.
   Г. КК III стадии.

3. *Кто впервые предложил использовать кросслинкинг для укрепления роговицы:*
   А. Wollensak G., Spoerl E., Seiler T.
   Б. Kamaev P., Friedman M. D., Sherr E.
   В. Koppen, C., Vryghem, J.C., Gobin, L.
   Г. Wittig-Silva C., Chan E., Islam F. M.

4. *Удаление какого диаметра, роговичного эпителия предполагает стандартная методика кросслинкинга, мм:*
   А. Диаметр 9.
   Б. Диаметр 3.
   В. Диаметр 5.

5. *С помощью какого оборудования можно сформировать интрастромальный карман для локального фемтокросслинкинга роговичного коллагена:*
   А. Шпателя.
   Б. Эпикератома.
   В. Фемтосекундного лазера.

6. *При локальном циркулярном фемтокросслинкинге интрастромальный тоннель формируется со следующими внутренним и наружным диаметрами резекции, мм:*
   А. 4 и 9.
   Б. 4 и 5.
   В. 10 и 11.
   Г. 6 и 7.

7. *За счет чего происходит повышение биомеханических свойств роговицы после кросслинкинга роговичного коллагена?*

   А. Образования рубцов роговицы.

   Б. Образования ковалентных связей между молекулами коллагена.

   В. Образования отека и хейза в послеоперационном периоде.

8. *Тактика врача при нейротрофической эпителиопатии после локального фемтокросслинкинга роговичного коллагена:*

   А. Назначение форсированных инстилляций кортикостероидных препаратов.

   Б. Назначение кератопротекторов.

   В. Назначение антибактериальных препаратов.

   Г. Назначение гипотензивных препаратов.

9. *Тактика врача при потере вакуума во время формирования роговичного тоннеля в ходе проведения циркулярного тоннельного фемтокросслинкинга роговичного коллагена:*

   А. Отмена проведения локального фемтокросслинкинга роговичного коллагена.

   Б. Проведение стандартного кросслинкинга роговичного коллагена.

   В. Повторная установка вакуумной системы интерфейса пациента с последующим продолжением процедуры формирования роговичного тоннеля.

10. *С помощью какого прибора возможно проведение УФ-облучения при циркулярном тоннельном фемтокросслинкинге роговичного коллагена:*

    А. Аппарата для фототерапии роговицы «Evolution».

    Б. Устройства офтальмологического «Уфалинк».

11. *Какой вид анестезии используется при проведении локального фемтокросслинкинга роговичного коллагена:*

    А. Интубационный наркоз.

    Б. Местная анестезия.

В. Ретробульбарная блокада.

12. *К осложнениям раннего послеоперационного периода относятся:*
А. Нейротрофическая эпителиопатия.
Б. Язва роговицы.
В. Расплавление роговицы.
Г. Кератит.

13. *На уровне какого слоя роговицы по данным конфокальной микроскопии проявляются различия между локальным фемтокросслинкингом и стандартной методикой кросслинкинга роговичного коллагена:*
А. Десцеметова мембрана.
Б. Боуменова мембрана.
В. Эндотелий.

14. *Как меняются индексы SAI и SRI через 2 года после фемтокросслинкинга:*
А. Снижаются.
Б. Не меняются.
В. Увеличиваются.

15. *В течение какого времени происходит эпителизация роговицы после фемтокросслинкинга:*
А. В течение 2 суток.
Б. В течение 12 часов.
В. В течение 24 часов.

16. *Какая особенность аппарата для фототерапии роговицы* «Evolution» *позволяет проводить локальное облучение роговицы:*
А. Наличие блока управления.
Б. Наличие диафрагмы в виде двух полукруглых сегментов.
В. Наличие монитора для визуализации операционного поля.

17. *Меры профилактики развития кератита после локального фемтокросслинкинга роговичного коллагена:*
А. Тщательная подготовка операционной для работы.
Б. Соблюдение мер асептики и антисептики в ходе операции.
В. Тщательный сбор анамнеза на наличие хронических и острых воспалительных заболеваний.
Г. Соблюдение послеоперационного режима лечения.
Д. Все ответы верны.

18. *Энергия импульса, используемого фемтосекундным лазером IntraLase FS 60 кГц, для создания тоннеля составляет, мкДж:*
А. 1,5.
Б. 3,5.
В. 2,5.

19. *Какие этапы включает методика локального фемтокросслинкинга:*
А. Формирование интрастромального тоннеля.
Б. Формирование интрастромального тоннеля+УФ – облучение.
В. Формирование интрастромального тоннеля+введение в тоннель рибофлавина+ УФ-облучение.

20. *Какую роль играет рибофлавин при кросслинкинге роговичного коллагена помимо функции фотосенсибилизатора:*
А. Поглощает УФ-излучение для предотвращения поражения внутриглазных структур.
Б. Препятствует высыханию поверхности роговицы.
В. Способствует быстрой регенерации роговичного эпителия.

21. *Глубина формируемого интрастромального тоннеля фемтосекундным лазером IntraLase FS 60 кГц для введения 0,1% раствора рибофлавина, мкм:*
А. 150.
Б. 100.
В. 350.

### 3.3. Фемтолазерная интрастромальная кератопластика с имплантацией роговичных сегментов

Интрастромальная кератопластика привлекает внимание офтальмологов как метод исправления рефракции за счет изменения кривизны роговицы с помощью различных видов интрастромальных имплантов (Ferrara de A., 1995; Alio J.L.,2006; Colin J., 2003, 2009; Alfonso J.F., 2011).

Имплантация роговичных сегментов (ICRS) является эффективным методом, дающим стабилизацию прогрессирования КК, стабильный рефракционный эффект, возможность докоррекции контактными линзами, короткий реабилитационный период, отсутствие ограничений в обычном образе жизни после операции [15,21]. Метод подходит для любых возрастных групп, возможна комбинация ICRS с методом КРК и имплантацией факичных линз [5,35,47]. Обратимость процедуры и низкий уровень осложнений являются неоспоримыми преимуществами этой операции [36].

Формирование роговичных тоннелей осуществляется двумя способами: механическим расслаивателем и с помощью ФСЛ. Механический метод создания тоннеля имеет ряд трудностей и более высокий процент осложнений. Он напрямую зависит от навыков и опыта хирурга [16,20].

ФСЛ IntraLase FS – это уникальный инструмент для формирования тоннелей в роговице перед имплантацией сегментов на глазах с КК. Его применение значительно упрощает процедуру. Точность, предсказуемость, безопасность являются главными причинами, по которым применение ФСЛ даёт возможность снизить количество интра - и послеоперационных осложнений и повысить безопасность метода, а также сократить сроки послеоперационной реабилитации [47].

**Использование медицинской технологии**

*Показания:*

1. КК II-III стадии (прогрессирующий и КК с непереносимостью контактных линз).
2. Вторичные кератэктазии различной этиологии (в том числе эксимерлазериндуцированная роговичная эктазия).

3. Прозрачная краевая (пеллюцидная) дистрофия роговицы (Pellucid marginal degeneration).
4. Иррегулярный астигматизм при миопии, после травмы и индуцированный (посткератопластический).

*Противопоказания:*

*Абсолютные*

1. Интенсивные стойкие помутнения роговицы в области зрительной оси.
2. Острый КК (гидропс).
3. Кератометрия > 60 дптр.
4. Пахиметрия роговицы < 400 мкм.

*Относительные*

1. Острые воспалительные заболевания роговицы и конъюнктивы.
2. Тяжелые аутоиммунные заболевания.
3. Очень высокий астигматизм после пересадки роговицы.
4. Неоправданные ожидания пациента.

**Материально-техническое обеспечение медицинской технологии**

1. Стандартное офтальмологическое оборудование для диагностики и операционной, набор микроинструментов для глазных операций.
2. ФСЛ IntraLase FS 60 кГц (AMO, США).
3. Интрастромальные роговичные сегменты (ИРС) из ПММА ООО «НЭП «Микрохирургия глаза».

Лекарственные препараты: стероидные противовоспалительные – дексаметазон 0,1% раствор; дезинфицирующие – водный раствор повидон – йода 5% (бетадин); анестезирующие препараты – раствор алкаина 0,5% или раствор инокаина 0,4% для инстилляций; антибактериальные препараты – витабакт 0,05% раствор для инстилляций.

**Технические характеристики роговичных сегментов**

1. Интрастромальные роговичные сегменты изготовлены на основе полиметилметакрилата (ПММА).

2. Сегмент имеет форму полукольца с длиной дуги 160º, поперечным срезом в виде полусферы, основанием 0,6 мм.
3. Внутренний диаметр сегмента составляет 5, наружный – 6,2 мм.
4. Высота сегмента от 150 до 450 с шагом 50 мкм (рис. 29).

Рис. 29. Роговичный сегмент на основе полиметилметакрилата производства ООО «НЭП МХГ»

**Методика хирургического лечения КК с применением ФСЛ IntraLase FS 60 кГц**

*Предоперационное обследование пациента:*

1. Сбор анамнеза и жалоб.

2.Определение остроты зрения с коррекцией и без.

3.Авторефрактометрия.

4.Биомикроскопия.

5.Офтальмоскопия.

6.Тонометрия.

7.Кератотопография.

8.Анализ элевационных карт передней и задней поверхностей роговицы.

9.Исследование пахиметрических карт роговицы.

10.Определение биомеханических свойств роговицы.

11.Конфокальная микроскопия.

*Предоперационная подготовка пациента:*

Разъяснение пациенту исходной патологии, характера предлагаемого вмешательства, его возможных результатов, рисков и осложнений.

*Анестезия*

Операция проводится под местной анестезией. В конъюнктивальную полость закапывают 0,4% раствор инокаина или 0,5% раствор алкаина 2-3 раза с интервалом в 5-7 минут.

*Фемтолазерная интрастромальная кератопластика*

Выполняется в два этапа:

1. В программу компьютера, управляющего лазером, вводят следующие параметры: режим «спираль»; энергия излучения (для резекции тоннеля и входного разреза) – 1,5 мкДж, расстояние между соседними точками на общей окружности – 5,5 мкм, расстояние между концентрическими кругами спирального рисунка – 6,5; размер пятна – 3,0 мкм. Параметры тоннеля соответствуют размерам имплантируемых роговичных сегментов. Это диаметры: внутренний – 5,0 мм, наружный – 6,2, входной разрез – 1 мм в радиальном направлении, который начинается на глубине тоннеля и заканчивается на наружной поверхности роговицы, ось входного вреза от 0 до 360º, соответствует сильному меридиану роговицы, глубина залегания тоннеля – 80% от данных пахиметрии в месте прохождения тоннеля

2. Обрабатывают операционное поле 5% раствором бетадина. Зону операции накрывают стерильной салфеткой с прорезью для глаза.

3. Устанавливают векорасширитель.

4. Пациент фиксирует взгляд на круге, состоящем из светящихся лампочек в центре объектива микроскопа.

5. Устанавливают на лимб аспирационное кольцо интерфейса, соединенное вакуумной системой и предназначенное для фиксации и обеспечения контакта роговицы глаза со стеклом аппланационного конуса.

6. Создают разрежение в аспирационной системе.

7. Устанавливают конус с аппланационным стеклом на выходе устройства наведения лазерного луча.

8. Достигают вращением джойстика по часовой стрелке полной аппланации и высвобождают зажим. Об этом сигнализирует появление зеленого светодиода.

9.Для начала процедуры лазерной диссекции тоннеля хирург нажимает педаль ножного выключателя.

10. Имплантируют ИРС после формирования тоннеля с помощью пинцета и шпателя, исключая его контакт с эпителием роговицы. Имплантацию проводят до исчезновения в тоннеле пузырьков воздуха, которые служат ориентиром местоположения тоннеля.

11. Закапывают витабакт после окончания операции.

**Ведение послеоперационного периода**

В послеоперационном периоде (рис. 30) пациентам рекомендуются инстилляции стероидных противовоспалительных препаратов (дексаметазон 0,1% раствор в течение 2 недель – 3 раза в день), антибактериальные препараты (витабак 3 раза в день 1 неделю), кератопротекторы (оквис 0,3% раствор 3 раза в день, офтагель 3 раза в день в течение месяца).

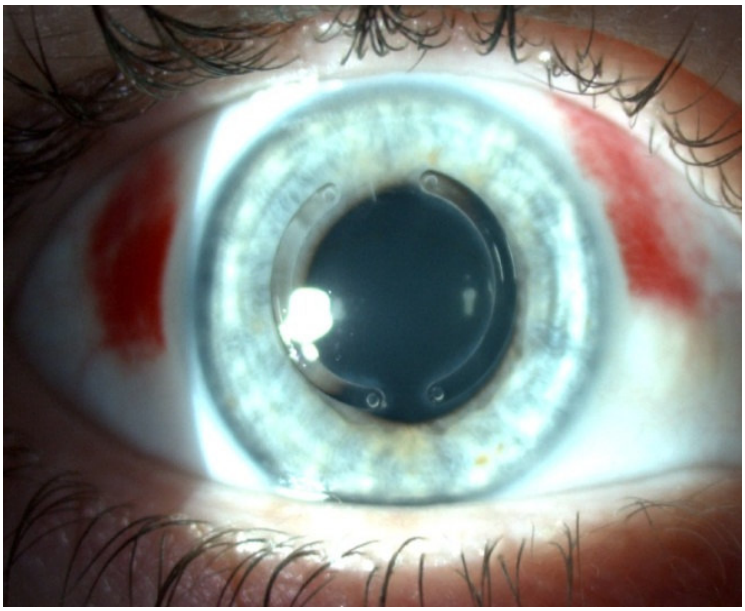

Рис. 30. Глаз пациента К., 25 лет, на 2-й день после операции (фото), выполненной с применением ФСЛ (субконъюнктивальные кровоизлияния после наложения вакуума)

**Возможные осложнения и способы их устранения**

*Интраоперационные осложнения:*

1.Связанные с нарушением работы ФСЛ. Возможно неполное формирование тоннеля. Профилактика: контроль за подготовкой лазера к работе. Устранение: а) возможно формирование тоннеля вручную, с помощью механического диссектора; б) отложить операцию на 2-3 дня.

2.Локальное субконъюнктивальное кровоизлияние. Возникает в результате воздействия вакуумного кольца при формировании тоннеля. Лечение не требуется, исчезает самостоятельно в течение 10-17 дней.

3.Повреждение сегмента. Возникает при неосторожной манипуляции с сегментом. Устранение: замена сегмента.

*Послеоперационные осложнения:*

1.Протрузия интрастромального сегмента. Профилактика: правильный расчет глубины роговичного тоннеля, соблюдение технологии формирования тоннеля. Лечение: удаление сегмента с последующей инстилляцией противовоспалительных препаратов. Через 3-6 месяцев решается вопрос о целесообразности повторной имплантации ИРС или необходимости проведения кератопластики (рис. 31, а).

2.Миграция интрастромального сегмента. Необходимо динамическое наблюдение. Устранение: при возникновении угрозы выхода сегмента через первоначальный разрез показана репозиция.

Возможно наложение шва 10/0 или лазерного коагулята на место входного разреза (рис. 31, б).

3.Инфекционный процесс. Профилактика: назначение адекватной терапии в соответствии с клиникой (рис. 31, в).

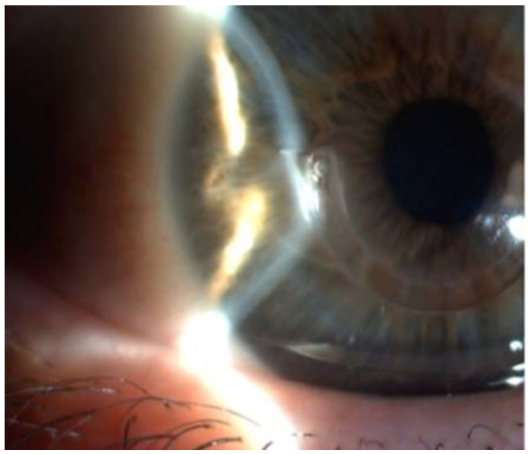
а

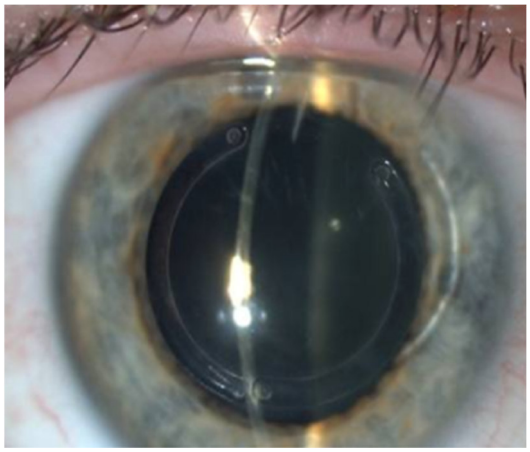
б

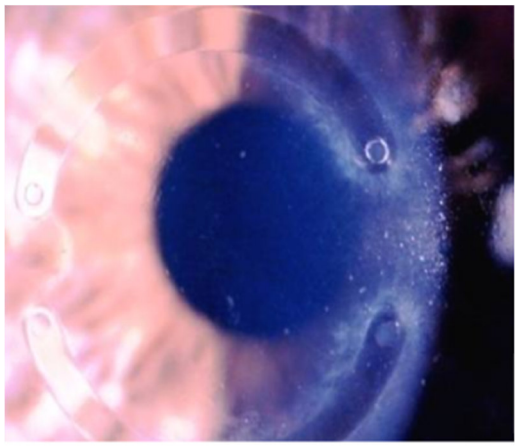
в

Рис. 31. Глаза пациентов: а - К., 25 лет, после имплантации ИРС, имеется протрузия сегмента; б - С., 20 лет, после имплантации ИРС, имеется смещение сегментов; в - А., 18 лет, кератит после имплантации ИРС (фото)

**Эффективность использования медицинской технологии**

Клинико-функциональные результаты 247 операций фемтолазерной интрастромальной кератопластики на установке IntraLase FS 60 кГц с энергией излучения 1,5 мкДж с имплантацией отечественных роговичных сегментов показывают, что данная операция приводит к статистически достоверному ($p \leq 0,05$) повышению остроты зрения без коррекции (0,48±0,02) у 83,2 и с коррекцией (0,75±0,02) - у 92,8% пациентов, а также стабилизации процесса у пациентов с КК II-III стадии при сроке наблюдения 7 лет, что свидетельствует об эффективности и безопасности метода.

В соответствии со стадиями клинического течения КК согласно классификации, разработанной M. Amsler (1961), пациенты были разделены на 2 подгруппы: 1-я подгруппа – 77 глаз (31,9%) с КК II стадии

(кератометрия до 50,00 дптр), 2-я подгруппа – 70 глаз (27,2%) с КК III стадии (кератометрия ≥ 50,00 дптр).

Стабилизация зрительных функций наступает к 3 месяцам. В то же время средняя послеоперационная острота зрения без коррекции несколько выше в 1-й подгруппе 0,44±0,04, против 0,32±0,03 - во 2-й подгруппе ($p<0,01$). К 3 годам после операции в 1-й подгруппе острота зрения без коррекции улучшается в 83,2% случаев (69 глаз) и варьирует от 0,3 до 0,7 (в среднем 0,47±0,13), а с максимальной очковой коррекцией в 92,8% случаев (49 глаз) колеблется от 0,4 до 1,0 (в среднем 0,65±0,19) ($p<0,01$).

К 3 годам после операции во 2-й подгруппе острота зрения без коррекции улучшается в 77,1% случаев (31 глаз) и варьирует от 0,2 до 0,5 (в среднем 0,25±0,12), а с максимальной очковой коррекцией в 82,1% случаев (32 глаза) и колеблется от 0,25 до 0,35 (в среднем 0,26±0,18) ($p<0,01$). В 1-й подгруппе удается получить более высокие значения НКОЗ и КОЗ, чем во 2-й. Глаза с толщиной роговицы более 400 мкм имеют лучшие рефракционные результаты, чем глаза с тонкой роговицей. Это может быть связано с тем, что роговица менее 400 мкм имеет меньшую ригидность структур, чтобы позволить сегментам достигнуть максимального эффекта укорачивания пластин.

Результаты исследования доказывают, что имплантация сегментов индуцирует в роговице комплекс биомеханических изменений, приводящих к повышению её вязкоэластичных свойств. Снижение уровня оптических аберраций в результате компенсации иррегулярности роговичной поверхности дает возможность улучшить качество зрения, а следовательно, качество жизни этих пациентов.

Малая травматичность метода за счет применения ФСЛ позволяет снизить процент осложнений, повысить безопасность процедуры, минимизировать дистрофические изменения в роговице и сократить сроки послеоперационной реабилитации пациентов.

**Тесты для самоконтроля**

1. *Перечислите показания к операции интрастромальной имплантации сегментов:*

   А. Кератоконус II-III стадии.

   Б. Вторичные кератэктазии.

   В. Пеллюцидная дистрофия роговицы.

   Г. Астигматизм правильный и неправильный при миопии.

   Д. Посттравматический и индуцированный астигматизм.

   Е. Все перечисленные.

2. *Назовите основные противопоказания к имплантации интрастромальных сегментов:*

   А. Помутнение роговицы.

   Б. Острый кератоконус.

   В. Кератометрия > 60 дптр.

   Г. Пахиметрия роговицы < 400 мкм.

   Д. Все перечисленные.

3. *Назовите основные технические параметры фемтосекундного лазера:*

   А. Длина волны 1053 нм.

   Б. Длина волны 577 нм.

   В. Длительность импульса 600-800 фс.

   Г. Длительность импульса 100-300 фс.

4. *Что лежит в основе работы фемтосекундного лазера:*

   А. Явление фоторазрыва.

   Б. Гравитация.

   В. Акустические колебания.

5. *Назовите основные технические параметры интрастромального сегмента:*

   А. Диаметр.

   Б. Высота.

   В. Ширина.

Г. Все перечисленное.

6. *Какие разновидности сегментов вы знаете:*
   А. Гидрогелевые.
   Б. Полиметилметакрилатные.
   В. Коллагеновые.

7. *Имплантация интрастромальных сегментов:*
   А. Стабилизирует процесс КК.
   Б. Дает рефракционный эффект.
   В. Все перечисленное.

8. *Какие осложнения встречаются после имплантации интрастромальных сегментов:*
   А. Протрузия сегмента.
   Б. Миграция сегмента.
   В. Инфекция.
   Г. Эффект Halo.
   Д. Все перечисленное.

9. *Расчет параметров роговичных сегментов осуществляется с учетом:*
   А. Среднего значения пахиметрии.
   Б. Среднего значения кератометрии.
   В. Минимального значения толщины роговицы.
   Г. По номограмме.

10. *Чем формируется интрастромальный тоннель для имплантации роговичных сегментов:*
    А. Фемтосекундный лазер.
    Б. Механический расслаиватель.
    В. Все перечисленное.

*11. Внутренний диаметр роговичного сегмента, мм:*

А. 5.

Б. 10.

В. 12.

*12. Внешний диаметр роговичного сегмента, мм:*

А. 6,2.

Б. 7,8.

В. 11.

*13. Высота роговичного сегмента, мкм:*

А. 150.

Б. 200.

В. 250.

Г. 300.

Д. 350.

Е. Все перечисленное.

*14. Тактика хирурга при возникновении интраоперационного осложнения, связанного с неисправностью ФСЛ:*

А. Сформировать тоннель с помощью механического диссектора.

Б. Отложить операцию на 1-2 дня.

В. Все перечисленное.

*15. Протрузия роговичного сегмента в послеоперационном периоде связана:*

А. С неправильным расчетом высоты роговичного сегмента.

Б. С несоблюдением технологии хирургического вмешательства.

В. С некорректной работой ФСЛ.

*16. При какой минимальной толщине роговицы возможна имплантация роговичного сегмента, мкм:*

А. 175.

Б. 250.

В. 400.

*17. Ось среза в тоннель:*

А. Соответствует сильной оси роговицы.

Б. Перпендикулярна сильной оси роговицы.

*18. Аспирационное кольцо интерфейса фемтолазера устанавливают:*

А. На лимб.

Б. На роговицу.

В. На склеру.

Г. На радужку.

*19. Рефракционный эффект после интрастромальной имплантации сегментов зависит:*

А. От стадии КК.

Б. От высоты имплантируемого сегмента.

В. От хирургического стажа врача.

*20. При симметричном типе кератэктазии показано применение:*

А. 1 сегмента, перекрывающего снизу зону кератэктазии.

Б. 2 сегментов, расположенных параллельно сильной оси роговицы со сближением снизу их концевых краев.

*21. При асимметричном типе кератэктазии показано применение:*

А. 1 сегмента, перекрывающего снизу зону кератэктазии.

Б. 2 сегментов, расположенных параллельно сильной оси роговицы со сближением снизу их концевых краев.

### 3.4. Фемтолазерная интрастромальная кератопластика с имплантацией колец MyoRing

В 2007 г. на конгрессе Европейского общества катарактальных и рефракционных хирургов (Стокгольм) профессором кафедры офтальмологии Медицинского университета Инсбрук A. Daxer представлена концепция CISIS (Corneal Intrastromal Implantation Surgery). Смысл данной концепции

заключается в коррекции миопии высокой степени на глазах с тонкими роговицами и стабилизации кератэктазий различного генеза с одномоментной коррекцией сопутствующих аметропий благодаря уплощению передней и задней поверхностей роговицы, улучшению ее биомеханических свойств и созданию за счет имплантации кольца MyoRing дополнительного каркаса роговицы. MyoRing представляет собой замкнутое кольцо диаметром от 5 до 8 с шагом 1 мм, толщиной - от 200 до 400 мкм с шагом 20 мкм. Передняя поверхность кольца выпуклая, задняя – вогнутая. Оно изготовляется из полимера на основе полиметилметакрилата, является одновременно жестким и эластичным, что позволяет имплантировать его через относительно малый тоннельный разрез. Разрез тоннеля самогерметизируется и не требует наложения швов. Кольцо MyoRing рассчитывается по данным номограммы, которая учитывает минимальную толщину роговицы и среднее значение кератометрии. Номограмма была предложена A.Daxer для имплантации колец MyoRing в интрастромальный карман со стандартным диаметром 9,0 мм, сформированный микрокератомом Pocket Maker или ФСЛ на стандартной глубине 300 мкм. Имплантация кольца MyoRing предполагает возможность заменять кольцо на другое или корригировать его положение внутри интрастромального кармана для гарантированного захвата зоны кератэктазии в область кольца и получения более высокого рефракционного результата [10, 22-24].

Как считает A.Daxer, преимуществом данной методики, по сравнению с другими, является сохранение биомеханической стабильности роговицы. Биомеханическая стабильность роговицы характеризуется способностью противостоять разнице сил между внешним и внутриглазным давлением. Эти силы генерируют напряжение внутри роговицы. Линии напряжения стремятся вдоль ориентации коллагеновых фибрилл [27]. Микрокератом Pocket Maker и ФСЛ позволяют формировать интрастромальный карман параллельно коллагеновым фибриллам, тем самым не нарушая биомеханических свойств роговицы, а само кольцо усиливает эти свойства. Этот метод может отсрочить или полностью исключить необходимость пересадки роговицы при КК, улучшив качество жизни пациентов [39-43].

**Использование медицинской технологии**

*Показания:*

1. КК I-III стадии (прогрессирующий и КК с непереносимостью контактных линз).
2. Сочетание КК с миопией средней и высокой степени (позволяет скорригировать значение сферического компонента рефракции до -20,0D).
3. Вторичные кератоэктазии различной этиологии (в том числе эксимерлазериндуцированная роговичная эктазия).
4. Краевая (пеллюцидная) дегенерация роговицы (Pellucid marginal degeneration).
5. Иррегулярный астигматизм при миопии, после травмы, индуцированный (после кератопластики).

*Противопоказания:*

*Абсолютные*

1. КК IV стадии.
2. Острый КК.
3. Минимальное значение пахиметрии менее 350 мкм.
4. Рубцы роговицы.
5. Повышенное внутриглазное давление.
6. Воспалительные заболевания глаз в стадии обострения.
7. Общесоматические заболевания в стадии декомпенсации.

*Относительные*

1. Превышение размера зрачка в мезопических условиях диаметра кольца MyoRing.

**Материально-техническое обеспечение медицинской технологии**

1. Стандартное офтальмологическое оборудование для диагностики и операционной, набор микроинструментов для глазных операций.
2. ФСЛ IntraLase FS 60 кГц (AMO, США) или микрокератом PocketMaker (Dioptex, GmbH).

3. Интрастромальные кольца MyoRing из ПММА (Dioptex, Австрия).

Лекарственные препараты: стероидные противовоспалительные – дексаметазон 0,1% раствор; дезинфицирующие – водный раствор повидон – йода 5% (бетадин); анестезирующие препараты – раствор алкаина 0,5% или раствор инокаина 0,4% для инстилляций; антибактериальные препараты – витабакт 0,05% раствор для инстилляций.

*Технические характеристики микрокератома PocketMaker*

Микрокератом PocketMaker состоит из вакуумного кольца, аппликатора с направляющей для рукоятки, рукоятки, включающей алмазное лезвие с приводом, совершающее возвратно-поступательные (вибрирующие) движения в плоскости разреза, блока управления и одноразового прозрачного аппланатора, оснащенного увеличительной линзой с точкой фокуса на плоскости разреза, через который хирург контролирует ход операции (рис. 32).

Рис. 32. Микрокератом PocketMaker



Рис. 33. Кольцо MyoRing

**Технические характеристики кольца MyoRing**

1. Интрастромальное кольцо MyoRing изготовлено на основе полиметилметакрилата
2. Диаметр кольца от 5 до 8 мм с шагом 1 мм, высота от 200 до 400 мкм с шагом 20 мкм (рис. 33).
3. Передняя поверхность кольца выпуклая, задняя – вогнутая.

4. Для получения более высокого рефракционного эффекта в послеоперационном периоде хирург может корригировать положение кольца MyoRing внутри интрастромального кармана.

*Расчет параметров колец MyoRing*

Параметры имплантируемых колец MyoRing у пациентов с КК рассчитываются по предложенной A. Daxer (2007) номограмме, которая учитывает минимальную толщину роговицы и среднее значение кератометрии (табл. 5).

*Таблица 5*

**Выбор кольца MyoRing в зависимости от среднего значения кератометрии у пациентов с КК**

| Среднее значение кератометрии (Кср), D | Параметры кольца MyoRing: диаметр кольца, мм/высота кольца, мкм |
|---|---|
| 44<Кср<46 | 6/240 |
| 46<Кср<48 | 6/280 |
| 48<Кср<52 | 5/280 |

**Методика хирургического лечения КК с применением ФСЛ IntraLase FS 60 кГц**

*Предоперационное обследование пациента*

1. Сбор анамнеза и жалоб. Устанавливают возраст ухудшения зрения, появление или прогрессирование миопии, отсутствие эффекта очковой коррекции.
2. Визометрия с коррекцией и без нее.
3. Биомикроскопия.
4. Офтальмоскопия.
5. Тонометрия.
6. Авторефрактометрия.
7. Кератотопографическое обследование.
8. Ультразвуковая биометрия.
9. Аберрометрия.

10. Анализ элевационных карт, дифференциальных кератотопограмм по данным аппарата Pentacam.
11. Анализ пахиметрических карт роговиц по данным оптических когерентных томограмм.
12. Конфокальная микроскопия.
13. Определение значений фактора резистентности роговицы и корнеального гистерезиса.

*Предоперационная подготовка пациента*

Разъяснение пациенту цели, методики операции, ее возможных результатов, рисков и осложнений.

Накануне вечером и утром, перед операцией, всем пациентам назначаются инстилляции растворов антибиотика или антисептика.

*Анестезия*

Все операции проводятся под местным обезболиванием. Перед операцией пациентам в конъюнктивальную полость закапывают 1% раствор инокаина или 10% раствор алкаина 2-3 раза с интервалом в 10 минут.

*Хирургическая технология интрастромальной имплантации кольца MyoRing при КК с применением микрокератома PocketMaker для формирования интрастромального кармана*

Вначале микрокератомом PocketMaker создается интрастромальный карман диаметром 9 мм, сформированный на глубине 300 мкм от поверхности роговицы, затем формируется входной тоннельный разрез длиной 1-3, шириной 4-6 мм. Карман полностью закрыт по всей окружности. Аппликатор с вакуумным кольцом устанавливается на глаз пациента. Аппланатор, задающий глубину среза, состыковывается с аппликатором. Верификатор лезвия микрокератома PocketMaker аккуратно помещается в направляющую выемку аппликатора и формируются интрастромальный карман и входной тоннельный разрез. После снятия вакуумного кольца проводится ревизия интрастромального кармана шпателем. В сформированный карман при помощи специального пинцета, имеющего выемки на внутренних поверхностях браншей и фиксатор для ограничения

сжатия кольца, кольцо MyoRing имплантируется в интрастромальный карман и центрируется относительно зрительной оси пациента. По завершении операции в конъюнктивальную полость закапывается раствор антибиотика. На глаз накладывается асептическая повязка.

*Оптимизированная хирургическая технология интрастромальной имплантации кольца MyoRing при КК с применением ФСЛ IntraLase FS 60 кГц для формирования интрастромального кармана*

В 2013 г. в Чебоксарском филиале ФГАУ «МНТК «Микрохирургия глаза» разрабатывается и внедряется в клиническую практику оптимизированная технология имплантации кольца MyoRing при КК с применением фемтосекундного лазера.

A. Daxer предлагает метод имплантации кольца MyoRing во всех случаях в интрастромальный карман стандартным диаметром 9,0 мм на конкретно заданной глубине 300 мкм, для которой подбирается соответствующий аппланатор, без учета индивидуальной толщины роговицы пациента, что ограничивает хирурга в выборе глубины залегания кольца MyoRing. Это может повысить риск его протрузии при больших толщинах роговицы, так как именно ее передние отделы выполняют каркасную функцию роговицы, обеспечивая в большей степени биомеханические свойства в связи с большим количеством коллагеновых фибрилл, проходящих в передних стромальных пластинах, и большим перекрещиванием передних стромальных пластин по сравнению с задними. Уменьшение диаметра интрастромального кармана с 9,0 до 8,0 мм позволяет при имплантации кольца MyoRing с меньшим диаметром 7,0 и 6,0 мм, соответственно, в меньшей степени ослабить биомеханические свойства роговицы без снижения рефракционного результата. Выполнение интрастромального кармана с применением ФСЛ дает возможность сформировать его в каждом случае на строго заданной глубине (погрешность не более 5-7 мкм) [17].

Фемтолазерная интрастромальная имплантация кольца MyoRing по оптимизированной технологии выполняется в 2 этапа:

1-й этап – формирование интрастромального кармана по оптимизированной технологии и входного тоннельного разреза с

использованием ФСЛ IntraLase FS 60 кГц. 2-й этап – имплантация кольца MyoRing.

1-й этап – параметры ФСЛ для формирования интрастромального кармана и входного тоннельного разреза выбираются с помощью программного обеспечения IntraLase. В ходе операции используется режим «спираль», энергия излучения - 1,5 мкДж, расстояние между соседними точками на общей окружности – 5,5 мкм, расстояние между концентрическими кругами спирального рисунка – 6,5, размер пятна – 3,0 мкм. Диаметр интрастромального кармана составляет 8,0 мм, длина входного тоннельного разреза — 1, ширина — от 4 до 5 мм в зависимости от диаметра кольца MyoRing. Ось входного тоннельного разреза варьирует от 0 до 180º и располагается по сильной оси кератометрии, глубина залегания интрастромального кармана – 80% от минимального значения пахиметрии в месте расположения кольца.

Пациент фиксирует взгляд на световом круге операционного микроскопа. Затем проводится этап аппланации, по аналогии с технологией имплантации ИРС, и фемтолазерное формирование интрастромального кармана и входного роговичного тоннеля. Время создания интрастромального кармана и входного тоннельного разреза с помощью ФСЛ составляет 127 с. После завершения процедуры отсоединяют аспирационную систему и снимают вакуумное кольцо. Затем проводят ревизию интрастромального кармана при помощи шпателя для разъединения возможных единичных «тканевых мостиков» в связи с измененной архитектоникой роговицы при КК.

2-й этап операции – при помощи специального пинцета для имплантации кольца MyoRing, имеющего на внутренних краях бранш выемки для фиксации кольца и упор для дозированного его сжатия, кольцо MyoRing имплантируется через входной тоннельный разрез в интрастромальный карман. Затем пациент смотрит в центр светового круга операционного микроскопа, отражающегося на его роговичной поверхности, по которому в дальнейшем при помощи того же пинцета для имплантации кольцо MyoRing центрируется по зрительной оси пациента. По завершении имплантации в конъюнктивальную полость закапывают 0,3% раствор

ципромеда, удаляют векорасширитель и накладывают на глаз асептическую повязку.

**Ведение послеоперационного периода**

В раннем послеоперационном периоде пациентам назначаются инстилляции стероидных противовоспалительных препаратов (офтан-дексаметазон 0,1% раствор), нестероидных противовоспалительных препаратов (индоколлир, броксинак, неванак), антибактериальные препараты (офтаквикс, тобрекс, вигамокс, флоксал), кераторепаративные препараты (оквис 0,3% раствор, баларпан). При выписке пациенты продолжают закапывать по убывающей схеме стероидные противовоспалительные препараты, кераторепаративные препараты в течение 1 месяца, с последующим переходом на слезозаменители (систейн-ультра, хило-комод, хилозар-комод, офтолик). После операции пациенты осматриваются ежедневно, после выписки – через 1, 3, 6, 12 месяцев, далее через 2 и 3 года.

**Возможные осложнения и способы их устранения**

*Интраоперационные осложнения:*

1. Связанные с нарушением работы ФСЛ, в связи с чем возможно неполное формирование интрастромального кармана.

   Меры профилактики: контроль за подготовкой лазера к работе. Тактика врача: а) сформировать тоннель вручную, с помощью механического диссектора; б) отложить операцию на 2-3 дня.
2. Локальное субконъюнктивальное кровоизлияние. Возникает в результате воздействия вакуумного кольца при формировании интрастромального кармана.

   Тактика врача: лечение не требуется, исчезает самостоятельно в течение 10-17 дней.
3. Повреждение кольца MyoRing. Возникает при неосторожной манипуляции с кольцом.

   Тактика врача: замена кольца MyoRing.

*Послеоперационные осложнения:*

1. Кератит

Меры профилактики: соблюдение мер асептики и антисептики, предоперационная подготовка, послеоперационные инстилляции антибиотиков или антисептиков. Тактика врача: назначение с учетом этиологии микрофлоры медикаментозной терапии. При неэффективности – удаление кольца MyoRing с промыванием интрастромального кармана раствором антибиотика и последующим консервативным противовоспалительным лечением.

2. Протрузия кольца MyoRing

Меры профилактики: формирование интрастромального кармана на глубине 80% от минимального значения пахиметрии роговицы, использование при минимальном значении пахиметрии от 350 до 400 мкм кольца MyoRing высотой не более 320 мкм, при прогрессировании КК - сочетание имплантации кольца MyoRing с интрастромальным кросслинкингом роговичного коллагена. Тактика врача – замена кольца MyoRing на другое меньшей высоты и диаметра. При неэффективности – кератопластика.

3. Децентрация кольца MyoRing

Меры профилактики: адекватная анестезия, разъяснение пациенту методики операции для правильного понимания им точки фиксации взора во время операции. Тактика врача: центрация кольца MyoRing в раннем послеоперационном периоде по данным дифференциальных кератотопограмм.

4. Гипо-, гиперэффект

Меры профилактики: учет при расчете параметров кольца MyoRing длины глаза у пациентов с КК при сопутствующей высокой миопии, гиперметропии, вида и формы кератэктазии. Тактика врача: при гиперкоррекции – замена кольца MyoRing на другое с большим диаметром или меньшей высотой или более центральное расположение кольца относительно зрительной оси пациента; при гипокоррекции - замена кольца MyoRing на другое с меньшим диаметром или большей высотой или смещение кольца в сторону кератэктазии.

5. Эрозия роговицы в области входного тоннельного разреза. Меры профилактики: приподнимание верхней губы входного тоннельного разреза

шпателем при имплантации кольца MyoRing. Тактика врача: назначение кераторепаративных препаратов.

**Эффективность использования медицинской технологии**

Клиническая оценка эффективности использования имплантации колец MyoRing по стандартной и оптимизированной технологиям велась с 2013 по 2016 г. Исследованы 183 глаза (165 пациентов) с КК II и III стадий (по классификации Amsler, 1961). Из них проспективно проанализированы 80 глаз (75 пациентов), прооперированных по оптимизированной, и 32 глаза (29 пациентов), прооперированных по стандартной технологии. Период наблюдения 36 месяцев. В зависимости от стадии КК все пациенты были разделены на 2 подгруппы. В 1-ю подгруппу вошли пациенты с КК II стадии, во 2-ю подгруппу – с III стадией. Причем пациентам с КК II стадии были имплантированы кольца с внутренним диаметром 5,0, пациентам с КК III стадии – с внутренним диаметром 6,0 мм. Отдаленные клинико-функциональные результаты проведенных операций показывают стойкую стабилизацию заболевания за счет создания дополнительного каркаса для ослабленной роговицы, приводящего к повышению ее биомеханических свойств, и одновременно высокие рефракционные результаты за счет уплощения роговичной поверхности и повышения ее сферичности (табл. 6, 7). Ранний послеоперационный период протекает ареактивно у всех пациентов. У части пациентов можно визуализировать локальные субконъюнктивальные кровоизлияния, связанные с наложением вакуумного кольца, которые проходят самостоятельно и не требуют каких-либо дополнительных назначений к лечению (рис. 34).

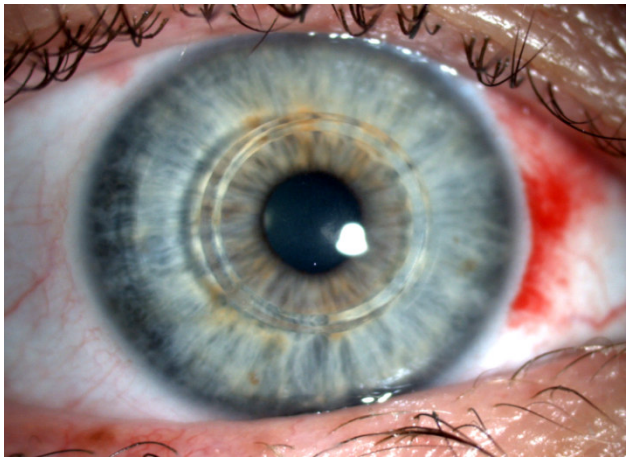

Рис. 34. Внешний вид глаза на следующий день после фемтолазерной интрастромальной имплантации кольца MyoRing

Кольца MyoRing находятся, согласно расчетной глубине, в интрастромальных карманах, что подтверждается данными ОСТ (рис. 35).

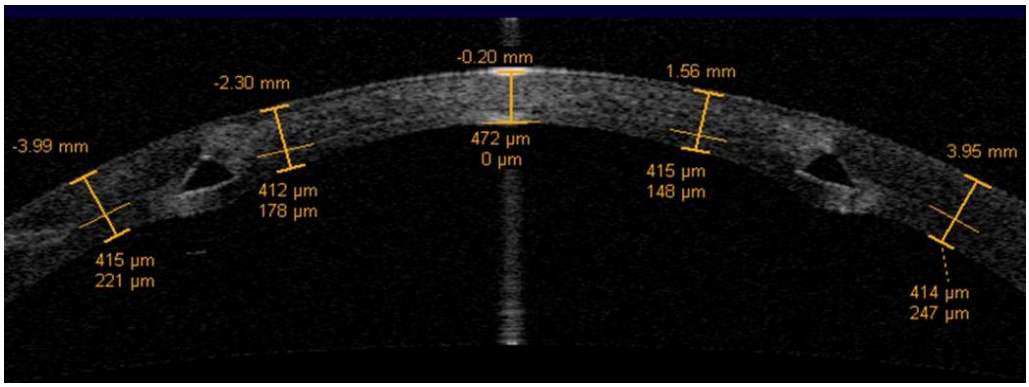


Рис. 35. Профиль кольца MyoRing при проведении оптической когерентной томографии роговицы на следующий день после имплантации кольца MyoRing (стрелки)

Клинико-функциональные показатели стабилизируются к 12 мес. после операции и остаются стабильными на протяжении всего срока наблюдения. Интраоперационных осложнений не наблюдалось. В позднем послеоперационном периоде, через 24 мес. после операции, отмечался 1 случай протрузии кольца MyoRing при проведении операции по стандартной технологии, что сопровождалось резким падением зрения, увеличением кератотопографических данных (Kmax, Kср, SRI, SAI, CYL), снижением биомеханических свойств роговицы (ФРР, КГ) и пахиметрических данных (минимальная толщина роговицы, толщина роговицы над кольцом MyoRing). Среди факторов риска, отягощающих течение заболевания у данного пациента, выявлялись прогрессирующий КК III стадии, молодой возраст (18 лет), низкие дооперационные биомеханические свойства роговицы (ФРР и КГ < 4,0 мм рт.ст.), пограничные параметры рекомендуемой минимальной толщины роговицы для применяемой технологии (350 мкм), низкий уровень комплаенса, проявившийся в несоблюдении пациентом рекомендаций врача по срокам динамического послеоперационного осмотра в течение 2 лет. Кольцо MyoRing удалено и выполнена глубокая передняя послойная кератопластика. При проведении операций по оптимизированной технологии послеоперационных осложнений не фиксировалось.

Имплантация кольца MyoRing предполагает возможную коррекцию его положения или замену на другое кольцо с иными параметрами в целях увеличения послеоперационного рефракционного эффекта и гарантированного захвата зоны кератэктазии в область кольца MyoRing. После имплантации кольца MyoRing в 6 случаях (6 пациентов) выполнена коррекция положения кольца внутри интрастромального кармана в связи с его децентрацией книзу. Это связано с тем, что пациенты из-за низкой дооперационной остроты зрения не могли сфокусировать взгляд на точке фиксации операционного микроскопа во время операции, что сопровождалось появлением гиперметропической рефракции, низкой корригированной (КОЗ) и некорригированной остротой зрения (НКОЗ), увеличением цилиндрического компонента рефракции, индексов SAI, SRI и подтверждалось данными кератотопограмм. Смещение в раннем послеоперационном периоде колец MyoRing более центрально на 0,5 мм позволило скомпенсировать гиперметропическую рефракцию, снизить значение цилиндрического компонента рефракции, индексов SAI, SRI и в результате достичь более высоких значений НКОЗ и КОЗ.

Высокие рефракционные и функциональные показатели интрастромальной имплантации колец MyoRing позволяют вернуть пациентам работоспособность. Само кольцо выполняет ортопедическую функцию, индуцируя комплекс биомеханических изменений, приводящих к улучшению вязкоэластичных свойств роговицы, что позволяет применить данный метод для стабилизации КК, отсрочить или избежать кератопластику.

*Таблица 6*

**Изменение клинико-функциональных данных после имплантации интрастромальных колец MyoRing по стандартной (n = 32) технологии с применением фемтосекундного лазера у пациентов с КК II и III стадий, M±SD**

| Группа | Подгруппа (стадия КК) | Параметр | До операции | Через 1 месяц п/о | Через 6 месяцев п/о | Через 12 месяцев п/о | Через 24 месяца п/о | Через 36 месяцев п/о |
|---|---|---|---|---|---|---|---|---|
| | | | M±SD | M±SD | M±SD | M±SD | M±SD | M±SD |
| I (стандартная методика) | II стадия (1-я подгруппа) | НКОЗ | 0,06±0,05 | 0,22±0,18** | 0,25±0,14*** | 0,29±0,11*** | 0,25±0,1*** | 0,31±0,1*** |
| | | КОЗ | 0,41±0,27 | 0,32±0,19 | 0,55±0,11* | 0,55±0,1 | 0,52±0,1 | 0,55±0,07 |
| | | Kmax, дптр | 54,36±3,09 | 48,73±4,49*** | 47,79±4,15*** | 48,7±3,89*** | 49,08±4,0*** | 49,55±4,31*** |
| | | Kср, дптр | 48,84±2,82 | 43,35±3,4*** | 42,41±2,74*** | 44,18±2,52 | 44,34±2,64*** | 44,52±2,37*** |
| | | SRI | 1,4±0,63 | 1,34±0,54 | 1,02±0,46 | 0,98±0,49 | 0,97±0,46 | 0,96±0,46 |
| | | SAI | 2,41±1,49 | 2,22±0,94 | 2,2±1,15 | 2,06±1,0 | 2,17±0,87 | 2,05±0,94 |
| | | cyl , дптр | 4,46±2,01 | 4,02±2,81 | 2,8±1,11** | 3,10±1,33** | 3,43±1,16 | 3,61±1,22 |
| | | ФРР, мм рт.ст. | 5,8±1,25 | 5,95±1,05* | 6,14±0,95* | 6,44±1,0* | 6,39±1,17* | 6,45±1,09* |
| | | КГ, мм рт.ст. | 6,99±1,00 | 7,11±0,97* | 7,2±1,1* | 7,35±0,98* | 7,26±1,07* | 7,4±0,91* |
| | | ЭППР, мкм | 26,1±5,3 | -0,73±1,48 | -0,89±1,74 | -0,77±1,55 | -0,64±1,18 | -0,79±1,32 |
| | | ЭЗПР, мкм | 55,7±6,9 | 10,0±2,37 | 9,8±2,66 | 18,0±3,64 | 19,6±2,22 | 20,2±3,45 |
| | III стадия (2-я подгруппа) | НКОЗ | 0,09±0,08 | 0,28±1,16*** | 0,33±0,13*** | 0,37±0,19*** | 0,38±0,12*** | 0,36±0,19*** |
| | | КОЗ | 0,24±0,11 | 0,35±0,15* | 0,49±0,19*** | 0,5±0,21*** | 0,48±0,23** | 0,49±0,22*** |
| | | Kmax, дптр | 62,56±2,76 | 49,49±3,0*** | 48,52±3,0*** | 50,36±3,57*** | 50,97±3,15*** | 50,54±3,41*** |
| | | Kср, дптр | 57,25±2,1 | 47,09±2,56*** | 45,9±2,36*** | 47,81±8,0*** | 48,0±7,73*** | 48,1±7,23*** |
| | | SRI | 1,61±0,41 | 1,44±0,46 | 1,28±0,34** | 1,19±0,28*** | 1,17±0,36*** | 1,15±0,34*** |
| | | SAI | 3,39±1,49 | 2,55±1,05** | 2,67±0,96 | 2,19±1,0** | 2,23±0,88** | 2,16±1,17** |
| | | cyl , дптр | 6,99±2,85 | 3,27±1,68*** | 3,18±1,63*** | 3,37±1,43*** | 3,87±0,9*** | 3,95±1,05** |
| | | ФРР, мм рт.ст. | 5,41±1,63 | 5,56±1,07* | 5,86±0,86* | 6,1±0,97* | 6,0±1,08* | 6,2±1,07* |
| | | КГ, мм рт.ст. | 6,59±1,3 | 6,99±0,8* | 7,04±0,86* | 7,73±0,73** | 7,69±0,75** | 7,76±0,74** |
| | | ЭППР, мкм | 44,1±6,4 | -0,62±1,12 | -0,89±1,67 | -0,54±1,25 | -0,59±1,48 | -0,6±1,33 |
| | | ЭЗПР, мкм | 78±6,5 | 24,0±2,65 | 19±3,16 | 26,0±5,4 | 28,0±4,8 | 29,0±3,44 |

Примечание: Достоверно значимое различие между параметрами сравнения в каждой подгруппе в различные сроки после операции по сравнению с дооперационными данными; * - p<0,05, ** - p<0,01, *** - p<0,001

*Таблица 7*

**Изменение клинико-функциональных данных после имплантации интрастромальных колец MyoRing по оптимизированной (n = 32) технологии с применением фемтосекундного лазера у пациентов с КК II и III стадий, M±SD**

| Группа | Подгруппа (стадия КК) | Параметр | До операции | Через 1 месяц п/о | Через 6 месяцев п/о | Через 12 месяцев п/о | Через 24 месяца п/о | Через 36 месяцев п/о |
|---|---|---|---|---|---|---|---|---|
| | | | M±SD | M±SD | M±SD | M±SD | M±SD | M±SD |
| II (оптимизированная технология) | II стадия (1-я подгруппа) | НКОЗ | 0,15±0,06 | 0,26±0,19*** | 0,40±0,1 | 0,48±0,12*** | 0,48±0,12 | 0,49±0,11*** |
| | | КОЗ | 0,53±0,16 | 0,68±0,11* | 0,71±0,12*** | 0,7±0,1 | 0,71±0,12 | 0,7±0,14 |
| | | Kmax, дптр | 54,5±3,16 | 49,4±3,25*** | 48,34±2,5** | 47,2±2,65*** | 47,33±3,08 | 47,28±2,38*** |
| | | Kср, дптр | 49,1±1,88 | 44,05±2,22*** | 43,1±2,1 | 42,3±1,9*** | 42,22±1,96 | 42,3±1,83*** |
| | | SRI | 1,52±0,92 | 1,25±0,41 | 1,12±0,39 | 0,88±0,2 | 0,9±0,18 | 0,89±0,22*** |
| | | SAI | 2,63±1,66 | 1,65±0,62* | 1,41±0,59* | 1,33±0,54 | 1,32±0,71*** | 1,31±0,31*** |
| | | cyl , дптр | 4,59±2,06 | 4,12±1,14*** | 3,1±1,04 | 2,98±1,61 | 2,88±1,56 | 2,95±1,31*** |
| | | ФРР, мм рт.ст. | 5,8±1,32 | 6,2±1,03* | 6,3±0,87* | 7,0±0,91* | 7,0±0,95* | 7,05±1,06* |
| | | КГ, мм рт.ст. | 7,2±0,71 | 7,6±0,96** | 7,95±0,89* | 8,5±0,86* | 8,45±0,94* | 8,49±0,98** |
| | | ЭППР, мкм | 24,1±4,2 | -0,75±1,14 | -1,1±1,22 | -1,2±1,15 | -1,0±1,18 | -1,4±1,32 |
| | | ЭЗПР, мкм | 57,1±4,9 | 12,1±2,52 | 11,0±1,83 | 10,5±2,62 | 10,9±2,11 | 10,0±2,83 |
| | III стадия (2-я подгруппа) | НКОЗ | 0,05±0,04 | 0,23±0,13*** | 0,35±0,14*** | 0,4±0,2*** | 0,4±0,2*** | 0,41±0,2*** |
| | | КОЗ | 0,12±0,06 | 0,42±0,14*** | 0,55±0,15*** | 0,54±0,22*** | 0,54±0,22*** | 0,55±0,22*** |
| | | Kmax, дптр | 61,2±1,93 | 49,13±3,18*** | 48,1±3,29*** | 47,1±2,08*** | 47,2±2,02*** | 47,3±2,03*** |
| | | Kср, дптр | 56,8±1,81 | 47,6±2,6*** | 46,5±3,08*** | 45,4±1,28*** | 45,8±1,39*** | 45,1±1,26*** |
| | | SRI | 1,68±0,52 | 1,28±0,38* | 1,13±0,38** | 1,14±0,38** | 1,12±0,37** | 1,12±0,38** |
| | | SAI | 3,05±1,62 | 1,62±0,96** | 1,26±0,72*** | 1,24±0,72*** | 1,25±0,56*** | 1,23±0,54*** |
| | | cyl , дптр | 7,14±1,91 | 3,1±1,57*** | 2,13±1,06*** | 2,07±1,6*** | 1,96±1,44*** | 2,1±1,38*** |
| | | ФРР, мм рт.ст. | 5,3±1,71 | 5,4±1,15* | 5,7±1,19* | 6,3±1,12* | 6,39±1,13* | 6,4±1,13* |
| | | КГ, мм рт.ст. | 6,8±1,0 | 7,3±0,85* | 7,5±0,93* | 8,1±0,87** | 8,16±084*** | 8,2±0,89** |
| | | ЭППР, мкм | 47,2±7,3 | -0,62±1,12 | -0,89±1,67 | -1,6±1,29 | -1,4±1,62 | -1,35±1,52 |
| | | ЭЗПР, мкм | 79,4±5,2 | 22,1±2,22 | 21,8±2,83 | 19,0±2,41 | 20,0±1,9 | 20,5±3,65 |

Примечание: Достоверно значимое различие между параметрами сравнения в каждой подгруппе в различные сроки после операции по сравнению с дооперационными данными; * - p<0,05, ** - p<0,01, *** - p<0,001

**Тесты для самоконтроля**

1. *Показание к применению интрастромальной имплантации кольца MyoRing:*
   А. Гиперметропия высокой степени.
   Б. Кератоконус IV стадии.
   В. Острый Кератоконус.
   Г. Кератоконус II - III стадии.

2. *Противопоказания к применению интрастромальной имплантации кольца MyoRing:*
   А. Минимальное значение пахиметрии более 400 мкм.
   Б. Кератоконус IV стадии.
   В. Острый кератоконус.
   Г. Кератоконус III стадии.

3. *Расчет параметров колец MyoRing осуществляется с учетом:*
   А. Среднего значения пахиметрии.
   Б. Среднего значения кератометрии.
   В. Минимального значения толщины роговицы.
   Г. Сопутствующей миопии и гиперметропии.

4. *С помощью какого оборудования можно сформировать интрастромальный карман для имплантации кольца MyoRing:*
   А. Микрокератом PocketMaker.
   Б. Эпикератом.
   В. Фемтосекундным лазером.

5. *До какой величины миопический компонент рефракции возможно скорригировать имплантацией кольца MyoRing при сочетании КК II-III стадии с миопией высокой степени, дптр:*
   А. От 6 до 8.
   Б. От 6 до 12.
   В. От 6 до 15.
   Г. От 6 до 20.

6. *Тактика врача при гипоэффекте после интрастромальной имплантации кольца MyoRing:*
   А. Замена кольца MyoRing на другое большего диаметра.
   Б. Замена кольца MyoRing на другое меньшего диаметра.
   В. Замена кольца MyoRing на другое большей высоты.
   Г. Замена кольца MyoRing на другое меньшей высоты.

7. *Тактика врача при гиперэффекте после интрастромальной имплантации кольца MyoRing:*
   А. Замена кольца MyoRing на другое большего диаметра.
   Б. Замена кольца MyoRing на другое меньшего диаметра.
   В. Замена кольца MyoRing на другое большей высоты.
   Г. Замена кольца MyoRing на другое меньшей высоты.

8. *Тактика врача при эрозии роговицы после имплантации кольца MyoRing:*
   А. Назначение форсированных инстилляций кортикостероидных препаратов.
   Б. Назначение кератопротекторов.
   В. Назначение антибактериальных препаратов.
   Г. Назначение гипотензивных препаратов.

9. *Возможно ли менять положение кольца MyoRing внутри интрастромального кармана в раннем послеоперационном периоде?*
   А. Да.
   Б. Нет.

10. *Перечислите меры профилактики протрузии кольца MyoRing:*
   А. Формирование интрастромального кармана на глубине 50% от минимальной толщины роговицы.
   Б. Формирование интрастромального кармана на глубине 80% от минимальной толщины роговицы.
   В. Имплантация кольца MyoRing при минимальной толщине роговицы менее 350 мкм.

Г. Имплантация кольца MyoRing при минимальной толщине роговицы более 350 мкм.

11. *Какой вид анестезии используется при проведении интрастромальной имплантации кольца MyoRing?*
А. Интубационный наркоз.
Б. Местная анестезия.
В. Ретробульбарная блокада.

12. *Диаметр кольца MyoRing, мм:*
А. От 8 до 10.
Б. От 5 до 8.
В. От 10 до 11.
Г. От 3 до 5.

13. *Высота кольца MyoRing, мкм:*
А. От 100 до 200.
Б. От 200 до 400.
В. От 400 до 450.
Г. От 450 до 500.

14. *Имплантация кольца MyoRing 5/320 (диаметр, мм/высота, мкм) показана при среднем значении кератометрии, дптр:*
А. Более 52,0.
Б. От 48,0 до 52,0.
В. От 46,0 до 48,0.
Г. От 42,0 до 46,0.

15. *Имплантация кольца MyoRing 5/280 (диаметр, мм/высота, мкм) показана при среднем значении кератометрии, дптр:*
А. Более 52,0.
Б. От 48,0 до 52,0.
В. От 46,0 до 48,0.
Г. От 42,0 до 46,0.

16. *Имплантация кольца MyoRing 6/280 (диаметр, мм/высота, мкм) показана при среднем значении кератометрии, дптр:*
А. Более 52,0.
Б. От 48,0 до 52,0.
В. От 46,0 до 48,0.
Г. От 42,0 до 46,0.

17. *Имплантация кольца MyoRing 6/240 (диаметр, мм/высота, мкм) показана при среднем значении кератометрии, дптр:*
А. Более 52,0.
Б. От 48,0 до 52,0.
В. От 46,0 до 48,0.
Г. От 42,0 до 46,0.

18. *К осложнениям раннего послеоперационного периода относятся:*
А. Эрозия роговицы;
Б. Протрузия кольца MyoRing.
В. Децентрация кольца MyoRing.
Г. Кератит.

19. *К осложнениям позднего послеоперационного периода относятся:*
А. Эрозия роговицы.
Б. Протрузия кольца MyoRing.
В. Децентрация кольца MyoRing.
Г. Кератит.

20. *Тактика врача при протрузии кольца MyoRing:*
А. Удаление кольца MyoRing с последующей кератопластикой.
Б. Центрация кольца MyoRing.

21. *Кольцо MyoRing центрируется:*
А. По зрительной оси пациента.
Б. По оптической оси глаза.

### 3.5. Фемтолазерная сквозная кератопластика

Впервые в мире сквозную кератопластику выполнил Э. Цирм в 1905 г. (на территории нынешней Чешской Республики), при КК – R. Costroviejo (1936). В России пионером в кератопластике стал профессор В.П. Филатов, с 1922 по 1945 г. им и его учениками в Советском Союзе выполнено 800 трансплантаций роговицы.

На сегодня традиционная сквозная кератопластика остается основным способом лечения далекозашедшего КК (III-IV стадия), являясь наиболее успешной и результативной по сравнению с кератопластикой по поводу других заболеваний роговицы.

По мнению ряда авторов, СКП при КК в 98-100% случаев дает положительные биологические результаты. На сегодня это единственный радикальный метод лечения КК, дающий возможность получить высокую остроту зрения и максимально реабилитировать пациента [6]. Успех кератопластики зависит от ряда факторов: исходного состояния глаза перед операцией, качества донорского материала, техники хирургического вмешательства, иммунологического статуса реципиента и донора, течения послеоперационного периода (Федоров С. Н., Копаева В. Г., 1977). В последние годы благодаря совершенствованию техники СКП, улучшению послеоперационного ухода биологические исходы операции все более обнадеживающие [9].

Но в подавляющем большинстве случаев невысокая острота зрения не соответствует прекрасным биологическим результатам кератопластики при КК [30]. Одной из причин неудовлетворительного функционального результата СКП при прозрачном приживлении трансплантата являются остаточные аметропиии. Астигматизм различной степени после сквозной кератопластики отмечается в 100% случаев, в 10-38% требуется коррекция посткератопластических аметропий [17]. По мнению ряда авторов, основной причиной развития астигматизма после СКП являются несоответствие формы пересаженного трансплантата конфигурации трепанационного отверстия в роговице реципиента из-за трудности получения ровного, отвесного среза роговицы по всему кругу, без дорезания ножницами или алмазным лезвием, неточная произвольная предварительная фиксация

трансплантата, недостаточная адаптация послеоперационной раны, неравномерное наложение обвивного шва [52].

До сих пор остается актуальной проблема невысокой биомеханической стабильности послеоперационной раны из-за большой протяженности рубца, недостаточно точного сопоставления ткани донора и реципиента, продолжительного времени формирования рубца [32]. Считается, что заживление раны в роговице происходит более медленно по сравнению с большинством других тканей в организме, предположительно, из-за отсутствия сосудов. При проведении ОСТ после СКП в области послеоперационного рубца ряд авторов отмечает, что в 61% случаев наблюдается несоразмерность трансплантата и роговицы реципиента, которая приводит к расхождению краев рубца, вызывая индуцированный астигматизм и повышая частоту интраоперационных осложнений при формировании клапана в момент проведения последующих рефракционных операций [29]. Есть сообщения, что в 7,2% случаев после СКП наблюдается частичное или полное расхождение раны через 3 недели после снятия шва, несмотря на продолжительный срок после операции (в среднем 25 мес.) [19]. В 2,5% случаев после СКП происходит травматическое расхождение операционного рубца, в основном через 4 года, но в одной трети случаев даже через 6-13 лет [30]. Описываются случаи позднего спонтанного расхождения послеоперационных корнеальных ран через 17 и 56 лет после вмешательства.

К недостаткам традиционной СКП можно отнести сложность получения различных профилей разрезов, травмирование эндотелия, риск инфицирования роговицы [25].

В итоге совокупность всех этих факторов замедляет реабилитационный период после традиционной СКП, ограничивая качество жизни, профессиональную и социальную адаптацию пациентов [29].

Внедрение фемтосекундных лазеров в клиническую практику открыло новую страницу в трансплантации роговицы, что позволило улучшить клинико-функциональные результаты СКП [52]. Данная технология дает возможность формировать роговичные профили различных конфигураций, позволяющих увеличить площадь соприкосновения ткани донора и реципиента, улучшить заживление операционной раны. Доказано, что

особенностью заживления роговицы при использовании Fs-лазера с частотой следования импульсов 60 кГц является более выраженное рубцевание, создающее дополнительный каркас и укрепляющее роговицу после операции в отличие от формирования разреза с помощью трепана. По мнению ряда авторов, усиление процессов фиброзирования и ускоренное рубцевание в зоне выполнения разреза, возможно, является результатом стимулирующего воздействия лазера [9].

Срез роговицы с помощью лазера происходит на очень высоких скоростях, длительность воздействия импульса измеряется фемтосекундами, что позволяет разъединять молекулярные связи, избегая нагревания тканей. При выполнении данной процедуры фемтосекундным лазером происходит более качественное отделение роговичного слоя, получается срез с четко заданными краями и толщиной, технология компьютеризирована, что позволяет точно рассчитать объем воздействия и исключить случайные ошибки [19]. ФСЛ IntraLase FS 60кГц при СКП дает возможность выполнять сложные индивидуализированные разрезы с различными профилями края, обеспечивая их точную форму и размеры, повышает биомеханическую стабильность послеоперационной раны, уменьшает степень послеоперационного астигматизма, снижает вероятность инфекционных осложнений, повышает безопасность хирургического вмешательства [30].

**Использование медицинской технологии**

*Показания:*

- КК III-IV стадии (наличие рубцовых изменений)

*Противопоказания:*

*Относительные*

- Острый КК.

*Абсолютные*

1. Повышенное внутриглазное давление.
2. Воспалительные заболевания глаз в стадии обострения.
3. Общесоматические заболевания в стадии декомпенсации.

*Предоперационное обследование пациента:*

1. Анамнез.
2. Визометрия с коррекцией и без нее.

3. Авторефрактометрия.
4. Биомикроскопия.
5. Офтальмоскопия.
6. Тонометрия.
7. Эхобиометрия.
8. Ультразвуковое В-сканирование.
9. Компьютерная кератотопография.
10. Лазерная тиндалеметрия.
11. Оптическая когерентная томография переднего отрезка глаза.
12. Аберрометрия волнового фронта.
13. Исследование биомеханических свойств роговицы.
14. Конфокальная микроскопия.
15. Биометрия переднего отрезка с использованием сканирующего проекционного топографа Pentacam.

*Предоперационная подготовка пациента:*

- анализ общего состояния пациента, наличия абсолютных и относительных противопоказаний к проведению хирургического вмешательства, профилактика возможных осложнений соматического характера;
- психологическая подготовка - беседа с пациентом, разъяснение сути операции, возможных осложнений и последствий, особенностей послеоперационного консервативного лечения, необходимого для полного и окончательного выздоровления;
- подготовка глаза к операции: накануне вечером и утром перед операцией всем пациентам назначают инстилляции антибиотика для санации конъюнктивальной полости, в день операции двукратное инстиллирование р-ра фотила в конъюнктивальную полость для обеспечения стойкого сужения зрачка. Это необходимо для максимально возможной защиты хрусталика во время операции и для предотвращения спонтанного мидриаза.

*Анестезия*

- анестезиологическая подготовка начинается с проведения премедикации за 30 мин. до операции, направленной на снятие чувства тревоги, беспокойства больного. Она включет в себя внутримышечное введение атропина, антигистаминных препаратов (димедрол, супрастин, пипольфен), седативных (феназепам), обезболивающих (анальгин, трамадол). Дозы препаратов рассчитываются по принятым в анестезиологической практике стандартам в зависимости от возраста. Премедикация дополняется ретробульбарной анестезией 2,0 мл 2% раствора лидокаина и акинезией по методу М. М. Краснова;
- анестезия хирургического вмешательства - во время операции применяется нейролептаналгезия (фентанил, дроперидол, трамадол или баралгин). Мониторинг сердечной деятельности и гемодинамики осуществляется при помощи аппарата «МАИТ-01 (Данко)» (Россия). Для коррекции артериального давления используется пентамин, клофелин или дибазол;
- предподчтительно использование ингаляционного наркоза севораном.

**Хирургический инструментарий и оборудование, необходимые для выполнения операции**

Для формирования роговичных дисков при традиционной СКП используются механические поршневые трепаны и вакуумные трепаны «Barron».

Для формирования роговичного диска служит интерфейс (рис. 36).

а

б
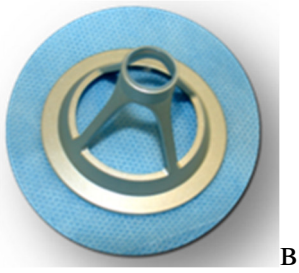
в

Рис. 36. Интерфейс: а – аспирационная система; б - сборное аспирационное кольцо; в - аппланационный конус

Для выкраивания трансплантата применяется искусственная передняя камера «Barron» (рис. 37), состоящая из трех частей:

- основания с пьедесталом для донорской ткани;
- держателя для ткани;
- фиксирующего кольца.

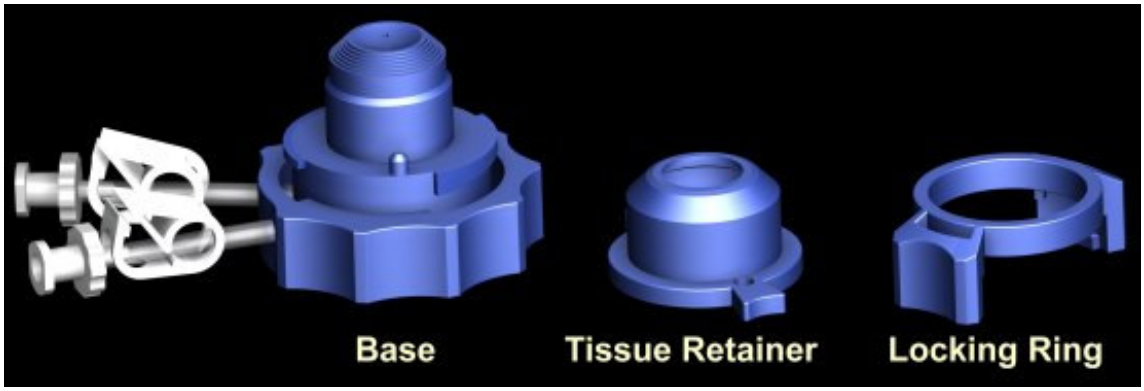


Рис. 37. Искусственная передняя камера «Barron»

Данная камера используется для надежного закрепления роговицы донора на подушке из вискоэластика, надувания ее и реза с эпителиальной стороны. Основание камеры имеет два порта с силиконовыми трубками, клапанами и переходниками. Любой порт может быть использован для подачи или аспирации расствора или воздуха под донорскую роговицу.

**Характеристика донорского материала**

Жизнеспособные донорские роговицы для консервации и сквозной трансплантации отбираются на основании функциональных показателей адреналиновой пробы (скринингового неинвазивного теста) и морфологических показателей биомикроскопической характеристики роговиц по шкале признаков. Для оценки возможности дальнейшей трансплантации донорской роговицы (морфометрические исследования плотности, площади, показателя гексагональности эндотелиальных клеток) используется кератоанализатор (Eye Bank KeratoAnalyzer) «Konan» (Япония).

**Хирургическая технология сквозной кератопластики при КК с использованием вакуумного трепана «Barron»**

Операционное поле обрабатывается раствором бетадина. После установки векорасширителя для фиксации глаза на сухожилие верхней и нижней прямых мышц накладывают швы-держалки.

*Техника операции.* Сквозную кератопластику с использованием вакуумного трепана «Barron» (d=8,0 мм) с интраоперационной профилактикой астигматизма по В. Г. Копаевой выполняют, ориентируясь на точку отметки центра роговицы. Трепан с проволочным перекрестьем в его просвете устанавливают на роговицу так, чтобы перекрестье совпадало с точкой центра на роговице. Ассистент с помощью специального шприца с возвратной пружиной поршня создает дозированный вакуум в опорном кольце трепана. Опора присасывается к роговице по периферии диаметра трепанации. После проверки прочности фиксации хирург одной рукой удерживает конструкцию, избегая нажима и наклонов, другой - вращает по часовой стрелке лезвие трепана, расположенное внутри опорного кольца с помощью четырех выступающих пластиковых рукояток. Полный поворот лезвия на 360º выдвигает режущую коронку на 0,25 мм. Вращение проводят до момента перфорации роговицы. Вакуум сбрасывают, снимают трепан. После удаления вакуумного кольца по краю отверстия в роговице остаются 16 радиальных полосок-вдавлений, которые используются как ориентир для шовной фиксации донорской роговицы. После фиксации консервированного склероороговичного комплекса в искусственной передней камере «Barron» формируют донорский трансплантат трепаном того же диаметра, которым вырезают роговицу реципиента. Трансплантат фиксируют 4 провизорными швами нитью нейлон 9,0 и непрерывным обвивным швом нитью нейлон 10,0.

**Технология фемтосекундной сквозной кератопластики с прямым роговичным профилем при КК III-IV стадии**

Операция фемтосекундной сквозной кератопластики с прямым роговичным профилем состоит из 3 этапов:

1-й этап операции - выкраивание роговичного диска с прямым профилем на донорском глазу с использованием фемтосекундного лазера. Боковой разрез роговицы выполняют от передней камеры кпереди до

эпителиальной поверхности роговицы, с углом цилиндрического бокового разреза относительно поверхности роговицы 90º, диаметром - 8,0-9,0 мм, глубиной - 1200 мкм. Энергия - 2,2 мкДж. Расстояние между импульсами лазера - 4, между уровнями разреза - 4 мкм.

2-й этап - выкраивание роговичного диска с прямым профилем на глазу реципиента с использованием фемтосекундного лазера по тем же параметрам, но с изменением начальной глубины разреза с учетом данных пахиметрии (600-800 мкм);

3-й этап – выделение донорского трансплантата при помощи шпателя и фиксация его в ложе реципиента 4 провизорными швами нитью нейлон 9,0 и непрерывным обвивным швом нитью нейлон 10,0.

**Технология фемтосекундной сквозной кератопластики с комбинированным роговичным профилем при КК III-IV стадии**

Роговичные диски с комбинированным профилем при использовании ФСЛ формируются согласно патенту РФ на изобретение № 2424786. Данный роговичный профиль сочетает в себе преимущества грибовидного и зигзагообразного профилей. Он удобен в исполнении, позволяет создавать трансплантат с максимальным наружным диаметром, чтобы захватить всю зону эктазии, и минимальным внутренним - для сохранения большей площади собственного заднего эпителия. Данный профиль обеспечивает оптимальное сопоставление тканей донора и реципиента, способствуя отличной адаптации самогерметизирующегося роговичного разреза. При фемтосекундной сквозной кератопластике (Fs-СКП) разрез начинается со стороны передней камеры, луч лазера движется по направлению вверх по окружности. Сначала производится задний боковой разрез, который представляет собой цилиндрический разрез от передней поверхности эндотелия до стромы, по запрограммированным параметрам. Затем делается ламеллярный разрез в форме кольца параллельно передней поверхности роговицы по введенным параметрам. В последующем выполняется боковой передний разрез от передней поверхности стромы до поверхности эпителия.

Операция фемтосекундной сквозной кератопластики с комбинированным роговичным профилем при КК III-IV стадии состоит из 3 этапов:

1-й этап – выкраивание роговичного диска с комбинированным профилем на донорском глазу с использованием фемтосекундного лазера;

2-й этап – выкраивание роговичного диска с комбинированным профилем на глазу реципиента с использованием фемтосекундного лазера;

3-й этап – выделение трансплантата и фиксация его в ложе реципиента.

*1-й этап операции.* Донорскую ткань помещают на пьедестал передним эпителием вверх, вводят вискоэластик под эндотелий. Закрепляют донорскую ткань с помощью фиксирующего кольца. После закрывания механизма искусственной передней камеры ее наполняют средой (Борзенка-Мороз) из флакона, в котором консервируется склеророговичный комплекс, через порт до состояния нормотонии роговицы, что необходимо для создания правильной и полной аппланации.

Аппланационную линзу, соединенную с лазерной системой, опускают, под контролем компьютерной программы делают сквозной разрез роговицы заданного профиля. Разрез начинается со стороны передней камеры, луч лазера движется вверх по окружности. Лазерный луч последовательно проходит задний эпителий, строму и передний эпителий. Фемтосекундным лазером выполняют интрастромальные разрезы посредством трехэтапной резекции (рис. 38). Сначала выполняется задний боковой разрез роговицы (3) от передней камеры в строму роговицы, с углом цилиндрического бокового разреза относительно поверхности роговицы 110-115º (α), диаметром – 6,3-7,5 мм (2), начальной – 900-1200, конечной глубиной – 350-370 мкм, затем ламеллярный несквозной разрез в форме кольца (4) параллельно передней поверхности роговицы, наружным диаметром – 7,8-9,1, внутренним – 6,2-7,4 мм на глубине – 380-400 мкм; с последующим передним боковым разрезом (5) с начальной глубиной – 410-430 мкм – от стромы кпереди до эпителиальной поверхности роговицы с углом цилиндрического бокового разреза относительно поверхности роговицы 90º (β), диаметром – 7,7-9,0 (1). Разница между внутренним и наружным диаметрами трансплантата составляет не менее 1,5 мм. Лазер программируют таким образом, чтобы вертикальный и ламеллярный разрезы частично перекрывали друг друга на 1 мм. Это необходимо для достижения высокого качества отделения трансплантата по краям среза. Энергия – 2,2 мкДж, расстояние между импульсами лазера 4, между уровнями разреза – 4 мкм.

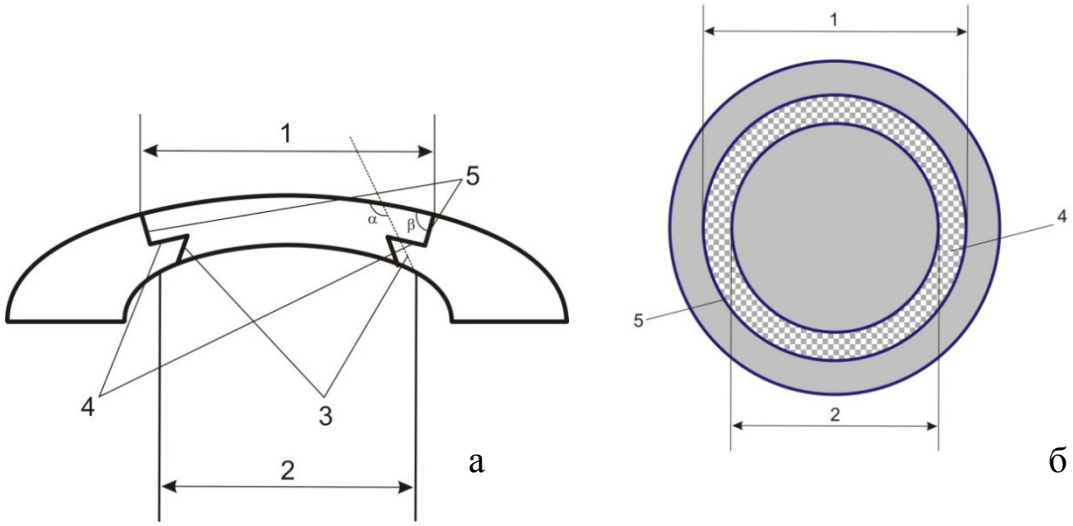


Рис. 38. Комбинированный профиль выкраиваемого роговичного диска:
а - поперечный срез; б - продольный срез

После формирования роговичного профиля аккуратно шпателем выделяют трансплантат (рис. 39).

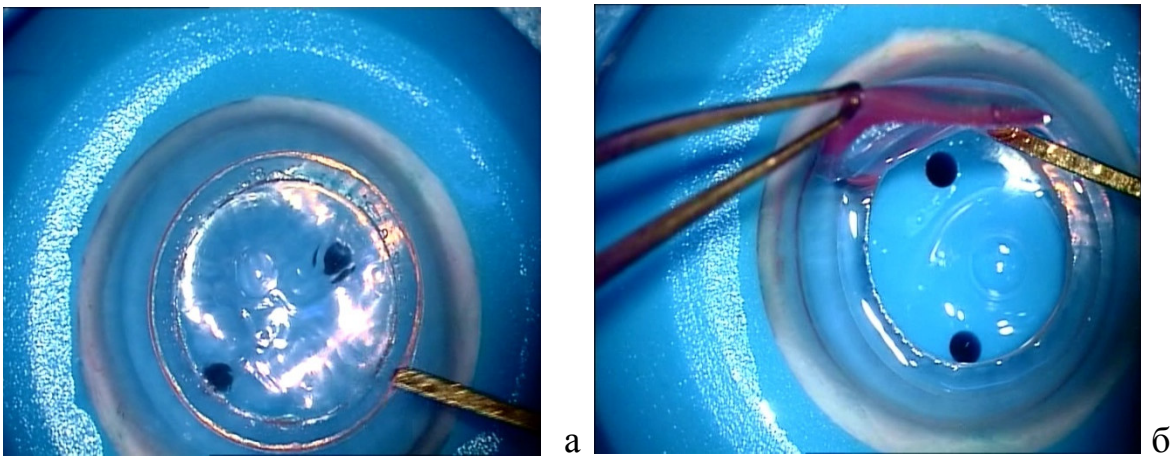


Рис. 39. Последовательные этапы выделения трансплантата

*2-й этап*. Выкраивание роговичного диска комбинированного профиля на глазу реципиента с использованием фемтосекундного лазера.

После установки векорасширителя для фиксации глаза на сухожилие верхней и нижней прямых мышц накладывают швы-держалки. Механическим трепаном d–7,0-7,5 мм, окрашенным 1% спиртовым раствором бриллиантовой зелени, наносят метку на роговицу для профилактики децентрации трансплантата (рис. 40).

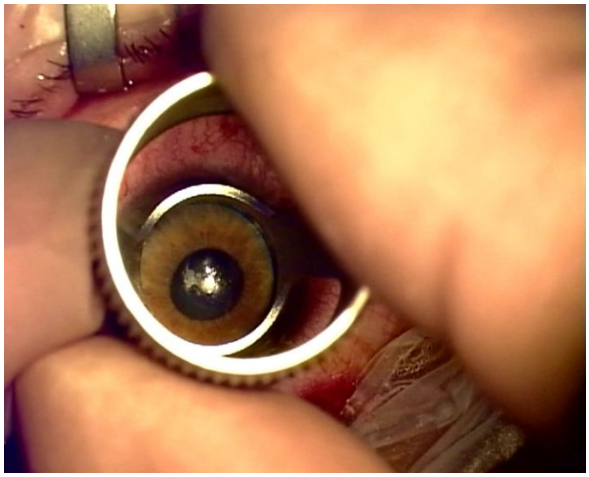

Рис. 40. Нанесение метки на роговицу

В программу компьютера, управляющего фемтосекундным лазером IntraLase, вводят параметры планируемого роговичного диска, аналогичные параметрам, по которым выкраивается донорский трансплантат, изменив глубину заднего бокового разреза с учетом пахиметрических данных. На склеру вокруг роговицы устанавливают сборное аспирационное кольцо интерфейса пациента, соединенное вакуумной трубкой с одноразовым шприцем (рис. 41).

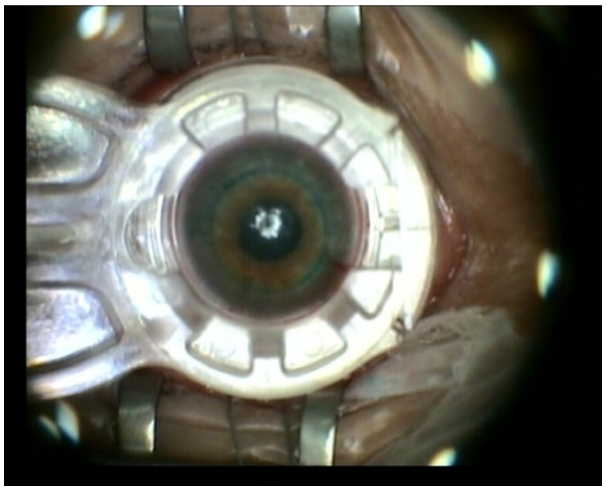

Рис. 41. Установка аспирационного кольца

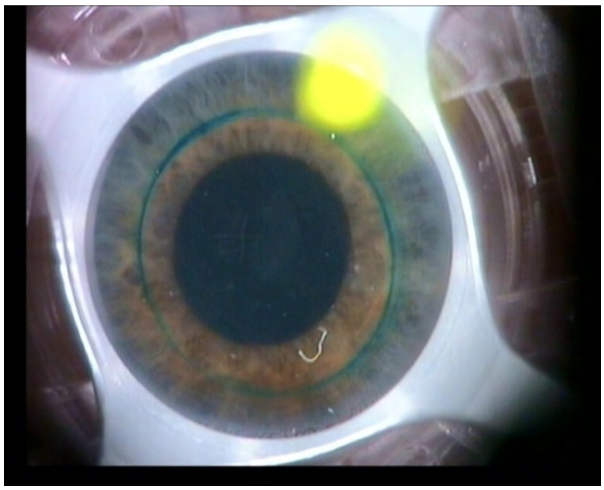

Рис. 42. Контакт аппланационного конуса с роговицей

Медсестра с помощью одноразового шприца интерфейса создает разрежение в аспирационной системе. Хирург убеждается, что кольцо фиксировано на склере в правильном положении. Затем конус с аппланационным стеклом помещают в направляющие установочной площадки, расположенной на выходе устройства наведения луча.

Под контролем микроскопа, вращая джойстик, опускают аппланационный конус через центр аспирационного кольца до контакта с роговицей (рис. 42).

Убедившись, что аппланационная линза выставлена точно по центру аспирационного кольца, разжимают рычаги кольца, и сборное аспирационное кольцо сжимает аппланационный конус. При оптимальной аппланации на дисплее лазера загорается зеленый светодиод, при максимально допустимой аппланации - красный. После этого хирург нажимает на педаль ножного выключателя для начала работы лазера.

Сначала выполняется задний боковой разрез роговицы от передней камеры в строму роговицы с углом бокового разреза относительно поверхности роговицы 110-115°, начальной – 600-800, конечной глубиной – 350-370 мкм, диаметром – 6,3-7,5 мм, энергией импульса – 2,2 мкДж, расстоянием между импульсами лазера – 4, расстоянием между каждым уровнем бокового разреза – 4 мкм (рис. 43).

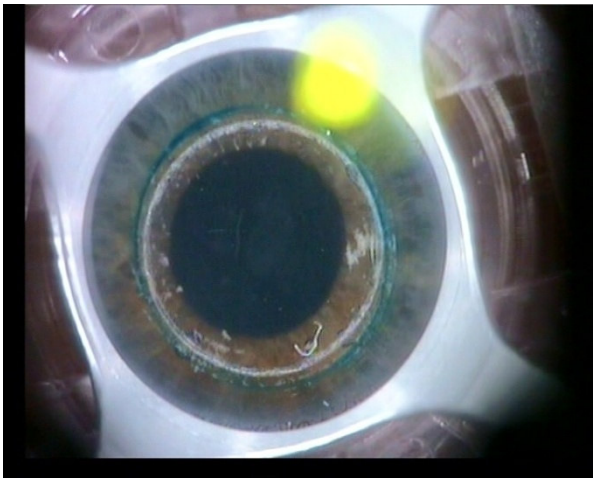

Рис. 43. Формирование заднего бокового разреза

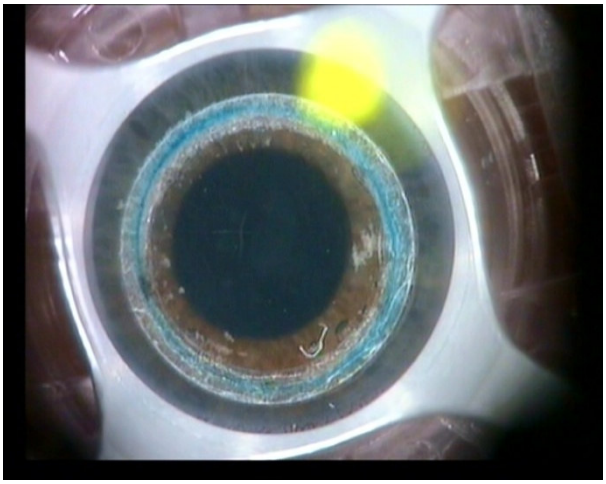

Рис. 44. Формирование ламеллярного разреза

Затем формируется ламеллярный разрез, с глубиной в роговице 380-400 мкм, наружным – 7,8-9,1, внутренним диаметром – 6,2-7,4 мм, энергией – 2,2 мкДж, расстоянием между точками по касательной – 4, между точками по радиусу – 4 мкм (рис. 44). В завершении производится передний боковой разрез роговицы от стромы кпереди до эпителиальной поверхности, с углом бокового разреза относительно поверхности роговицы – 90º, глубиной – 410-

430 мкм, диаметром – 7,7-9,0 мм, энергией – 2,2 мкДж, расстоянием между импульсами лазера – 4, между уровнями – 4 мкм (рис. 45).

За лазерным воздействием наблюдают в операционный микроскоп либо на дисплее лазерной установки. После завершения процедуры отсоединяют аспирационную систему и снимают вакуумное кольцо, затем выделяют роговичный диск шпателем (рис. 46).

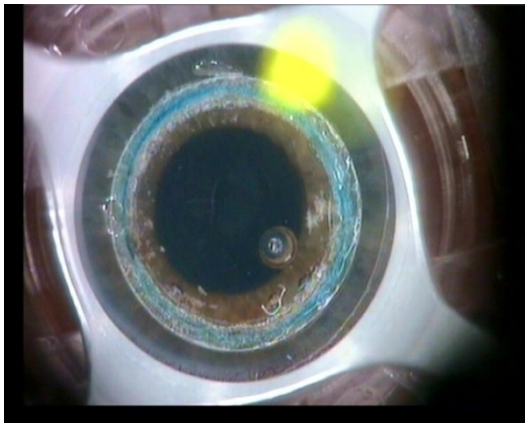

Рис. 45. Формирование переднего бокового разреза

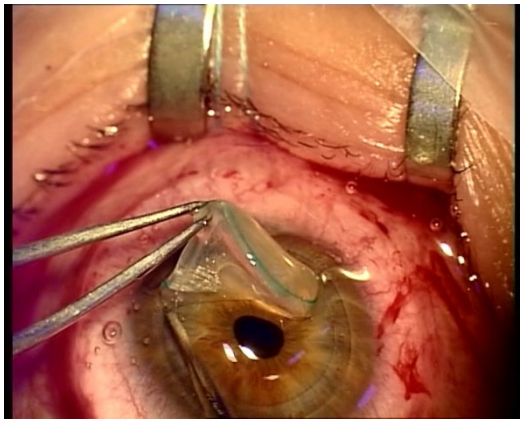

Рис. 46. Выделение роговичного диска реципиента

*3-й этап операции* - трансплантат переносят в ложе реципиента, фиксируют 4 узловыми провизорными швами нейлон 9,0, затем непрерывным обвивным швом нейлон 10,0 (рис. 47).

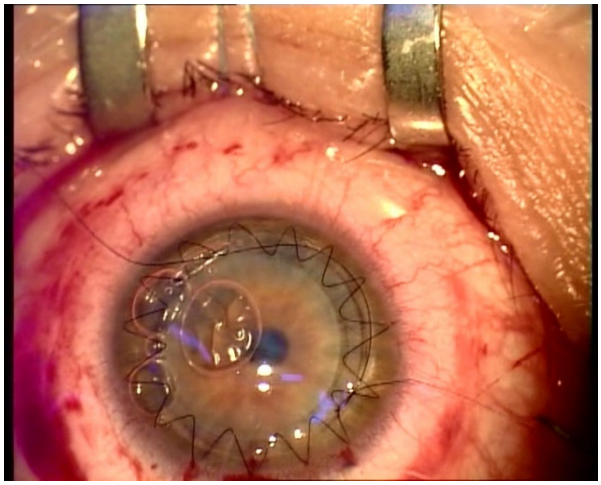

Рис. 47. Шовная фиксация трансплантата в ложе реципиента

В конъюнктивальную полость закапывают раствор тобрекса или витабакта. Под конъюнктиву производят инъекцию гентамицина с дексаметазоном, снимают векорасширитель. Операция заканчивается.

*Интраоперационные особенности*

В ходе операции возможна децентрация роговичного диска (целесообразно делать метку трепаном, окрашенным 1% спиртовым раствором бриллиантовой зелени, диаметром 7,0-7,5 мм, которая хорошо визуализируется на мониторе лазера и помогает избежать возможную децентрацию роговичного диска).

Из-за неравномерной толщины роговицы и наличия рубцовых изменений может быть неполное прорезание роговичного диска у реципиента, что требует дорезания роговицы алмазным ножом.

*Послеоперационное ведение пациентов*

В раннем послеоперационном периоде пациентам выполняют инстилляции антибактериальных препаратов (офтаквикс 0,5 % 4 раза в день), корнеопротекторов (баларпан, оквис 0,3 % 4 раза в день, корнерегель 2-3 раза в день). После эпителизации трансплантата – стероидные противовоспалительные препараты (раствор дексаметазона 0,1%) - 4 раза в день, инъекции р-ра дексаметазона 0,4 % по 0,5 мл № 5 под конъюнктиву, р-ра дексаметазона 1,0 мл на 10,0 мл 0,9% р-ра хлорида натрия внутривенно по № 3. При выписке рекомендуются инстилляции антибактериального, кортикостероидного препаратов, корнеопротектора - 4 раза в день в течение первого месяца. Затем антибактериальный, стероидный противовоспалительный препараты и корнеопротектор закапывают 3 раза в день в течение второго месяца. Рекомендуется использовать препараты искусственной слезы (хило-комод, систейн 3 раза в день) до 1 года. После выписки на 6-7-й день пациенты осматриваются через 1, 3, 6, 12 месяцев и далее 1 раз в год. Роговичный шов снимают в условиях операционной через 10-12 месяцев.

**Возможные осложнения и способы их устранения**

1. Фильтрация из операционной раны

Меры профилактики: оптимальное сопоставление ткани донора и реципиента, правильное наложение и соразмерное натяжение роговичного шва.

Тактика врача: наложение дополнительно или переложение роговичного шва.

2. Спонтанный мидриаз

Меры профилактики: перед операцией двукратное инстиллирование раствора фотила в конъюнктивальную полость для обеспечения стойкого сужения зрачка, адекватное анестезиологическое пособие, периферическая иридэктомия. Тактика врача: инстиллирование раствора фотила в конъюнктивальную полость.

3. Инфильтраты в области швов

Меры профилактики: соблюдение мер асептики и антисептики, предоперационная санация конъюнктивальной полости, послеоперационные инстилляции антибиотиков и антисептиков. Тактика врача: туширование инфильтратов 1% спиртовым раствором бриллиантовой зелени, инстилляции антибиотиков и антисептиков.

**Эффективность метода**

По описанной технологии Fs-СКП с 2008 по 2016 г. было прооперировано 293 пациента с КК III- IV стадии по Амслеру.

Использование Fs-лазера при СКП уменьшает травмирование роговичной ткани и, следовательно, ответную асептическую воспалительную реакцию на операционное вмешательство. Это отражается в клинических проявлениях послеоперационного периода.

У пациентов с первого дня после Fs-СКП роговичный синдром менее выражен по сравнению с традиционной СКП, после которой блефароспазм, болевой синдром, слезотечение, ощущение инородного тела в глазу сохраняются в течение 2-3 дней. Уменьшение степени выраженности воспалительной реакции после Fs-СКП, в сравнении с традиционной СКП, подтверждают данные лазерной тиндалеметрии на 4-5-й день после операции. Значение потока белка при Fs-СКП составляет 14,7±5,35 ф/мс. Это значительно меньше, чем при традиционной СКП, значение потока белка при которой возрастает до 68,91±10,51 ф/мс.

У пациентов после Fs-СКП наблюдается более быстрая полная эпителизация трансплантата на 1-2 сутки после операции (рис. 48), в отличие от традиционной СКП, при которой полная эпителизация наступает лишь на 3-5-й день. По мнению ряда авторов, это можно объяснить стимулирующим воздействием лазера.

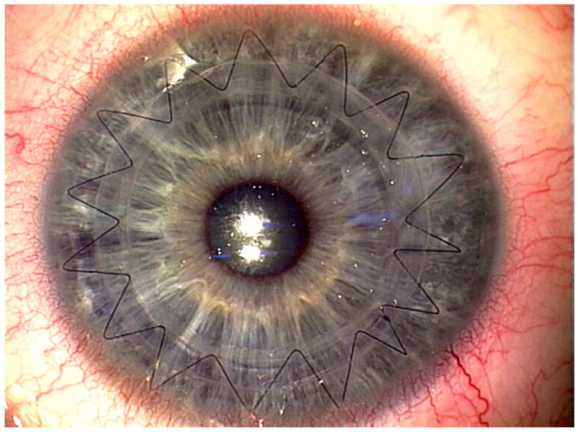

Рис. 48. Глаз пациента с КК III стадии на 2-й день после Fs-СКП

Послеоперационный период во всех случаях после Fs-СКП протекал спокойно, не было ни одного случая инфекционных осложнений, образования инфильтратов в области швов, так как минимизирован контакт с инструментами. На протяжении всего срока наблюдения трансплантаты остаются прозрачными.

Все пациенты в послеоперационном периоде отмечают субъективное улучшение зрения. Как некорригированная, так и корригированная острота зрения после Fs-СКП выше, чем после традиционной СКП на протяжении всего срока наблюдения. После снятия шва после Fs–СКП с комбинированным профилем некорригированная острота зрения несколько выше (0,48±0,173), чем после Fs-СКП с прямым профилем (0,35±0,238) и традиционной СКП (0,31±0,11). Соответственно данные остроты зрения составляют 0,48; 0,35 и 0,31. Прослеживаются более высокие показатели КОЗ при Fs-СКП непосредственно после операции, причем максимальные значения наблюдаются при комбинированном профиле (0,63±0,12), несколько ниже при прямом роговичном профиле (0,54±0,19) и наименьшие показатели – при традиционной СКП (0,34±0,11). К 12 месяцам показатели КОЗ практически выравниваются, но остаются выше при комбинированном роговичном профиле (0,77±0,21). После снятия шва во всех группах КОЗ

повышается, но максимальные значения отмечаются также при комбинированном профиле.

Значение цилиндрического компонента рефракции после Fs–СКП с комбинированным профилем колеблется от -0,75 до -6,0 дптр (в среднем- 3,25±1,0 дптр), существенно не изменяется после снятия шва (в 10-12 мес.) и на протяжении всего срока наблюдения. Это объясняется меньшим натяжением роговичного шва, так как комбинированный профиль предопределяет наилучшую герметизацию послеоперационной раны. При традиционной СКП цилиндрический компонент колеблется от 1,5 до 10,0 дптр (в среднем - 4,50±0,11 дптр), имея максимальные значения сразу после операции и уменьшаясь после снятия шва.

На ОСТ переднего отрезка глаза у пациентов после Fs–СКП просматривается превосходное качество реза роговичного диска, оптимальное сопоставление краев операционной раны, точное расположение трансплантата в ложе реципиента, в отличие от ОСТ при традиционной СКП, при которой отмечается большее зияние краев раны и не всегда точное сопоставление (рис. 49).

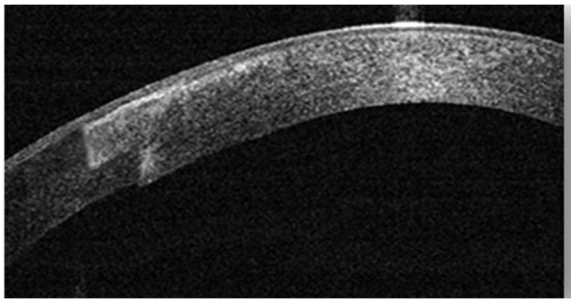

а

б

Рис. 49. Оптический срез роговицы после СКП:
а- Fs-СКП; б-традиционная СКП

По данным конфокальной микроскопии в послеоперационном периоде наблюдается более ранняя реинервация у пациентов после Fs–СКП (с 1,5 мес.). После традиционной СКП она появляется ближе к году. Это свидетельствует об ускоренном заживлении раны после фемтосекундной СКП. Отсутствие повреждающего воздействия ФСЛ подтверждает отсутствие ацеллюлярных зон в околорубцовой зоне. При конфокальной микроскопии зоны послеоперационного рубца через 1,5-2 года после Fs-СКП

в 100% случаев определяется четкий рубец с выраженной фибропластической реакцией, активацией волокон коллагена в глубоких и средних слоях стромы, что подтверждает усиленное фиброзирование после воздействия фемтосекундного лазера.

Таким образом, лучшие функциональные результаты получают после Fs-СКП с комбинированным роговичным профилем, отмечаются более высокие показатели как КОЗ, так и НКОЗ, а также уменьшение послеоперационного астигматизма, повышение биомеханических свойств роговицы, усиление прочности послеоперационного рубца.

Fs-СКП с комбинированным роговичным профилем при КК III-IV стадии дает возможность формировать трансплантат строго по заданным параметрам, обеспечивая точную форму и размер выкраиваемого роговичного диска, оптимальное сопоставление краев самогерметизирующейся операционной раны, повышает биомеханическую стабильность раны, снижает травму эндотелия. Все это позволяет улучшить заживление раны, обеспечивает лучшее качество оптики, более высокие зрительные результаты, уменьшает величину послеоперационного астигматизма и ускоряет зрительную реабилитацию. Отсутствие контакта роговицы с режущим инструментом снижает риск возможного инфицирования роговицы во время операции

**Тесты для самоконтроля**

1. *Показания к СКП:*
   А. Кератоконус II стадии.
   Б. Кератоконус III-IV стадии.
   В. Поверхностное помутнение роговицы.

2. *Относительные противопоказания Fs –СКП:*
   А. Толщина роговицы менее 400 мкм.
   Б. Острый кератоконус.
   В. Кератоконус IV стадии.

3. *Этиология кератоконуса:*
   А. Генетическая.

Б. Нейрогуморальная.
В. Иммуноаллергическая.
Г. Вирусная.
Д. Многофакторная.
Е. Все перечисленное.

4. *Для традиционной СКП характерны:*
А. Невысокая биомеханическая стабильность послеоперационной раны.
Б. Высокая биомеханическая стабильность послеоперационной раны.
В. Усиление прочности послеоперационного рубца.

5. *Для Fs-СКП характерно:*
А. Уменьшение степени выраженности послеоперационной воспалительной реакции.
Б. Увеличение степени выраженности послеоперационной воспалительной реакции.
В. Усиление прочности послеоперационного рубца.

6. *Для формирования комбинированного роговичного профиля при Fs-СКП выполняют роговичные разрезы посредством трехэтапной резекции, при этом сначала выполняют:*
А. Передний боковой разрез.
Б. Задний боковой.
В. Ламеллярный.

7. *Искусственная передняя камера «Barron» используется при:*
А. Fs-СКП.
Б. Традиционной СКП.

8. *При оценке донорской роговицы для возможности дальнейшей трансплантации используется:*
А. Конфоскан.
Б. Кератоанализатор.

9. *Профилактика спонтанного мидриаза:*

А. Закапывание мидриатиков перед операцией.

Б. Закапывание миотиков перед операцией.

В. Адекватное анестезиологическое пособие.

Г. Базальная иридэктомия.

10. *Какая среда используется для консервации донорской роговицы в России:*

А. Мак-Кери–Кауфман.

Б. Борзенка–Мороз.

В. Дюльбекко–Игла.

11. *Более ранняя реиннервация роговицы отмечается:*

А. После Fs –СКП.

Б. После традиционной СКП.

12. *Традиционный срок снятия шва с роговицы после СКП, месяц:*

А. 6 -8.

Б. 10-12.

В. 8-10.

13. *Признаки болезни трансплантата*

А. Отек, десцеметит трансплантата.

Б. Преципитаты на эндотелии.

В. Гипопион.

Г. Офтальмогипертензия.

Д. Задние синехии.

14. *Тактика при замедленной эпителизации трансплантата*

А. Обследование корнеальной пленки.

Б. Мягкая контактная линза.

В. Назначение тетрациклиновой мази.

Г. Назначение аутологичной сыворотки.

*15. Сроки нормальной эпителизации трансплантата после СК, день:*

А. 2-5.

Б. 5-7.

В. 7-10.

*16. Тактика при прорезании обвивного роговичного шва*

А. Снятие шва на сроках более 6 месяцев (при отсутствии дезадаптации роговичной раны);

Б. Снятие шва на сроках до 6 месяцев.

В. Наложение мягкой контактной линзы.

Г. Снятие прорезавшегося шва и наложение нового.

*17. Увеличение биомеханической прочности роговичного рубца после Fs-СКП с комбинированным профилем обусловлено:*

А. Увеличением площади соприкосновения ткани донора и реципиента.

Б. Конфигурацией профиля.

В. Усиленным фиброзированием.

*18. Назначение инстилляций раствора дексаметазона после СКП:*

А. Через 7 дней после операции.

Б. Через 5 дней.

В. После полной эпителизации трансплантата.

Г. После эпителизации большей площади трансплантата.

*19. Назначение заменителей искусственной слезы после СКП:*

А. Не рекомендуется.

Б. В течение 1-2 месяцев.

В. Продолжительно 6-12 месяцев.

*20. При предоперационной диагностике при КК перед Fs-СКП необходимо:*

А. Проведение конфокальной микроскопии.

Б. Осмотр глазного дна в лазерном отделении.

### 3.6. Фемтолазерная глубокая передняя послойная кератопластика

Сквозная кератопластика является самой распространённой в мире операцией по трансплантации ткани [19]. Она широко применяется при различных дистрофиях и помутнениях роговицы, однако имеет ряд недостатков, таких как высокий риск операционных и послеоперационных осложнений, характерных для операции по типу «открытого неба», длительная зрительная реабилитация, послеоперационный астигматизм высокой степени, отторжение и ограниченный срок жизни трансплантата, нарушение архитектоники переднего отрезка глаза, низкая прочность послеоперационного рубца [30].

Послойная пересадка роговицы, обладая целым рядом преимуществ, является перспективной. К ним относят: отсутствие риска эндотелиального отторжения, сохранную структуру переднего сегмента глаза, и как следствие-ускоренную зрительную реабилитацию, больший срок жизни трансплантата, снижение требований к отбору донорского материала, в частности к плотности эндотелиальных клеток (Малюгин Б.Э. и др., 2010; Javadi M. A. et al., 2010; Borderie V. M. et al., 2011). Ее выполняют при дистрофиях и помутнениях роговицы, не затрагивающих всю ее толщу, при наличии нормальной ПЭК и отсутствии дефектов десцеметовой мембраны. Как правило, это больные с КК III-IV стадий, помутнениями после инфекционных кератитов, травм и фоторефракционных вмешательств на роговице [9,32].

Тем не менее послойная кератопластика имеет ряд недостатков: техника операции сложнее, она более продолжительна по времени, имеется риск перфорации задних слоев роговицы и возможность помутнения интерфейса донор-реципиент [25].

Последний нивелируется, если производится полная замена стромы роговицы вплоть до десцеметовой мембраны (ДМ), т.е. операция проводится по методике глубокой передней послойной кератопластики. Однако ДМ весьма деликатна и легко травмируется в ходе оперативного вмешательства. Именно поэтому существенным стало предложение Anwar и Teichmann (2002) формировать так называемый «большой пузырь» из воздуха, отделяющий заднюю строму роговицы от ДМ, что упростило технологию, сделало её более прогнозируемой и способствовало популяризации [8].

**Использование медицинской технологии**

*Показания:*

1. КК III-IV стадии.
2. Вторичные кератэктазии после рефракционно-лазерных операций.
3. Поверхностные помутнения центральной зоны роговицы (после кератитов, травм, рефракционно-лазерных операций)

*Противопоказания:*

*Абсолютные*

1. Острый КК.
2. Рубец роговицы как следствие острого КК.
3. Некомпенсированное повышение ВГД.
4. Воспалительные заболевания глаза в стадии обострения.
5. Соматические заболевания в стадии декомпенсации.

*Относительные*

1. Помутнения в строме роговицы, возникшие вследствие пропитывания влагой передней камеры (ПК) в силу несостоятельности ДМ.
2. Наличие грубого помутнения (рубца) в зоне диаметра разреза (для фемтолазерной технологии)

**Материально-техническое обеспечение медицинской технологии**

1. Стандартное офтальмологическое оборудование для диагностики и операционной, набор микроинструментов для глазных операций.
2. ФСЛ IntraLase FS 60 кГц (AMO, США) или микрокератом PocketMaker (Dioptex, GmbH).
3. Роговичные трансплантаты.

Лекарственные препараты: стероидные противовоспалительные – дексаметазон 0,1% раствор; дезинфицирующие – водный раствор повидон – йода 5% (бетадин); анестезирующие препараты – раствор алкаина 0,5% или раствор инокаина 0,4% для инстилляций; антибактериальные препараты – витабакт 0,05% раствор для инстилляций, офтаквикс, тобрекс, кератопротекторы – корнерегель, солкосерил, баларпан.

**Методика хирургического лечения КК с применением ФСЛ IntraLase FS 60 кГц**

*Предоперационное обследование пациента:*

1. Анамнез.
2. Биомикроскопия.
3. Офтальмоскопия.
4. Визометрия.
5. Тонометрия.
6. Авторефрактометрия.
7. Ультразвуковая биометрия.
8. Кератотопография
9. ОКТ пахиметрия роговицы.
10. Подсчёт плотности эндотелиальных клеток с помощью эндотелиального микроскопа или конфокального сканирующего микроскопа.

*Предоперационная подготовка пациента*

Разъяснение пациенту сути имеющейся патологии, а также методики операции, ее возможных результатов, рисков и осложнений.

Перед операцией, за 30 минут, назначают однократную инстилляцию раствора современного антибиотика и трёхкратное закапывание 1% раствора пилокарпина гидрохлорида.

*Анестезия*

С учетом деликатности предстоящих манипуляций, наиболее оптимальным видом обезболивания для данного вида хирургического вмешательства является общая анестезия (Севоран), которая обеспечивает максимальную иммобилизацию пациента. Однако при наличии противопоказаний или серьёзных технических сложностей возможно применение проводниковой анестезии (ретробульбарная блокада 0,5% новокаином).

**Хирургическая техника глубокой передней послойной кератопластики**

Вначале с помощью вакуумного пробойника (Barron, Katena, USA) из роговично-склерального кольца донорского глаза, заготовленного в консервационной среде Борзенка–Мороз, выкраивают трансплантат необходимого диаметра и помещают его в среду до успешного формирования ложа в роговице реципиента.

В роговице реципиента с помощью вакуумного трепана (Barron, Katena, USA) выполняют несквозной кольцевидный разрез приблизительно на 2/3 толщины роговицы. С помощью ножа с округлым рабочим краем расслаивают роговицу по плоскости, начиная со дна сформированного трепаном разреза, и удаляют полученный роговичный диск. Далее в задней строме офтальмологическим лезвием делают разрез длиной 1 мм, стремясь по глубине максимально приблизиться к ДМ реципиента. Из дна разреза с помощью тупого шпателя по направлению к центру роговицы формируют интрастромальный тоннель длиной 3 мм. В тоннель вводят тупоконечную канюлю с отверстием, обращённым в сторону ДМ, через которую подают стерильный воздух в объёме 1,0 мл до момента формирования «большого пузыря», отделяющего ДМ от остаточной стромы. В сформированный пузырь иглой калибра 30G вводят когезивный вискоэластик (1% гиалуронат натрия). Далее с помощью роговичных ножниц иссекают задние слои стромы. После успешного формирования ложа в роговице реципиента от трансплантата пинцетом отделяют ДМ. Трансплантат фиксируют в ложе непрерывным швом по стандартной методике. Операцию завершают субконъюнктивальным введением дексаметазона (0,04% - 0,3 мл) и гентамицина (0,4% - 0,2 мл).

***Хирургическая техника глубокой передней послойной фемтокератопластики***

По данным ОКТ пахиметрии роговицы реципиента (Visante OCT, Ziess, Germany) рассчитывают положение разрезов. Глубину горизонтального разреза вычисляют как значение минимальной толщины роговицы за вычетом 100 мкм. Эта дистанция является безопасной для эндотелия и исключает риск проникновения в переднюю камеру. Глубину несквозного

заднего кольцевидного разреза определяют таким образом, чтобы он начинался не менее чем в 70 мкм от задней поверхности роговицы в искомой зоне диаметра.

Вначале с помощью фемтосекундного лазера из роговично-склерального кольца донорского глаза выкраивают трансплантат с профилем края по типу «шляпки гриба». Диаметр трансплантата на 0,1 мм превышает запланированный диаметр ложа реципиента. Рекомендуется задавать положение разрезов таким образом, чтобы они пересекались на 10-20 мкм, что обеспечивает качественное отделение трансплантата. Трепанация проводится с задней поверхности роговицы. Ее начало задают на дистанции 1000-1050 мкм от передней поверхности, что связано с гидратацией трансплантата при хранении в консервационной среде Борзенка–Мороз.

Используют следующие параметры фемтосекундного лазера: для заднего среза – расстояние между точками/рядами – 2 мкм, энергия – 2,0 мкДж, угол – 90˚; для горизонтального компонента трепанационного среза – расстояние между точками/рядами – 4 мкм, энергия – 1,5 мкДж; для переднего среза – расстояние между точками/рядами – 2 мкм, энергия – 1,5 мкДж, угол – 90° (рис. 50).

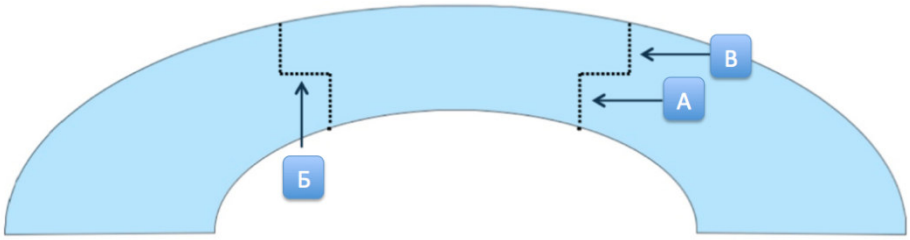


Рис. 50. Схема расположения разрезов в роговице реципиента при проведении сквозной фемтокератопластики: А – сквозной задний срез; Б – горизонтальный компонент трепанационного среза; В – передний срез

Глубину горизонтального компонента трепанационного среза, формируемого в роговице донора (толщине «шляпки гриба»), рассчитывают, умножая глубину горизонтального среза, запланированного для роговицы реципиента, на коэффициент гидратации, который определяет после интраоперационной ультразвуковой пахиметрии трансплантата. Так, если горизонтальный срез выполняется в роговице реципиента на глубине 300

мкм, а толщина трансплантата в центральной зоне – 750 против 500 мкм, принятых за среднее значение для деэпителизированной здоровой роговицы, то коэффициент гидратации будет равен 1,5 (750/500), а горизонтальный срез следует проводить в роговице донора на глубине 300×1,5=450 мкм.

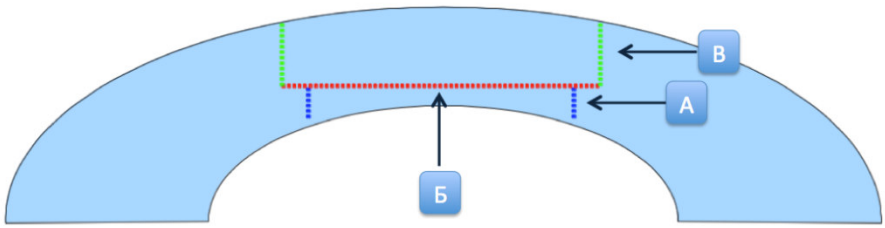


Рис. 51. Схема расположения разрезов в роговице реципиента при проведении глубокой передней послойной фемтокератопластики:
А – несквозной задний срез; Б – полный ламеллярный (горизонтальный) срез; В – передний срез

В роговице реципиента с помощью фемтосекундного лазера формируют разрезы по следующей схеме (рис. 51): несквозной задний разрез диаметром 7, полный ламеллярный разрез диаметром 8,1, передний вертикальный разрез диаметром 8 мм (рис. 52). Диаметры могут варьироваться в зависимости от особенностей глаза. Полученный роговичный диск удаляют с помощью пинцета (рис. 53, а). Далее, начиная со дна несквозного заднего разреза с помощью тупого шпателя по направлению к центру роговицы формируют интрастромальный тоннель длиной 3 мм (рис. 53, б). В тоннель вводят тупую канюлю с отверстием, обращённым в сторону ДМ, через которую подают стерильный воздух в объёме 1,0 мл (рис. 54, а) до момента формирования «большого пузыря» (рис. 54, б), отделяющего ДМ от остаточной стромы. В сформированный пузырь иглой калибра 30G вводят когезивный вискоэластик (1% гиалуронат натрия). С помощью роговичных ножниц проводят крестообразное рассечение задней стромы (рис. 55, а), причём иссечение выполняют таким образом, что вертикальный разрез является продолжением несквозного заднего разреза, сформированного лазером. Используют следующие настройки: для заднего среза - расстояние между точками/рядами – 2 мкм, энергия – 1,5 мкДж, угол – $90^0$; для горизонтального среза - расстояние между точками/рядами – 4 мкм, энергия–

1,5 мкДж; для переднего среза - расстояние между точками/рядами – 2 мкм, энергия –1,5 мкДж, угол – $90^0$. После успешного формирования ложа в роговице реципиента (рис. 55, б) ДМ удаляют с трансплантата помощью пинцета. Трансплантат фиксируют в ложе непрерывным швом по стандартной методике (рис. 56).




Рис. 52. Техника выполнения глубокой передней послойной фемто-кератопластики: а - несквозной задний разрез (указан стрелкой) сформирован в роговице реципиента, начало формирования ламеллярного среза; б - сформированы полный ламеллярный и передний (указан стрелкой) разрезы

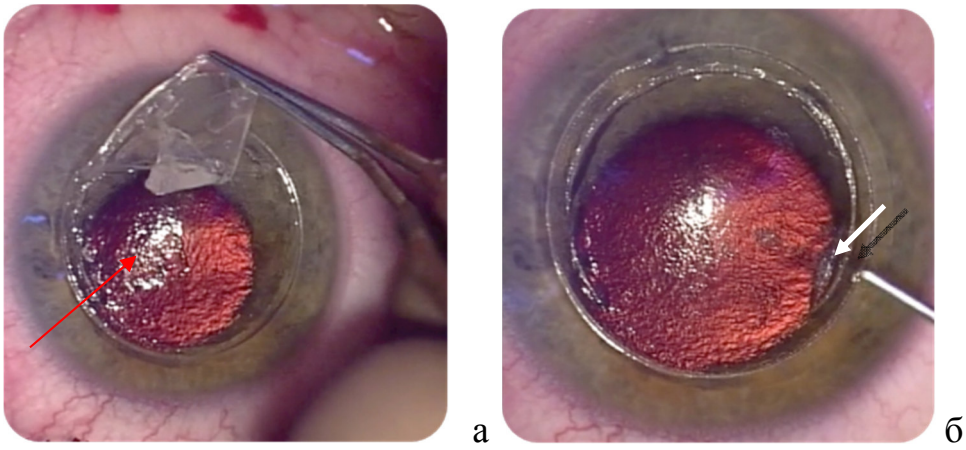


Рис. 53. Техника выполнения глубокой передней послойной фемтокератопластики: а - роговичный диск удалён пинцетом; б - тоннель (указан стрелкой) сформирован в задней строме

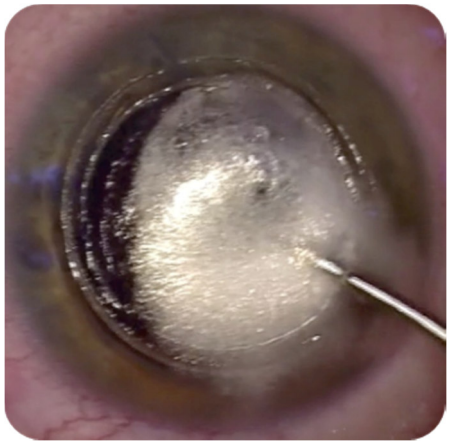

а

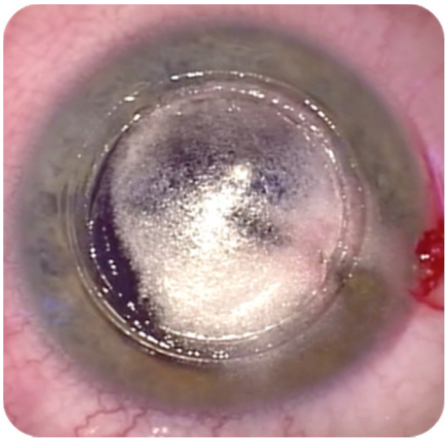

б

Рис. 54. Техника выполнения глубокой передней послойной фемто-кератопластики: а - введение воздуха; б - сформирован «большой пузырь»

а

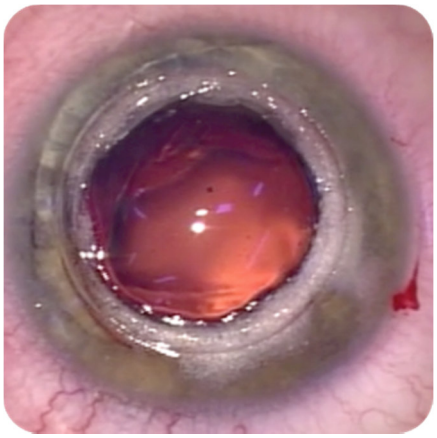

б

Рис. 55. Техника выполнения глубокой передней послойной фемто-кератопластики: а - крестообразное рассечение задней стромы;
б - в ложе реципиента край разреза сформирован по типу «шляпки гриба», отсутствует видимая остаточная ткань на ДМ

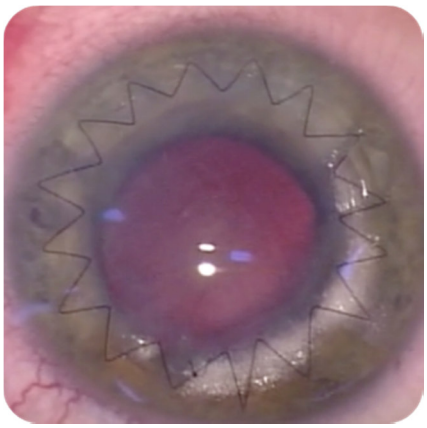

Рис. 56. Техника выполнения глубокой передней послойной фемто-кератопластики. Трансплантат фиксирован в ложе непрерывным швом

Описанная схема нанесения разрезов позволяет всего за 2 старта фемтосекундного лазера выкроить ложе в роговице реципиента и трансплантат со сложным профилем по типу «шляпки гриба». Предложенный алгоритм минимизирует риск перфорации ДМ на этапах удаления поверхностных слоёв роговицы и при введении воздуха в заднюю строму, т.к. исключает использование острых инструментов, а положение разрезов, выполненных с помощью лазера, точно рассчитывается.

*Ведение послеоперационного периода*

В послеоперационном периоде используют следующую схему лечения. С первых суток после операции подконъюнктивально вводят дексаметазон (0,04% - 0,5 мл) 1 раз в день до завершения эпителизации трансплантата. После завершения эпителизации назначают инстилляции дексаметазона (0,1%) 6 раз в день в первую неделю, 5 раз в день – во вторую, и так далее до 1 раза в неделю до полной отмены. С первых суток и до 2 недель проводят инстилляции современного антибиотика (офтаквикс, вигамокс) 4 раза в день. Кератопротекторы и увлажняющие капли (баларпан, хило-комод) назначают 4 раза в день до 3 месяцев. После операции пациентов осматривают ежедневно, после выписки проводят контрольные обследования через 1, 3, 6, 12, 24, 36 месяцев.

Шов снимается в сроки от 6 до 18 месяцев. При значении послеоперационного астигматизма менее 3 дптр, отсутствии неоваскуляризации и хорошей эпителизации шва рекомендуется позднее снятие на сроке 15-18 месяцев. При значении послеоперационного астигматизма более 3 дптр рекомендуется раннее снятие шва: 6-7 месяцев – для фемтокератопластики и 11-12 месяцев – для мануальной.

При значительном постоперационном астигматизме возможно применение рефракционно-лазерных методов коррекции, таких как ЛАЗИК, Фемто-ЛАЗИК, ФРК. При регулярном астигматизме или/и миопии высокой степени эффективна факоэмульсификация с имплантацией торической ИОЛ. Последовательное применение указанных методов также может являться методом выбора при наличии показаний.

**Возможные осложнения и способы их устранения**

*Интраоперационные осложнения.*

Перфорация ДМ может привести к переходу на СКП и ко всем, связанным с ней рискам. Она может случиться на этапе как удаления поверхностных слоёв роговицы, так и введения воздуха в заднюю строму. Однако чаще всего происходит в ситуациях, когда не удаётся получить «большой пузырь» и приходится проводить мануальную очистку ДМ.

Описанная фемтолазерная технология позволяет стандартизировать большую часть хирургических этапов. И лишь успешность формирования «большого пузыря», являющаяся фактором, во многом определяющим успех всей операции, все ещё остаётся сложно прогнозируемой величиной. Далеко не всегда удаётся добиться желаемого результата с первого введения воздуха, порой требуется многократное повторение процедуры. По нашим данным, частота успешного формирования «большого пузыря» составляет от 74,3 до 85,7%.

*Профилактика.* Так как многократное введение воздуха в строму роговицы может привести к ее имбибиции и потере визуального контроля в центральной зоне, что усложняет дифференцировку «большого пузыря», то необходимо ввести небольшой пузырек воздуха в переднюю камеру глаза (ПК). Если пузырёк виден на периферии, это указывает на то, что «большой пузырь» сформирован. Если введенный воздух скапливается в центре, это свидетельствует об отсутствии успеха. Если не удается сформировать «большой пузырь», необходимо перейти к мануальной очистке ДМ. Для этого вводят браншу роговичных ножниц в тоннель для подачи воздуха и рассекают строму. Захватив пинцетом край разреза, шпателем начинают отсепаровку стромы от ДМ. Слой за слоем тупым методом отделяют остаточную ткань основного вещества роговицы от ДМ, пока не будут достигнуты пре-ДМ слои. Это очень кропотливая и длительная процедура. Операция может продолжаться до 2-2,5 часа.

При использовании данного метода частота микроперфораций ДМ (<1мм) составляет, по нашим данным, от 11,4 до 20,3%. При получении микроперфорации не стоит сразу переходить к технике СКП, можно оставить эту зону, ввести небольшой объём воздуха в ПК и продолжить с другого участка. Такой подход позволяет добиться успеха в большинстве случаев.

Операцию завершают воздушной тампонадой ПК для обеспечения адаптации ДМ к трансплантату.

*Тактика врача.* В случае макроперфорации (от 2,9 до 6,8% в нашей практике) возникает необходимость конвертировать технику в сквозную кератопластику.

**Эффективность использования медицинской технологии**

Для оценки эффективности фемтолазерного метода нами сделаны 34 операции глубокой передней послойной фемтокератопластики. В контрольную группу включено 35 случаев глубокой передней послойной кератопластики, выполненной по общепринятой мануальной методике. Результаты проанализированы и статистически обработаны.

При проведении глубокой послойной кератопластики в основной группе «большой пузырь» удается сформировать в 85,7, в контрольной – в 74,3%, соответственно. Применение мануального метода в основной группе требуется в 14,3, в контрольной – в 25,7% случаев. Таким образом, применение ФСЛ в глубокой передней послойной кератопластике позволяет снизить количество случаев перфорации ДМ на 11,4 и количество операций, конвертированных в СКП, с 9,5 до 2,9%.

Во всех 69 случаях (100%) достигается прозрачное приживление трансплантата.

У пациентов основной группы к сроку наблюдения 1 год средние показатели НКОЗ и КОЗ равны 0,29±0,19 и 0,66±0,15, соответственно. Максимальная КОЗ, которую удалось достичь в результате проведения фемтолазерной глубокой передней послойной кератопластики, составляет 1,0 у 2 пациентов. В контрольной группе к сроку наблюдения 1 год показатели НКОЗ и КОЗ – 0,26±0,2 и 0,54±0,18, соответственно. Эти показатели являются сопоставимыми ($p>0,05$). Максимальная КОЗ, которая получена в результате проведения глубокой передней послойной кератопластики, составляет 1,0 у 2 пациентов.

На сроке 6 месяцев после операции среднее значение НКОЗ и КОЗ в основной группе равняется 0,21±0,17 и 0,54±0,15, а в группе контроля – 0,12±0,13 и 0,42±0,15, соответственно. Статистический анализ данных показывает, что разница в значениях некорригированной ($p=0,031$) и корригированной ($p=0,023$) остроты зрения на этом сроке наблюдения

является достоверной, что свидетельствует о более быстрой зрительной реабилитации пациентов в основной группе.

Статистический анализ послеоперационных значений НКОЗ и КОЗ на сроке наблюдения 1 год подтверждает отсутствие значимой разницы между этими показателями в основной и контрольной группах (p>0,05).

На сроке 1 год значение послеоперационного астигматизма соответствует 3,7±1,38 дптр в группе фемтокератопластики и ниже, чем в контрольной группе (4,82±1,92 дптр, p=0,04). Потеря эндотелиальных клеток на сроке 1 год составляет 7,4% в основной группе и 6,1 – в контрольной. Статистический анализ полученных данных показывает отсутствие значимой разницы между этими показателями в исследуемых группах (p>0,05).

В основной группе значение минимальной ОКТ пахиметрии до операции – 377±31, через год – 506±20 мкм. В контрольной – 366±27 и 521±28 мкм, соответственно. Полученные данные доказывают, что используемые методы позволяют восстановить физиологическую толщину роговицы в зоне трансплантации.

На сроке 1 год после операции измеряемое количество остаточной задней стромы составляет в среднем 25±4 в основной группе и 25±5 мкм – в контрольной, что соотносится с толщиной ДМ и свидетельствует о практически полном замещении поражённой ткани донорским материалом.

Таким образом, применение метода фемтолазерной глубокой передней послойной кератопластики для лечения пациентов с кератоконусом позволяет формировать трансплантат и ложе в роговице реципиента всегда одинаковой круглой формы, что обеспечивает хорошую адаптацию тканей, достоверное уменьшение значений послеоперационного астигматизма и в 100% случаев приводит к прозрачному приживлению трансплантата на сроке наблюдения до 2 лет, при этом методика не имеет рисков интраоперационных осложнений и безопасна для эндотелия.

**Тесты для самоконтроля**

1. *Показания к глубокой передней послойной кератопластике:*

   А. Кератоконус III-IV стадии.

   Б. Острый кератоконус.

   В. Поверхностные помутнения центральной зоны роговицы.

Г. Дистрофия Фукса.

2. *Противопоказания к глубокой передней послойной фемто-кератопластике:*
   А. Вторичные кератэктазии после рефракционно-лазерных операций.
   Б. ЭЭД роговицы.
   В. Поверхностные помутнения центральной зоны роговицы.
   Г. Грубый рубец в зоне диаметра трепанации.

3. *Какой вид анестезии предпочтителен для проведения глубокой передней послойной кератопластики:*
   А. Эпибульбарная.
   Б. Внутрикамерная.
   В. Ретробульбарная.
   Г. Общий наркоз (Севоран).

4. *На какой дистанции от задней поверхности роговицы формируют горизонтальный срез при выполнении глубокой передней послойной фемтокератопластики по описанной методике,* мкм*:*
   А. 50.
   Б. 70.
   В. 100.
   Г. 150.

5. *На сколько мм диаметр роговичного трансплантата может быть больше диаметра роговичного ложа реципиента:*
   А. 0,1-0,5.
   Б. 2,0.
   В. Должны быть одинаковыми.
   Г. Нет правильного варианта.

6. *Каково предназначение несквозного заднего разреза при выполнении глубокой передней послойной фемтокератопластики по описанной методике*

А. Ограничивает выход воздуха на периферию роговицы.

Б. Позволяет отказаться от применения острых инструментов при введении воздуха в заднюю строму.

В. Снижает величину послеоперационного астигматизма.

Г. Увеличивает прочность рубца.

7. *Каково значение сложного профиля среза при выполнении глубокой передней послойной фемтокератопластики:*

А. Увеличивает площадь соприкосновения поверхностей.

Б. Позволяет отказаться от применения острых инструментов при введении воздуха в заднюю строму.

В. Снижет величину послеоперационного астигматизма.

Г. Увеличивает прочность рубца.

8. *Каковы преимущества фемтолазерной трепанации:*

А. Идеально круглая форма трепанации.

Б. Позволяет получить разрез при грубых рубцах.

В. Снижает величину послеоперационного астигматизма.

Г. Увеличивает прочность рубца.

9. *Каковы недостатки сквозной кератопластики:*

А. Высокий послеоперационный астигматизм.

Б. Низкая прочность послеоперационного рубца.

В. Возможность помутнения интерфейса донор–реципиент.

Г. Возможность перфорации десцеметовой мембраны.

10. *Каковы преимущества глубокой передней послойной кератопластики перед сквозной:*

А. Меньший риск интраоперационных осложнений.

Б. Меньший послеоперационный астигматизм.

В. Больший шанс приживления трансплантата.

Г. Больший срок жизни трансплантата.

11. *Какими преимуществами обладает глубокая передняя послойная фемтокератопластика перед глубокой передней послойной кератопластикой, выполненной по мануальной технологии:*

А. Больший срок жизни трансплантата.

Б. Больший шанс приживления трансплантата.

В. Более быстрая зрительная реабилитация.

Г. Меньший послеоперационный астигматизм.

12. *Оптимальный объём воздуха для формирования большого пузыря, мл*:

А. 1.

Б. 2.

В. 5.

Г. 10.

13. *Каким образом можно идентифицировать "большой пузырь" в сомнительных случаях:*

А. Ввести раствор трепанового синего в ПК.

Б. Ввести раствор бриллиантового зеленого в ПК.

В. Ввести небольшой пузырёк воздуха в ПК.

Г. Ввести раствор трепанового синего в ПК в "большой пузырь".

14. *Какова тактика при невозможности формирования "большого пузыря"*

А. Конвертировать операцию в СКП.

Б. Ввести в строму когезивный вискоэластик.

В. Выполнить мануальную сепарацию десцеметовой мембраны.

15. *Какова тактика при микроперфорации десцеметовой мембраны при мануальной ее сепарации:*

А. Конвертировать операцию в СКП.

Б. Заполнить ПК вискоэластиком и продолжить мануальную сепарацию с другого участка.

В. Заполнить ПК вискоэластиком и продолжить мануальную сепарацию с того же участка.

Г. Ввести небольшой пузырёк воздуха в ПК и продолжить мануальную сепарацию с другого участка.

16. *Какова тактика при макроперфорации ДМ при мануальной ее сепарации:*

А. Конвертировать операцию в СКП.

Б. Заполнить ПК вискоэластиком и продолжить мануальную сепарацию с другого участка.

В. Заполнить ПК вискоэластиком и продолжить мануальную сепарацию с того же участка.

Г. Ввести небольшой пузырёк воздуха в ПК и продолжить мануальную сепарацию с другого участка.

17. *При астигматизме менее 3 дптр и отсутствии осложнений рекомендуется снятие шва в срок, месяц:*

А. 6-7.

Б. 8-9.

В. 12-15.

Г. 15-18.

18. *При астигматизме более 3 дптр после глубокой передней послойной кератопластики рекомендуется снятие шва в срок, месяц:*

А. 6-7.

Б. 8-9.

В. 12-15.

Г. 15-18.

19. *В послеоперационном периоде после глубокой передней послойной кератопластики при типичном клиническом течении применяют:*

А. Дексаметазон по убывающей схеме.

Б. Современные НПВС.

В. Современные антибиотики.

Г. Кератопротекторы.

## Ответы к тестам для самоконтроля

| Номер вопроса | Номер главы | | | | | | |
|---|---|---|---|---|---|---|---|
| | **1-2** | **3.1** | **3.2** | **3.3** | **3.4** | **3.5** | **3.6** |
| 1 | В | Д | Б, В, Г | Е | Г | Б | А, В |
| 2 | В | А | А, Б | Д | Б, В | Б | Б, Г |
| 3 | В | Б | А | А, В | Б, В. Г | Е | Г |
| 4 | А | А | А | А, В | А, В | А | В |
| 5 | Б | А | В | Г | Г | А, В | А |
| 6 | А | Б | А | А, Б | Б, В | Б | А, Б |
| 7 | Г | А | Б | В | А, Г | А, Б | А, Г |
| 8 | В | В | Б | Д | Б, В | Б | А, В, Г |
| 9 | Г | В | В | Г | А | Б, В, Г | А, Б |
| 10 | Д | А | А | В | Б | Б | А, В, Г |
| 11 | Б | Б | Б | А | Б | А | В, Г |
| 12 | А | Б | А, Г | А | Б | Б | А |
| 13 | В | Г | Б | Е | Б | А, Б | В |
| 14 | Б, Г | В | А | В | А | А, Б, Г | В |
| 15 | В | Б | Б | Б | Б | А | Г |
| 16 | А | В | Б | В | В | А, Г | А |
| 17 | А | С | Д | А | Г | А, Б, В | Г |
| 18 | В | Г | А | А | А, В, Г | В | А |
| 19 | В | Б | В | А, Б | Б | В | А, В, Г |
| 20 | А | Б | А | Б | А | А, Б | |
| 21 | | | А | А | А | | |

***Список цитируемой литературы***


1. Абугова Т. Д. Ранняя диагностика и медицинская реабилитация больных кератоконусом средствами контактной коррекции зрения: автореф. дис… канд. мед. наук / Т. Д. Абугова. М., 1986. 17 с.
2. Абугова Т. Д. Клиническая кератопластика при кератоконусе / Т. Д. Абугова // Глаз. 1999. № 1. С. 16.
3. Аветисов С.Э. Конфокальная микроскопия роговицы при кератоконусе / С.Э. Аветисов [и др.] // Вестн. офтальмол. 2008. № 3. С. 6-10.
4. Аветисов С.Э. Роль кислотности слезы и CU-кофактора активности фермента лизилоксидазы в патогенезе кератоконуса / С.Э. Аветисов, В.Р. Мамиконян, И.А.Новиков // Вестн. офтальмол. 2011. № 2. С. 3-8.
5. Анисимов С.И. Динамика изменения остроты зрения и топографических параметров после проведения персонализированного (локального) кросслинкинга / С. И. Анисимов, С. Ю. Анисимова, К. А. Золоторевский // Современные технологии катарактальной и рефракционной хирургии – 2011: материалы XII науч.-практ. конф. М., 2011. С. 308-310.
6. Балашевич Л. И. Рефракционная хирургия / Л. И. Балашевич. СПб.: СПбМАПО, 2002. 278 с.
7. Балашевич Л. И. Некоторые особенности ранней диагностики кератоконуса / Л. И. Балашевич, А. Б. Качанов, С. А. Никулин // Материалы IV Евро-Азиатской конференции по офтальмохирургии. Разд. II. Екатеринбург, 2006. С. 34-51
8. Бикбов М. М. Результаты коррекции кератоконус жёсткими газопроницаемыми контактными линзами / М. М. Бикбов, Л. Х. Мурова // Пробл. офтальмологии. 2004. № 1. С. 3.
9. Бикбов М. М. Эктазии роговицы / М. М. Бикбов, Г. М. Бикбова. М.: 2011. 162 с.
10. Бикбов М. М. Результаты лечения кератоконуса методом имплантации интрастромальных роговичных колец Myoring в сочетании с

кросслинкингом роговичного коллагена / М. М. Бикбов, Г. М. Бикбов // Офтальмология. 2012. № 4. С. 6-9.

11. Бобровских Н. В. Оптические аберрации при кератоконусе и изучение возможностей их компенсации: автореф. дис. …канд. мед. наук / Н. В. Бобровских. М., 2009. 22 с.
12. Бодрова С. Г. Морфофункциональные изменения роговицы после длительного ношения мягких контактных линз и их влияние на результаты кераторефракционных операций: дис. …канд. мед. наук / С. Г. Бодрова. Саранск, 2009. 129 с.
13. Горскова Е. Н. Клиника, патогенетические варианты течения, диагностика и роль медикаментозных средств в лечении кератоконуса: дис. д-ра мед. наук / Е. Н. Горскова. М., 1998. 245 с.
14. Егорова Г. Б. Оптические аберрации глаза и возможности их компенсации с помощью контактных линз и хирургических вмешательств при первичных аметропиях и кератоконусе / Г. Б. Егорова, Н. В. Бобровских, А. А. Федоров, Ю. С. Зуева // Вестн. офтальмол. 2007. № 5. С. 47-57.
15. Измайлова С. Б. Медико-технологическая система хирургического лечения прогрессирующих кератэктазий различного генеза: дис. …д-ра мед. наук / С. Б. Измайлова. М., 2014. 314 с.
16. Калинников Ю.Ю. Имплантация интрастромального роговичного кольца в коррекции роговичного астигматизма высокой степени после передней послойной глубокой кератопластики / Ю.Ю. Калинников, И.Э. Иошин, А.Р. Григорян // Катарактальная и рефракционная хирургия. 2015. № 4. С. 30-34.
17. Каспарова Е. А. Ранняя диагностика, лазерное и хирургическое лечение кератоконуса: автореф. дис. … д-ра мед. наук / Е. А. Каспарова. М., 2003. 27 с.
18. Качалина Г. Ф. Кератоконус и послеоперационная эктазия роговицы: мифы и реальность / Г. Ф. Качалина, Ю. И. Кишкин, Н. В. Майчук, О. И. Кондакова // Современные технологии катарактальной и рефракционной хирургии: материалы XI науч.-практ. конф. М., 2010. С. 266-273.

19. Лебедь Л. В. Оценка биомеханической силы послеоперационного рубца после фемтосекундной сквозной кератопластики / Л. В. Лебедь, Н. А. Поздеева // Офтальмохирургия. 2012. № 4. С. 18-21.
20. Маслова Н. А. Фемтолазернаяинтрастромальная кератопластика с имплантацией роговичных сегментов в лечении пациентов с кератоконусом: дис. …канд. мед. наук / Н.А.Маслова. М., 2012. 140 с.
21. Мороз З.И. Хирургическое лечение кератоконуса на ранних стадиях заболевания методом интрастромальнойкератопластки с имплантацией сегментов / З.И. Мороз, С.Б. Измайлова, Ю.Ю. Калинников, Р. Гурбанов, С.Л. Легких, И.Н. Шормаз // Офтальмохирургия. 2012. № 4. С. 22-27.
22. Паштаев Н.П. Коррекция миопии высокой степени в сочетании с тонкой роговицей методом фемтолазернойинтрастромальной имплантации кольца MyoRing / Н.П. Паштаев, Н.А. Поздеева, М.В. Синицын, О.В. Шленская // Катарактальная и рефракционная хирургия. 2013. Т. 13, № 4. С. 25-28.
23. Паштаев Н.П. Сравнительный анализ клинико-функциональных результатов фемтолазерных имплантаций интрастромальных сегментов и колец MyoRing у пациентов с кератоконусом / Н.П. Паштаев, М.В. Синицын, Н.А. Поздеева// Офтальмохирургия. 2014.- № 3. С. 35-41.
24. Паштаев Н.П. Предварительные результаты фемтолазерной интрастромальной имплантации колец MyoRing в лечении пеллюцидной дегенерации роговицы / Н.П. Паштаев, Н.А. Поздеева, М.В. Синицын // Катарактальная и рефракционная хирургия. 2015. №2. С.20-24.
25. Пучковская Н. А. Кератоконус / Н. А. Пучковская, З. Д. Титаренко. Кишинев: Тимлул. 1990. 72 с.
26. Розенблюм Ю. З. Клиническая аберрометрия глаз / Ю. З. Розенблюм, Т. А. Корнюшина // Актуальные вопросы контактной коррекци зрения: сб. тр. Московского НИИ глазных болезней им. Гельмгольца. М., 1989. С. 66-70.
27. Синицын М.В. Имплантация интрастромальных роговичных колец Myoring при кератоконусе / М.В. Синицын, Н.П. Паштаев, Н.А. Поздеева // Вестник офтальмологии. 2014. №3. С. 123-126.
28. Севостьянов Е. Н. Апоптозкератоцитов при кератоконусе / Е. Н. Севастьянов [и др.] // Вестн. офтальмол. 2002. Т. 118, № 4.С. 36-38.

29. Семенова А. Л. Клинико-лабораторная диагностика ранних стадий кератоконус: дис. … д-ра мед. наук / А.Л. Семенова. М., 1993. 109 с.
30. Слонимский Ю. Б. Место сквозной субтотальной трансплантации роговицы в хирургии кератоконус на современном этапе / Ю. Б. Слонимский, А. Ю. Слонимский // Федоровские чтения. Новые технологии в лечении заболеваний роговицы: материалы науч. - практ. конф. М., 2004. С. 339-344.
31. Солодкова Е.Г. Анализ отдаленных результатов кросслинкинга роговичного коллагена при лечении прогрессирующего кератоконус/ Е.Г. Солодкова, И.А. Ремесников // Практическая медицина. 2012. Т. 1. С. 118-120.
32. Титаренко З. Д. Новые методы хирургического и медикаментозного лечения кератоконус: дис. …д-ра. мед. наук / З. Д. Титаренко. Одесса, 1984. 235 с.
33. Chen Y. Q. Apreliminarireportofepikeratophakiainthetreatmentofkeratoconus / Y. Q. Chen// Chung Hua Yen KoTsaChih. 1991. Vol. 27, № 6. P. 342-344.
34. Cohen J. J. Glucocorticoid activation of a calcium-dependent endonuclease in thymocyte nuclei leads to cell death / J. J. Cohen, R. C. Duke // J. Immunol. 1984. Vol. 132, № 1. P. 38-42.
35. Colin J. Intacs inserts for treating keratoconus: one-year results / J. Colin [et al.] // Ophthalmology. 2001. Vol. 108(8). P. 1409-1414.
36. Colin J. Intacs for the correction of keratoconus: two-year follow-up / J. Colin, F. J. Malet // J. Cataract. Refract. Surg. 2007. Vol. 33 (1). P. 69-74.
37. Daxer A. Collagen fibrill orientation in human corneal stroma and its implication in keratoconus / A. Daxer, P. Fratzl // Invest. Ophthalmol. Vis. Sci. 1997. Vol.38, № l. P. 121-129.
38. Daxer A. Collagen Fibrils in the Human Corneal Stroma: Structure and Aging / A. Daxer, K. Misof, B. Grabner [et al.] // Invest. Ophthalmol. Vis. Sci. 1998. Vol. 39. P. 644-648.
39. Daxer A. AdustableIntracorneal Ring in a Corneal Pocket for Keratoconus / A. Daxer // J. Refract. Surg. 2010. № 26. P. 217-221.

40. Daxer A. Intracornealcontinous ring implantation for keratoconus: one year follow-up / A. Daxer, H. Mahmood, R.S. Venkateswaran // J. Cataract. Refract. Surg. 2010. Vol.36. P. 1296-1302.
41. Daxer A. MyoRing for central and noncentral keratoconus / A. Daxer // International Journal of Keratoconus and Ectatic Corneal Diseases. 2012. № 1. P. 117-119.
42. Daxer A. Corneal thickness after MyoRing implantation for keratoconus / A. Daxer // International Journal of Keratoconus and Ectatic Corneal Diseases. 2014. № 3. P.15-19.
43. Daxer B. MyoRing Treatment for Keratoconus: DIOPTEX PocketMaker vs. Ziemer LDV for corneal pocket creation / B. Daxer, H. Mahmoud, A. Daxer // International Journal of Keratoconus and Ectatic Corneal Diseases. 2012. № 1. P. 151-152.
44. De-Cunda D. A. Measurement of corneal topography in keratoconus / D. A. De-Cunda, E. G. Woodward // Ophthal. Physiol. Opt. 1993. Vol. 13, № 4. P. 377 - 382.
45. Engel J. Structure and macromolecular organization of type VI collagen / J. Engel, H. Furthmayr [et al.] // Ann. N. Y. Acad. Sci. 1985. Vol. 460. P. 25-37.
46. EstiI S. Apoptosis in shed human corneal cell / S. EstiI, G. Wilson // Invest. Ophthalmol. Vis. Sci. 1998. Vol. 39, № 2. P. 201.
47. Galvis V. Late bacterial keratitis after intracorneal ring segments (Ferrara ring) insertion for keratoconus / V. Galvis [et al.] // Cornea. 2007. Vol. 26, № 10. P. 1282-1284.
48. Hollingsworth J. G. Correlation of appearance of keratoconic cornea in vivo by confocal microscopy and in vitro by light microscopy / J. G. Hollingsworth, R. E.Bonshek, N. Efron // Cornea. 2005. Vol. 24. №4. P. 397-405.
49. Hafezi F. Corneal collagen crosslinking with riboflavin and ultraviolet A to treat induced keratectasia after laser in situ keratomileusis / F. Hafezi, J. J. Kanellopoulos, R. Wiltfang, T. Seiler // J. Cataract. Refract. Surg. 2007. Vol.33, №12. P. 2035-40.

50. Kawano M. M. Differentiation of early plasma cells on lone marrow stromal cells requiress interleikin-6 for escaping from apoptosis / M. M. Kawano, K. Mihara, N. Huang // Blood. 1995. Vol. 85, № 2. P. 487-494.
51. Lackner B. Repeatability and reproducibility of central corneal thickness measurement with Pentacam, Orbscan and ultrasound / B. Lackner, G. Schmidinger, S. Pieh [et al.] // Optom. Vis. Sci. 2005. Vol. 82. №10. P. 892 - 899.
52. Li X. Longitudinal study of the normal eyes in unilateral keratoconus patients / X. Li [et al.] // Ophthalmology. 2004. Vol. 111, № 3. P. 140-046.
53. Martin R. G. Wedge resection in the cone after failed refractive surgery in patient with keratoconus / R. G. Martin // J. Refract. Surg. 1995. Vol. 21. №3. P. 348- 350.
54. Meek K.M. Changes in Collagen Orientation and Distribution in Keratoconus Corneas / K.M. Meek, S.J. Tuft, Y. Huang [et al.] // Invest. Ophthalmol. Vis. Sci. 2005; Vol. 46; N.6; 1948-1956.
55. Mishima S. Clinical investigations on the corneal endotelium / S. Mishima // Amer. J. Ophthalmol. 1982. Vol. 93, № 1. P. 129.
56. Rehany U. In vitro incorporation of proline into keratoconic human corneas / U. Rehany, S. Shoshan // Invest. Ophthalmol. 1984. Vol. 25, № 11. P. 1254-1257.
57. Ruben M. Treatment of keratoconus / M. Ruben // Ophthalmol. Optician. 1978. Vol. 18, № 3. P. 64-71.
58. Rubsamen P. E. Keratoconus with acute hydrops and perforation. Briefcase report / P. E. Rubsamen, W. M. McLeich // Cornea. 1991. Vol. 10, № 1. P. 82-84.
59. Samaras K. Effect of epithelial retention and removal on riboflavin absorption in porcine corneas / K. Samaras, D. P. O'Brart, E. Doutch [et al.] // J. Refract. Surg. 2009. Vol. 25, № 9. P. 771-775.
60. Sawaguchi S. Alfa-1 proteinase inhibitor levels in keratoconus / S. Sawaguchi, S. S. Twining, B. Y. Yue [et al.] // Exp. Eye Res. 1990. Vol. 50, № 5. P. 549-554.
61. Shiotani Y. Comparison of topographic indices that correlate with visual acuity in videokeratography / Y. Shiotani, N. Maeda, T. Inoue [et al.] // Ophthalmology. 2000. Vol. 107, № 3. P. 559-564.

62. Smolek M. K. Keratoconus and contact lens-induced corneal warpage analysis using the keratomorphic diagram / M. K. Smolek, S. D. Klyce, N. Maeda // Invest. Ophthalmol. Vis. Sci. 1994. Vol. 35, № 13. P. 4192-4204.
63. Watters G. A. Evaluation of mild, moderate, and advanced keratoconus using ultrasound pachometry and the EyeSysvideokeratoscope / G. Watters, H. Owens // Optom. Vis. Sci. 1998. Vol. 75, № 9. P. 640-646.
64. Willmer R. Keratokonus das Ratsel der Pathogenese / R. Willmer, D. Zimmermann // Klin. Mbl. Augenheilk. 1986. Vol. 188, № 5. P. 365-366.
65. Wilson S. E. Keratocyte apoptosis and keratoconus / S. E. Wilson, W. J. Kim, R. R. Mohan, D. M. Meisler // 13th Inter. Ophthalmol. Gongress. 26-31 Jul. Paris, 1998. P. 135.
66. Yue B.Y. Heterogenety in keratoconus. Possible biochemical basis / B. Y. Yue, J. Sugar, K. Benveniste // Proc. Soc. Exp. Biol. Med. 1984. Vol. 175, № 4. P. 336-340.

**Список рекомендуемой литературы**


1. Абугова Т. Д. Клиническая кератопластика при кератоконусе / Т. Д. Абугова // Глаз. 1999. №1.
2. Балашевич Л. И. Рефракционная хирургия / Л. И. Балашевич. СПб.: СПбМАПО, 2002.
3. Бикбов М. М. Эктазии роговицы / М. М. Бикбов, Г. М. Бикбова. М.: 2011.
4. Дронов М.М. Руководство по кератопластике. СПб, 1997.
5. Крачмер Д., Пэлэй Д. Роговица. Атлас (пер. с англ.) М., 2007.
6. Куренков В. В. Руководство по эксимерлазерной хирургии роговицы / В. В. Куренков. М.: Изд-во РАМН, 2002.
7. Пучковская Н. А. Кератоконус / Н. А. Пучковская, 3. Д. Титаренко. Кишинев: Тимлул. 1990.
8. Севастьянов Е.Н., Горскова Е.Н. Кератоконус плюс. Челябинск: «ПИРС». 2006.

*Учебное издание*

Поздеева Надежда Александровна
Маслова Надежда Александровна
Лебедь Лариса Васильевна
Зотов Вадим Валерьевич
Синицын Максим Владимирович
Паштаев Алексей Николаевич

**Современные методы диагностики
и хирургического лечения кератоконуса**

*Учебное пособие*

Редактор Поздеева С.В.

Отв. за выпуск Зотов В.В.

Компьютерная верстка ИП Брындина Н.А.

Подписано в печать 10.08.2017 Формат 60×84/16

Бумага офсетная 80 г. Усл. печ. л. 1,86.

Тираж 100 экз. Заказ №

Чебоксарский филиал
ФГАУ «МНТК «Микрохирургия глаза» имени акад. С.Н. Федорова»
428028, Чебоксары, проспект Тракторостроителей, 10

Отпечатано с готового оригинал-макета ИП Брындиной Н.А.

ИНН 212904880788