Министерство здравоохранения и социального развития РФ
Чебоксарский филиал Федерального государственного учреждения
«Межотраслевой научно-технический комплекс «Микрохирургия глаза»
им. акад. С.Н. Федорова Федерального агентства
по высокотехнологичной медицинской помощи»

На правах рукописи

Батьков Евгений Николаевич

ИМПЛАНТАЦИЯ ЭЛАСТИЧНОЙ ЗАДНЕКАМЕРНОЙ ИНТРАОКУЛЯРНОЙ ЛИНЗЫ ПРИ НЕСОСТОЯТЕЛЬНОСТИ КАПСУЛЬНО-СВЯЗОЧНОГО АППАРАТА ХРУСТАЛИКА

14. 01. 07 – глазные болезни

Диссертация
на соискание ученой степени
кандидата медицинских наук

Научный руководитель:
доктор медицинских наук, профессор
Паштаев Николай Петрович

Чебоксары 2010

СОДЕРЖАНИЕ

Список сокращений **4**

ВВЕДЕНИЕ **5**

Актуальность проблемы 5

Задачи 7

Научная новизна 7

Практическая значимость 7

Положения, выносимые на защиту 8

Внедрение результатов работы в клиническую практику 8

Публикации 9

Объем и структура диссертации 9

Глава 1. Обзор исторических и современных подходов к проблеме коррекции афакии при несостоятельности капсульно-связочного аппарата хрусталика **10**

1.1. Обзор методов хирургии хрусталика при несостоятельности капсульно-связочного аппарата 10

1.2. Интраокулярная коррекция афакии при несостоятельности капсульно-связочного аппарата хрусталика 19

1.3. Коррекция эластичными ИОЛ с внекапсульной фиксацией в задней камере 25

Глава 2. Эластичная заднекамерная интраокулярная линза для мультимодальной фиксации **30**

2.1. Теоретическое обоснование конструкции ИОЛ, предназначенной для коррекции афакии при капсульно-связочной недостаточности 30

2.2. Общее описание эластичной заднекамерной ИОЛ модели МИОЛ-23/24 35

2.3. Основные физико-химические параметры и характеристики ИОЛ модели МИОЛ-23/24 36

Глава 3. Материал и методы клинических исследований **43**

3.1. Методы предоперационного и послеоперационного обследования пациентов 43

3.2. Характеристика клинического материала 54

3.3. Особенности отбора пациентов 59

3.4. Расчет оптической силы ИОЛ 61

3.5. Выбор диаметра ИОЛ 61

3.6. Техника операции 64

Глава 4. Клинико-функциональные результаты имплантации эластичной заднекамерной интраокулярной линзы при недостаточности связочно-капсульного аппарата хрусталика **77**

4.1. Осложнения раннего послеоперационного периода 77

4.2. Поздние послеоперационные осложнения 78

4.3. Клинико-функциональные результаты проведенных операций 81

4.4. Сравнительный анализ клинико-функциональных результатов имплантации эластичной заднекамерной ИОЛ и ИОЛ зрачковой фиксации 97

Заключение и обсуждение **103**

Выводы **117**

Практические рекомендации **118**

Список литературы **120**

Приложение. Биосовместимость материала ИОЛ **140**

СПИСОК СОКРАЩЕНИЙ

АД	Аутосомно-доминантный
АР	Аутосомно-рецессивный
ВГД	Внутриглазное давление
ВИЧ	Вирус иммунодефицита человека
Гц	Герц
Д	Диоптрия
ИОЛ	Интраокулярная линза
ИЭК	Интракапсулярная экстракция катаракты
мкА	Микроампер
мм рт. ст.	Миллиметров ртутного столба
МПФ	Модуляционно-передаточная функция
ПЗО	Передне-задняя ось
ПКЛ	Переднекамерная линза
ПКЧ	Пространственно-контрастная чувствительность
ПММА	Полиметилметакрилат
ПЭК	Плотность эндотелиальных клеток
ПЭС	Псевдоэксфолиативный синдром
УБМ	Ультразвуковая биомикроскопия
УФ	Ультрафиолетовый
ф/мс	Фотонов в миллисекунду
Цикл/град	Циклов на градус
ЦХРД	Центральная хориоретинальная дистрофия
ЭФИ	Электрофизиологическое исследование
ЭЭД	Эпителиально-эндотелиальная дистрофия
ЭЭК	Экстракапсулярная экстракция катаракты
HBs	Поверхностный антиген вируса гепатита В
RMS	Root mean square (среднеквадратичное отклонение)

ВВЕДЕНИЕ

Актуальность проблемы

Экстракция катаракты в последние десятилетия стала самым распространенным интраокулярным вмешательством с постоянно улучшающимися результатами. Большой востребованности катарактальной хирургии способствовало не только (и не столько) главенствующее положение помутнений хрусталика в глобальном перечне основных причин слепоты и слабовидения среди населения мира и постоянно повышавшаяся на протяжении последнего века продолжительность жизни человека, сколько клинический успех и непрекращающееся совершенствование методов экстракции хрусталика и интраокулярной коррекции.

Огромный рывок в научно-техническом развитии человеческой цивилизации, начавшийся в последней четверти прошлого столетия, будучи принципиально основанным на колоссальном прорыве в области цифровой обработки информации, нашел свои проявления в хирургии катаракты в виде создания совершенно новых диагностических возможностей, хирургических методов и технологий химии органических полимеров.

Интракапсулярная техника экстракции катаракты была популярна до начала 80-х гг. прошлого века. Запланированная экстракапсулярная экстракция стала замещать интракапсулярную в течение первой половины 1980-х гг. и в настоящее время является доминирующей. В эпоху интракапсулярной экстракции катаракты (ИЭК) структурно-функциональную недостаточность связочного аппарата хрусталика можно было считать благом, поскольку это обстоятельство облегчало хирургию на этапе зонулолизиса, а имевшиеся в то время в распоряжении хирурга линзы не предполагали стандартной на сегодняшний день внутрикапсульной фиксации ИОЛ.

Это несколько парадоксально, но своим возникновением проблема интраокулярной коррекции афакии при несостоятельности капсульно-связочного аппарата хрусталика обязана безоговорочным признанием профессией преимуществ экстракапсулярной техники экстракции хрусталика и внутрикапсульной фиксации ИОЛ. Особенно заметно данные преимущества проявились после широкого внедрения в практику методов ультразвуковой факоэмульсификации катаракты и применения ИОЛ из эластичных материалов. В современных условиях данный хирургический подход можно считать стандартом хирургии катаракты.

В этой связи в историческом плане современные работы по усовершенствованию моделей интраокулярных линз, предназначенных для внекапсульной фиксации, во многом можно считать продолжением идей авторов, работавших в эру доминирования интракапсулярных технологий экстракции.

Интраокулярная коррекция афакии при недостаточной капсульной или зонулярной поддержке, несмотря на многолетнюю историю изучения вопроса, остается актуальной проблемой современной офтальмохирургии. Доля пациентов с подвывихом хрусталика в ежедневной практике катарактального хирурга может достигать 5-15% [10, 153, 3, 18, 38]. Увеличению случаев приобретенного подвывиха хрусталика способствуют высокий уровень глазного травматизма, распространенность миопии высокой степени в эпоху повсеместного внедрения компьютерной техники, рост продолжительности жизни населения с сопутствующим увеличением встречаемости псевдоэксфолиативного синдрома [46] и глаукомы.

Распространенность врожденного подвывиха хрусталика по сравнению с более распространенным приобретенным подвывихом относительно невелика (6,4 на 100000 населения) [109] и стабильна, но имеет большое социальное значение из-за большой ожидаемой продолжительности жизни пациентов и того факта, что большинство пациентов находятся в социально активном, работоспособном возрасте.

Актуальность вопросов интраокулярной коррекции афакии при несостоятельности капсульно-связочного аппарата хрусталика, помимо широкой распространенности этой патологии среди населения, заключается в ее тяжелых клинических проявлениях и часто неудовлетворительных исходах лечения. Отсутствие общепринятого подхода к интраокулярной коррекции обусловливает непрекращающиеся научные поиски в этом направлении.

Существует несколько подходов к интраокулярной коррекции афакии при подвывихе хрусталика [33]. «Золотым стандартом» считается фиксация интраокулярной линзы (ИОЛ) в капсульном мешке [55]. При невозможности интракапсульной фиксации ИОЛ одним их доступных хирургу вариантов является имплантация в заднюю камеру глаза с фиксацией в цилиарной борозде [157]. К другим наиболее распространенным способам альтернативной фиксации относятся фиксация в углу передней камеры [76, 37], зрачковая фиксация [105, 81, 56], шовная и бесшовная фиксация к радужке [13]. Мета-анализ исследований, посвященных способам фиксации ИОЛ при отсутствии капсульной поддержки, продемонстрировал

безопасное и эффективное использование переднекамерных ИОЛ с разомкнутой гаптикой, заднекамерных ИОЛ с шовной фиксацией к склере и радужке. При этом по настоящее время в литературе нет достаточной доказательной базы по преимуществу того или иного способа фиксации [211].

В свете вышеизложенного, **целью нашего исследования** стала разработка методики интраокулярной коррекции афакии при недостаточной капсульной или зонулярной поддержке на основе имплантации специальной эластичной заднекамерной ИОЛ.

Задачи:

1. Разработать эластичную ИОЛ с оптимальными геометрическими параметрами для различных вариантов фиксации в задней камере.
2. Определить критерии выбора метода фиксации и особенности хирургической техники интраокулярной коррекции при несостоятельности капсульно-связочного аппарата хрусталика.
3. Оценить эффективность и безопасность имплантации разработанной ИОЛ на основе анализа ближайших и отдаленных результатов.
4. Определить показания и противопоказания к имплантации разработанной ИОЛ.

Научная новизна

Создана заднекамерная эластичная монолитная интраокулярная линза оптимизированной конструкции для мультимодальной фиксации в задней камере глаза, которая обеспечивает безопасную и эффективную коррекцию афакии при внекапсульной имплантации. Разработана методика моносклеральной фиксации эластичной ИОЛ при наличии частичной капсульной поддержки.

Практическая значимость

Создана модель эластичной ИОЛ для смешанной фиксации в задней камере, которая может быть имплантирована через самогерметизирующийся чисто роговичный или корнеосклеральный разрез.

Разработана хирургическая методика имплантации ИОЛ оригинальной конструкции пинцетным и инжекторным способом для стандартной фиксации в капсульном мешке при подвывихе первой степени, для бесшовной фиксации в области цилиарной борозды при достаточной поддержке со стороны передней и/или задней капсулы, для шовной 1- и 2-х точечной фиксации к склере при отсутствии

капсульной поддержки и для бесшовной фиксации за края переднего капсулорексиса при обширном разрыве задней капсулы.

Модифицирована методика количественной комплексной шаймпфлуг-биометрии заднекамерной ИОЛ в глазу, особенностями которой стали относительная простота, нетрудоемкость, применение метода коррекции геометрической дисторсии, минимальное вовлечение субъективных факторов и использование общедоступного программного обеспечения.

Положения, выносимые на защиту

Интраокулярная коррекция афакии при различных формах несостоятельности капсульно-связочного аппарата хрусталика с использованием новой модели эластичной заднекамерной ИОЛ является эффективным путем решения проблемы фиксации линзы, позволяющим достичь высоких функциональных результатов при минимальном количестве осложнений.

Внедрение результатов работы в клиническую практику

Результаты исследования внедрены в клиническую практику Чебоксарского филиала ФГУ МНТК «Микрохирургия глаза» им. акад. С.Н. Федорова Росздрава, Республиканской клинической офтальмологической больницы г. Чебоксары, Саратовской областной офтальмологической больницы, офтальмологического отделения Военно-медицинской академии им. С.М. Кирова (г. Санкт-Петербург).

Основные материалы диссертации доложены и обсуждены на VII конференции офтальмологов в республике Молдова (Кишинев, 2005), на I и IV Всероссийской научной конференции молодых ученых «Актуальные проблемы офтальмологии» (Москва, 2006, 2009), на VII, VIII, IX и X научно-практических конференциях с международным участием «Современные технологии катарактальной и рефракционной хирургии» (Москва, 2006-2009), на Юбилейной научно-практической конференции «Федоровские чтения» (Москва, 2007), на Всероссийской научно-практической конференции, посвященной 20-летию Чебоксарского филиала ФГУ МНТК МГ «Новые технологии в офтальмологии» (Чебоксары, 2007), на V Евро-Азиатской конференции по офтальмохирургии (Екатеринбург, 2009), на XXVII Ежегодном конгрессе Европейского общества катарактальных и рефракционных хирургов (Барселона, 2009), а также на научно-клинической конференции ФГУ МНТК «Микрохирургия глаза» (Москва, 2009).

Публикации

По теме диссертации опубликована 21 научная работа, из них в центральной печати – 1. Приоритетность исследования подтверждена 3 патентами Российской Федерации.

Объем и структура диссертации

Диссертация изложена на 141 странице машинописного текста и состоит из введения, обзора литературы, трех глав собственных исследований, заключения, выводов и списка литературы. Работа иллюстрирована 28 таблицами и 43 рисунками. Библиографический указатель включает 215 источников литературы, в том числе 62 отечественных и 153 зарубежных.

ГЛАВА 1. ОБЗОР ИСТОРИЧЕСКИХ И СОВРЕМЕННЫХ ПОДХОДОВ К ПРОБЛЕМЕ КОРРЕКЦИИ АФАКИИ ПРИ НЕСОСТОЯТЕЛЬНОСТИ КАПСУЛЬНО-СВЯЗОЧНОГО АППАРАТА ХРУСТАЛИКА

1.1. Обзор методов хирургии хрусталика при несостоятельности капсульно-связочного аппарата

Бесконечное число возможных клинических вариантов подвывиха хрусталика в диапазоне от незначительной слабости цинновых связок до полного отрыва ресничного пояска, полиэтиологичная природа заболевания (табл. 1), широкий спектр по степени помутнения хрусталика и многие другие моменты обуславливают многоплановость подходов к терапии.

Таблица 1

Этиология подвывиха хрусталика

Травма	**Тип наследования**
Контузия Проникающее ранение	
Глазные заболевания	
Псевдоэксфолиативный синдром Стафиломы (эктазии) склеры Буфтальм Высокая миопия Перезрелая катаракта Смещение из-за опухоли или контрактирующих рубцов	
Идиопатический подвывих	возможно, наследственная этиология
Первичные наследственные системные заболевания	
Синдром Марфана Варианты синдрома Марфана	АД (аутосомно-доминантный) АД

Врожденная контрактирующая Арахнодактилия Асимметричный синдром Марфана	
Гомоцистинурия	АР (аутосомно-рецессивный)
Синдром Вайля-Марчезани ([Weill–Marchesani], брахиморфия–сферофакия)	АР, АД
Доминантная сферофакия (тип Макгавика [McGavic])	АД
Простая эктопия хрусталика и зрачка (ectopia lentis et pupillae)	АР
Гиперлизинемия	АР
Дефицит сульфит оксидазы	АР
Первичные наследственные системные заболевания, редко сопровождающиеся подвывихом хрусталика	
Аниридия с микрокорнеа Синдром Конради [Conradi] Болезнь Крузона [Crouzon] Доминантно наследуемый блефароптоз, высокая близорукость и подвывих хрусталика Синдром Элерса–Данло [Ehler–Danlos] Семейный псевдомарфинизм Синдром Книста [Kniest] Мандибуло-фациальный дизостоз Мегалофтальм Оксицефалия Синдром Пфаундлера [Pfaundler] Синдром Пьера Робина [Pierre Robin] Пропорциональная карликовость и подвывих хрусталика Синдром Рефсума [Refsum] Пигментная дегенерация сетчатки	

Деформация Шпренгеля [Sprengel] Синдром Стерджа–Вебера [Sturge–Weber] Синдром Вильдерванка [Wildervanck]	

АД – аутосомно-доминантный, АР – аутосомно-рецессивный тип наследования [132].

На современном этапе основным методом лечения пациентов с подвывихом хрусталика является хирургический. Сублюксированный хрусталик удаляется передним (факоэмульсификация, факоаспирация) или задним доступом (ленсэктомия). Также в некоторых случаях возможны другие подходы к лечению пациентов с подвывихом хрусталика [199]:

1. оптическая коррекция (миопии, миопического астигматизма, афакической рефракции): очки, контактные линзы, контактные линзы с окклюзией части зрачка [Yeung K.K., 1997];
2. медикаментозная терапия: мидриатики, миотики;
3. лазерное лечение: оптическая иридотомия аргоновым или Nd:YAG лазером [200], YAG-лазерный зонулолизис [199].

История методов лечения подвывиха хрусталика охватывает не одно столетие. Первые операции по поводу катаракты методом механического смещения мутного хрусталика в полость стекловидного тела путем практически полного разрыва волокон цинновой связки с помощью специальной иглы (реклинация или низведение) проводились в древности на территории современных Индии и Египта. Врача-индуиста Susruta, жившего в VI веке до н.э., некоторые историки [165] называют первым катарактальным хирургом. Его учение о глазных болезнях фигурирует в санкритических текстах Аюр-Веды (400-250 гг до н.э.).

Можно предполагать, что слабость цинновых связок (равно как и высокая плотность ядра), характерная для хрусталика пожилого человека, была удачным и, возможно, обязательным для успеха сопутствующим моментом, существенно облегчающим хирургию катаракты в предэкстракционную эру. Методики низведения (реклинации) мутного хрусталика, практиковавшиеся во многих цивилизациях древнего мира, должны требовать гораздо меньшей энергии воздействия при снижении прочности волокон цинновых связок.

История катарактальной хирургии богата и другими примерами, как вопросы хирургического лечения подвывиха хрусталика влияли на развитие специальности в целом. Широко известно, что первенство в развитии экстракции (или извлечения, как

писали в позапрошлом веке [6], в противовес низведению) катаракты отдается французскому хирургу Жаку Давиелю (Jacques Daviel, 1696-1762). В 1745 г. в результате исследований на трупных глазах он сделал вывод о том, что экстракция дает лучшие результаты, чем реклинация. В 1753 г. выходит его статья с описанием техники проведения экстракции катаракты (рис. 1). Это была экстракапсулярная методика. Однако, первая экстракция была описана гораздо раньше, и касалась она удаления дислоцированного мутного хрусталика из передней камеры. Произошло это в руках Charles St. Yves (1667-1733) в 1707 г., в год, когда, благодаря наблюдению Antoine Maitre-Jan (1650-1725), обследовавшему глаз пациента после реклинации, человечество впервые осознало, что катаракта – это помутнение хрусталика, а не «…выпот в области зрачка, который сгущаясь вызывает расстройство зрения...», как считал Корнелий Цельс (ориентировочно 25 до н.э. – 50 н.э.).

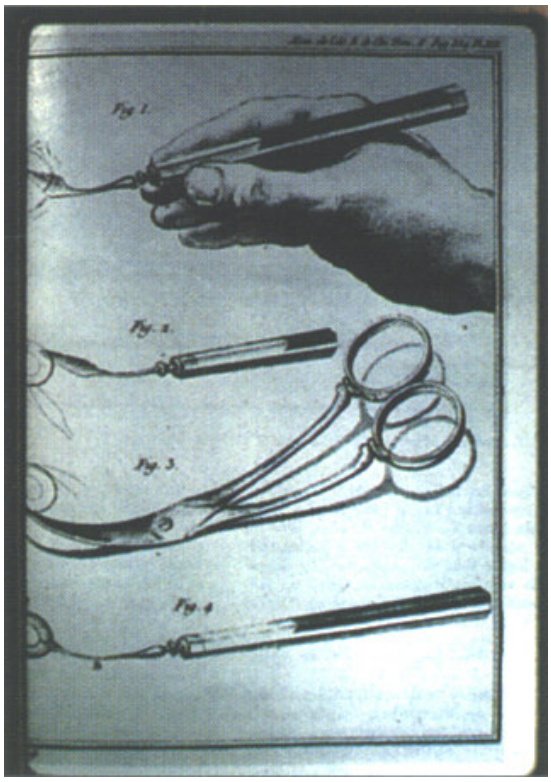

Рис. 1. Графическое изображение инструментов Daviel (1753 г)

Можно предполагать, что ключевую роль в следующем немаловажном наблюдении также сыграла слабость цинновых связок. В 1773 г. доктор James Sharpe предложил не вскрывать капсульный мешок, а удалять мутный хрусталик вместе с капсулой. После выполнения операционного разреза он надавливал

большим пальцем на верхнюю часть роговицы и выводил хрусталик наружу. Впоследствии подобные методики получили название интракапсулярных.

Так было положено начало многолетнему противостоянию экстра- и интракапсулярных методов экстракции катаракты, балансирующих более 200 лет на 5-10 микронах толщины задней капсулы хрусталика в центральной его части.

Практическое состояние вопроса лечения «смещения хрусталика» на конец XIX века великолепно суммирует выдержка из «Руководства к глазным болезням» за авторством профессора Московского университета Г. И. Брауна (рис. 2).

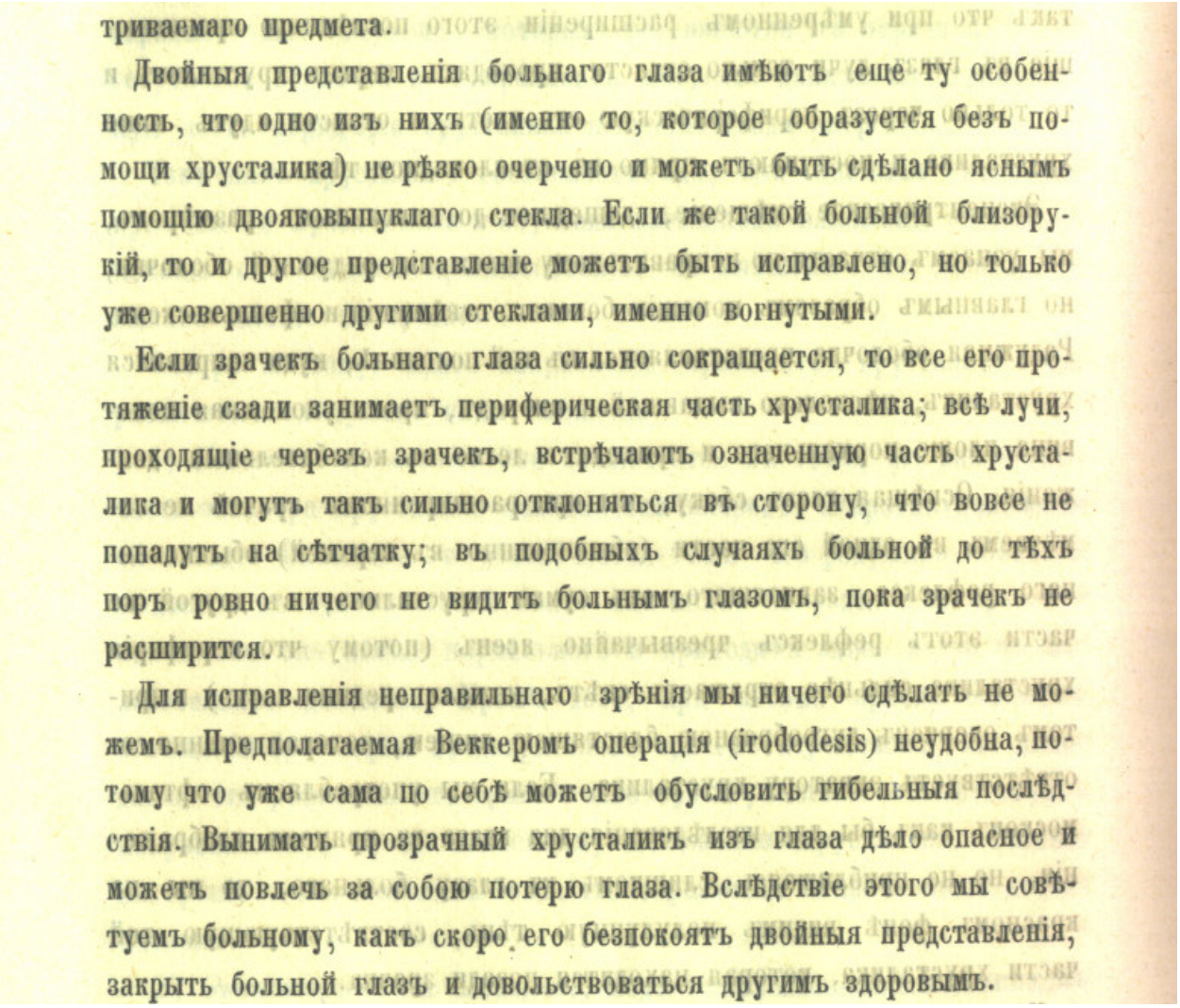

триваемаго предмета.

Двойныя представленія больнаго глаза имѣютъ еще ту особенность, что одно изъ нихъ (именно то, которое образуется безъ помощи хрусталика) не рѣзко очерчено и можетъ быть сдѣлано яснымъ помощію двояковыпуклаго стекла. Если же такой больной близорукій, то и другое представленіе можетъ быть исправлено, но только уже совершенно другими стеклами, именно вогнутыми.

Если зрачекъ больнаго глаза сильно сокращается, то все его протяженіе сзади занимаетъ периферическая часть хрусталика; всѣ лучи, проходящіе черезъ зрачекъ, встрѣчаютъ означенную часть хрусталика и могутъ такъ сильно отклоняться въ сторону, что вовсе не попадутъ на сѣтчатку; въ подобныхъ случаяхъ больной до тѣхъ поръ ровно ничего не видитъ больнымъ глазомъ, пока зрачекъ не расширится.

Для исправленія неправильнаго зрѣнія мы ничего сдѣлать не можемъ. Предполагаемая Веккеромъ операція (irododesis) неудобна, потому что уже сама по себѣ можетъ обусловить гибельныя послѣдствія. Вынимать прозрачный хрусталикъ изъ глаза дѣло опасное и можетъ повлечь за собою потерю глаза. Вслѣдствіе этого мы совѣтуемъ больному, какъ скоро его безпокоятъ двойныя представленія, закрыть больной глазъ и довольствоваться другимъ здоровымъ.

Рис. 2. Выдержка из раздела, посвященного «смещению хрусталика», Руководства к глазным болезням профессора Московского университета Г. Брауна (1886 год)

Неэффективность консервативных методов лечения у значительного числа больных, риск развития и усугубления рефракционной и/или обскурационной амблиопии у детей, а также нежелание «закрывать больной глаз и довольствоваться

другим здоровым» делает дальнейшие попытки поиска решения проблемы подвывиха хрусталика хирургическими способами неизбежными.

Усилия в этом направлении прилагались еще в XIX столетии [190]. В частности, в учебнике С. Абрамова 1908 года говорится, что «… если очки не помогают, а при исследовании с атропином и стенопеическою щелью зрение значительно улучшается, делают узкую иридэктомию. Во всех остальных случаях делают дисцизию (у детей и молодых людей) и экстракцию (у пожилых лиц)».

Детально методику рассечения (дисцизии) при врожденном подвывихе хрусталика описывает нью-йоркский хирург Arnold Knapp (1941). Суть метода заключается в повреждении капсулы хрусталика, запуске процессов резорбции хрусталикового вещества и сморщивания капсулы. Тем самым достигали устранения хрусталика из оптической системы за счет увеличения афакической части зрачка. На достижение требующегося эффекта уходили годы и несколько процедур по дисцизии: «Из-за шарообразной формы хрусталика натяжение капсулы очень незначительное, и отверстие в капсуле не долго остается открытым. Несмотря на повторные проколы, часто помутнение [хрусталика] не развивается. Абсорбция хрусталика – медленный процесс».

Но гораздо большого развития получает направление экстракции хрусталика. Для более успешного выполнения операций интракапсулярной экстракции катаракты (ИЭК) стал разрабатываться специальный инструментарий. Hermann Knapp (1832-1911) предложил 2 наиболее популярные методики использования пинцета при ИЭК. Полковник английской медицинской службы Henry Smith, работавший в Индии, описал в 1922 г более 25000 операций интракапсулярной экстракции катаракты (*Smith-индийская методика*).

Капсула хрусталика, целостностью которой столь дорожат современные хирурги, в эпоху становления интракапсулярной экстракции также доставляла проблемы. В то время ИЭК выполняли с помощью пинцета, площадь захвата у которого была небольшой. По этой причине передняя капсула часто рвалась. В 1917 г. для решения этой проблемы испанский профессор Ignacio Barraquer (1884-1965) изобрел эризофак – вакуумное устройство для более широкого захвата передней капсулы хрусталика (греч. *phacos* – хрусталик, *eresis* – захватывать) [77: процитировано по 66]. В 1957 г. для облегчения проведения ИЭК Joaquin Barraquer был предложен метод ферментативного зонулолизиса с помощью альфа-химотрипсина [78].

В 1961 г. польским хирургом Thaddeus Krwawicz проведена первая криоэкстракция катаракты [144]. Наконечник криоэкстрактора подводился к передней капсуле хрусталика, примораживался к ней и удалял хрусталик с капсульной сумкой. В 1967 г. появилось первое сообщение о применении метода криоэкстрации для случаев подвывиха хрусталика (161).

В 1960-е гг. в связи с внедрением в офтальмологию лазерных технологий также появились первые сообщения о лазерной пупиллопластике с целью лечения подвывиха хрусталика [200].

После введения в клиническую практику метода витрэктомии Робертом Мачемером [155, 156] были созданы предпосылки для удаления мягкого хрусталика методом ленсэктомии. Первое сообщение на эту тему приписывается Coleman D.J. (1975). Методы ленсэктомии получили дальнейшее развитие в трудах отечественных авторов [27, 14, 9, 36].

Но, пожалуй, наибольшим по значимости для хирургии катаракты в целом и для хирургии сублюксированного хрусталика в частности явилось изобретение американским хирургом Чарльзом Келманом метода ультразвуковой факоэмульсификации [136]. Вместе с внедрением операционных микроскопов и микрохирургической техники и инструментария, появлением интраокулярных линз, метод факоэмульсификации решил проблемы удаления хрусталиковых масс, существенно снизил частоту вторичного помутнения задней капсулы хрусталика и других более серьезных осложнений, позволил оперировать пациента без долгого ожидания полного созревания катаракты, что и послужило постепенному вытеснению ИЭК, доминировавшей до середины 1980-х гг., экстракапсулярными методиками.

Первоначальное несовершенство методов и технического оснащения сильно ограничивало применение факоэмульсификации т.н. стандартными случаями, важной характеристикой которых, несомненно, являлась состоятельность связочного аппарата хрусталика. Дальнейшее развитие факоэмульсификации как метода позволило расширить показания к ней в сторону глаз с подвывихом хрусталика. В череде непрекращающихся инноваций на протяжении последних более чем 40 лет развития метода, сложно выделить какие-то особые моменты, имеющие отношение исключительно к хирургии подвывиха хрусталика, а не касающиеся совершенствования технологии факоэмульсификации в целом. Однако, можно выделить следующие моменты.

Возможность в известной степени варьировать местоположением хирургического доступа, появившаяся с появлением факоэмульсификации, позволила располагать его в меридиане максимального смещения хрусталика, что минимизирует ятрогенную травму цинновой связки, направляя механические воздействия, производимые хирургом, в сторону наиболее ослабленных связок, а также в некоторой степени решает проблему с выпадением стекловидного тела в переднюю камеру.

Пластиковые ирис-ретракторы, предложенные первоначально для решения проблемы миоза [154, 168], позднее были привнесены в сферу хирургии сублюксированного хрусталика как устройства для интраоперационной стабилизации положения капсульного мешка путем захвата края капсулорексиса [151, 188, 140]. Разработку и внедрение метода непрерывной передней капсулотомии [112] также можно отнести на историческую шкалу адаптации метода факоэмульсификации для лечения пациентов с подвывихом хрусталика. Со временем с целью упрощения процедуры вскрытия передней капсулы при подвывихе хрусталика стали предлагать использование YAG-лазера [84].

Важным положительным моментом использования ирис-ретракторов для фиксации краев капсулорексиса при подвывихе хрусталика является гидродинамическое разграничение переднего и заднего сегментов глазного яблока, что уменьшает проблему интраоперационной гипертензии и обмеления передней камеры. Модифицированные Т-образные ретракторы, по мнению их создателей, еще лучше решают проблему стабилизации сводов капсульного мешка во время операции [169].

Решения проблемы гидратации стекловидного тела через ослабленный зонулярный поясок добиваются не только механическими, но и гидродинамическими средствами. Соразмерное снижение давления ирригации, вакуума и скорости аспирации до минимальных значений (крайняя степень slow motion phaco, пропагандируемого Робертом Ошером [172]) замедляет процедуру, но делает ее безопасной. В этом же направлении работают методы решения проблемы прорыва окклюзии и нестабильности глубины передней камеры: ABS [94, 51], cruise control [210], воздушная подушка [139] и применение жестких аспирационных трубок [150].

Развитие компьютерных технологий и электротехники позволило производителям факоэмульсификаторов добиться тонкой модуляции подачи ультразвуковой энергии, что существенно снизило энергетическую нагрузку на глаз

при повышении эффективности манипуляций. Достижение высокого уровня вакуума предварило появление метода раскола ядра (chop), впервые предложенного в 1992 г. Nagahara [166]. Релевантность чоп-методов работы с ядром для хирургии подвывиха огромна, поскольку правильное использование второго инструмента позволяет производить фрагментацию плотных ядер с минимальной нагрузкой на цинновы связки. В этом плане особенно актуально применение метода быстрого (вертикального) чопа [88], позволяющего избегать избыточного смещения хрусталика при проведении раскола, повреждения передней капсулы и связок хрусталика.

Существенным подспорьем, в том числе при проведении фако-эмульсификации в осложненных случаях, стало развитие вискохирургии [179, 82].

Значительное влияние на минимизацию хирургической травмы связочного аппарата стало предложение и дальнейшее развитие методов гидроразделения слоев хрусталика. Особенно это касается механического отделения экстрагируемого хрусталикового вещества от комплекса «капсула-циннова связка» в ходе гидродиссекции (cortical cleaving hydrodissection) [107]. Эффект гидродиссекции было предложено усиливать вискодиссекцией [209].

В этом же направлении работает методика раздельной биаксиальной ирригации/аспирации, позволяющая точно дозировать и модулировать степень и локализацию хирургического воздействия. Вкупе с приемом тангенциального удаления кортикальных масс [187], биаксиальная автоматизированная ирригация /аспирация максимально сохраняет ослабленные волокна цинновой связки.

Введение капсульного кольца – устройства, занявшего центральное место в хирургии сублюксации хрусталика в последние годы – для поддержания связочного аппарата хрусталика было впервые описано Hara et al. (1991, 1995). Разомкнутость кольца позволяет ему адаптироваться к различным диаметрам капсульного мешка. Основным положительным эффектом капсульного кольца является его способность распределять локальный дефицит волокон цинновой связки на всю ее окружность, тем самым создавая условия для стабильной центрированной внутрикапсульной фиксации ИОЛ. Эластичность материала капсульного кольца противодействует центрипетальным силам, связанным с послеоперационным фиброзом передней капсулы хрусталика, что особенно важно в лечении прогрессирующих зонулопатий, как, например, при псевдоэксфолиативном синдроме. В ходе операции капсульное

кольцо помогает в центрации хрусталика и расправляет своды капсульного мешка, снижая риск повреждения капсулы [19].

В заключение данной части работы следует отметить, что современный уровень развития хирургии хрусталика позволяет эффективно решать проблему экстракции при подвывихе [30]. В сочетании с афакическими очками и/или контактными линзами проблема сублюксации хрусталика, в принципе, решается. Главенствующую роль в лечении данной категории больных в последние годы заслуженно стали играть микроинвазивные автоматизированные методы факоэмульсификации, факоаспирации и ленсвитрэктомии [199]. Вместе с тем, ошибочно бы было утверждать, что технологии экстракции подвывихнутого хрусталика достигли совершенства и не нуждаются в дальнейшей доработке.

1.2. Интраокулярная коррекция афакии при несостоятельности капсульно-связочного аппарата хрусталика

При всей важности методов экстракции хрусталика для успешной реабилитации больного с подвывихом хрусталика на сегодняшний день гораздо более актуальный, на наш взгляд, является другой аспект данной проблемы, связанный с методиками фиксации интраокулярной линзы в глазу. Этот вопрос представляет огромный практический интерес по целому ряду причин.

Если двусторонняя афакическая рефракция при изометропии и позволяет рассчитывать на вариант очковой коррекции, затруднения, связанные с сужением функционального поля зрения, скотомами от оправы, увеличение ретинального изображения, снижают качество жизни пациента. При односторонней афакии очковая коррекция невозможна из-за анизейконии, и единственным способом экстраокулярной коррекции становится ношение контактных линз. И хотя это действенный и относительно безопасный способ коррекции для самых разных возрастных групп [214], он не лишен некоторых недостатков, что делает его применение недоступным или малоэффективным для значительной части пациентов с афакией.

Непереносимость контактной коррекции выявляется либо при первой попытке подбора линз, либо развивается позднее, часто спустя годы успешной коррекции, предположительно вследствие комплекса травматических, гипоксических и лакримальных изменений [125].

Невыполнение рекомендаций врача по ношению оптических устройств (пресловутый non-compliance) пациентами детского возраста – еще одна проблема в коррекции афакии у детей, приводящая к консервации и усугублению амблиопии.

Постоянные, в течение всей жизни индивидуума, финансовые расходы по приобретению, ремонту, поддержанию в надлежащем состоянии, регулярной смене устройств экстраокулярной оптической коррекции, а также по лечению возникающих осложнений являются еще одним недостатком очков и контактных линз.

В связи с вышеназванными обстоятельствами, разработка различных подходов к интраокулярной коррекции афакии при подвывихе хрусталика стала важным направлением научного поиска. В этой области в зависимости от методов фиксации ИОЛ можно выделить следующие варианты.

1. **Внутрикапсульная фиксация**

Остается самым безопасным и предпочтительным вариантом фиксации ИОЛ, поскольку является наиболее физиологичным, имеет преимущество фиксации ИОЛ в инертном пространстве капсульной сумки без прямого контакта с реактивными структурами переднего отрезка [56, 5]. По сути, все перечисленные ниже методы являются запасными вариантами для тех случаев, когда капсульный мешок и его связочный аппарат сохранить не удается. Для обеспечения стабильного положения ИОЛ в капсульном мешке при нарушении связочного аппарата хрусталика используются капсульные кольца [62, 19, 20, 12, 59, 83].

Имплантация капсульного кольца имеет ряд недостатков. Имеется критика в плане отсутствия строгих научных доказательств их долгосрочной эффективности. Процедура имплантации кольца сама по себе может привести к повреждению связок и/или капсульного мешка из-за своей громоздкости, часто по причине небольшого диаметра и децентрации капсулорексиса. Обязательным условием для имплантации кольца является непрерывный характер капсулотомии, отсутствие надрывов и неконтролируемых разрывов передней и задней капсул. Соблюдение этого условия далеко не всегда возможно. Кольцо создает известные сложности при удалении кортикальных масс из-за сдавления последних телом кольца в экваториальной зоне.

Последняя проблема вызвала оживленную дискуссию в отношении оптимальных сроков имплантации капсульного кольца – в начале операции, непосредственно после формирования капсулорексиса [108] или при ее завершении, после полной эвакуации хрусталиковых масс [64]. Определенным компромиссом в

этой дискуссии прозвучало мнение Henderson B.A. (2006), связанное с изменением наружного контура кольца, позволяющее избегать плотного контакта кольца с экватором капсульной сумки на всем протяжении последнего.

Для более уверенного расширения показаний к применению капсульного кольца на подвывих второй степени и, соответственно, распространения преимуществ внутрикапсульной фиксации на глаза с существенным смещением капсульной сумки Робертом Ционни было предложено модифицированное капсульное кольцо. Его особенностью является наличие 1 или 2 дополнительных петель, предназначенных для подшивания капсульного кольца к склере [91].

Первоначально предпринимались попытки шовной фиксации к склере обычного капсульного кольца с проведением нити через экватор капсульного мешка [147], но они столкнулись с предсказуемыми проблемами повреждения иглой капсульного мешка. В этом смысле кольцо Ционни обладает несомненным достоинством. С другой стороны, остается не ясным, насколько существенным и целесообразным является использование модифицированного кольца, если подшивание обычного кольца с выводом фиксирующих нитей через капсулорексис (без повреждения капсулы) дает тот же эффект.

В ответ на проблемы, связанные с громоздкостью и сложностью имплантации модифицированного капсульного кольца, ряд авторов предложил более локальные решения в виде небольших сегментов кольца [121] и капсульных якорей – клипс [44, 205, 75], которые также предназначены для транссклеральной фиксации. Их возможные преимущества по отношению к более проверенным устройствам шовной фиксации капсульного мешка потребуют дальнейшего изучения.

При невозможности эндокапсулярной фиксации ИОЛ доступные хирургу варианты включают в себя (в ориентировочном хронологическом порядке появления методов):

2. **фиксация в углу передней камеры** [76]

Этот подход подкупает своей простотой и эффективно решает проблему стабильности фиксации [37]. Самым важным его недостатком, ограничивающим его более широкое применение (в частности, у пациентов молодого возраста) являются проблемы с долгосрочной сохранностью роговичного эндотелия. Первые модели переднекамерных линз (ПКЛ) были громоздкими монолитами и приводили к эпителиально-эндотелиальной дистрофии (ЭЭД) роговицы у абсолютного большинства пациентов. В дальнейшем гаптические элементы ПКЛ стали выполнять

из петель полипропилена, но замкнутые петли не решили проблемы, связанные с несоответствием диаметра имплантата принимающему пространству, что сохранило высокую частоту таких осложнений, как овализация зрачка, хронический ирит, вторичная глаукома, периодические гифемы (т.н. UGH syndrome [102]), а также развитие ЭЭД роговицы.

Разработка открытого Z-дизайна гаптических элементов ПКЛ Чарльзом Келманом дало второе дыхание данному варианту фиксации [193], но более ранняя негативная история во многом определяет отрицательное отношение многих хирургов к переднекамерным линзам и по сей день.

3. **зрачковая фиксация** [105, 81, 57]

Этот вариант во многом стал ответом на неудовлетворительные результаты имплантации ПКЛ первого поколения. С его успехом связана очень важная веха в развитии интраокулярной коррекции и становлении офтальмохирургической помощи в целом в нашей стране. Зрачковая фиксация ИОЛ неразрывно связана с именем академика С.Н. Федорова. Недостатками данного подхода к коррекции бескапсульной афакии являются возможный динамический контакт ИОЛ с эндотелием роговицы, зависимость от структурной целостности радужки, риск пигментной дисперсии.

4. **подшивание к радужной оболочке** [212]

Шовная фиксация к радужке [159, 73, 88, 11] широко применяется для стабилизации положения ИОЛ как при первичной, так и при вторичной имплантации. Отличается большей простотой и скоростью исполнения по сравнению с шовной фиксацией к склере. В то же время этот метод не лишен своих недостатков: гифема, прорезывание швов, разрушение нити под действием солнечного света (УФ-излучение), некроз и атрофия ткани радужки, нарушение формы и функции зрачка, вялотекущий увеит, (пигментная) глаукома. Помимо более привычной шовной фиксации гаптических элементов, описана методика подшивания к радужке оптической части [167].

Известен также способ комбинирования способов шовной фиксации – иридотранссклеральная фиксация, при котором один полюс ИОЛ подшивают к склере, а второй – 1-2 швами к радужке [23, 61].

5. **бесшовная фиксация к радужке** (iris-claw lens) [212]

На сегодняшний день один из самых распространенных способов нестандартной фиксации ИОЛ в мире [25, 16]. Основывается на специальном дизайне гаптической части, выполненной в виде клешни краба, с помощью которой захватывается часть стромы радужной оболочки. Применяется в различных модификациях – факичные ИОЛ, торические ИОЛ, модели из эластичного материала (ArtiFlex, Ophtec, Нидерланды), крепление к задней поверхности радужки [186].

Известными недостатками данного способа крепления линзы являются относительная техническая сложность фиксации, требующая специальных навыков и инструментов, риск избыточного повреждения радужки, некроз ее тканей, дислокации ИОЛ, динамический контакт с эндотелием и декомпенсация последнего, изменение формы зрачка, вялотекущее воспаление.

Более экзотическим вариантом бесшовной фиксации ИОЛ к радужке является способ, предусматривающий формирование 2 небольших базальных иридэктомических отверстий с помощью витреотома, которые используются для фиксации гаптических элементов ИОЛ, расположенной в задней камере (рис. 3). Данный способ фиксации может применяться при полном отсутствии капсулы и не требует наложения швов. Модель ИОЛ для такой фиксации (рис. 4) изготавливается специально (BINDERlens, а также эластичная модель BINDERflex, IOLUTION GmbH, Itzehoe, Германия). Ее конструктивными особенностями являются большой общий диаметр, удлиненные С-образные гаптические элементы (для большей площади контакта с цилиарной бороздой) с якорными элементами для трансиридальной фиксации на концах [194].

Рис. 3. Дизайн ИОЛ BINDERflex

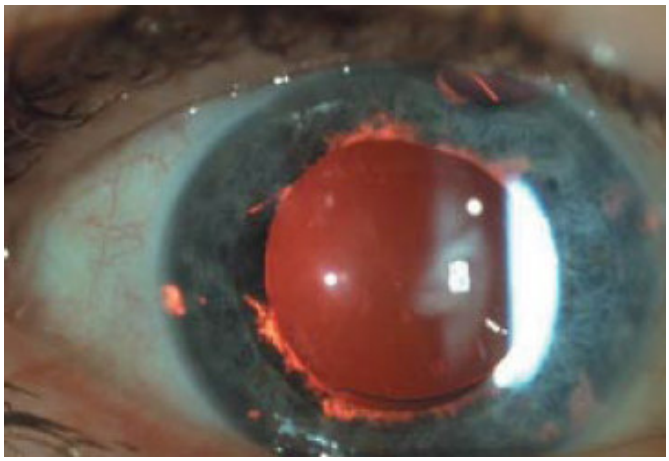

Рис. 4. Хорошая центрация BINDERlens в глазу

Схожий принцип крепления использует ИОЛ модели «Гимнаст» [43].

6. **трансскле­ральная шовная фиксация**

Первое описание фиксации заднекамерной ИОЛ к склере касается подшивания в проекции плоской части цилиарного тела [115]. Более привычная фиксация в области цилиарной борозды впервые описана Malbran E.S. в 1986 г.

Трансскле­ральная шовная фиксация через цилиарную борозду или пло-скую часть цилиарного тела может проводиться методами ab interno [198, 116, 68, 145, 197], когда игла с шовной нитью выводится из глаза на поверхность, и ab externo [152, 106, 196, 129], когда игла проводится снаружи внутрь.

Многими авторами склеральная фиксация признается наиболее оптимальным способом фиксации ИОЛ с отсутствием или дефицитом капсульной под-держки [21, 22, 53, 58, 28, 8, 24]. Данный метод фиксации достаточно активно используется для реабилитации пациентов детского возраста с самой различной патологией [197, 145]. При наличии остатков капсульной сумки шовный ком-понент фиксации уменьшают, выполняя подшивание ИОЛ в 1 точке – т.н. моносклеральная фиксация [79, 111, 117]. Трансскле­ральная фиксация также широко используется для репозиции дислоцированных ИОЛ [183, 96].

7. **иридо-витреальная фиксация**

Концепция иридо-витреальной фиксации ИОЛ базируется на принципе бесшовной зрачковой фиксации и предположении, что неповрежденная передняя гиалоидная мембрана может обеспечивать механическую опору линзе с широкой плоскостной ретроиридальной гаптикой [18]. На практике нередко требует шовной фиксации к радужной оболочке [13].

8. **бесшовная фиксация в ресничной борозде**

При наличии достаточной по площади листков передней и/или задней капсулы и состоятельного связочного аппарата ИОЛ может быть помещена в заднюю камеру без риска передне-задней дислокации [42, 4, 171, 67, 85, 203].

В работе Buckley E.G. (1999) по отдаленным результатам применения трансскле­ральной шовной фиксации ИОЛ у детей сообщается о том, что эта процедура связана с повышенной частотой послеоперационных осложнений по сравнению с бесшовным креплением ИОЛ в ресничной борозде, поддерживаемой остатками капсульной сумки.

Максимальное использование имеющейся в распоряжении хирурга капсулы хрусталика – логичное следствие попыток избежать проблем, связанных с

применением шовных методик фиксации [45, 60]. Как метод интраокулярной коррекции при врожденной эктопии хрусталика описан способ моделирования гаптических элементов жесткой ИОЛ (модели Т-26) для ассимметричной имплантации в дислоцированный капсульный мешок [60], а также моделирования капсульного мешка для смешанной (капсульный мешок и цилиарная борозда) фиксации эластичной ИОЛ [17].

9. **фиксация за передний капсулорексис** [113, 32]

Использование стандартной ИОЛ модели Т-26 для фиксации за края капсулорексиса является оригинальным способом решения проблемы интраоперационного разрыва задней капсулы в ходе экстракции катаракты. С этой же целью предлагается использовать модифицированный вариант линзы этой модели с тремя опорными элементами [29].

10. **интрасклеральная фиксация**

С целью упрощения методики фиксации, устранения проблем, связанных с использованием шовного материала, в т. ч. потери состоятельности со временем, были предложены варианты фиксации гаптических элементов ИОЛ в толще склеры [110, 63, 15].

Таким образом, в настоящее время отсутствует универсальное решение проблемы коррекции афакии при невозможности стандартной внутрикапсульной фиксации ИОЛ после интракапсулярной экстракции катаракты, при несостоятельности волокон цинновой связки и дефектах задней капсулы хрусталика.

1.3. Коррекция эластичными ИОЛ с внекапсульной фиксацией в задней камере

Шовная фиксация заднекамерной ИОЛ при отсутствии капсульной поддержки – широко используемый метод для реабилитации пациентов с афакией в осложненных случаях. Традиционно для этих целей используются ИОЛ с большой по диаметру оптикой (6,0-6,5-7,0 мм), выполненные из неэластичного материала – полиметилметакрилата (ПММА) [2]. Большой диаметр оптики, выполненной из ригидного материала, требует хирургического доступа, по крайней мере, величиной 8 мм (рис. 5).



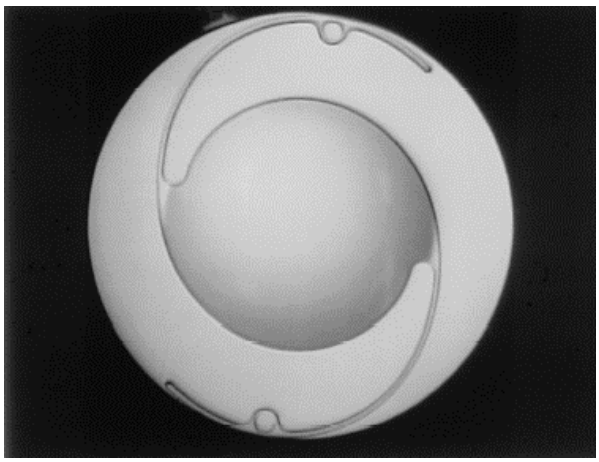

а. б.

Рис. 5 (а, б). Жесткие ИОЛ для транссклеральной фиксации в sulcus ciliaris: а – CZ70BD (Alcon), б – Pharmacia & Upjohn 722Y (AMO)

Использование эластичных ИОЛ в стандартных случаях (с адекватной капсульно-связочной поддержкой) в последние годы неуклонно растет [50]. Од-нако, в офтальмохирургической литературе в публикациях до 1996 года мы не находим ни одного сообщения о применении эластичных ИОЛ для шовной фиксации к склере. Первое сообщение о технике имплантации заднекамерной ИОЛ для транссклеральной фиксации через 4,0-мм разрез делают Regillo и Tidwell (1996). В своей методике они описывают применение силиконовой ИОЛ.

Tsai и Tseng (1999) сделали сообщение о выполнении подшивания к склере эластичной ИОЛ, используя *ab externo* метод Lewis (1991), на 2 глазах с подвывихом хрусталика после ленсэктомии через плоскую часть цилиарного тела и адекватной витрэктомии. Packer с соавт. (2002) также выполнили ленсэктомию и имплантировали через 3,0-мм разрез монолитную акриловую ИОЛ 5-летнему пациенту с врожденной эктопией хрусталика (рис.6).

Ahn с соавт. (2003) фиксировали трехчастную ИОЛ AcrySof MA60 (Alcon, США) у 21 пациента с авитреальными афакичными глазами с тяжелой витреоретинальной патологией. В работе авторского коллектива под руковод-ством Oshima (1998) также сообщается об опыте имплантации акриловых ИОЛ через разрез 3,5 мм для последующей шовной фиксации к склере.

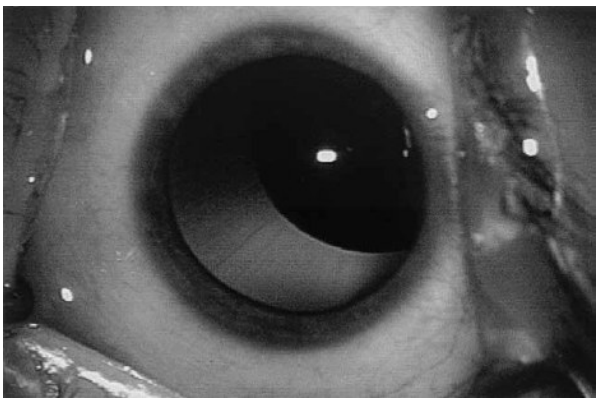

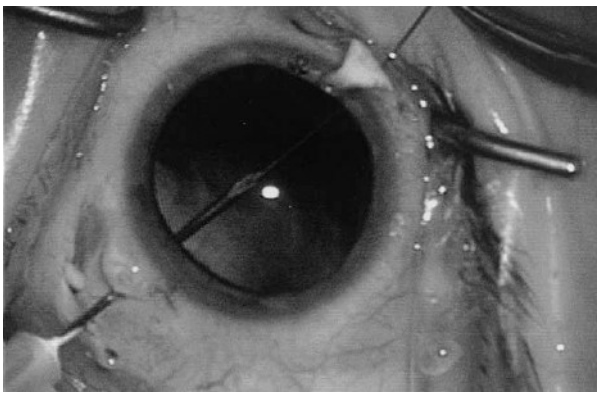

I II

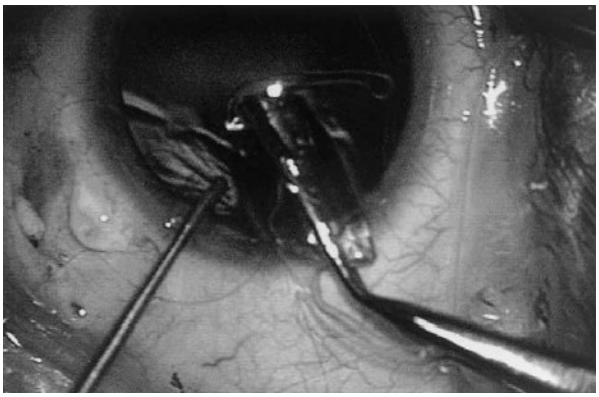

III

Рис. 6 (I–III). Методика транссклеральной фиксации ИОЛ AcrySof (SA30AL, Alcon, США) по M. Packer (2002): I-III – этапы операции

Taskapili с соавт. (2007) использовали эластичную монолитную ИОЛ Rayner с 2 замкнутыми гаптическими элементами для более удобной и надежной фиксации шовной нити (рис. 7).

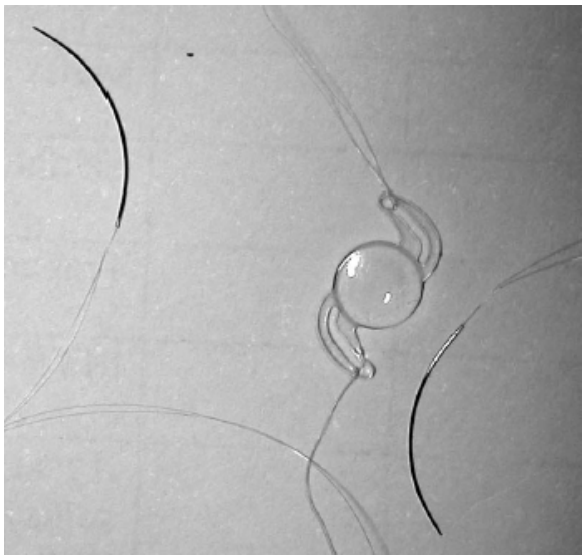

Рис. 7. Фиксация шовных нитей к замкнутым гаптическим элементам ИОЛ Rayner для 2-точечной фиксации к склере

С целью решения проблемы пресбиопии артифакичного глаза Jacobi P.C. с соавт. (2002) у детей и взрослых молодого возраста предложил использовать мультифокальные ИОЛ (Array SA40-N, Allergan, США). Kaynak S. с соавт. (2004) сообщил об использовании акриловых (AcrySof MA60BM, Alcon; VisAcryl, Staar) и силиконовых (Sensar AR40, Allergan) ИОЛ для транссклеральной фиксации у 20 пациентов с травматическим и идиопатическим подвывихом хрусталика, осложненной афакией, интраоперационным отрывом цинновой связки и заменой помутневшей ИОЛ из гидрофильного акрила.

Большинство работ по транссклеральной шовной фиксации эластичных ИОЛ основываются на использовании стандартных линз, разработанных для внутрикапсульной фиксации. Такой подход имеет массу преимуществ. Очевид-но, что работа с универсальными линзами упрощает обеспечение операцион-ного блока расходными материалами, снижает расходы клиник на поддержание дополнительной линейки ИОЛ в резерве, оптимизирует производственные процессы производителей и снимает барьеры в распространении хирургической технологии среди широкого круга хирургов. С другой стороны, разработка и производство, а также использование в практике, например, ИОЛ с асферической оптикой с фиксированным показателем сферической аберрации для всех пациентов без предварительной оценки роговичной аберрометрии при отсутствии четкого понимания того, какой уровень сферической аберрации в глазу является оптимальным, но при ясном осознании того, что диаметр зрачка в мезопических условиях в оперируемой популяции редко превышает 4-5 мм, кажется гораздо менее оправданной и логически последовательной затеей, чем разработка специальной модели для столь радикально отличающейся клинической ситуации, как внекапсульная фиксация.

Отсутствие адекватных предложений со стороны производителей ИОЛ для случаев, требующих транссклеральной шовной фиксации, отмечают многие авторы. В частности, в работе Mark Packer, I. Howard Fine, Richard S. Hoffman (2002), описывающей подшивание монолитной ИОЛ AcrySof (SA30AL) 5-летнему мальчику с эктопией хрусталика, мы находим следующее высказывание: «В настоящее время нет эластичных ИОЛ, которые позволили бы осуществлять 4-точечную фиксацию за отверстия в гаптических элементах».

В работе, описывающей модификацию техники 4-точечной фиксации на примере ИОЛ Acreos Adapt (Bausch & Lomb, США), Oh и сооавт. (2007) указывают на

то, что производство ИОЛ такого же дизайна, но большего размера (более 12,5 мм) упростило бы центрацию имплантата.

Своего апогея высказывания офтальмохирургов о насущной и безотлагательной необходимости разработки специальных моделей ИОЛ для внекапсульной фиксации достигают в статье членов Клинического комитета по катарактальной хирургии Американского общества катарактальной и рефракционной хирургии, опубликованной в августовском номере Journal of Cataract and Refractive Surgery за 2009 год: «ИОЛ, созданные только для имплантации в капсульный мешок, не должны имплантироваться в ресничную борозду… Разработка, исследования и обеспечение поставок ИОЛ, специально разработанных для глаз с неадекватной капсульной поддержкой, представляет собой клинически важные цели для офтальмологии и офтальмоиндустрии» [90].

На наш взгляд, наибольшее значение использование эластичного материала для оптики ИОЛ имеет для хирургии у детей. Поскольку существенную часть целевой популяции для требуемой линзы составляют случаи врожденной эктопии хрусталика и катаракты, немаловажно учитывать некоторые возрастные особенности этой категории пациентов.

Для имплантации в цилиарную борозду детям предпочтительны ИОЛ с большой оптикой для минимизации эффектов наклона и децентрации, а также для профилактики захвата зрачка. Как известно, у детей в темное время суток физиологический мидриаз может достигать 7 мм и более [98]. С другой стороны, увеличение оптики ведет к увеличению разреза, большей интраоперационной гипотонии и усложнению этапа подшивания линзы, большему астигматизму. Гипотония на детских глазах может быть большей проблемой из-за низкой ригидности фиброзной оболочки глаза и особенностей анатомо-топографических соотношений в переднем отрезке глаза ребенка. Эластичная ИОЛ в этой связи позволяет сохранить большой диаметр оптики при минимизации хирургического доступа, что упрощает, прежде всего, проведение самого вмешательства и, соответственно, положительно влияет на его результаты.

В этой связи нами были предприняты усилия по созданию модели ИОЛ из эластичного материала, адаптированной для внекапсульной фиксации при несостоятельности капсульно-связочного аппарата хрусталика.

ГЛАВА 2. ЭЛАСТИЧНАЯ ЗАДНЕКАМЕРНАЯ ИНТРАОКУЛЯРНАЯ ЛИНЗА ДЛЯ МУЛЬТИМОДАЛЬНОЙ ФИКСАЦИИ

2.1. Теоретическое обоснование конструкции ИОЛ, предназначенной для коррекции афакии при капсульно-связочной недостаточности

Оптимальным местом для имплантации интраокулярной линзы служит капсульная сумка нативного хрусталика [55, 191]. Связочный аппарат хрусталика обеспечивает надежную, четкую и безопасную фиксацию имплантата. Физиологическое расположение интраокулярного компонента оптической системы глазного яблока обеспечивает натуральное увеличение изображения, исключая анизейконию, и минимизирует оптические аберрации [130]. Капсульная сумка физически исключает контакт инородного тела, коим при всей своей великолепной биосовместимости является искусственный хрусталик, с реактивными структурами переднего отрезка глаза – цилиарным телом, радужной оболочкой, стекловидным телом [163, 67]. Также интракапсулярная фиксация снижает риск помутнения задней капсулы хрусталика [184].

Имплантация ИОЛ в заднюю камеру глаза, вне изолирующей среды капсульного мешка, предъявляет особые требования к конструкции ИОЛ в связи с анатомо-физиологическими особенностями этой зоны. Больший диаметр цилиарной борозды по сравнению с диаметром капсульного мешка, близкое расположение передних отделов увеального тракта, технические сложности шовной фиксации в зоне, скрытой от прямого визуального контроля, обязательное использование любых остатков капсульной сумки для усиления фиксации – все эти моменты должны быть учтены в дизайне заднекамерной ИОЛ, предназначенной для внекапсульной имплантации. Ниже приведено подробное описание технических особенностей, вводимых в конструкцию предлагаемой модели ИОЛ.

1. Больший общий диаметр. Данное условие должно выполняться для обеспечения стабильного положения интраокулярной линзы в цилиарной борозде. Диаметр хрусталика у взрослого человека в среднем равен 9,0-10,0 мм [180]. Удаление содержимого капсульного мешка, куда в стандартном случае имплантируется линза, увеличивает его диаметр на 1,0 мм [74]. Средний диаметр задней камеры в области ресничной борозды гораздо больше – 11,5 мм [138]. Таким

образом, стандартная ИОЛ при имплантации в заднюю камеру имеет предопределенную склонность к децентрации из-за несоответствия размеров имплантата и диаметра ресничной борозды.

2. Диаметр оптики. Большая часть передней поверхности хрусталика является оптически активной: преломление световых лучей происходит и на его периферии. Этот момент актуален в мезопических условиях при широком зрачке. Первые в истории модели ИОЛ, предложенные сэром Николасом Гарольдом Ридли в 1949 г. [206], имели размеры оптической части, сопоставимые с диаметром нативного хрусталика. Но клиническая практика показала, что громоздкие и тяжелые хрусталики ранних моделей сложны в имплантации и требуют неоправданно обширных хирургических доступов. Для обеспечения возможности уменьшения хирургических разрезов было найдено компромиссное решение в плане оптимального диаметра оптики, учитывающее, с одной стороны, проблему оптических феноменов, возникающих при преломлении и рассеивании света по краю оптики линзы на фоне мидриаза, и способность к введению внутрь глаза через малые самогерметизирующиеся разрезы, с другой. На сегодняшний день общепризнанным стандартом для размера оптической части ИОЛ является 6,0-миллиметровая оптика. Соблюдение, как минимум, такого диаметра оптики особенно важно для заднекамерных линз с нестандартной фиксацией, поскольку фиксация ИОЛ вне целостного капсульного мешка нередко сопровождается большей, чем это бывает в случаях стандартной интракапсулярной имплантации, степенью децентрации ИОЛ относительно оптической оси глаза [118]. Некоторые модели ИОЛ, предназначенные для случаев несостоятельной капсульной и/или зонулярной поддержки, исходя из соображений повышенной склонности к децентрации, имеют диаметр оптики 7,0 мм. Больший диаметр оптики также является профилактической мерой в отношении захвата зрачка.

3. Округлое (без острых углов) сечение гаптических элементов. Радужка, являясь самым передним продолжением сосудистой оболочки глаза, имеет многослойное строение. При имплантации ИОЛ в заднюю камеру глаза большое значение имеют анатомо-физиологические особенности заднего, пигментного листка радужки. Пигментный эпителий, имея особое эмбриональное происхождение, достаточно слабо связан в механическом отношении с мезенхимальной стромой радужной оболочки и склонен к слущиванию при хроническом механическом воздействии со стороны имплантатов, находящихся в задней камере глаза [89].

Вымывание пигмента может привести к развитию вторичной (пигментной) глаукомы. Кроме того, хроническая ирритация радужки может быть причиной вялотекущего ирита и рецидивирующих геморрагий [149].

В случае внутрикапсульной имплантации ИОЛ форма и сечение гаптических элементов в плане биосовместимости имеют меньшее значение, так как гаптические части линзы полностью отграничены от заднего эпителия радужки посредством передней капсулы хрусталика. В противоположность этому, ИОЛ, предназначенная для внекапсульной фиксации в задней камере, может находиться в непосредственном контакте своими гаптическими элементами с радужкой. В этой связи для минимизации травматического воздействия на радужку гаптика такой линзы должна иметь гладкие, без острых углов, наружные края, что обеспечивается как округлой общей формой гаптики, так и округлым поперечным сечением ее составных элементов.

4. Округлый передний край и гладкая передняя поверхность оптики необходимы также в целях профилактики хронической травматизации пигментного листка радужной оболочки вследствие микросаккад глазного яблока и артифакоденеза, нередкого при нестандартной фиксации ИОЛ, а также по причине непрерывной физиологической игры зрачка.

5. Малый поперечный диаметр гаптических элементов. Имплантация ИОЛ в заднюю камеру вне капсульного мешка для обеспечения ее стабильного положения нередко требует шовной фиксации к радужной оболочке глаза. Захват гаптики шовной нитью происходит вслепую, поскольку подшиваемые части ИОЛ скрыты от прямого визуального контроля хирурга радужной оболочкой. Наибольшие сложности возникают при подшивании линз с плоскостной гаптикой, где очень сложно вслепую попасть иглой в технологическое отверстие гаптики ИОЛ для завершения процесса фиксации. Достаточно тонкие в сечении, петлеобразные гаптические части существенно облегчают эту процедуру.

Несплошной дизайн гаптики дает преимущество в прочности бесшовной фиксации ИОЛ за счет интракапсулярного спаечного процесса между листками капсулы. При смешанной фиксации часть петлеобразной гаптики, помещенная в сохранный сегмент экватора капсульной сумки, в течение первых же недель после операции подвергается прочной фиксации, благодаря адгезии между собой листков передней и задней капсулы вследствие послеоперационной фибропластической метаплазии капсульного мешка [45, 158].

6. Попарное расположение гаптических элементов. Попарное размещение гаптических элементов позволяет осуществлять фиксацию путем захвата переднего и/или заднего листка капсулы между гаптическими элементами [114]. При таком способе крепления положение ИОЛ стабилизируется за счет того, что один гаптический элемент находится кпереди от листка капсулы, а второй – кзади от него. Данный принцип фиксации хорошо известен отечественным хирургам, использующим ИОЛ модели Т-26 с гаптикой, состоящей из 4 петель, для фиксации за края переднего капсулорексиса при разрыве задней капсулы хрусталика.

7. Гаптические элементы, выполненные в виде замкнутых петель. Отсутствие свободных открытых концов гаптических элементов в дизайне линзы радикально решает проблему соскальзывания шовной нити. Это устраняет необходимость в коагуляции концов гаптических элементов [69], излишнем усложнении конструкции ИОЛ с добавлением фиксационных отверстий на гаптике и наложении нескольких петель шовной нити на гаптику, и тем самым обеспечивает возможность применять технику свободного захвата гаптики и погружения узла в толщу склеры [135].

8. Большое число гаптических элементов. Стандартные ИОЛ, как правило, имеют два гаптических элемента, что вполне достаточно для симметричной самоцентрирующейся фиксации в капсульном мешке. Увеличение числа гаптических частей линзы делает модель более громоздкой, усложняет ее имплантацию и ограничивает перспективы по минимизации диаметра картриджа инжектора. Тем не менее, использование ИОЛ с двумя гаптическими элементами для экстракапсулярной фиксации в ресничной борозде, особенно у детей, сопровождается таким серьезным осложнением как захват зрачка в связи с тем, что большая часть наружной окружности оптики линзы структурно ничем не ограничена, поскольку точки прикрепления гаптических элементов расположены в 180 ^{0} друг от друга [215]. В этой связи добавление в конструкцию ИОЛ дополнительных гаптических частей минимизирует вероятность захвата зрачка (рис. 8).

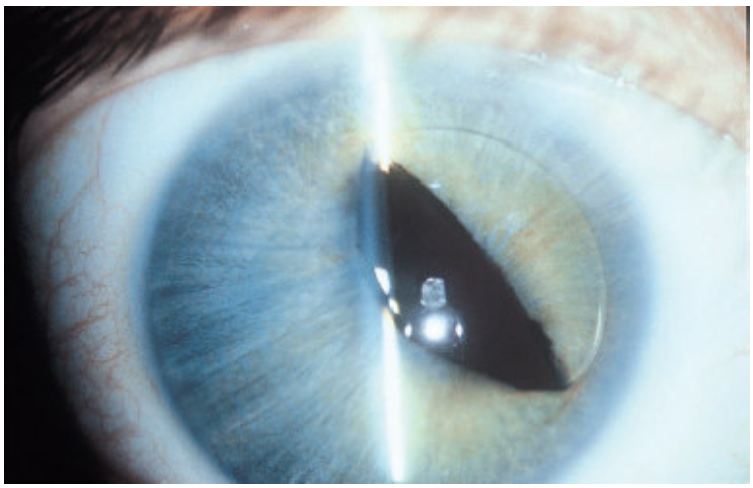

Рис. 8. Захват зрачка [215]

Большое число гаптических элементов также уменьшает вероятность поворота оптики вокруг своей оси, опасного в плане развития комы (сферической аберрации косых пучков) и столь легко осуществимого при наличии только двух гаптических элементов. Кроме того, большое число гаптических элементов делает возможным многоточечную шовную фиксацию, что дополнительно снижает степень свободы положения ИОЛ в глазу [195, 170].

9. Оптимально мягкий материал гаптических элементов для минимизации давления на цилиарное тело. В этом свойстве также важен приемлемый компромисс, поскольку излишне мягкий материал не обеспечит стабильно правильного положения линзы в глазу, приводя к ее ротации, наклону и децентрации. Мягкость материала, из которого выполнены гаптические элементы, позволяет выполнять последние в виде замкнутых петель без риска излишнего давления на сосудистую оболочку и сохраняя способность ИОЛ к самоцентрации.

10. Большая площадь замкнутых гаптических элементов для максимального использования стабилизирующего эффекта остатков капсульной сумки. Варианты нестандартной фиксации ИОЛ должны использовать любые остатки капсульной сумки, имеющиеся в наличии [79]. Рациональное использование остатков задней капсулы хрусталика расширяет возможности интраокулярной коррекции [45, 60, 26]. Считается, что остатков капсулы на протяжении 3 часов обычно бывает достаточной для поддержки одной гаптики [175, 182]. Большая площадь петлеобразных гаптических элементов увеличивает данный компонент фиксации линзы.

Стандартные ИОЛ, предназначенные для имплантации в капсульную сумку, как правило, не имеют всей совокупности описанных выше конструктивных решений,

необходимых для адаптации ИОЛ при имплантации в область ресничной борозды. В этой связи основной задачей нашей работы стала разработка конструкции эластичной ИОЛ, предназначенной для различных вариантов фиксации в задней камере при несостоятельности капсульно-связочного аппарата хрусталика.

2.2. Общее описание эластичной заднекамерной ИОЛ модели МИОЛ-23/24

Результатом литературного поиска, оценок результатов личного опыта по интраокулярной коррекции афакии при подвывихе хрусталика и предварительных клинических исследований стала модель интраокулярной линзы, представленная на рис. 9.

ИОЛ имеет двояковыпуклую оптику с диаметром 6,0 мм и 4 гаптических элемента, выполненных в виде замкнутых симметричных петель. Линза плоская, угол между оптикой и гаптическими частями отсутствует. Гаптические элементы имеют округлое сечение и малый поперечный диаметр (300 μm).

Линза моноблочная, производится по технологии фронтальной фотополимеризации («Репер-НН», Нижний Новгород) из гидрофобного (содержание влаги менее 1%) метакрилата в двух размерных вариантах: МИОЛ-23 с общим диаметром 12,0 мм и МИОЛ-24 с диаметром 13,5 мм (рис. 10). А-константа равна 118,4.

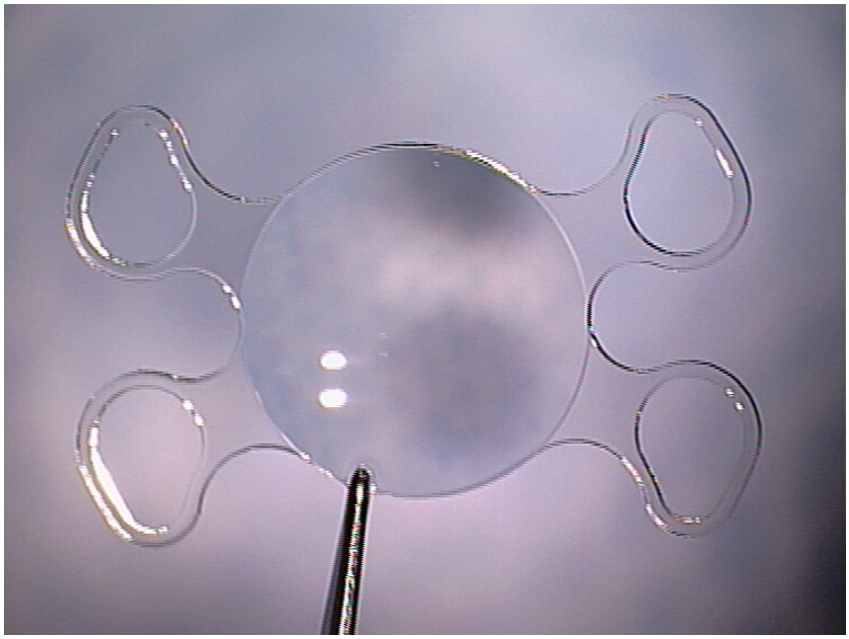

Рис. 9. ИОЛ модели МИОЛ-23

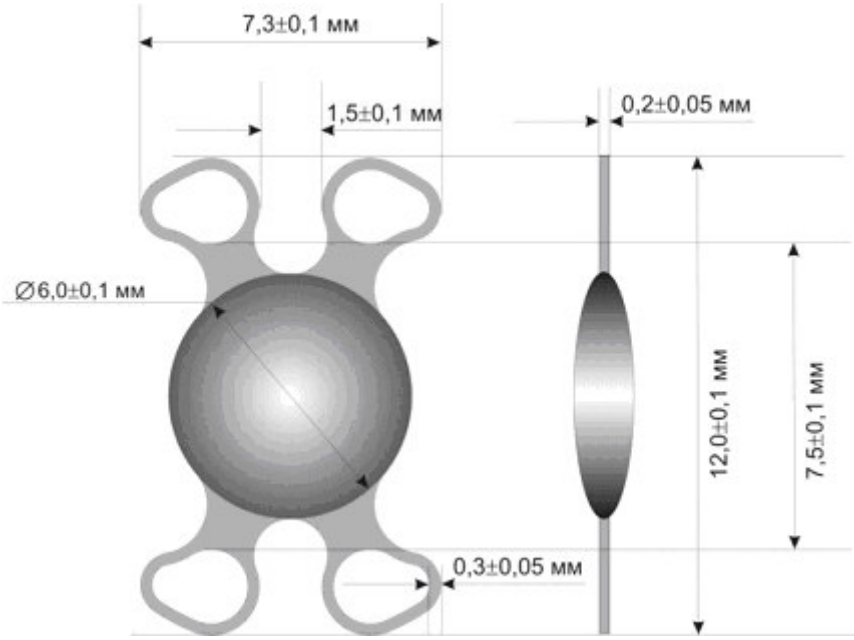

Рис. 10. Технический чертеж ИОЛ модели МИОЛ-23

2.3. Основные физико-химические параметры и характеристики ИОЛ модели МИОЛ-23/24

Основные размеры линз соответствуют указанным в табл. 2.

Таблица 2

Размеры ИОЛ моделей МИОЛ-23/24 (мм)

ИОЛ	Общий диаметр	Общий диаметр оптики	Толщина гаптики	Ширина гаптики
МИОЛ-23	12,0±0,1	6,0±0,1	0,30±0,05	0,30±0,05
МИОЛ-24	13,5±0,1	6,0±0,1	0,30±0,05	0,30±0,05

Масса линз зависит от оптической силы (табл. 3).

Таблица 3

Зависимость массы ИОЛ моделей МИОЛ-23 и МИОЛ-24 от оптической силы

Величина рефракции, Д	Масса не более, мг
1-7	15
8-14	19
15-19	23
20-24	25
25-29	28
30-34	32
35-40	36

Диапазон оптической силы выпускаемых ИОЛ находится в пределах от от +1,0 до +40,0 с шагом 1,0 Д. Предельное отклонение от заданной величины оптической силы не превышает 0,05 Д.

Линзы изготавливаются из биосовместимого пространственно-сшитого полимера на основе лапрола, олигокарбонатметакрилата, монометакрилового эфира этиленгликоля и метакриловой кислоты. Разрешающая способность линз соответствует требованиям ГОСТ Р 520383. Поверхность оптической части линзы выполнена по классу чистоты PIII, поверхность гаптической части - по классу чистоты PIV по ГОСТ 11141.

ИОЛ устойчивы к механическим нагрузкам на изгиб, обладают способностью к многократному (не менее 5 раз) изгибу вдоль продольной оси в пинцете для складывания мягких линз 110х10 ГХ 1534А 00.00 по ГХ 1285.00.00. ТУ без нарушения целостности и возникновения микродефектов.

Светопропускание материала линз в видимой части спектра при длине волны 540 нм составляет не менее 90%. Линзы устойчивы к предстерилизационной очистке и стерилизации газовым методом.

Материал МИОЛ-23/24 является гидрофобным. Было установлено, чтобы в максимальной степени обеспечить стабильность материала в водных средах, равновесное содержание воды в этих полимерах не должно превышать 1%. МИОЛ сочетает в себе высокие оптические показатели с упругостью, эластичностью и «памятью формы». Упругоэластичные свойства МИОЛ и относительно высокая прочность позволяют имплантировать ее через малый операционный разрез.

Важной характеристикой материала является отсечение ультрафиолетового спектра, отрицательно влияющего на нейрорецепторный аппарат глаза.

Показатель преломления (рефракционный индекс) материала линзы составляет 1,505. Столь высокий рефракционный индекс позволяет делать ИОЛ с меньшей по толщине оптикой и, соответственно, меньшей массой и весом во влаге передней камере. Первое обстоятельство существенно для минимизации хирургического доступа, второе – для снижения рисков хронической травматизации радужки и цилиарного тела, а также для гравитационно-зависимой децентрации ИОЛ.

Для определения рефракционного индекса материала использовался рефрактометр ИРФ-4546. Из исследуемого материала изготавливались пластинки площадью 10 х 15 мм толщиной 50 мкм. Они помещались в специальную кювету в иммерсионной среде. Рефракционный индекс измерялся с точностью до 0,0005. Толщина гаптической части 0,3 $\pm$ 0,05 мм. Толщина оптической части зависит от диоптрийности ИОЛ (табл. 4).

Уровень оптической плотности водной вытяжки готовой МИОЛ по УФ-спектроскопии строго контролируется (при 200 нм не более 0,1 по методике: 1 линза на 1 мл воды и выдержка при 60°С в течение 3 часов). Он составляет у эластичных линз МИОЛ (0,045-0,054).

Разрешающая способность оптики МИОЛ-23/24 составляет не более 50 угловых секунд. Ее определяли на оптической скамье, измеряя минимальный размер штриховой миры, который виден через объектив окуляра (рис. 11).

Таблица 4

Толщина оптической части ИОЛ моделей МИОЛ-23 и МИОЛ-24

Диоптрийность	Толщина, мм	**Диоптрийность**	Толщина, мм
1	0,227	**21**	0,764
2	0,253	**22**	0,791
3	0,29	**23**	0,819
4	0,307	**24**	0,846
5	0,333	**25**	0,874
6	0,359	**26**	0,902
7	0,386	**27**	0,929

8	0,413	**28**	0,957
9	0,44	**29**	0,985
10	0,466	**30**	1,013
11	0,494	**31**	1,042
12	0,521	**32**	1,07
13	0,547	**33**	1,098
14	0,574	**34**	1,127
15	0,601	**35**	1,156
16	0,628	**36**	1,184
17	0,655	**37**	1,213
18	0,683	**38**	1,242
19	0,71	**39**	1,272
20	0,737	**40**	1,301

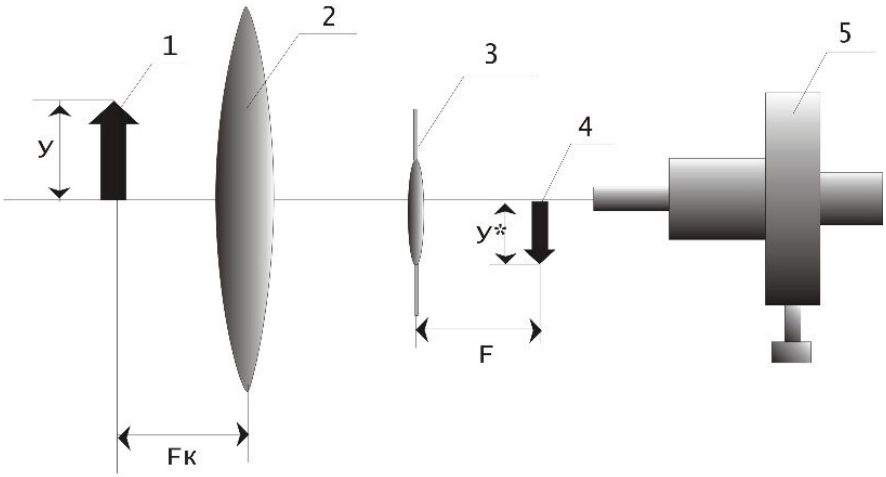

Рис. 11. Схема оптической скамьи типа ОСК-2: 1- штриховая мира (тест-объект); 2 – коллиматор; 3 - испытуемая линза; 4 - изображение штриховой миры в фокальной плоскости линзы; 5 - микроскоп с окулярным микрометром

Удельный вес (плотность) материала МИОЛ-23/24 равен 1,12 г/см^3. Удельный вес материала находили методом определения плотности раствора K_2CO_3 в дистиллированной воде (С 14%), в котором стандартный образец материала не опускается на дно и не всплывает на поверхность. Измерение производили ареометром.

Для изготовления линзы используется полимер, обладающий относительным удлинением ε = 117%. Эластичность материала линзы определялась по показателю относительного удлинения при максимальном растяжении. Для этого

использовалась универсальная машина фирмы «Lhomargy» (Франция). Установка представляет собой механизированную раму с укрепленным в ней фиксирующим устройством в виде двух «лопаток». В процессе исследования изучаемый объект фиксируется между «лопатками», последние раздвигаются, их движение регистрируется компьютером с точностью до третьего знака. В момент, предшествующий разрыву исследуемого объекта, компьютер «замораживает» показатель абсолютного удлинения и высчитывает относительное удлинение материала при максимальном растяжении. При исследовании используется стандартный образец, длина которого равна 15 мм.

Предел прочности полимера, составляющего основу ИОЛ, составляет σ=37,1 кг сил/см^2, E = 200 Гс/мм^2. Нагрузку до разрыва устанавливали на разрывной машине типа РНН-5. Образцы испытуемого материала закрепляли в зажимах и растягивали, так снимали деформационную кривую до разрыва образца. Предел прочности – значение напряжения, при котором происходит разрушение образца в условиях нагрузки в режиме роста деформации. Эластичность – свойство образца восстанавливать свою форму и размеры после прекращения нагрузки. Эластичность материалов сравнивали по относительной деформации $\gamma = l/l_0$ (l_0-начальная длина образца, l – удлинение образца) и модулю эластичности, вычисленному из кривой деформации. Тангенс угла наклона прямолинейного участка называется модулем упругости E (кгс/см^2) (модуль Юнга).

Температура стеклования – температура, при которой полимер при охлаждении переходит из высокоэластичного (или вязкотекучего) в стеклообразное состояние, она является важной характеристикой полимера, так как зависит от его химического состава и строения цепи. Данная температура указывается для всех упруго-эластичных ИОЛ. Температура стеклования материала МИОЛ-23/24 составляет –50° С, тогда как у материала AcrySof (Alcon) 0°С, то есть при комнатной температуре ИОЛ из используемого нами материала более мягкая.

Температуру стеклования материала находят на основе метода парамагнитного зонда, для чего снимают зависимости времени корреляции парамагнитного зонда от температуры (т. е. получают несколько спектров ЭПР при разных температурах в диапазоне от –100 до +100 – в нашем случае) и строят зависимость в координатах $\lg(1/\tau)$ от 1/T (T-температура К). Точка излома соответствует температуре стеклования полимера (рис. 12).

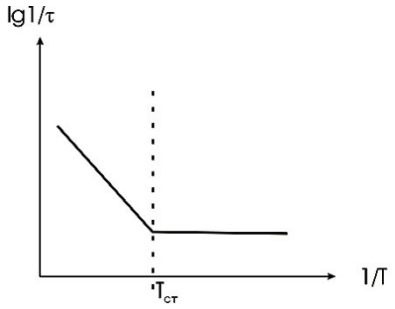

Рис. 12. Зависимость времени корреляции парамагнитного зонда от температуры: Тст – температура стеклования полимера

Большое значение для ИОЛ, как пожизненного имплантата, имеет качество его поверхности. Чем выше качество обработки поверхности имплантата, тем ниже вероятность образования различного рода отложений (преципитатов, фибринозного экссудата и т.д.) на линзах. Качество поверхности (топографию) кварцевой литьевой формы и ИОЛ проводят методом атомно-силовой микроскопии в неконтактном режиме на сканирующем зондовом микроскопе Смена А «NT-MDT» (Россия), регистрирующем силы взаимодействия сближающих тел, то есть ИОЛ и скользящим над ней острием кантилевера микроскопа, представляющего собой пружину с малой жесткостью (10-0,01 Н/м), на конце которого закреплен пирамидальный зонд. Поверхность оптической части МИОЛ-23 и МИОЛ-24 имеет значительно меньшую шероховатость (на уровне 2-4 нм) по сравнению с ИОЛ модели AcrySof (до 10 нм), хорошо прилипает к задней капсуле, что значительно снижает вероятность образования преципитатов и вторичной катаракты.

В этой связи очень важно отметить, что гладкость поверхности оптики и гаптических элементов ИОЛ имеет колоссальное значение для линз с внекапсульной фиксацией в виду постоянного контакта ИОЛ с радужкой и цилиарным телом. На основании вышеизложенного вполне очевидно, что технология фотохимического синтеза полимерных изделий не только не проигрывает традиционным, но и дает возможность значительного улучшения как биосовместимости, так и оптических свойств имплантатов.

Вес ИОЛ в воздухе определяли с помощью аналитических весов типа АДБ 200М ГОСТ 24104 2-го класса точности. Для определения веса ИОЛ во влаге передней камеры были приняты во внимание следующие расчеты. На тело, частично или полностью погруженное в жидкость, действует выталкивающая сила Архимеда F_A, численно равная весу жидкости в объеме погруженной части тела и

направленная противоположно силе тяжести *mg.* В случае находящейся полностью в жидкости ИОЛ: $F_A = \rho_{жидк} Vg$, $mg = \rho_{тела} Vg$.

Тогда вес тела определится как разность силы тяжести и силы Архимеда:

$P_{жидк} = mg - F_A = (\rho_{тела} - \rho_{жидк}) Vg$. Различие веса тела в жидкости $P_{жидк}$ и его веса в воздухе $P_{возд}$ можно представить отношением:

$$\frac{P_{жидк}}{P_{возд}} = \frac{(\rho_{тела} - \rho_{жидк})Vg}{\rho_{тела}Vg} = \frac{\rho_{тела} - \rho_{жидк}}{\rho_{тела}} = \frac{1{,}120 - 1{,}005}{1{,}120} = 0{,}103$$

Таким образом, вес ИОЛ во влаге передней камеры составляет не более 10,3% от ее веса в воздухе. При расчете было принято: вес тела в воздухе численно равен силе тяжести; МИОЛ-23/24 изготавливаются из однородного материала с плотностью 1,120 г/см^3; плотность влаги передней камеры равна 1,005 г/см^3; значение ускорения свободного падения g = 9,81 м/с^2 .

Результаты санитарно-химических и токсикологических испытаний, тестов на стерильность, пирогенность ИОЛ моделей МИОЛ-23 и МИОЛ-24 приведены в Приложении.

Таким образом, теоретически обоснована конструкция модели заднекамерной ИОЛ, оптимизированной для имплантации при различных ситуациях несостоятельности капсулы и/или связочного аппарата хрусталика, а также приведены технические характеристики ИОЛ, производимой на предприятии «Репер-НН». Ее ключевыми особенностями являются: наличие оптической части диаметром 6,0 мм, мягкой гаптической части, выполненной в виде 4 симметричных замкнутых петель округлого сечения (300 мкм), большой общий диаметр (12,0 и 13,5 мм). Моноблочные линзы выполнены из гидрофобного (содержание воды менее 1%) упруго-эластичного полимера (коэффициент относительного удлинения ε = 117%), синтезируемого методом фотополимеризации метакрилатов. Для материала линзы характерны высокий индекс преломления (1,505), сниженный вес в переднекамерной влаге и гладкость поверхности (шероховатости не более 2-4 нм).

ГЛАВА 3. МАТЕРИАЛ И МЕТОДЫ КЛИНИЧЕСКИХ ИССЛЕДОВАНИЙ

Основными задачами клинических исследований стали:

- выявление оптимальных способов шовной и бесшовной фиксации ИОЛ модели МИОЛ-23/24,
- изучение клинико-функциональных результатов проведенных операций,
- анализ операционных и послеоперационных осложнений,
- определение показаний, противопоказаний и критериев отбора пациентов к интраокулярной коррекции с линзой МИОЛ-23/24.

Клинические исследования проводились на базе Чебоксарского филиала ФГУ МНТК «Микрохирургия глаза» им. акад. С.Н. Федорова.

3.1. Методы предоперационного и послеоперационного обследования пациентов

Объективному обследованию органа зрения предшествовал тщательный расспрос пациента по поводу:

- характера, времени возникновения и динамики жалоб;
- возможных причин снижения зрительных функций с особым акцентом на возможные черепно-мозговые травмы, непосредственные повреждения органа зрения, судорожные припадки для исключения травматической этиологии подвывиха хрусталика;
- анамнеза заболевания, включая предшествующие офтальмологические вмешательства;
- анамнеза жизни;
- наследственному анамнезу;
- аллергических реакций на лекарственные препараты.

Всем пациентам был проведен стандартный перечень пред- и послеоперационных исследований, включающий в себя определение остроты зрения вдаль без коррекции и с максимальной очковой коррекцией, уровня внутриглазного давления (ВГД), тонографию, авторефрактометрию, кератометрию, эхобиометрию, биомикроскопию, офтальмоскопию, периметрию, ультразвуковое офтальмосканирование, электрофизиологические исследования.

Дополнительно проводились следующие методики обследования: эндотелиальная микроскопия роговицы, определение пространственной контрастной

чувствительности, лазерная тиндалеметрия, биометрия переднего отрезка глаза на шаймпфлуг-камере, ультразвуковая биомикроскопия, оптическая когерентная томография переднего и, при необходимости, заднего отрезка глазного яблока, аберрометрия волнового фронта. Также в большинстве случаев применялась фоторегистрация переднего отрезка глазного яблока до и после операции и видеозапись хода хирургического вмешательства.

Определение остроты зрения без коррекции и с максимальной коррекцией. Для этого использовали пробные сферические и цилиндрические линзы, определяя степень клинической рефракции субъективным способом. Для определения остроты зрения применяли фороптер «Huvitz CDR-3100» (Корея) с проектором знаков «Topcon ACP-5» (Япония).

Внутриглазное давление (ВГД) измеряли аппланационным тонометром Маклакова весом 10 грамм по общепринятой методике.

Тонографию производили с помощью электронного тонографа Medtronic Model 30 Classic (Medtronic Ophthalmics, США). Расчет тонографических показателей проводился по общепринятой методике.

Рефракто- и кератометрию проводили на авторефрактокератометре фирмы «Tomey» (Япония).

Ультразвуковая эхобиометрия с целью определения длины глаза проводилась на эхобиометрах «Model 820» (Humphrey», США) и Nidek US-1800 (Япония). В некоторых случаях длину передне-задней оси (ПЗО) глаза определяли методом оптической интерферометрии на биометре «IOL Master» (Carl Zeiss Meditec, Германия).

Биомикроскопическое исследование глаза осуществляли при помощи щелевой лампы фирмы Opton (Германия). Обращали внимание на состояние роговицы, наличие ее дистрофических и дегенеративных изменений, глубину и равномерность передней камеры, наличие в ней тяжей стекловидного тела, наличие и степень атрофии радужки, сохранность ее диафрагмальной функции, диаметр зрачка, степень медикаментозного мидриаза, неравномерность передней поверхности радужной оболочки, присутствие иридо- и/или факоденеза при физиологическом зрачке и на фоне мидриаза, состояние связочного аппарата, передней и задней капсул хрусталика, величину и направление смещения хрусталика, наличие синехий, псевдоэксфолиаций и другой сопутствующей патологии, определяли степень деструкции передних слоев стекловидного тела.

Степень подвывиха хрусталика мы определяли по классификации Н.П. Паштаева (1986).

Первая степень. Хрусталик не имеет бокового смещения по отношению к оптической оси глаза. Волокна цинновой связки незначительно повреждены и равномерно распределены по всей окружности хрусталика. Возможны незначительные смещения вдоль оптической оси глаза. Наблюдается равномерное уменьшение или увеличение глубины передней камеры, факоденез, иридоденез. При сохранной прозрачности хрусталика возможно усиление или ослабление рефракции, но острота зрения с коррекцией может оставаться довольно высокой.

Вторая степень. Хрусталик имеет боковое смещение по отношению к оптической оси глаза. Край хрусталика не заходит за оптическую ось. Ограниченный разрыв цинновой связки ведет к тому, что хрусталик смещается в сторону оставшихся волокон. Чем больше по окружности разрыв связки, тем больше смещение. При незначительном смещении край хрусталика виден при широком зрачке. Если разрыв цинновой связки доходит до половины окружности, то край хрусталика можно увидеть и при узком зрачке. Могут наблюдаться неравномерное углубление передней камеры, выраженный фако- и иридоденез. Даже если сохранена прозрачность хрусталика, острота зрения снижается в значительной степени ввиду грубых оптических искажений, возникающих при преломлении света периферическими отделами хрусталика. Нередко наблюдается миопическая рефракция. Полной коррекции добиться не удается из-за появления некорригируемой аномалии рефракции. Такое состояние чаще встречается при врожденной эктопии хрусталика, часто являясь причиной глубокой амблиопии.

Третья степень. Край хрусталика смещается за оптическую ось глаза, циннова связка разрывается больше чем на половину своей окружности. Нередко наблюдается неравномерное углубление передней камеры, выраженный иридоденез. Хрусталик, оторванный от цинновой связки на значительном протяжении, помимо бокового смещения, довольно подвижен и в передне-заднем направлении, и может значительно отклониться в стекловидное тело. При третьей степени подвывиха хрусталика появляется афакическая рефракция.

После обнаружения подвывиха хрусталика проводилось уточнение его возможной причины. Значение данного вопроса выходит за рамки офтальмохирургии. Пациенты с синдромом Марфана требуют тщательного кардиологического обследования для исключения аневризмы восходящего отдела

аорты и вторичной недостаточности аортального клапана, а также периоперационного назначения антибиотиков для профилактики инфекционного эндокардита. У пациентов с гомоцистинурией имеется предрасположенность к повышенному тромбообразованию, особенно при общем наркозе, что требует системной антикоагуляционной терапии.

Направление дислокации хрусталика может также иметь диагностическое значение. Для синдрома Марфана характерно верхне-височное направление дислокации, для гомоцистинурии – нижне-носовое.

Для оценки степени плотности ядра мы пользовались общепринятой классификацией, предложенной Emery и Little (1979), в соответствии с которой выделяют 5 степеней плотности катаракты:

I степень – прозрачное или слегка серовато-желтое ядро;

II степень – серое или серовато-желтое ядро;

III степень – желтоватый цвет при ядерной катаракте;

IV степень – янтарный цвет, большое ядро;

V степень – бурое ядро.

При достаточной прозрачности оптических сред прямая **офтальмоскопия глазного дна** осуществлялась с помощью портативного электрического офтальмоскопа «Beta 200» фирмы «Heine» (Германия), непрямая офтальмоскопия – с помощью налобного бинокулярного обратного офтальмоскопа фирмы «Keeler» (Англия) с использованием асферических линз 20 и 29 Д. С целью осмотра глазного дна мы также использовали линзы Гольдмана и щелевую лампу.

Пациенты с синдромом Марфана и гомоцистинурией имеют предрасположенность к развитию отслойки сетчатки. Периферия сетчатки требует тщательного предоперационного обследования для выявления и возможного профилактического лечения ретинальных разрывов. В послеоперационном периоде этот момент также должен оставаться в поле зрения лечащего доктора.

В рамках клинического предоперационного обследования проводилось обследование пациента в положении лежа на спине для оценки выраженности слабости цинновых связок. Гравитация в таком положении может определить глубину опускания хрусталика на цинновых связках. Хрусталик, который выглядит доступным через лимбальный доступ при стандартном обследовании за щелевой лампой, может таковым не являться при расположении пациента на операционном столе.

Периметрию выполняли по общепринятой методике на компьютерных периметрах Allergan Humphrey (США) и Oculus Twinfield (Германия).

Ультразвуковое В-офтальмосканирование проводили на аппаратах фирм «OTI» (Канада) и «Allergan Humphrey» (США) с применением транспальпебральной методики. В процессе исследования выявляли состояние оболочек глаза, наличие патологии стекловидного тела, отслойки сетчатки.

С целью оценки функционального состояния сетчатки и зрительного нерва проводили **электрофизиологические исследования**: порог электрической чувствительности (ЭЧ) и электрической лабильности (ЭЛ) зрительного нерва.

Для определения порогового состояния зрительного анализатора на основе ЭЧ и ЭЛ был использован Фосфен-тестер «Диагност» (Россия).

Функциональное состояние внутренних слоёв сетчатки оценивали по феномену электрофосфена, а состояние аксиального пучка зрительного нерва - по данным критической частоты слияния фосфена. Степень поражения сетчатки устанавливали по величине порога, измеряемого в мкА. Для данного прибора в норме величина порога ЭЧ составляет для пациентов 90-110 мкА. При незначительных поражениях сетчатки порог увеличивается до 120-160 мкА. Увеличение этих показателей до 170-210 мкА расценивается как умеренные изменения сетчатки, а показатели порога выше 250 мкА - как значительные изменения. Электрическая лабильность в норме составляет 38-40, при незначительном снижении проводимости- 35-37, при умеренном нарушении- 32-34, при нарушении проводимости зрительного нерва- 20-31, при значительном нарушении- менее 19 Гц. Критическая частота слияния мельканий в норме соответствует 36-40 Гц.

Эндотелиальную микроскопию роговицы с оценкой плотности эндотелиальных клеток (ПЭК) и их морфологии в центральной зоне роговицы проводили с помощью контактного микроскопа HS-CEM-4 (Product Research Organization) и конфокального микроскопа ConfoScan4 (Nidek, Япония).

Контрастную чувствительность на различных пространственных частотах исследовали на устройстве Optec 6500 (Vision Sciences Research Corp., США). Пациентам предлагали оптотипы с частотами 3, 6, 12, 18 цикл/град.

Лазерную тиндалеметрию проводили на аппарате FC-2000 фирмы «Kowa» (Япония) (рис. 13). Принцип работы прибора (рис. 14) основан на измерении интенсивности лазерного луча, отраженного от взвешенных во влаге передней

камеры клеток и крупномолекулярных белков – альбуминов и макроглобулинов [192, 173, 174, 148, 101, 39].

Рис. 13. Внешний вид аппарата KOWA FC – 2000

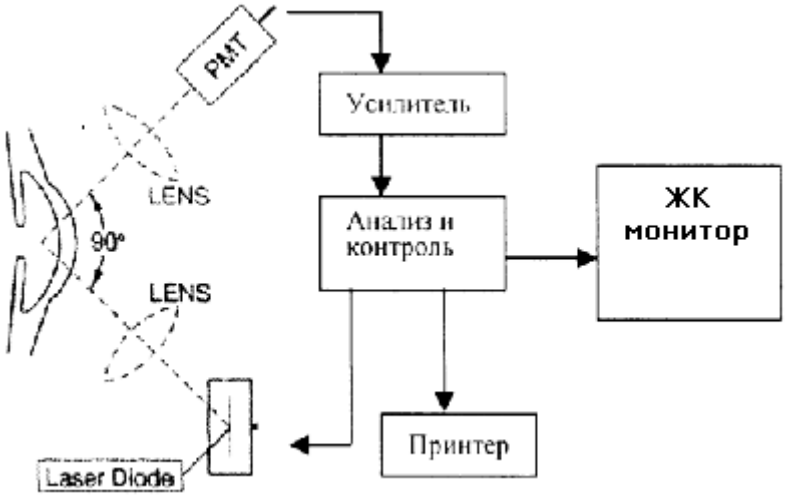

Рис. 14. Схема работы аппарата KOWA FC – 2000



Рис. 15. Глаз пациента в момент проведения лазерной тиндалеметрии

Мощность диодного лазера на выходе составляет 0,9 мВт, длина волны – 635 нм, диаметр лазерного луча – 20 μм. Лазерный луч проецируется внутрь передней камеры глазного яблока в пределах окна измерения (рис. 15), которое составляет 0,5 х 0,3 мм в режиме измерения потока и 0,5 х 0,5 мм – в режиме подсчета клеток. Интенсивность отраженного света распознается фотоумножителем, который генерирует электрический сигнал, преобразуемый в цифровой формат и обрабатываемый компьютером. Когда лазерный луч проходит через клетку, то в результирующем сигнале происходит сильный скачок (пик), число зарегистрированных пиков равняется числу клеток. Устройство измерения использует значения количества фотонов в миллисекунду (ф/мс). Метод позволяет неинвазивным способом количественно оценить степень повреждения гематоофтальмического барьера и воспалительной реакции в глазу, что ранее без забора камерной влаги сделать было невозможно [97].

Биометрия переднего отрезка глаза на шаймпфлуг-камере проводилась с использованием аппарата Pentacam HR (Oculus Optikgeräte GmbH, Германия).

Биометр Пентакам представляет собой фотокамеру, которая получает изображение переднего сегмента, формируя узкую световую щель для получения среза оптически прозрачных структур по примеру обычной щелевой лампы. Быстрая ротация камеры позволяет получить 25 качественных изображений-срезов за 2 секунды. Источником световой энергии являются светодиоды синего цвета (475 нм).

Отличительной особенностью данного метода исследования является использование фотографических принципов Теодора Шаймпфлуга, согласно которым изменяя наклон плоскости объектива камеры относительно фотографируемого объекта можно существенно увеличить глубину резкости получаемого изображения и получить снимки, имеющие одинаково высокое разрешение как на поверхности роговицы, так и в задней камере (рис. 16).

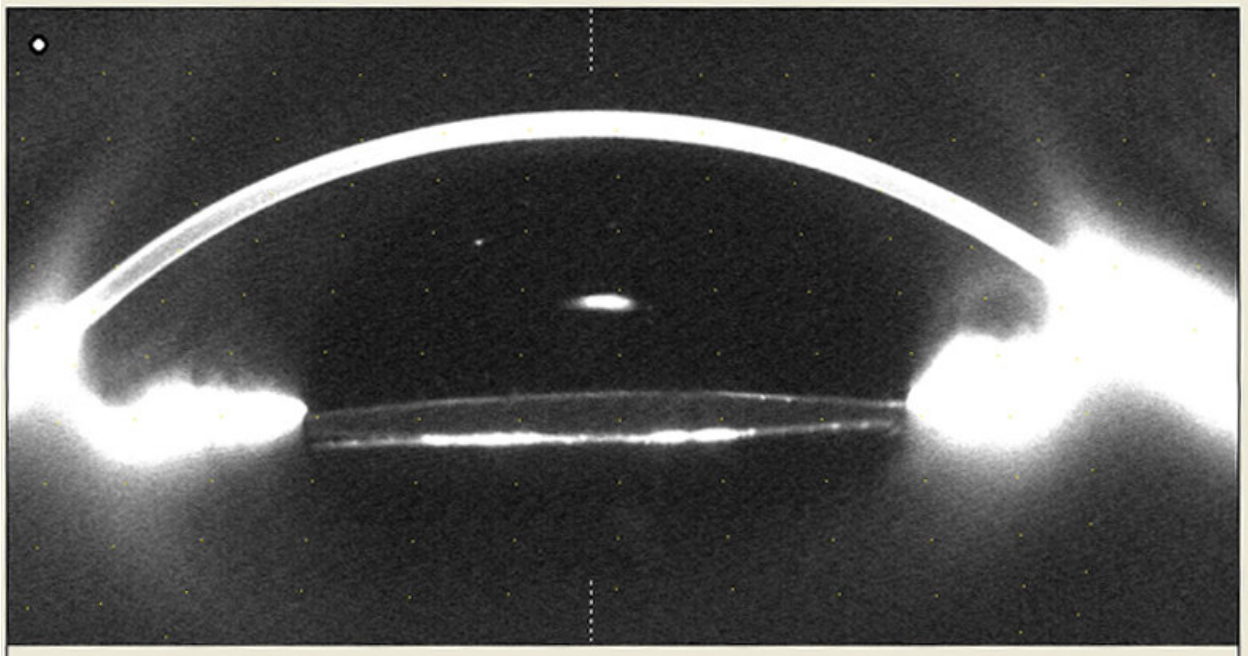

Рис. 16. Фотография оптического среза переднего сегмента глаза, получаемая Шаймпфлуг-биометром Pentacam. Через расширенный зрачок четко визуализируется оптика ИОЛ

Биометрию ИОЛ, т.е. определение положения оптики ИОЛ по отношению к зрительным осям [181, 189, 122, 100, 137, 177, 95, 80], осуществляли следующим образом. Обследование пациента выполняли после максимального медикаментозного мидриаза, достигаемого 3-кратной инстилляцией 1% раствора тропикамида с интервалом в 5 минут. Непосредственно во время обследования пациента просили смотреть широко открытыми глазами на фиксационную точку. Полученные изображения просматривались в полноразмерном режиме (Display > Image (large) в верхнем меню программы). Из 25 сканов отбирались два, предпочтительно с осями, находящимися под прямым углом к друг другу. Отбор осуществлялся исходя из качества полученного изображения и наличия изображения угла передней камеры, не закрытого тенью верхнего века. Для более четкой визуализации ИОЛ вручную повышалась яркость изображения (бегунок над кнопкой Adjust Image), избегая избыточного повышения, приводящему к засвету

структур угла передней камеры, важных для проведения изменений. Для учета реальных расстояний в изучаемом объекте и коррекции искажений на шаймпфлуг-изображение проецировалась миллиметровая сетка (Show Millimeter Grid в контекстном меню, вызываемом правой клавишей мыши). Далее отобранные два изображения сохранялись на дисковый носитель в формате BMP.

Анализ изображений проводили с помощью графического редактора Adobe Photoshop CS (Adobe Systems Inc., США) на персональном компьютере, работающем на операционной системе WinXP.

Первым этапом для определения оси и центра ИОЛ с помощью инструмента построения эллипса подбирались окружности, максимально аппроксимирующие переднюю и заднюю поверхности ИОЛ (2 и 1 – здесь и далее в описании метода цифрами в круглых скобках отмечены соответствующие элементы поясняющего рис. 17). Отрезок (3), соединяющий точки пересечения эти окружностей, принимался за фронтальную ось оптики ИОЛ. Середина этого отрезка принималась за оптический центр ИОЛ.

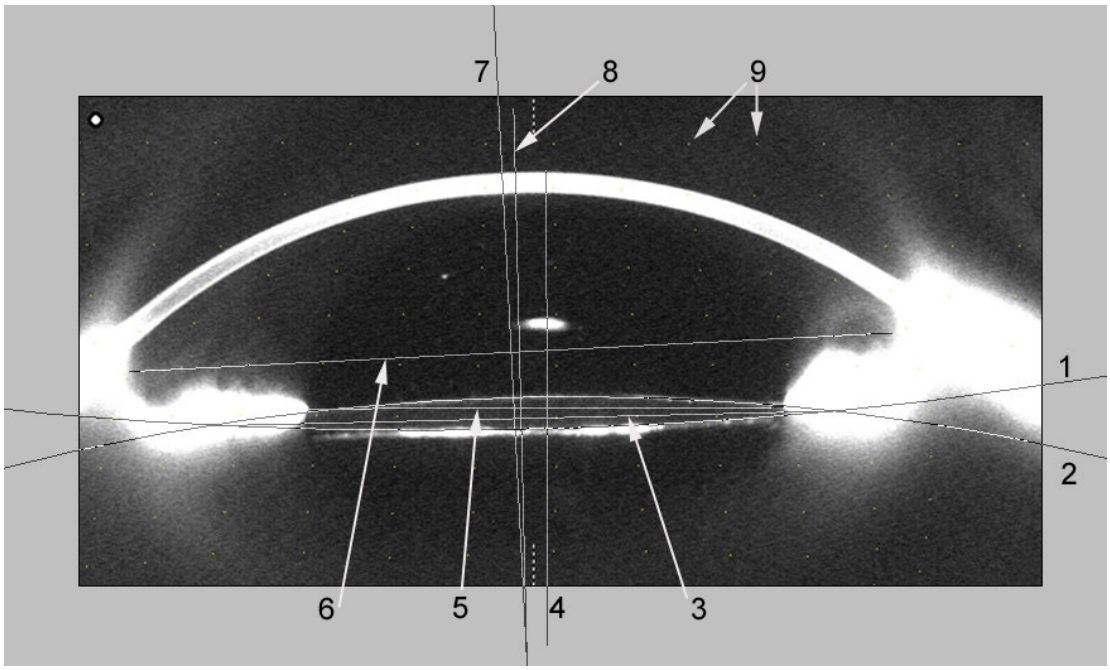

Рис. 17. Геометрические построения, используемые для расчета положения ИОЛ в глазу: 1 – кривая, аппроксимирующая заднюю поверхность ИОЛ; 2 – кривая, аппроксимирующая переднюю поверхность ИОЛ; 3 – отрезок, соединяющий точки пересечения 1 и 2, фронтальная ось оптики ИОЛ; 4 – перпендикуляр к 5, отмечающий центр зрачка; 5 – отрезок, соединяющий края зрачка; 6 – ось плоскости радужки; 7 – нормаль к плоскости радужки, эквивалент оптической оси глаза; 8 – нормаль к фронтальной плоскости ИОЛ, угол между 7 и 8 является углом наклона ИОЛ, а пересечение 8 и 3 – оптическим центром ИОЛ; 9 – метки миллиметровой сетки

Децентрация ИОЛ оценивалась по расстоянию между оптическим центром ИОЛ и центром зрачка (пересечение 4 и 5), который определяли как середину отрезка, соединяющего на наиболее центральные отделы радужной оболочки в изображении (6). Технически расстояние измеряли в плоскости зрачка, бросив к ней перпендикуляр от оптического центра ИОЛ (пересечение 3 и 8).

Все линейные измерения изображения приводились к линейным величинам реального пространства путем измерения расстояний между точками миллиметровой сетки (9). Один мм реального пространства соответствовал в разных измерениях от 12 до 21 мм изображения.

Наклон ИОЛ определялся по отношению к плоскости радужки как угловая разница между нормалями, опущенными к фронтальной оси оптики ИОЛ и к отрезку, соединяющему точки соединения изображений радужки и роговицы в углу передней камеры с обеих сторон (6). Угол рассчитывался по соотношению противолежащего (плоскость радужки, 6) и прилежащего (нормаль к плоскости радужки, 7) катетов прямоугольного треугольника. Гипотенуза в этом треугольнике являлась частью нормали к фронтальной оси оптики ИОЛ (8).

Измеренные таким образом децентрация и наклон ИОЛ в одном изображении не отражают трехмерной картины, поскольку по сути являются лишь проекцией реальной децентрации и наклона на плоскость изображения. Для оценки реальной децентрации и наклона производилось определение положения и длины вектора децентрации и наклона по его 2 проекциям на оси, соответственно, двухмерного и трехмерного пространства.

Расчет измерений, их обработка и хранение проводилось с использованием математического аппарата табличной программы MS Excel 2003 (Microsoft Corp., США).

Достоинством описанного нами метода является применение коррекции оптических искажений в получаемых прибором изображениях. Программное обеспечение прибора корректирует геометрическую дисторсию для встроенных расчетов, но выдает искаженные изображения. Встроенные функции биометра дают количественную информацию по передней и задней поверхностям роговицы, но такие данные по интраокулярным линзам отсутствуют. Поскольку работа проводится непосредственно на захваченных изображениях, для осуществления достоверных расчетов требуются алгоритмы коррекции геометрической дисторсии. С этой целью мы соотносили измеряемые нами на изображениях расстояния с локальной

миллиметровой шкалой данного участка пространства. Поскольку все необходимые замеры (децентрация, стороны треугольников для расчета угла наклона) расположены в осях, параллельных осям миллиметровой сетки прибора, мы считаем это метод коррекции адекватным.

Ультразвуковая биомикроскопия (УБМ) выполнялась на аппарате фирмы Humphrey, модель 840 (США). Данная методика позволяет с микронной точностью определить параметры структур переднего сегмента глаза, недоступных обычной световой биомикроскопии, и их пространственные соотношения при патологии связочного аппарата хрусталика [47]. Нами использовался датчик 50 МГц, который позволял достичь глубины проникновения 4 мм с аксиальной и латеральной разрешающей способностью, соответственно, 50 и 20 мкм.

Оптическая когерентная томография (ОКТ) переднего отрезка осуществлялась на томографе Visante OCT (Carl Zeiss Meditec, Германия). Данное исследование позволяло детально оценить анатомию роговицы, структур угла передней камеры, радужки, а также хрусталика и ИОЛ в проекции медикаментозно расширенного зрачка. Ретроиридальное пространство для исследования было недоступно в связи с непроницаемостью для инфракрасного излучения прибора пигментного листка радужной оболочки. Визуализация оптики ИОЛ в большинстве случаев была недостаточно четкой, что объясняется ее прозрачностью для излучения прибора.

ОКТ заднего отрезка глазного яблока выполнялась по показаниям в некоторых случаях для оценки послеоперационного состояния макулярной области (Stratus OCT, Carl Zeiss Meditec, Германия).

Аберрометрию волнового фронта исследовали в дооперационном периоде на глазах с прозрачными хрусталиками (при врожденном подвывихе хрусталика) и на всех глазах на разных сроках в послеоперационном периоде, используя рефракционный анализатор OPD Scan II (Nidek, Япония).

Фоторегистрацию оперируемых глаз осуществляли при прямом, боковом освещении, ретроиллюминации, в том числе в условиях медикаментозного мидриаза, при помощи фотощелевой лампы Topcon DC-1 (Япония).

Видеосигнал для **видеозаписи** хирургических вмешательств получали с помощью цифровой трехматричной видеокамеры MediLive Trio Eye (Carl Zeiss Meditec, Германия), коаксиально соединенной с объективом операционного

микроскопа, который далее передавался для записи и хранения на видеорекордер Pioneer DVR-940HX-S.

Предоперационное обследование также включало клинический и биохимический анализ крови, определение показателей коагулограммы, определение уровня содержания глюкозы в плазме крови, анализ крови на распространенные парентеральные инфекции (реакция Вассермана, антитела к ВИЧ, поверхностный антиген вируса гепатита В HBs и антитела к вирусу гепатита С), клинический анализ мочи, электрокардиографию, флюорографию околоносовых синусов и органов грудной клетки. Обязательными являлись консультации терапевта, стоматолога, оториноларинголога.

В предоперационном общесоматическом обследовании детей особое внимание уделялось заключению педиатра с описанием состояния внутренних органов, центральной нервной системы; с указанием перенесенных заболеваний и аллергологического анамнеза, сведений о прививках, а также справке об отсутствии инфекционных заболеваний.

3.2. Характеристика клинического материала

Клинико-функциональные результаты интраокулярной коррекции афакии путем имплантации ИОЛ модели МИОЛ-23/24 проанализированы на основе хирургического лечения 54 пациентов (65 глаз) с недостаточностью связочно-капсульного аппарата хрусталика. Из числа прооперированных пациентов 23 пациента (43%) составляли женщины и 31 пациент (57%) – мужчины. Возраст больных на момент вмешательства находился в пределах от 5 до 75 лет. Средний возраст пациентов нашей группы составил 50,9 ± 22,2 лет. Распределение клинических случаев по полу и возрасту представлено в табл. 5.

Таблица 5

Распределение клинических случаев по возрасту и полу (n = 65)

Возраст, лет	Мужчины	Женщины	Всего, n (%)
0-9	2	1	3 (4,6)
10-19	4	2	6 (9,2)
20-29	5	3	8 (12,3)
30-39	4	3	7 (10,8)
40-49	4	4	8 (12,3)
50-59	7	5	12 (18,5)
60-69	6	7	13 (20,0)
70-79	5	3	8 (12,3)

Показаниями к имплантации ИОЛ модели МИОЛ-23/24 были следующие нозологические формы: врожденная эктопия хрусталика, приобретенный подвывих хрусталика (в т.ч. травматической этиологии), послеоперационная афакия и обширный интраоперационный разрыв задней капсулы хрусталика при сохранных цинновых связках (табл. 6).

Таблица 6

Основной диагноз

Клиническая ситуация	Частота	
	n	%
Врожденная эктопия хрусталика	21	32,3
Приобретенный подвывих хрусталика	28	43,1
Вторичная имплантация	6	9,2
Обширный разрыв задней капсулы	10	15,4
Всего	65	100,0

Распределение клинических случаев по степени подвывиха представлено в табл. 7. При врожденном подвывихе хрусталика наблюдалась дислокация (эктопия) хрусталика преимущественно в верхне-височном и верхне-назальном направлениях с сохранными, но удлиненными цинновыми связками. Среди 14 пациентов с врожденным подвывихом хрусталика мы наблюдали 8 пациентов с синдромом Марфана, 3 – с идиопатическим врожденным подвывихом, по одному пациенту с врожденной микросферофакией, синдромом Элерса-Данло и Вайля-Марчезани.

Приобретенный подвывих хрусталика в 17 случаях характеризовался диффузной слабостью связочного аппарата на фоне псевдоэксфолиативного синдрома, глаукомы, высокой миопии или постконтузионного состояния. На 11 глазах имелся преимущественно локализованный дефект цинновых связок протяженностью от 90 и 210 градусов. На 4 глазах с послеоперационной афакией периферические отделы капсульного мешка были достаточно сохранны, чтобы выполнить бесшовную фиксацию ИОЛ моделей МИОЛ-23/24. На 2 афакичных глазах капсульный мешок отсутствовал полностью, что потребовало транссклеральной фиксации ИОЛ за 2 гаптических элемента. Интраоперационные разрывы задней капсулы хрусталика были обширными, с пересечением экваториальной зоны в 8 случаях.

Таблица 7

Распределение клинических случаев по степени подвывиха

Степень подвывиха	Частота	
	n	%
Первая	16	32,7
Вторая	24	49,0
Третья	9	18,3
Всего	49	100,0

Данные по степени плотности ядра в случаях, когда проводилась экстракция подвывихнутого хрусталика методом ультразвуковой факоэмульсификации, представлены в табл. 8. Они принимались во внимание при настройке параметров факоэмульсификатора.

Таблица 8

Степень плотности ядра

Степень плотности	Частота	
	n	%
Вторая	3	15,8
Третья	10	52,6
Четвертая	4	21,1
Пятая	2	10,5
Всего	19	100,0

Сопутствующая патология оперируемого глаза представлена в табл. 9.

Таблица 9

Сопутствующая патология оперируемого глаза

Сопутствующая патология	Частота	
	n	%
Миопия	45	69,2
Гиперметропия	10	15,4
Роговичный астигматизм	22	33,8
Амблиопия	21	32,3
Косоглазие	1	1,5
Рубец роговицы	2	3,1
Псевдоэксфолиативный синдром	7	10,8
Грыжа стекловидного тела	5	7,7
Травматический мидриаз, надрывы сфинктера зрачка	9	13,8
Возрастная катаракта	7	10,8
Осложненная катаракта	31	47,7
Помутнение задней капсулы хрусталика	4	6,2
Глаукома	10	15,4
Деструкция стекловидного тела	15	23,1
Состояние после витрэктомии	4	6,2
ЦХРД	11	16,9
Частичная атрофия зрительного нерва, травматическая нейроретинопатия	12	18,5

Многочисленная и разнообразная патология оперируемого глаза в некоторых случаях усложняла проведение экстракции хрусталика и имплантацию ИОЛ, требовала проведения дополнительных хирургических манипуляций и модификации медикаментозной терапии, а также ограничивала функциональные результаты имплантации.

Таблица 10

Распределение глаз по остроте зрения с коррекцией перед проведением операции (n = 65)

Острота зрения	Частота	
	n	%
Менее 0,1	21	32,2
0,1 – 0,2	30	46,2
0,3 – 0,4	10	15,4
Более 0,4	4	6,2

Средняя острота зрения, рассчитанная по логарифмической методике (logMAR [128]), без коррекции составила 0,02, с максимальной коррекцией – 0,12. Корригированная острота зрения (табл. 10) менее 0,1 до операции наблюдалась в 21 случае (32,3%), более 0,4 – лишь в 4 случаях (6,2%). Почти в половине случаев (46,2%) острота зрения находилась в пределах 0,1–0,2. До операции средний уровень ВГД составил 18,9 ± 9,3 мм рт. ст., средние значения кератометрии – 42,05 ± 5,34 Д. Среднее значение переднезадней оси глаза составило 23,12 ± 3,57 мм (от 20,49 до 28,33 мм). Данные средних значений анатомических и функциональных показателей сведены в табл. 11.

Таблица 11

Средние значения анатомических и функциональных показателей до операции (n = 65)

Параметр	Значение
Острота зрения без коррекции	0,02
Острота зрения с коррекцией	0,12
ВГД	18,9 ± 9,3 мм рт. ст.
Кератометрия	42,05 ± 5,34 Д.
ПЗО	23,12 ± 3,57 мм
ПЭК (n = 51)	2780 ± 421 кл/мм^2
Порог электрической чувствительности	123,6 ± 23,7 мкА
Электрическая лабильность	34,8 ± 9,4 Гц

Средняя плотность эндотелиальных клеток на единицу площади в исследуемой группе равнялась 2780 ± 421 кл/мм^2.

Средние показатели электрофизиологических исследований составили: порог электрической чувствительности – 123,6 ± 23,7 мкА, электрическая лабильность – 34,8 ± 9,4 Гц.

Данные, полученные при ультразвуковой биомикроскопии, существенно дополняли информацию о предоперационном состоянии связочного аппарата хрусталика. В частности, УБМ позволила определить протяженность дефекта цинновых связок при врожденном или приобретенном подвывихе хрусталика. При врожденном подвывихе были получены характерные данные, свидетельствующие о сферизации хрусталика, гипотрофии цилиарного тела в меридианах максимального растяжения волокон цинновой связки и максимального смещения хрусталика. При псевдоэксфолиативном синдроме нами были выявлены его характерные признаки в виде точечных включений и включений в виде зерен на капсуле хрусталика, в углу передней камеры, на цилиарном теле, отростках и борозде, а также на волокнах цинновой связки. При выраженных степенях ПЭС наблюдались сегментарные разрывы цинновой связки с формированием сферофакии и увеличением экваториального угла [47].

Средний период наблюдения составил 14 месяцев (от 3 до 38 месяцев).

Суммируя вышеизложенное, при характеристике клинической группы следует отметить, что по возрасту пациентов имелась большая неоднородность (стандартное отклонение – 22,2 года) в связи с различной этиологией слабости связочно-капсульного аппарата хрусталика, рассматриваемой в данном исследовании, степень подвывиха была существенной (почти половина случаев относилась ко второй степени), в большинстве случаев имелась серьезная сопутствующая офтальмопатология, создающая сложности при проведении вмешательства и влияющая на функциональные результаты последнего.

3.3. Особенности отбора пациентов

Резюмируя анализ литературных данных и собственный клинический опыт, мы определили показания, абсолютные и относительные противопоказания, позволяющие применять эластичные заднекамерные ИОЛ в клинической практике при несостоятельности капсульно-связочного аппарата хрусталика.

Показания:

1) коррекция афакии при подвывихах хрусталика различной этиологии,
2) вторичная имплантация ИОЛ при недостаточной капсульной поддержке,
3) коррекция афакии при спонтанных, травматических и врожденных вывихах хрусталика,
4) коррекция осложненной афакии при травматических повреждениях хрусталика,
5) замена дислоцированной или помутневшей ИОЛ,
6) обширный интраоперационный разрыв задней капсулы хрусталика и/или цинновой связки.

Абсолютные противопоказания:

1) сопутствующая патология глаза, при которой противопоказана имплантация ИОЛ:
    i. воспалительные заболевания глаза,
    ii. инфекции глазного яблока, глазной поверхности и придаточного аппарата глаза,
    iii. внутриглазные новообразования;
2) некомпенсированная глаукома,
3) неоперабельная отслойка сетчатки, полная атрофия зрительного нерва, корковая слепота,
4) общесоматические заболевания в стадии декомпенсации и онкологические заболевания.

Специфических противопоказаний, связанных с конструкцией ИОЛ, выявлено не было.

Относительные противопоказания:

1) высокая острота зрения на единственном глазу,
2) высокая осевая миопия, обеспечивающая афакичному глазу эмметропическую или слабую гиперметропическую рефракцию,
3) низкие нейроретинальные функции, ограничивающие функциональный результат интраокулярной коррекции,
4) тяжелые нарушения системы гемостаза.

В целом, при наличии относительных противопоказаний необходим индивидуальный подход к каждому пациенту с суммарной оценкой всего комплекса предоперационного обследования и результатов опроса больного.

3.4. Расчет оптической силы ИОЛ

Достижение высоких функциональных результатов в интраокулярной коррекции в немалой степени базируется на точном расчете оптической силы ИОЛ. В расчете оптической силы ИОЛ центральное значение имеет тщательное предоперационное обследование анатомо-оптических характеристик глаза – длины передне-задней оси (ПЗО) глазного яблока и оптической силы передней поверхности роговой оболочки.

В нашей группе пациентов не было случаев ранее проведенных кераторефракционных вмешательств, что в известной мере облегчало процедуру расчета. Тем не менее, широкий диапазон по длине ПЗО (от 20,5 до 28,3 мм) повышал вероятность рефракционной ошибки.

Расчет оптической силы ИОЛ проводился с использованием биометра IOL Master (Carl Zeiss Meditec, Jena, Германия, версия программного обеспечения 4.07) по формуле Holladay II с поправкой в –1,0 Д. по причине фиксации ИОЛ в ресничной борозде [202]. Для расчета использовалась константа A_0 = 118,4 (представлена производителем).

3.5. Выбор диаметра ИОЛ

Непосредственное неинвазивное прижизненное определение диаметра цилиарной борозды на сегодняшний день возможно с использованием двух технологий: ядерной магнитно-резонансной томографии (рис. 18) [201] и высокочастотной ультразвуковой биомикроскопии (Artemis, UltraLink LLC, США), визуализирующего передний сегмент глазного яблока в 1 срезе (рис. 19). Оптические методы исследования, такие как когерентная томография и шаймпфлуг- фотография не позволяют оценить диаметр ресничной борозды по причине экранирующего эффекта пигментного листка радужной оболочки, а стандартная ультразвуковая биомикроскопия ограничена в объеме получаемого скана (рис. 20).

Рис. 18. Пример изображения, получаемого методом магнитно-резонансной томографии. Пространственное разрешение 0,375 мм

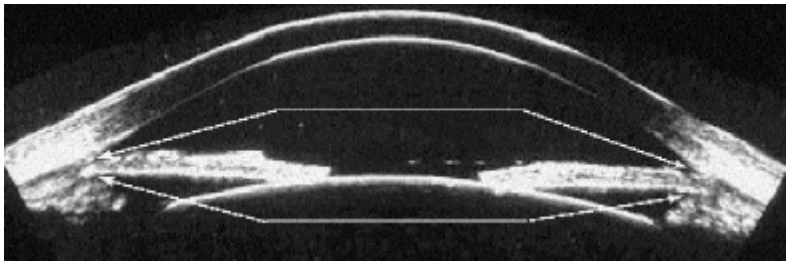

Рис. 19. Пример изображения, получаемого при высокочастотной ультразвуковой биомикроскопии



Рис. 20. Пример изображения, получаемого стандартным ультразвуковым биомикроскопом

По причине недоступности на нашей клинической базе технологий прямой визуализации цилиарной борозды мы вынуждены были прибегнуть к косвенным методам оценки ее диаметра.

Наиболее известным и по сей день наиболее часто применяемым способом расчета диаметра цилиарной борозды является использование горизонтального диаметра роговицы. Однако, работы целого ряда исследователей показали малую прогностическую ценность данного параметра в оценке диаметра ресничной борозды.

Диаметр цилиарной борозды рассчитывался по формуле Kim и др. (2008) с использованием данных кератометрии:

Горизонтальный диаметр цилиарной борозды = 30,724 – 0,449 x Среднее значение кератометрии

Проведение магнитно-резонансной томографии на 3 глазах в начале исследования подтвердило высокую точность расчета диаметра цилиарной борозды по приведенной формуле с отклонениями в пределах ± 0,2 мм и позволило использовать данную формулу для проведения работы (табл. 12).

Таблица 12

Соответствие измеренного и расчетного горизонтального диаметра цилиарной борозды

Случай	Среднее значение кератометрии, Д	Расчетный диаметр, мм	Измеренный диаметр, мм
1	41,25	12,2	12,1
2	44,0	11,0	11,2
3	43,5	11,2	11,3

Выбор модели ИОЛ осуществлялся в зависимости от метода фиксации и расчетного диаметра цилиарной борозды. При внутрикапсульной имплантации всегда выбиралась модель МИОЛ-23 с общим диаметром 12,0 мм. При внекапсульной фиксации и диаметре цилиарной борозды менее 11,8 мм также использовалась модель МИОЛ-23, при диаметре борозды более 11,8 мм имплантировалась модель МИОЛ-24 с общим диаметром 13,5 мм.

3.6. Техника операции

3.6.1. Подготовка больных к операции

Результаты хирургического вмешательства во многом зависят от качества предоперационной подготовки. В рамках нашего исследования предоперационная подготовка складывалась из нижеследующих этапов:

- Беседа хирурга с пациентом (или родителями/опекунами, если пациент несовершеннолетний) с объяснением исходной патологии, характера предлагаемого вмешательства, его возможных результатов, рисков и осложнений. Важной целью данного этапа является установление психологического контакта с пациентом.
- Общесоматическое обследование пациента проводилось терапевтом и/или анестезиологом с целью профилактики экстраокулярных периоперационных осложнений.
- Подготовка глаза к операции.
- Премедикация с целью медикаментозного снятия чувства тревоги, беспокойства, возбуждения пациента.
- Анестезия с целью обезболивания хирургических манипуляций.

3.6.2. Предоперационная подготовка

Мидриаз обеспечивался применением стандартной для нашей клиники схемы инстилляции мидриатических средств. За 45 минут до планируемой операции через каждые 15 минут проводилось трехкратное закапывание капель 1% раствора тропикамида, 1% раствора циклопентолата и 0,1% раствора диклофенака натрия. Последний препарат добавлялся с целью обеспечения стабильности мидриаза в ходе хирургического вмешательства за счет подавления миоза вследствие выработки медиаторов воспаления.

Анестезиологическая подготовка начиналась с проведения премедикации за 30-40 минут до операции. Премедикация включала в себя внутримышечное введение атропина, антигистаминных препаратов (димедрол, супрастин, пипольфен), седативных веществ (феназепам), обезболивающих (анальгин, трамадол) в зависимости от длительности операции. Дозы вводимых препаратов рассчитывались по принятым в анестезиологической практике стандартам в зависимости от возраста.

Анестезия у пациентов детского возраста обеспечивалась внутривенным или внутримышечным кетаминовым наркозом и дополнялась ретробульбарной анестезией и акинезией по методу М.М. Краснова.

Взрослым пациентам на фоне премедикации за 10 минут до операции также проводили местную ретробульбарную анестезию 2,0 мл 2% раствором лидокаина и акинезию по методу М.М. Краснова. Во время операции применялась нейролептанальгезия (фентанил, дроперидол, трамадол или баралгин). Для коррекции артериального давления использовались пентамин, клофелин или дибазол. Мониторинг сердечной деятельности и гемодинамики осуществляли при помощи аппарата «МАИТ-01-01(ДАНКО)» (Россия).

3.6.3. Технология экстракции подвывихнутого хрусталика

Вмешательства проводили с применением приборов фирмы Alcon (США): Accurus 800, Legacy Everest, Infiniti Ozil 2.0 под хирургическими микроскопами OPMI VISU 200 и OPMI Lumera T (Carl Zeiss Meditec, Германия) с использованием микрохирургического инструментария производства ЭТП МНТК «Микрохирургия глаза».

Экстракцию хрусталика осуществляли различными методами: автоматизированной ирригацией/аспирацией, ленсвитрэктомией, ультразвуковой факоэмульсификацией, экстра- и интракапсулярной экстракцией. Выбор метода экстракции определялся возрастом пациента и плотностью вещества хрусталика (табл. 13).

Таблица 13

Распределение случаев по плотности ядра хрусталика и способу экстракции хрусталика

Плотность ядра	Способ экстракции	Частота	
		n	%
Твердое ядро	Факоэмульсификация	16	32,7
	ЭЭК	2	4,1
	ИЭК	1	2,0
Мягкое ядро	Факоаспирация	25	51,0
	Ленсвитрэктомия	5	10,2
Всего		49	100

У детей и молодых пациентов (моложе 35 лет) вещество хрусталика удалялось методами автоматизированной ирригации/аспирации, либо ленсвитрэктомией с доступом через плоскую часть цилиарного тела. Выбор между этими двумя методиками был достаточно произвольный. На первых этапах исследования преобладало применение заднего доступа. Далее акцент сместился в сторону формирования переднего капсулорексиса и аспирации хрусталикового вещества лимбальным доступом. У пациентов старше 35 лет экстракция сублюксированного хрусталика осуществлялась методами ультразвуковой факоэмульсификации, экстра- или интракапсулярной экстракцией.

Техника **ленсвитрэктомии** заключалась в следующем. После стандартной обработки операционного поля и его драпировки стерильной самоклеющейся пеленкой в меридиане 11 часов в полость стекловидного тела трансконъюнктивально вводился троакар 23 калибра в области проекции pars plana цилиарного тела. Функцию ирригации обеспечивала одноразовая игла 26 калибра, изогнутая ex tempore, также введенная в заднюю камеру глаза транссклерально в меридиане 13 часов. Троакар и игла вводились не строго перпендикулярно поверхности склеры, а под углом, с незначительным захватом и смещением конъюнктивы и косым направлением движения через склеру, чтобы обеспечить самогерметизацию доступа при завершении операции. Помимо ирригационной функции, игла выполняла роль цистотома, канюли для гидродиссекции и манипулятора. Вещество хрусталика удалялось наконечником витреотома, введенного в полость капсульного мешка, преимущественно в режиме чистой аспирации при уровне вакуума 300-500 мм рт. ст. с периодическим включением режима резания с частотой 150-300 резов в минуту. Ленсвитрэктомия во всех случаях проводилась на приборе Accurus 800. При удалении хрусталикового вещества особое внимание уделялось максимальному сохранению капсульной сумки и волокон цинновой связки.

Автоматизированная ирригация/аспирация проводилась через 2 парацентеза, выполненных в горизонтальном меридиане 9 и 15 часов с помощью дозированного стального ножа 20 калибра (MVR blade, Alcon). Парацентезы выполнялись в виде монопланарных проколов в прозрачной части роговицы длиной около 1,0 мм. На наш взгляд, такая длина вспомогательного разреза являет собой разумный компромисс между обеспечением герметичности в послеоперационном периоде (что особенно актуально по причине использования жестких металлических трубок

биаксиальной ирригации/аспирации и манипуляциях с эластичной роговичной тканью у детей) и профилактикой образования роговичных складок во время операции.

Основной доступ обеспечивался чисто роговичным тоннельным разрезом 2,75 х 2,0 мм в меридиане 11-12 часов. Для обеспечения максимального мидриаза в камеру вводилось 0,1 мл 1% раствора фенилэфрина (мезатона). В некоторых случаях для повышения контролируемости поведения передней капсулы использовался витальный краситель трипановый синий (Rhex-ID, Вартамана, Индия) [160] под прикрытием стерильного воздуха в передней камере. Помимо улучшения визуализации краев капсулотомии, 0,06% раствор трипанового синего снижает эластичность капсулы хрусталика на 30% [99].

Для защиты роговичного эндотелия, перерастянутых волокон цинновой связки, передней гиалоидной мембраны в переднюю камеру вводился дисперсивный вискоэластик на основе метилцеллюлозы (Вискомет). Для поддержания объема передней камеры и разделения интраокулярных пространств использовался когезивный вискоэластик на основе гаилуроновой кислоты (Healon, AMO или Provisc, Alcon, США) [49].

Вскрытие передней капсулы проводилось по методике дозированной непрерывной капсулотомии. Инициация капсулотомии осуществлялась с помощью цистотома из одноразовой инсулиновой иглы. Продвижение капсулорексиса выполнялось в зависимости от условий либо с помощью стандартного капсульного пинцета Utrata, введенного через основной разрез, либо с использованием цангового микропинцета, введенного в переднюю камеру через вспомогательный разрез. При выполнении капсулорексиса мы старались минимизировать тракции на связочный аппарат хрусталика, чтобы не допустить ятрогенной травмы сохранных волокон цинновой связки.

Продвижение дозированного вскрытия передней капсулы под воздействием капсульного пинцета или цистотома зависит от противотяги со стороны цинновой связки. В секторах с ослабленными или отсутствующими порциями цинновой связки для завершения капсулорексиса возникала необходимость в создании противотяги с помощью тупоконечного инструмента, стабилизирующего положения капсульного мешка. С этой целью мы использовали тупоконечный шпатель, введенный через вспомогательный разрез.

Собственно аспирация хрусталикового вещества осуществлялась бимануально с помощью автоматизированной ирригационно-аспирационной системы фако-

эмульсификатора, представляющей собой две раздельные друг от друга канюли, через одну из которых проводили аспирацию, а вторая обеспечивала ирригацию.

Использование биаксиальной системы ирригации/аспирации (о целесообразности использования термина «биаксиальный» писал S. Arshinoff (2005)) дает массу преимуществ в случае смещения хрусталика: взаимозаменяемость канюль обеспечивает доступность по всей окружности, ирригационная канюля может использоваться как манипулятор для придания капсульному мешку более центрального положения и для защиты капсулы от повреждения аспирационной канюлей.

Ультразвуковая факоэмульсификация проводилась с учетом имеющихся дефектов цинновой связки. Подготовительные этапы операции не отличались от таковых, описанных в разделе автоматизированной ирригации/аспирации. Для предупреждения интраоперационных осложнений во время непосредственной экстракции хрусталикового вещества нами в разных сочетаниях использовались различные хирургические приемы [30, 48]:

- соразмерное снижение давления ирригации до 40-50 см, вакуума до 60-100 мм рт. ст., скорости аспирации до 10-15 мл/мин (снижение ирригационного подпора необходимо для профилактики гидратации стекловидного тела и интраоперационной офтальмогипертензии, снижение вакуума и аспирации проводится вслед за снижением ирригации с целью предупреждения осложнений в момент прорыва окклюзии);
- модификация вискохирургической техники «мягкой оболочки» (soft-shell technique) по Steve Arshinoff (1999, 2005);
- формирование децентрированного капсулорексиса;
- фиксация капсулорексиса с помощью пластиковых ирис-ретракторов;
- тщательная гидродиссекция по Fine (cortical cleaving hydrodissection, 1992);
- биаксиальная ирригация/аспирация;
- применение жестких аспирационных трубок (Intrepid FMS, Alcon Surgical) для снижения эффекта прорыва окклюзии [150];
- использование внутрикапсульных колец различной конструкции [52].

3.6.4. Техника имплантации и фиксации ИОЛ

Имплантация ИОЛ проводилась с помощью стандартного набора пинцетов Buratto для имплантации эластичных ИОЛ, либо с применением гидравлического инжектора, поставляемого фирмой-производителем ИОЛ.

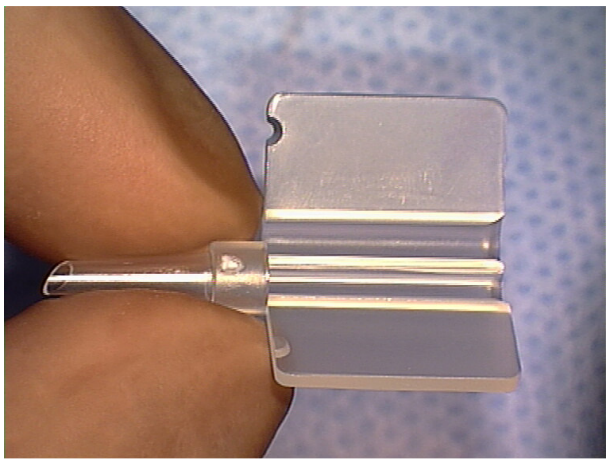

Рис. 21. Картридж инжектора

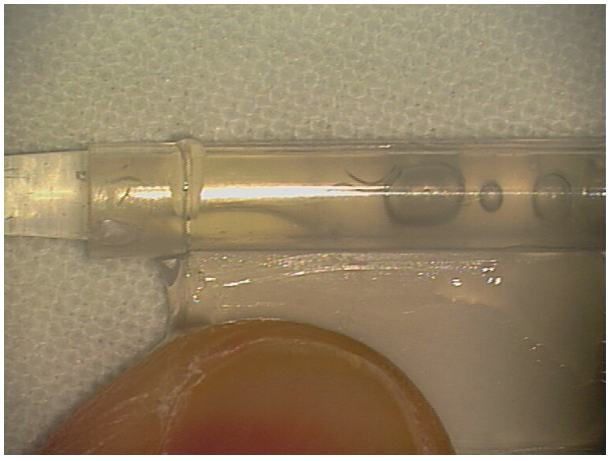

Рис. 22. ИОЛ свернута в картридже

Картридж инжектора гидравлического типа (внешний диаметр = 2,5 мм, производитель ООО «Репер-НН», рис. 21) заполняли раствором дисперсивного вискоэластического препарата. Линзу заправляли в картридж с помощью обычного пинцета для завязывания, проталкивали линзу вперед в цилиндрическую часть картриджа с одномоментным легким нажимом на переднюю выпуклую поверхность линзы. Таким образом, перед закрытием картриджа передние гаптические элементы оказываются свернутыми в цилиндрической части картриджа (рис. 22). При закрытии картриджа контролировалось положение задних гаптических элементов с целью профилактики их ущемления между створками картриджа.

Далее картридж монтировался в инжектор. Перед использованием инжектора убеждались в том, что конец плунжера закрыт силиконовой пробкой. Использование плунжера без силиконовой пробки затрудняет процедуру имплантации и существенно повышает риск механических повреждений линзы, которые могут потребовать ее интраоперационной замены. Прозрачные стенки картриджа позволяли проводить начальные этапы проталкивания ИОЛ в картридже под прямым визуальным контролем. Для профилактики механического повреждения линзы проталкивание ИОЛ начиналось плавно, под постоянным контролем соответствия физического усилия, прилагаемого хирургом к плунжеру, скорости продвижения линзы в картридже. Инициация движения линзы требовало несколько большего усилия, чем ее постоянное продвижение. Результатом подготовки комплекса «ИОЛ – картридж – инжектор» к непосредственной инъекции ИОЛ в глаз являлось расположение последней в цилиндрической части картриджа.

Наконечник картриджа вводили в тоннельный разрез, нажатием на плунжер линзу медленно выталкивали из наконечника инжектора в капсульный мешок.

Шприцевой механизм инжектора допускает одноручное введение, но для стабилизации глазного яблока во время имплантации возможно использование второго инструмента (шпателя), введенного в дополнительный роговичный разрез (wound-assisted implantation [208, 142]). Полного выталкивания линзы из инжектора не требовалось. Линза за счет упругости самостоятельно высвобождалась из картриджа и раскрывалась в глазу.

Основной задачей всех интраоперационных манипуляций было сохранение капсулы хрусталика и цинновой связки. Во всех случаях ИОЛ имплантировалась в заднюю камеру либо в капсульную сумку (в случае ее сохранности), либо в область цилиарной борозды на остатки капсулы хрусталика. В выборе метода фиксации ИОЛ мы исходили из состояния капсульно-связочного комплекса непосредственно перед имплантацией. При подвывихе I степени и сохранном капсульном мешке в него имплантировались капсульное кольцо и МИОЛ-23. При подвывихе II-III степеней ИОЛ укладывалась на остатки капсулы и использовалась шовная фиксация к склере в 1-2 точках. При полном вывихе хрусталика или бескапсульной афакии производилась 2-х шовная фиксация к склере.

При наличии достаточной капсульной поддержки для гаптических элементов ИОЛ дополнительная фиксация не требовалась. При обширном разрыве задней капсулы и сохранных цинновых связках ИОЛ помещалась в заднюю камеру с захватом переднего капсулорексиса (или без него). Для дополнительной фиксации в меридиане(-ах), где капсульная поддержка по усмотрению оперирующего хирурга во время операции признавалась недостаточной, проводилось подшивание 1-2 гаптических частей линзы одинарной полипропиленовой нитью 9/0 на 15,0-мм изогнутой игле (2/8, 0,2 х 15) к склере в 0,75-1,0 мм кзади от лимба методами ab interno или ab externo.

Подготовка зоны шовной фиксации заключалась в выполнении разреза конъюнктивы длиной 5 мм в проекции планируемого шва и тщательной коагуляции эписклеральных сосудов. Затем из поверхностных 350 микрон склеры в 1-1,5 мм от лимба формировался лоскут треугольной формы с вершиной, обращенной к лимбу.

При дистальной локализации склерального шва (в нижних меридианах) комплекс «игла-нить-ИОЛ-инжектор» подготавливался следующим образом. Свободный конец шовной нити ретроградно проводился через картридж инжектора и фиксировался к гаптике ИОЛ (рис. 23, а). Затем линза помещалась в картридж на слой вискоэластика, а картридж монтировался на инжектор (рис. 23, б).

Имплантации предшествовало проведение нити через склеру в меридиане недостаточной зонулярной или капсульной поддержки (рис. 23, г). При проведении иглы по методу ab interno игла вводилась через основной разрез в заднюю камеру, далее ее острый конец направлялся под радужку и выкалывался через склеру.



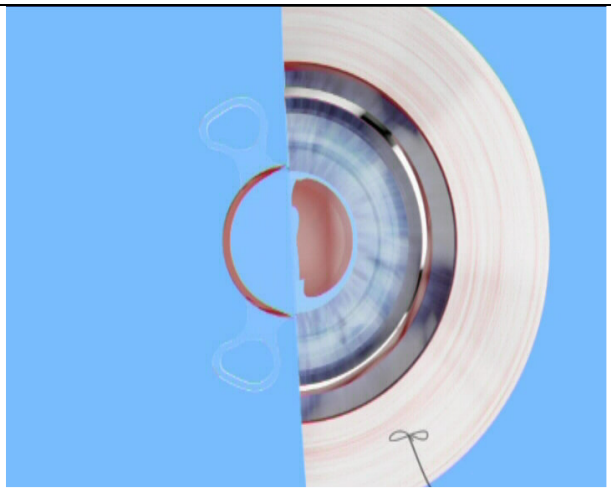

ж.

Рис. 23 (а-ж). Инжекторная имплантация МИОЛ-23 с 1-точечной транссклеральной фиксацией при проксимальной локализации шва: **а** – свободный конец шовной нити привязывается к гаптике, игла проводится через картридж; **б** – ИОЛ складывается в картридже; **в** – длинная (15,0 мм) изогнутая игла вводится в полость глаза через основной разрез; **г** – игла выкалывается ab interno в области ресничной борозды; д – ИОЛ имплантируется в глаз с помощью инжектора; **е** – поддержка ИОЛ сзади обеспечивается за счет дислоцированного, но сохраненного капсульного мешка, а также за счет шовной нити; **ж** – вид ИОЛ сверху.

Метод проведения иглы через склеру ab externo реализовывался с помощью проводника в виде изогнутой ex tempore инсулиновой иглы 28 калибра, которая вкалывалась в ложе предварительно сформированного склерального клапана, навстречу введенной через основной разрез шовной игле. Острый конец шовной иглы помещался в просвет инсулиновой иглы в задней камере. Далее комплекс из обеих игл синхронно выводился из глаза. После проведения фиксирующей нити через склеру ИОЛ с помощью гидравлического инжектора имплантировалась через основной разрез длиной 3,5 мм в заднюю камеру глаза (рис. 23, д).

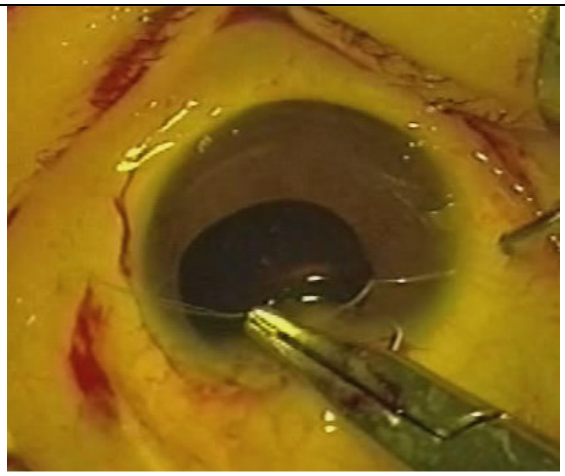

а.

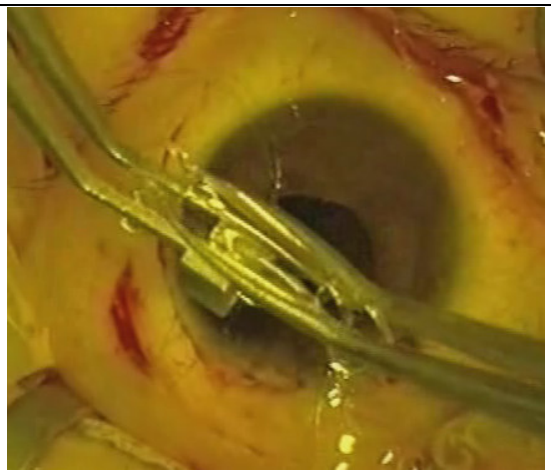

б.

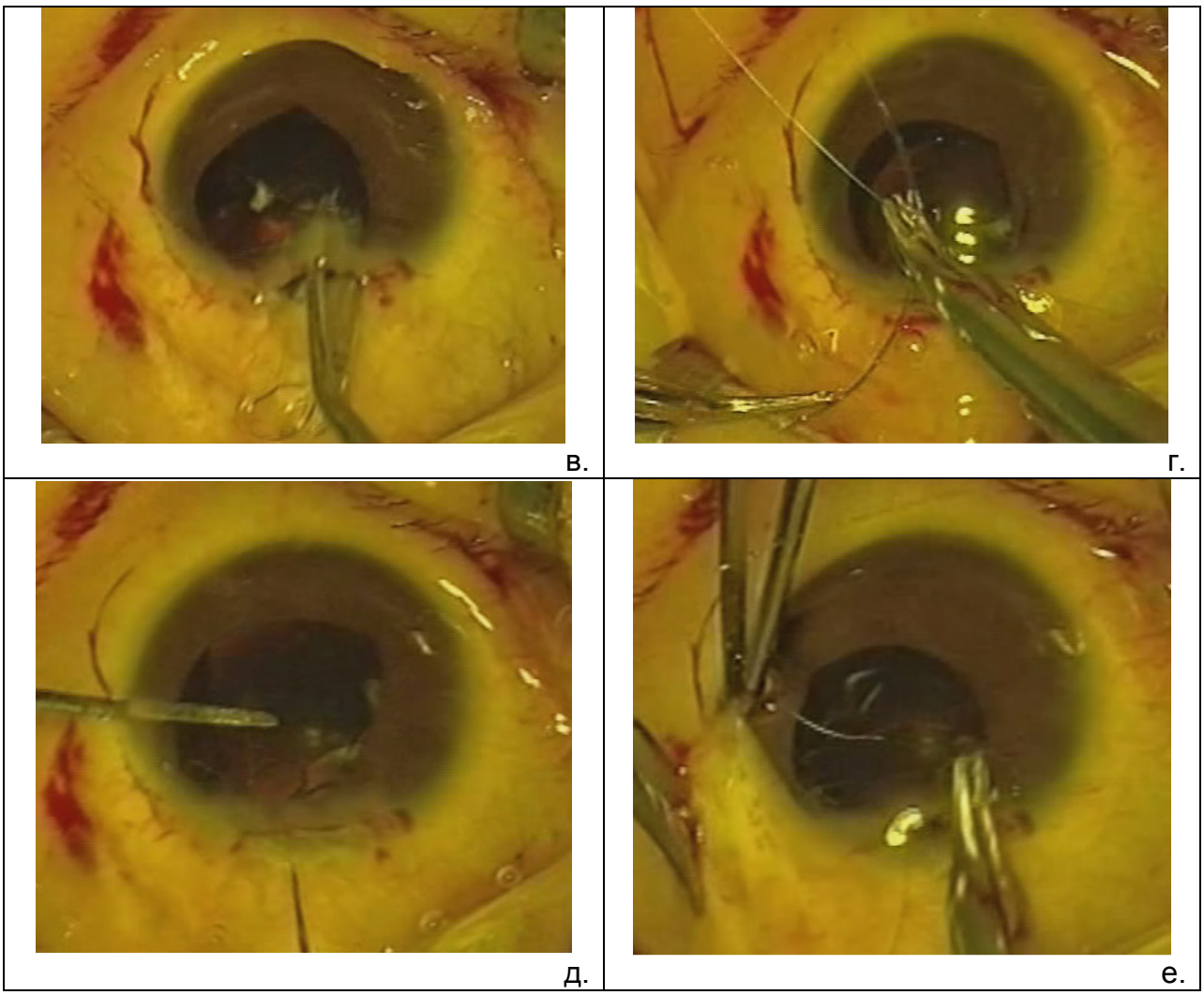

Рис. 24 (а-е). Пинцетная имплантация МИОЛ-23 с 2-точечной транссклеральной фиксацией ab interno: **а** – фиксация дистальной гаптики; **б** – складывание ИОЛ; **в** – имплантация ИОЛ; **г** – фиксация нити к проксимальной гаптике; **д** – вправление проксимальной гаптики в заднюю камеру; **е** – фиксация проксимальной гаптики к склере.

При проксимальной локализации склерального шва свободный конец шовной нити фиксировался к дистальной гаптике, оставленной вне глаза, после неполной имплантации ИОЛ (рис. 24). Игла вводилась в глаз через имплантационный разрез острым концом вперед и проводилась через склеру в проекции цилиарной борозды. Особое внимание уделялось профилактике захвата роговичной ткани при проведении иглы через парацентез.

По завершению имплантации полипропиленовая нить подшивалась к ложу склерального клапана, и сформированный узел укрывался последним.

В рамках проведенного исследования пациентам основной группы было имплантировано 65 ИОЛ, из которых 38 ИОЛ модели МИОЛ-23 и 27 ИОЛ модели МИОЛ-24.

Учитывая многообразие форм нарушения целостности капсульно-связочного аппарата хрусталика, вошедших в группу исследования, и методов фиксации ИОЛ, а также потенциальное увеличение частоты возможных осложнений и снижение клинико-функциональных результатов при шовной фиксации, основную группу разделили на две подгруппы в зависимости от того, использовалась шовная фиксация или нет. В первую подгруппу были включены случаи без шовной фиксации, во вторую – случаи подшивания ИОЛ к склере (табл. 14).

Таблица 14

Способы фиксации ИОЛ (n = 65)

I подгруппа (без швов)		**II подгруппа (шовная)**	
Способ фиксации	n (%)	Способ фиксации	n (%)
Интракапсулярно	16 (24,6)	В задней камере, к склере в 1 точке	19 (29,2)
В задней камере	16 (24,6)	В задней камере, к склере в 2 точках	14 (21,5)
Всего в подгруппе:	32 (49,2)		33 (50,7)

Данный этап нашей работы позволил нам определить и сформулировать показания, абсолютные и относительные противопоказания, а также критерии отбора пациентов для имплантации эластичной ИОЛ для мультимодальной заднекамерной фиксации.

Нами предложена совокупность оптимальных технологических приемов выполнения экстракции катаракты с имплантацией эластичной ИОЛ для внекапсульной фиксации в задней камере.

В ходе клинических исследований были выявлены конструктивные преимущества исследуемой ИОЛ, которые обеспечивают мультимодальность ее фиксации в задней камере глаза – помимо стандартной имплантации в капсульный мешок, возможна имплантация в цилиарную борозду без шовной поддержки или с подшиванием к фиброзной оболочке глазного яблока. Линза имеет четыре гаптических элемента с гладкими контурами сечения. Эластичность и симметричное положение элементов гаптической части линзы обеспечивают четкую центрацию оптической части и адаптируемость к любым вариантам строения переднего отрезка глаза, возможность клипсовой фиксации за края переднего капсулорексиса. Относительно большой общий диаметр ИОЛ обеспечивает хорошую центрацию ИОЛ

в цилиарной борозде. Замкнутый дизайн гаптических частей облегчает прикрепление шовной нити и гарантирует от ее соскальзывания. Круглый профиль сечения гаптических элементов обеспечивает их повышенную биосовместимость при расположении в задней камере глаза вне капсульного мешка путем профилактики травматизации пигментного листка радужной оболочки. Четыре гаптических элемента профилактируют развитие такого осложнения как захват зрачка.

Модель проста при имплантации как пинцетной, так и инжекторной техникой, минимизирует величину хирургического доступа и обеспечивает преимущества работы в закрытой системе. Это обстоятельство снижает выраженность гипотонии в ходе хирургического вмешательства, что способствует сохранению нормальной анатомии цилиарного тела (без ретракции отростков и уменьшения просвета ресничной борозды), предохраняет от геморрагических осложнений, пролапса стекловидного тела, упрощает этап транссклеральной фиксации, особенно у пациентов с тонкой фиброзной оболочкой (дети, соединительно-тканные дисплазии, высокая осевая миопия).

3.6.5. Интраоперационные осложнения

Наблюдавшиеся нами в ходе хирургического вмешательства осложнения перечислены в табл. 15.

Таблица 15

Частота интраоперационных осложнений

Осложнение	Количество случаев (%)		P
	I подгруппа	II подгруппа	
Кровотечение из цилиарных отростков	0 (0)	2 (6,1)	0,16
Выпадение стекловидного тела	2 (6,3)	2 (6,1)	0,98
Повреждение радужки	1 (3,1)	0 (0)	0,31
Недостаточная адаптация разрезов в конце операции, потребовавшая наложения шва	2 (6,3)	1 (3,0)	0,54

Спектр полученных в ходе операции осложнений был достаточно предсказуемым. Случаи кровотечения были связаны с неизбежными манипуляциями на сосудистой оболочке и были купированы интраоперационным повышением внутриглазного давления (восстановлением передней камеры вискоэластиком или сбалансированным солевым раствором) и назначением парентеральной гемостатической терапии (внутривенно 100 мл 5% раствора ε–аминокапроновой

кислоты, внутривенно 4 мл 12,5% раствора этамзилата). В 1 случае потребовалась рассасывающая терапия в раннем послеоперационном периоде.

Предоперационная целостность передней гиалоидной мембраны была нарушена в 2 случаях в каждой подгруппе, несмотря на усилия по ее вископротекции. Нужно отметить, что эти случаи были связаны с использованием ленсвитрэктомии и факоэмульсификации как метода экстракции хрусталика. Проведение достаточной по объему автоматизированной передней витрэктомии через лимбальный или ранее сформированный склеральный доступ с витальной окраской волокон стекловидного тела суспензией триамцинолона ацетонида (Кеналог, Bristol-Myers Squibb, Италия) эффективно устраняло это осложнение [87, 213].

Мы также наблюдали один случай повреждения радужки витреотомом во время проведения ленсвитрэктомии. Причиной послужило недостаточное поступление ирригационной жидкости во время работы витреотома. Небольшая сквозная колобома радужки в меридиане 13 часов, полученная в результате, не сопровождалась кровотечением и не вызывала фотофобии и засветов в послеоперационном периоде.

Недостаточная адаптация основного разреза была связана с излишним расширением для пинцетной имплантации ИОЛ на первых этапах проведения исследования. Для устранения осложнения накладывался узловой шов из нейлоновой нити 10/0 с соблюдением астигматически нейтральной техники: расправлением незатянутого шва созданием легкой гипертензии в камере и контролем степени натяжения шва методом интраоперационной кератоскопии.

ГЛАВА 4. КЛИНИКО-ФУНКЦИОНАЛЬНЫЕ РЕЗУЛЬТАТЫ ИМПЛАНТАЦИИ ЭЛАСТИЧНОЙ ЗАДНЕКАМЕРНОЙ ИНТРАОКУЛЯРНОЙ ЛИНЗЫ ПРИ НЕДОСТАТОЧНОСТИ СВЯЗОЧНО-КАПСУЛЬНОГО АППАРАТА ХРУСТАЛИКА

4.1. Осложнения раннего послеоперационного периода

Осложнения, отмеченные в группе исследования в раннем послеоперационном периоде, приведены в табл. 16. Нужно отметить, что все они наблюдались непосредственно после операции, в первую послеоперационную неделю.

Таблица 16

Частота осложнений раннего послеоперационного периода

Осложнение	Количество случаев (%)		P
	I подгруппа	II подгруппа	
Транзиторная гипотония	2 (6,3)	3 (9,1)	0,67
Транзиторная гипертензия	1 (3,1)	4 (12,1)	0,55
Десцеметит, отек роговицы	0 (0,0)	1 (3,0)	0,32
Гифема	0 (0,0)	1 (3,0)	0,32
Иридоциклит	0 (0,0)	1 (3,0)	0,32

Отек роговицы наблюдался в случае, когда показанием для имплантации ИОЛ стал обширный разрыв задней капсулы хрусталика, который сопровождался травматичными и длительными манипуляциями по экстракции дислоцированных частей ядра из стекловидного тела. Отек был снят в течение 5 дней стандартной терапии.

Геморрагическое осложнение в виде гифемы наблюдалось в 1 случае из второй подгруппы (шовная фиксация). Кровоизлияние произошло на начальном этапе освоения методик транссклеральной фиксации на глазу с 2-точечной фиксацией ИОЛ при проведении иглы через склеру из-за несоблюдения правильной (соответствующей изгибу) траектории движения иглой, что привело к захвату корня радужки тупым концом иглы, его частичному отрыву и геморрагии, предположительно, из большого артериального круга. В этом случае дополнительное хирургическое вмешательство не потребовалось, поскольку

интенсивная консервативная терапия привела к рассасыванию кровоизлияния в течение 1 недели.

Офтальмогипертензию реактивного характера в раннем послеоперационном периоде наблюдали на 5 глазах. ВГД повышалось до уровня 28-30 мм рт. ст. Возможными причинами повышения ВГД в наблюдавшихся случаях могли быть невозможность полного удаления вискоэластика при дефекте заднегиалоидной мембраны и хирургическая травма, связанная с манипуляциями на сосудистой оболочке и передней витрэктомией (в 3 случаях). Ее удалось купировать после 2-3-дневного назначения местных гипотензивных (0,5% раствор тимолола малеата, 1% суспензия бринзоламида) и системных диуретических (фуросемид 20 мг внутримышечно, диакарб 250 мг 2 раза в день внутрь) препаратов.

Случаи гипотонии, наблюдавшиеся нами в исследуемой группе, преимущественно (3 из 5) происходили после экстракции прозрачного хрусталика при врожденной его эктопии и самопроизвольно купировались после 2-3 дней форсированного применения стероидных глазных капель (0,1% раствор дексаметазона). Возможное объяснение снижения ВГД до 14-16 мм рт. ст. в раннем послеоперационном периоде в описываемой популяции пациентов может заключаться в частичном удалении передних слоев стекловидного тела, а также в сниженной ригидности склеры при синдроме Марфана и высокой близорукости. Мы не наблюдали ни одного случая наружной фильтрации внутриглазной жидкости в послеоперационном периоде.

Во второй подгруппе мы наблюдали 1 случай (3,0%) воспалительной реакции II-III степени на глазу с разрывом задней капсулы хрусталика, что потребовало назначения усиленной противовоспалительной терапии (кортикостероиды субконъюнктивально в течение 5 дней). Далее лечение было продолжено в амбулаторном режиме инстилляцией 0,1% раствора дексаметазона в течение 1,5 месяцев. Рецидивов воспаления в дальнейшем не наблюдалось.

4.2. Поздние послеоперационные осложнения

В позднем послеоперационном периоде мы наблюдали случаи децентрации ИОЛ и кистозного макулярного отека (табл. 17).

Таблица 17

Частота осложнений позднего послеоперационного периода

Осложнение	Количество случаев (%)		P
	I подгруппа	II подгруппа	
Клинически значимая децентрация ИОЛ	0 (0,0)	1 (3,0)	0,32
Кистозный макулярный отек	0 (0,0)	1 (3,0)	0,32

В 1 случае, когда в глаз с микросферофакией МИОЛ-23 была имплантирована на капсульный мешок и остаточные волокна цинновой связки с подшиванием к склере в 1 точке, пациент обратился через 5 месяцев после имплантации с жалобами на двоение и снижение остроты зрения. Объективно была обнаружена децентрация ИОЛ книзу и к носу на 2,91 мм (рис. 25, а). Была проведена репозиция ИОЛ с дополнительной шовной фиксацией противоположно расположенной гаптической части к склере (рис. 25, б).

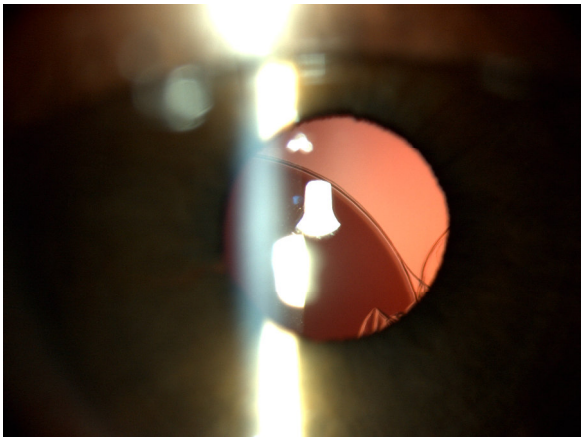

а.

б.

Рис. 25 (а, б). Децентрация ИОЛ: а – клиническая фотография переднего отрезка глаза, на котором наблюдалась выраженная децентрация в позднем послеоперационном периоде; б - интраоперационная фотография того же глаза при завершении репозиции ИОЛ и ее дополнительной шовной фиксации к склере.

На 2 других глазах с моносклеральной фиксацией ИОЛ наблюдалась незначительная децентрация во фронтальной плоскости, определяемая на фоне медикаментозного мидриаза. В физиологических условиях работы зрачковой диафрагмы при фотопических уровнях освещения края оптической части ИОЛ по всей окружности не выходили за пределы радужной оболочки. У пациентов отсутствовали жалобы, связанные с децентрацией. Величина децентрации ИОЛ в этих случаях в первые после имплантации дни составляла 1,42 ± 0,93 мм,

преимущественное направление децентрации – нижнее. На протяжении последующих месяцев наблюдения существенной динамики величины и направления децентрации не наблюдалось. Средняя величина децентрации ИОЛ через 6 месяцев после имплантации составляла 1,46 ± 0,87 мм (p = 0,68), через 12 месяцев – 1,43 ± 0,82 мм (p = 0,79).

На 1 глазу через 4 месяца после имплантации мы наблюдали клинически значимый кистозный макулярный отек, подтвержденный снижением остроты зрения, данными офтальмоскопии (рис. 26) и оптической когерентной томографии (рис. 27). Отек был купирован, и полное восстановление зрительных функций было получено через 1 месяц после назначения интенсивной местной и системной противовоспалительной терапии стероидными и нестероидными препаратами. Хирургические и лазерные вмешательства в этой связи не потребовались.

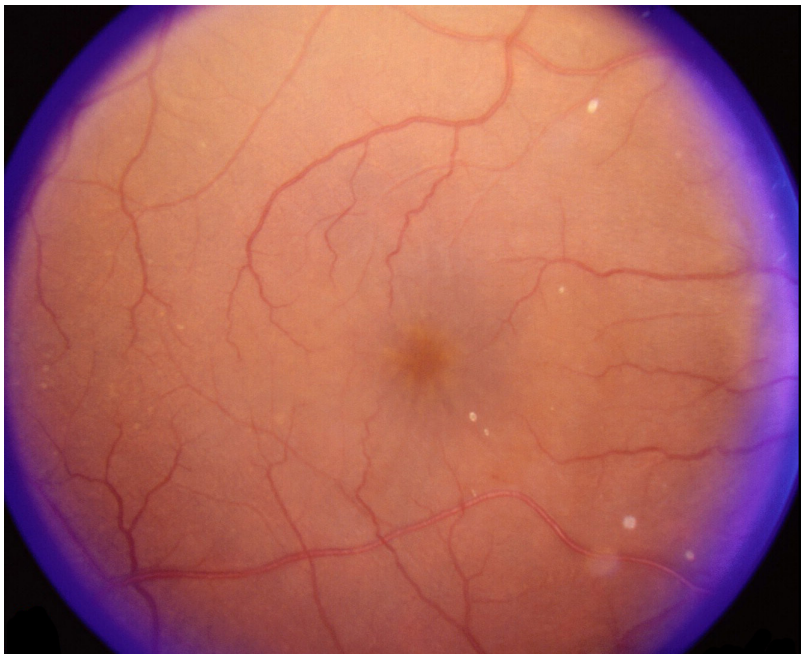

Рис. 26. Фундус-фотография пациента с отеком макулярной зоны

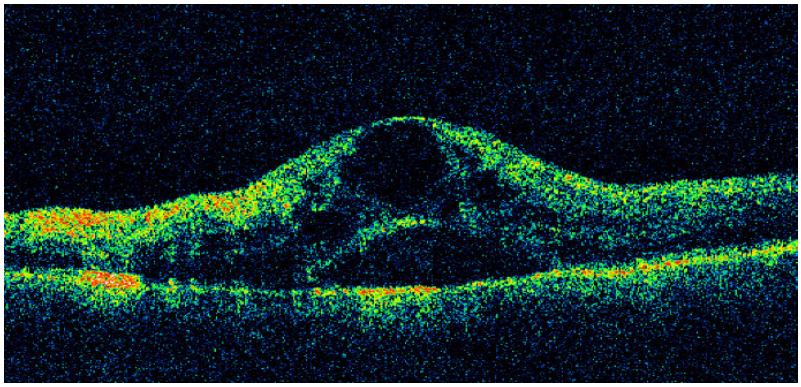

Рис. 27. Оптическая когерентная томография пациента с выраженным кистозным отеком макулярной зоны, серозной отслойкой нейроэпителия на 4 месяц после имплантации МИОЛ-23 в глаз с травматической катарактой

4.3. Клинико-функциональные результаты проведенных операций

Динамика средних значений клинико-функциональных показателей сведена в табл. 18.

Таблица 18

Динамика средних значений клинико-функциональных показателей

Показатель	Среднее значение		P
	До операции	После операции	
Острота зрения без коррекции	0,02	0,43	10^{-12}
Острота зрения с коррекцией	0,12	0,61	$2,8 \times 10^{-8}$
ВГД, мм рт. ст.	18,9 ± 9,3	19,0 ± 8,9	0,77
Кератометрия, Д	42,05 ± 5,34	42,14 ± 5,82	1,0
ПЭК, кл/мм^2 (n = 51)	2780 ± 421	2627 ± 821	0,035
Порог электрической чувствительности, мкА	123,6 ± 23,7	125,8 ± 25,1	0,94
Электрическая лабильность, Гц	34,8 ± 9,4	35,0 ± 8,6	0,93

4.3.1. Острота зрения

Имплантация ИОЛ моделей МИОЛ-23 и МИОЛ-24 привела к существенному повышению остроты зрения. Максимальная острота зрения с коррекцией более 0,4 до операции наблюдалась в 6,2% глаз, тогда как после операции доля таких глаз увеличилась до 78,5% (табл. 19). Послеоперационная острота зрения с коррекцией менее 0,4 была отмечена на 13 глазах (20%) и объяснялась сопутствующей патологией (амблиопией высокой степени, центральной хориоретинальной дистрофией и частичной атрофией зрительного нерва).

Таблица 19

Динамика остроты зрения с коррекцией

Острота зрения	Количество случаев (%)			
	I подгруппа		II подгруппа	
	До	После	До	После
Менее 0,1	12 (37,5)	0 (0)	9 (27,3)	1 (3,0)
0,1 – 0,3	19 (59,4)	7 (21,9)	21 (63,6)	6 (18,2)
0,4 – 0,7	1 (3,1)	16 (50,0)	3 (9,1)	18 (54,5)
0,8 – 1,0	0 (0)	9 (28,1)	0 (0)	8 (24,3)

Динамику средней корригированной остроты зрения в подгруппах можно проследить на рис. 28. Средняя послеоперационная острота зрения в I подгруппе оказалась несколько выше (p = 0,41).

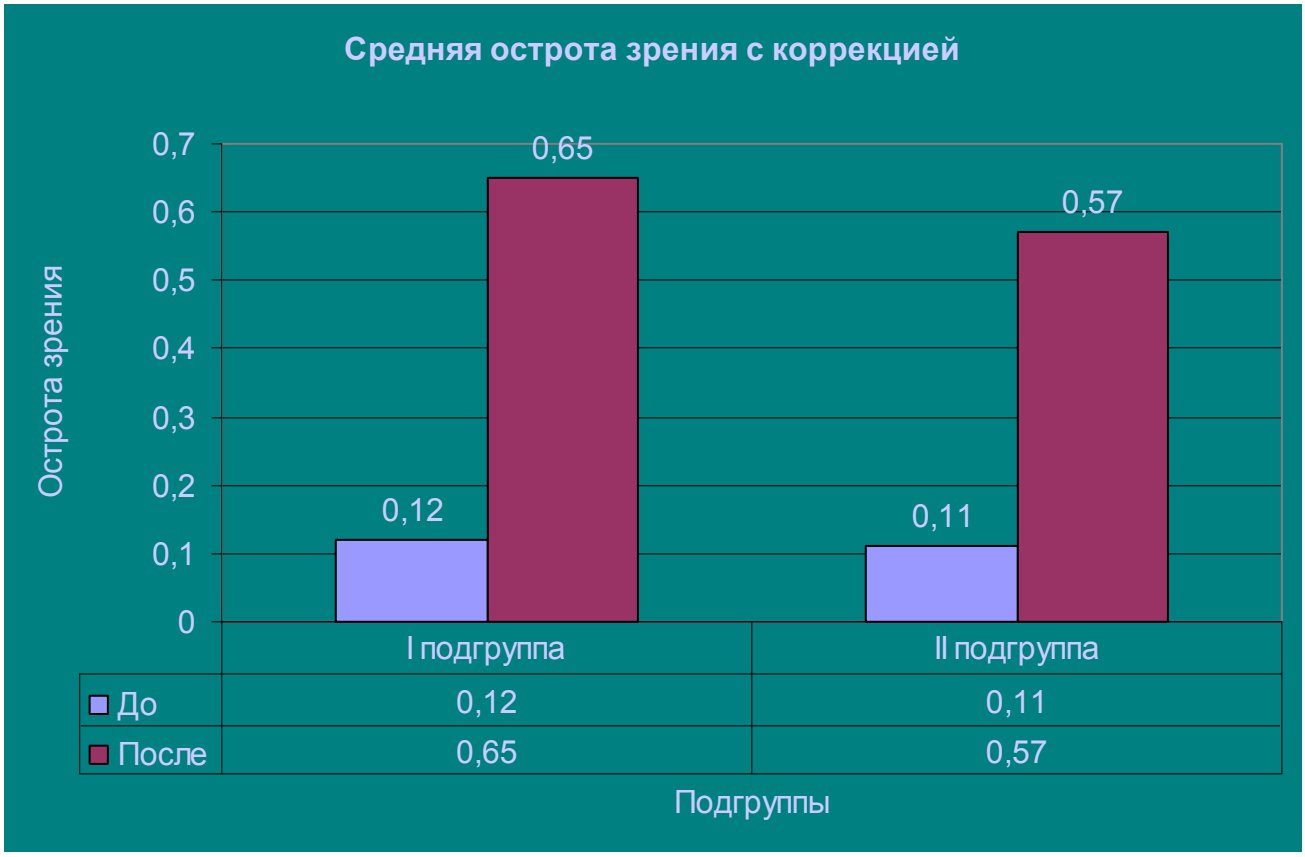

Рис. 28. Изменение средней остроты зрения с коррекцией

Средняя острота зрения без коррекции также существенно выросла (рис. 29).

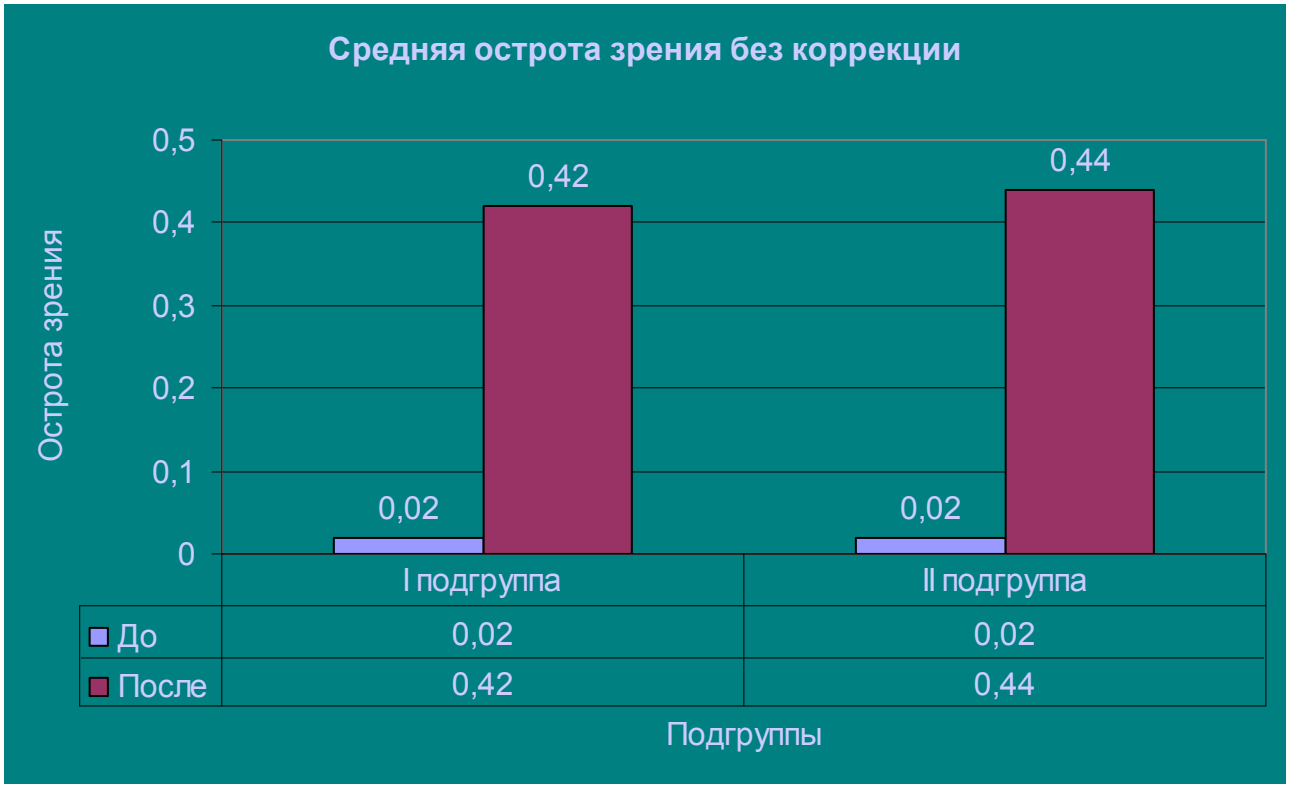

Рис. 29. Изменение средней некорригированной остроты зрения

4.3.2. Внутриглазное давление

Значимых долгосрочных изменений ВГД после операции не наблюдалось. Нарушения офтальмотонуса, отмеченные в раннем послеоперационном периоде, носили транзиторный характер. Средний уровень ВГД после операции (на момент последнего обследования) составил 19,0 ± 4,9 мм рт. ст. против дооперационного уровня 18,9 ± 4,3 мм рт. ст. (p=0,77) в первой подгруппе, и 18,7 ± 5,1 мм рт. ст. против дооперационного уровня 19,2 ± 4,7 мм рт. ст. (p=0,82) во второй подгруппе (рис. 30). Различия внутри подгрупп и между ними не достигли уровня статистической значимости.

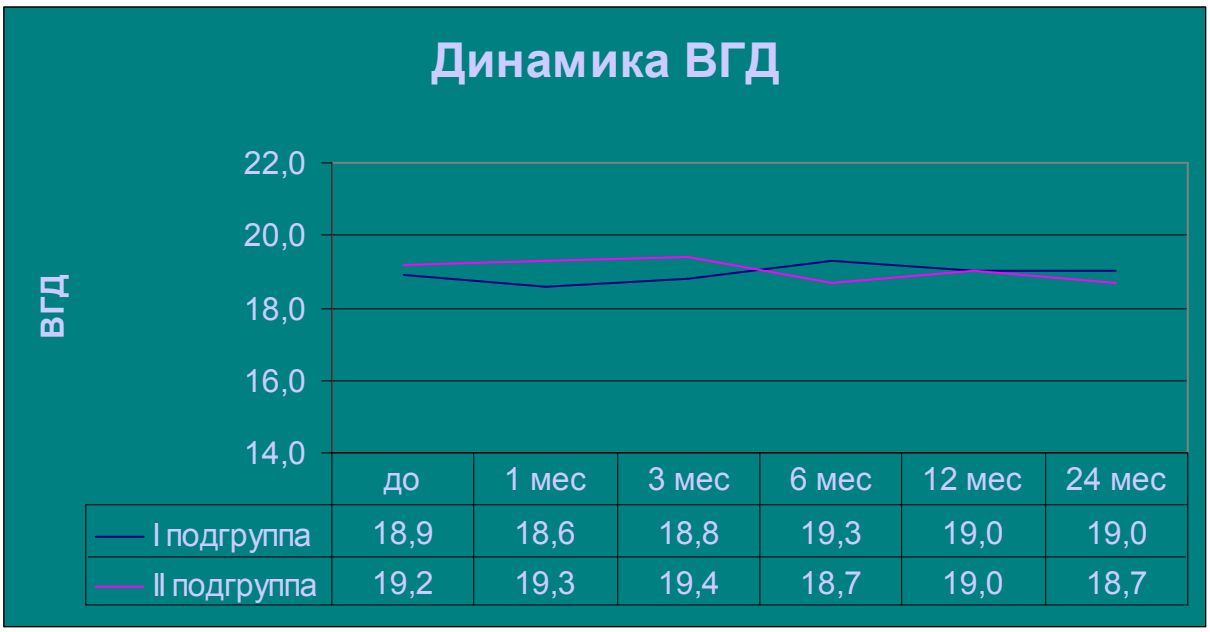

Рис. 30. Динамика уровня ВГД в послеоперационном периоде

4.3.3. Хирургически индуцированный роговичный астигматизм

Средняя величина хирургически индуцированного астигматизма, рассчитанного методом J.T. Holladay (1992), составила 0,40 +/– 0,41 Д в первой подгруппе и 0,52 +/– 0,31 Д во второй подгруппе (рис. 31). Разница между подгруппами была несущественной (p = 0,88).

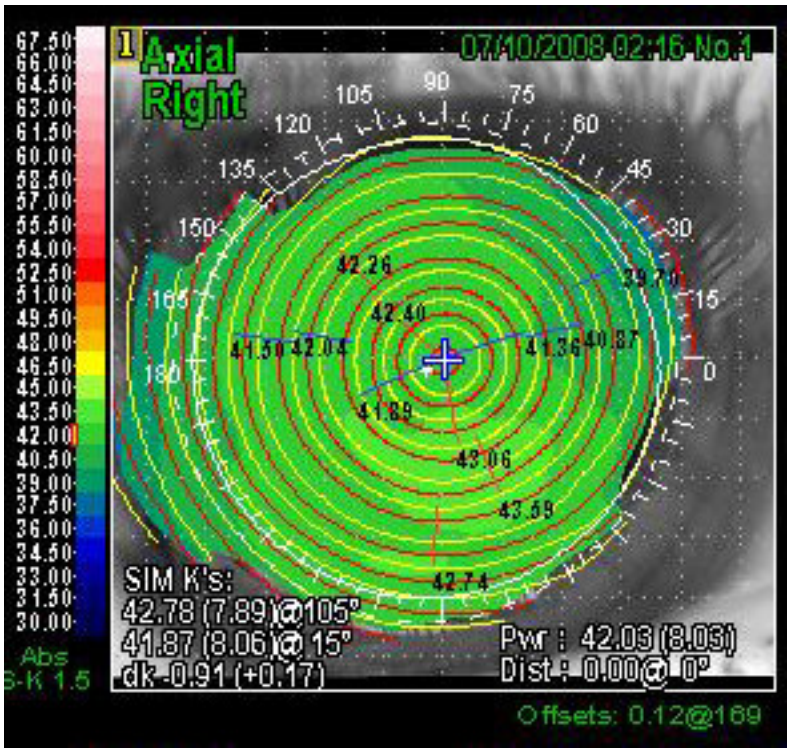

Рис. 31. Определение кератометрических показателей по данным placido-disk топографии (simK)

4.3.4. Пространственно-контрастная чувствительность

ПКЧ оценивали у пациентов с подвывихом прозрачного хрусталика. Было выявлено, что в результате операции ПКЧ достоверно повысилась на 25-60% в следующих условиях (табл. 20):

- на высоких частотах (12 цикл/град) при любых условиях освещения при отсутствии засвета, а при наличии засвета – в фотопических условиях,
- на средних частотах (6 цикл/град) – в мезопических условиях (рис. 32).

Таблица 20

Пространственно-контрастная чувствительность (ПКЧ, n = 10)

Засвет	Уровень освещенности	Пространственная частота, цикл/град	ПКЧ (m ± SD)		P (парный t-тест)
			Эктопия	Артифакия	
Нет	Фотопический (85 кд/м^2)	1,5	31,9 ± 13,0	43,9 ± 16,1	0,11
		3	63,3 ± 28,4	75,9 ± 31,0	0,08
		6	61,3 ± 37,7	71,3 ± 35,6	0,09
		12	13,7 ± 10,9	22,5 ± 15,3	**0,03**
		18	1,2 ± 1,1	5,1 ± 5,2	**0,04**
	Мезопический (3 кд/м^2)	1,5	44,5 ± 20,6	54,6 ± 23,2	0,22
		3	50,8 ± 21,3	62,8 ± 16,2	0,15
		6	17,3 ± 11,6	39,3 ± 20,0	**0,04**
		12	2,3 ± 4,5	3,8 ± 5,0	**0,04**
		18	0 ± 0	0 ± 0	1,0
Да	Фотопический (85 кд/м^2)	1,5	49,3 ± 25,1	56,4 ± 29,8	0,65
		3	50,7 ± 12,6	75,4 ± 10,3	0,06
		6	56,2 ± 30,4	78,2 ± 32,1	0,08
		12	8 ± 2,6	20 ± 7,3	**0,04**
		18	4,3 ± 3,9	6,8 ± 5,2	0,10
	Мезопический (3 кд/м^2)	1,5	40,8 ± 22,2	44,7 ± 24,8	0,34
		3	34,9 ± 23,1	47 ± 20,5	0,12
		6	8,2 ± 9,6	22,4 ± 15,7	**0,04**
		12	0,2 ± 3,6	2,3 ± 5,1	0,23
		18	0 ± 0	0 ± 0	1,0

Рис. 32. Компьютерная симуляция повышения контрастности зрения, полученного после операции (модуль EyeView на анализаторе ПКЧ Optec 6500)

4.3.5. Аберрации волнового фронта

Исследование нарушений волнового фронта у пациентов с врожденной эктопией (прозрачного) хрусталика подтвердило наличие значительных искажений оптической системы глаза. Суммарное значение среднеквадратичного отклонения (RMS, root mean square) составило 17,8 мкм. Экстракция эктопического хрусталика с имплантацией эластичной ИОЛ в заднюю камеру привела к значительному (на порядок) снижению оптических искажений – до 1,5 мкм (рис. 33).

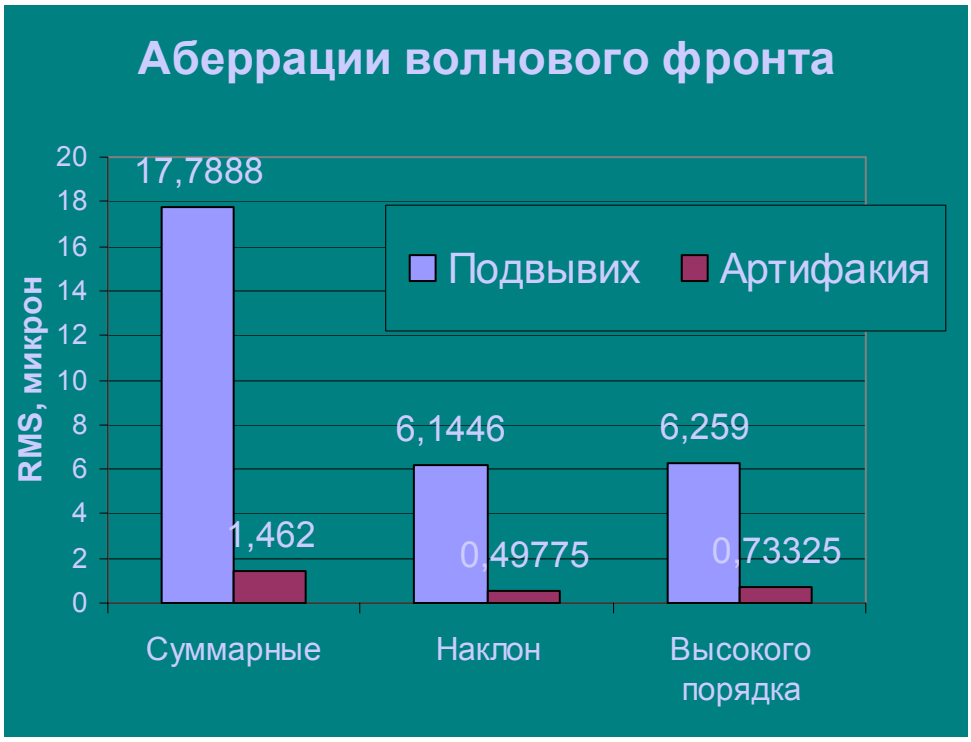

Рис. 33. Суммарные аберрации и их распределение по наклону и аберрациям высокого порядка до и после операции

Величина наклона уменьшилась с 6,1 до 0,5 мкм. Аберрации высокого порядка по результатам проведенной операции также продемонстрировали значительное снижение с 6,3 до 0,7 мкм. Приведенные данные убедительно свидетельствуют об объективном улучшении оптических свойств глаза. Приведенные здесь данные относятся к общим аберрациям оптической системы глаза от прекорнеальной пленки до внутренних слоев сетчатки. Однако, хирургическое вмешательство коснулось только хрусталикового компонента оптической системы глаза, поскольку изменениями в роговице можно пренебречь (см. раздел 4.3.3 по хирургически индуцированному астигматизму). На основании вышесказанного мы делаем обоснованный вывод о существенном улучшении аберрационного профиля глаз в результате экстракции врожденной эктопии прозрачного хрусталика и имплантации ИОЛ моделей МИОЛ-23 и МИОЛ-24.

Типичные клинические примеры, иллюстрирующие значимость проводимой хирургии, устраняющей искажающее влияние края «толстой» линзы, на параметры волнового фронта глаза представлены на рис. 34-35.



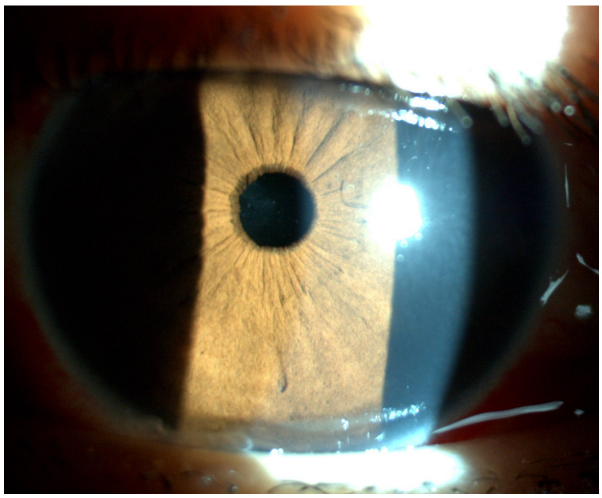

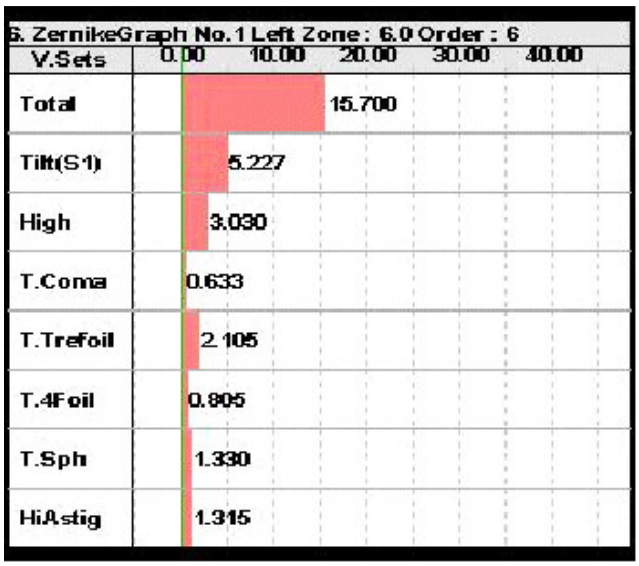

а.

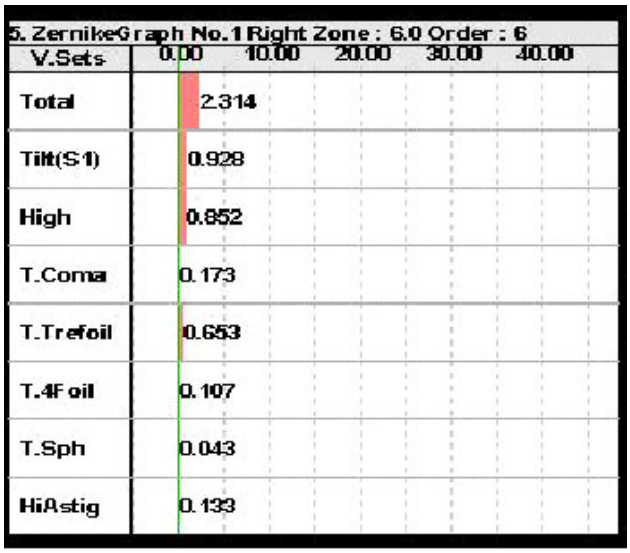

б.

Рис. 34 (а, б). Клинический пример уменьшения искажений волнового фронта, полученного в результате операции: а – фото и аберрометрия пациента К. до операции; б – после имплантации МИОЛ-24

На рис. 34а приведены дооперационные биомикроскопическая картина и аберрограмма пациента с врожденной эктопией хрусталика. Хрусталик смещен в нижне-назальном направлении, что сопровождается резкими искажениями волнового фронта: суммарные аберрации – 15,7 мкм, наклон – 5,2 мкм, аберрации высокого порядка – 3,0 мкм, кома – 0,6 мкм, трефойл – 2,1 мкм, квадрафойл – 0,8, сферическая аберрация – 1,3 мкм, астигматизм высокого порядка – 1,3 мкм. На рис. 34б приведен тот же глаз после экстракции эктопического хрусталика методом факоаспирации и имплантации МИОЛ-24 с моносклеральной фиксацией. Удаление края линзы из оптической зоны с сохранением необходимой оптической силы существенно улучшило данные волнового фронта: суммарные аберрации – 2,3 мкм, наклон – 0,9 мкм, аберрации высокого порядка – 1,0 мкм, кома – 0,2 мкм, трефойл – 0,7 мкм, квадрафойл – 0,1, сферическая аберрация – 0,04 мкм, астигматизм высокого порядка – 0,1 мкм.



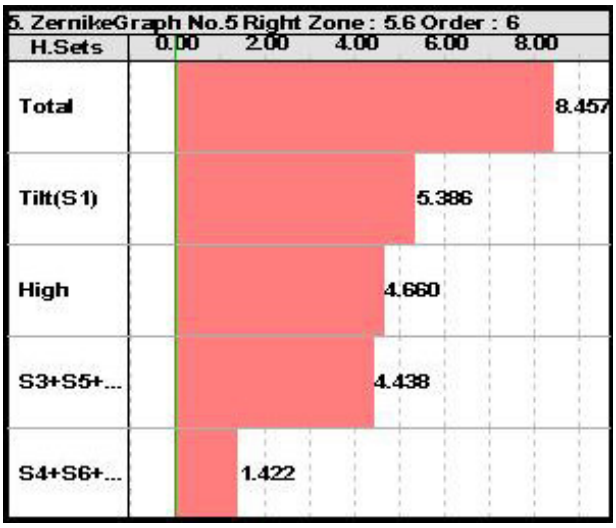

а.

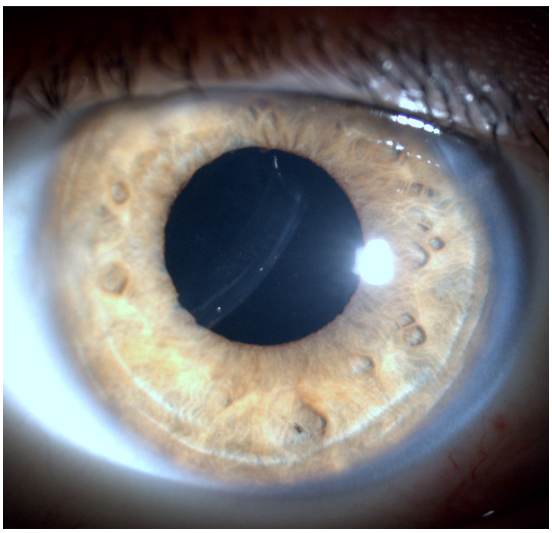

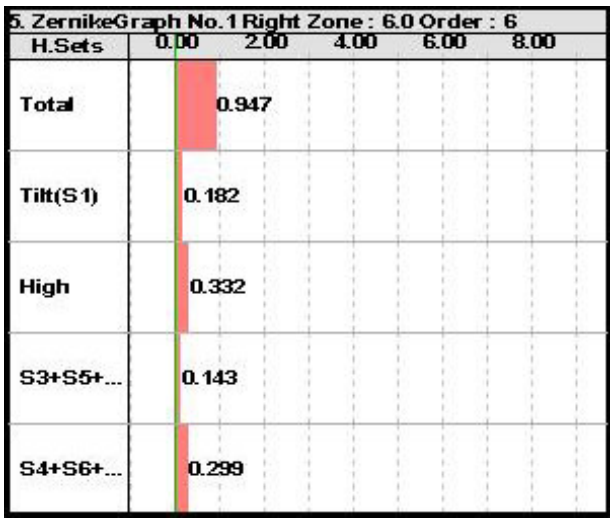

б.

Рис. 35 (а, б). Фото переднего отрезка и аберрограмма пациента С., 20 лет, со II степенью подвывиха: а – до операции, б – после операции

На клиническом примере, приведенном на рис. 35, изображен случай верхне-темпорального смещения хрусталика II степени. На послеоперационном фото (рис. 35, б) в проекции зрачка визуализируется край экватора капсульной сумки. Здесь в результате факоаспирации прозрачного хрусталика и имплантации МИОЛ-23 с транссклеральной фиксацией в 1 точке мы также видим существенное снижение суммарных аберраций с 8,5 до 0,9 мкм, наклона с 5,4 до 0,2 мкм, аберраций высокого порядка с 4,7 до 0,3 мкм, нечетных компонентов сферической аберрации с 4,4 до 0,1 мкм, а четных компонентов с 1,4 до 0,3 мкм.

4.3.6. Плотность роговичного эндотелия

По результатам исследования 51 глаза хирургическое вмешательство с имплантацией заднекамерной эластичной ИОЛ привело к снижению плотности эндотелиальных клеток (ПЭК) на 5,3% с 2822 ± 756 до 2673 ± 821 кл/мм^2 (p = 0,029) в I подгруппе и на 5,8% с 2738 ± 733 до 2580 ± 695 кл/мм^2 (p = 0,025) во II подгруппе. Разница в степени снижения между подгруппами не достигла уровня статистической значимости (p = 0,69, рис. 36).

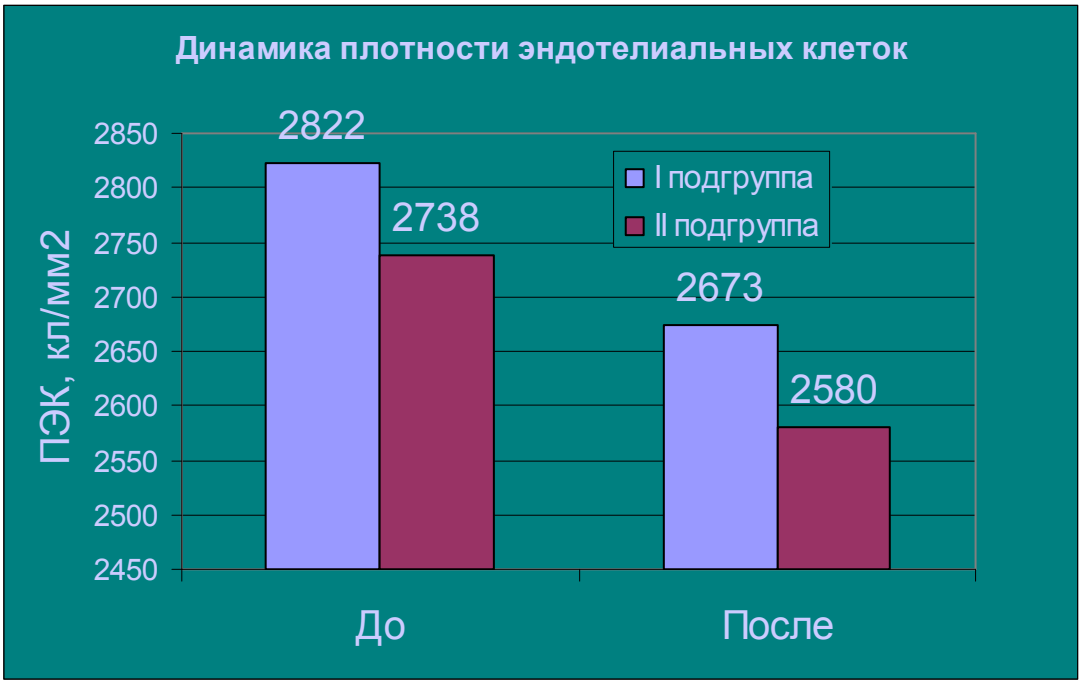

Рис. 36. Динамика ПЭК

4.3.7. Лазерная тиндалеметрия

Операция ожидаемо провоцировала усиление клеточной реакции в передней камере с пиком на 2-3 сутки после вмешательства. Далее наблюдалось постепенное снижение числа клеток на единицу объема переднекамерной влаги и достигало практически полной нормализации проницаемости гематоофтальмического барьера к 3 месяцам (рис. 37).

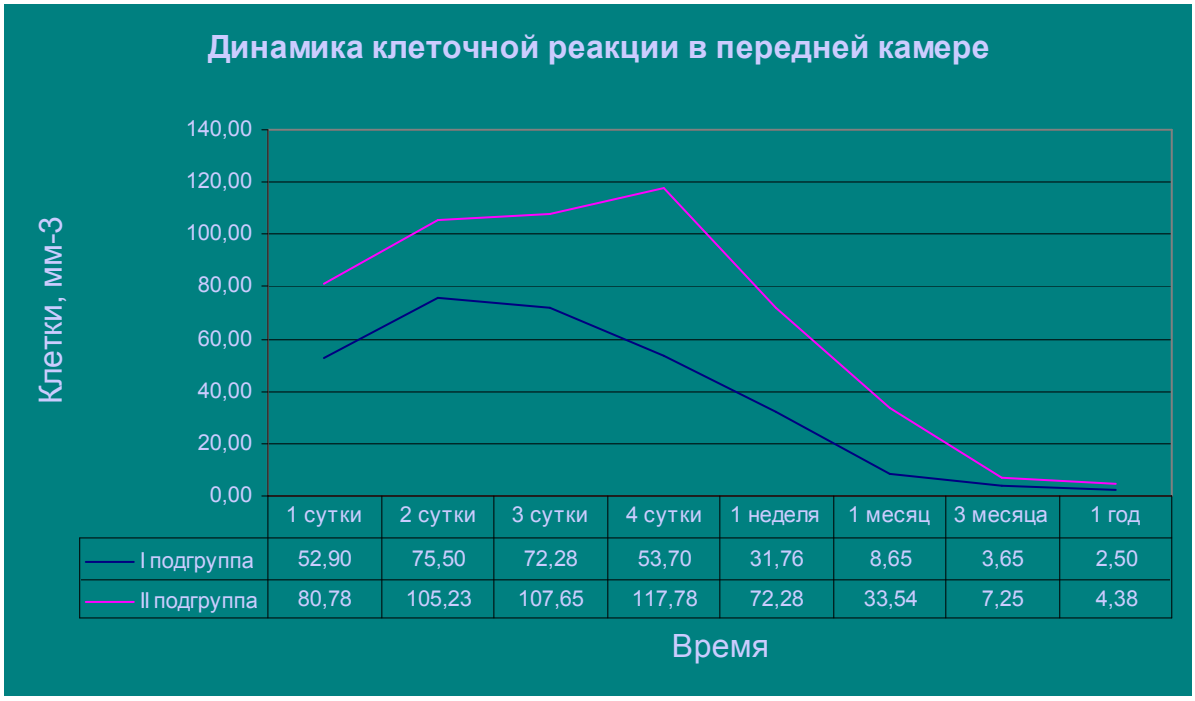

Рис. 37. Динамика клеточной реакции в передней камере, определенной методом лазерной тиндалеметрии

Наблюдалась статистически достоверная повышенная клеточная реакция во II подгруппе (случаи с шовной фиксацией) относительно I подгруппы в течение первого послеоперационного месяца. Начиная с временной отметки 1 месяц и далее, разница в клеточной реакции между подгруппами была незначительной. Повышенное содержание клеток во II подгруппе, на наш взгляд, объясняется как большим числом эритроцитов в переднекамерной влаге (случай гифемы во II подгруппе), так и, вероятно, в большей степени, повышенным числом клеток воспаления по причине более обширных манипуляций с сосудистой оболочкой при шовной фиксации.

Мера содержания крупномолекулярных белков в водянистой влаге – поток белка – продемонстрировала схожую с клеточной реакцией динамику с максимальным подъемом на 3 сутки с дальнейшей нормализацией к 3 месяцам после операции (рис. 38). Данные наблюдения в I подгруппе совпадают с динамикой потока белка после стандартной факоэмульсификации в неосложненных случаях [39].

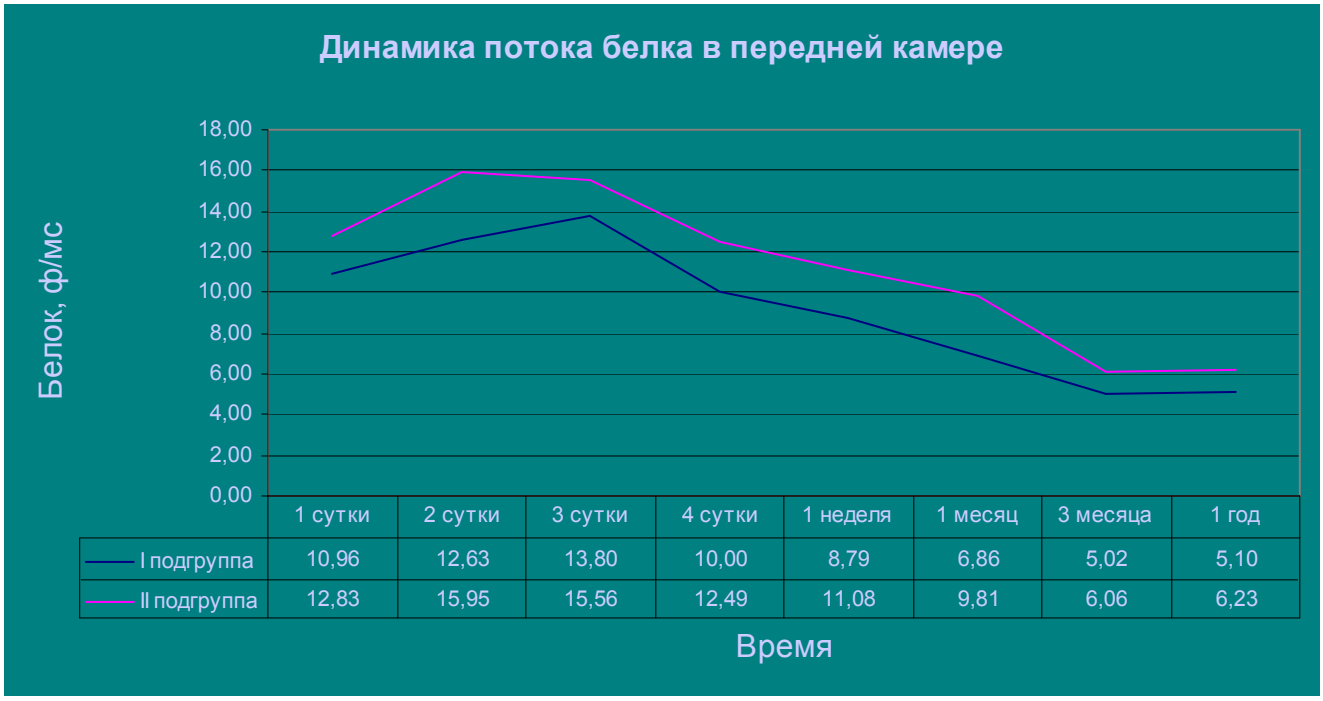

	1 сутки	2 сутки	3 сутки	4 сутки	1 неделя	1 месяц	3 месяца	1 год
I подгруппа	10,96	12,63	13,80	10,00	8,79	6,86	5,02	5,10
II подгруппа	12,83	15,95	15,56	12,49	11,08	9,81	6,06	6,23

Рис. 38. Динамика потока белка в передней камере в послеоперационном периоде

Сравнение средних значений потока белка между подгруппами основной группы выявило статистически достоверно большие величины во II подгруппе на 2-е, 4-е сутки, через 1 неделю и 1 месяц после операции. В 1-е и 3-е сутки поток белка во II подгруппе также был выше, чем в I, но разница не достигла уровня статистической достоверности ($p = 0,06$ и 0,08, соответственно). В позднем послеоперационном периоде показатели потока белка в обеих подгруппах существенно не различались.

4.3.8. Наклон и децентрация ИОЛ

Средняя величина децентрации составила 0,9 ± 0,23 мм с преимущественным направлением децентрации книзу и к виску (185 ± 103 ^{0} для правых и 349 ± 165 ^{0} для левых глаз по ориентации ТАВО).

Средний наклон ИОЛ составил 3,35 ± 1,13 ^{0} с преимущественным направлением книзу и к носу (в проекции вектора наклона на плоскость радужки его среднее направление для правых глаз составило 284 ± 165 ^{0}, для левых глаз 207 ± 139 ^{0} (рис. 39).

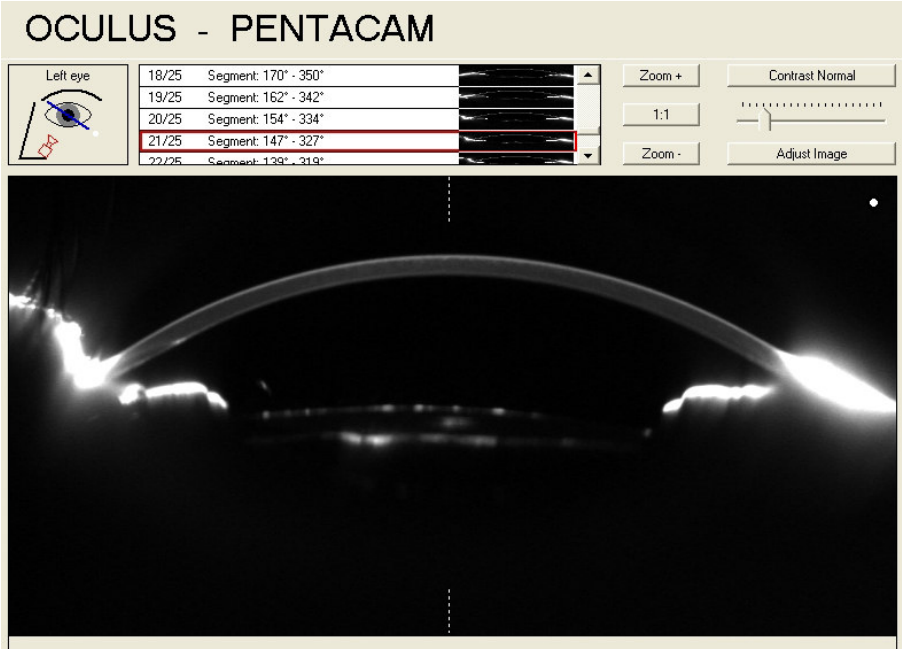

Рис. 39. Шаймпфлуг-фотография переднего отрезка глаза на фоне медикаментозного мидриаза с МИОЛ-23 в задней камере

Средние величины децентрации и наклона ИОЛ в подгруппах различались недостаточно, чтобы разница достигла статистической значимости (табл. 21).

Таблица 21

Средние величины децентрации и наклона ИОЛ в подгруппах

	I подгруппа	II подгруппа	P
Децентрация, мм	0,87 ± 0,24	0,92 ± 0,20	0,55
Наклон, ^{0}	3,39 ± 1,13	3,31 ± 0,98	0,61

Качественную оценку наличия, направления и, в определенных пределах, степени выраженности наклона ИОЛ позволяет провести карта глубины передней камеры, автоматически генерируемая биометром Пентакам (рис. 40).

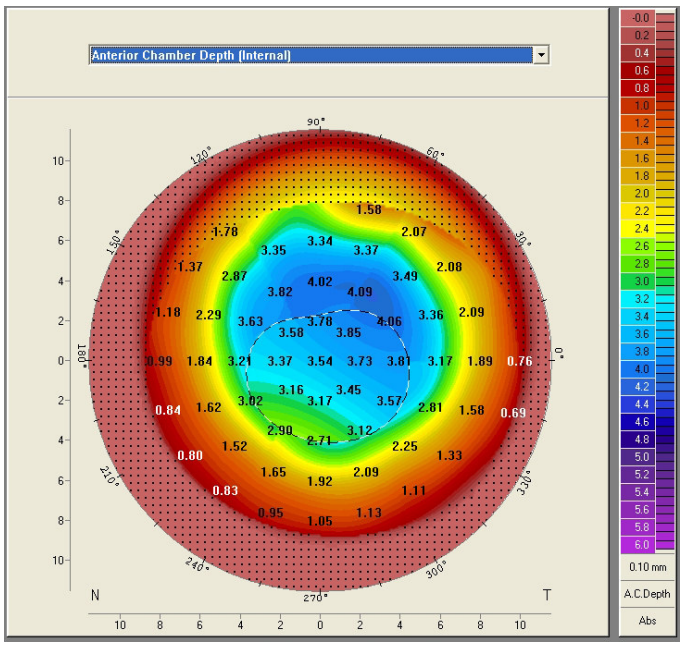

Рис. 40. Карта глубины передней камеры с цветной кодировкой

4.3.9. Стабильность положения ИОЛ

Для оценки результативности операции в условиях нестандартной фиксации ИОЛ и возможной эволюции патологических изменений в капсульно-связочном аппарате хрусталика, частично задействованного в последней, мы считали важным проследить за динамикой положения ИОЛ в глазу в течение длительного периода времени.

Стабильность положения ИОЛ качественно оценивалась по серийным фотографиям в случае достаточного мидриаза. Также важным методом оценки послеоперационной анатомии явилась ультразвуковая биомикроскопия, которая продемонстрировала симметричность и стабильность положения ИОЛ. На рис. 41 продемонстрирован типичный пример моносклеральной фиксации ИОЛ при врожденной эктопии хрусталика, где выявляется симметричное расположение краев оптики, несмотря на то, что характер фиксации ИОЛ асимметричный. С одной стороны (рис. 41, а) гаптика лежит на дислоцированном капсульном мешке, с другой (рис. 41, б) – подшита к склере

В некоторых случаях с этой же целью нам удавалась использовать оптическую когерентную томографию переднего отрезка (Visante OCT, Carl Zeiss Meditec, Германия). Нужно отметить, что для визуализации ИОЛ модели МИОЛ-23/24 данная технология визуализации не является оптимальной из-за высокой прозрачности материала линзы для сканирующего излучения (800 нм, рис. 42).





а. б.

Рис. 41 (а, б). УБМ пациента с моносклеральной фиксацией МИОЛ-24 через 12 месяцев после операции

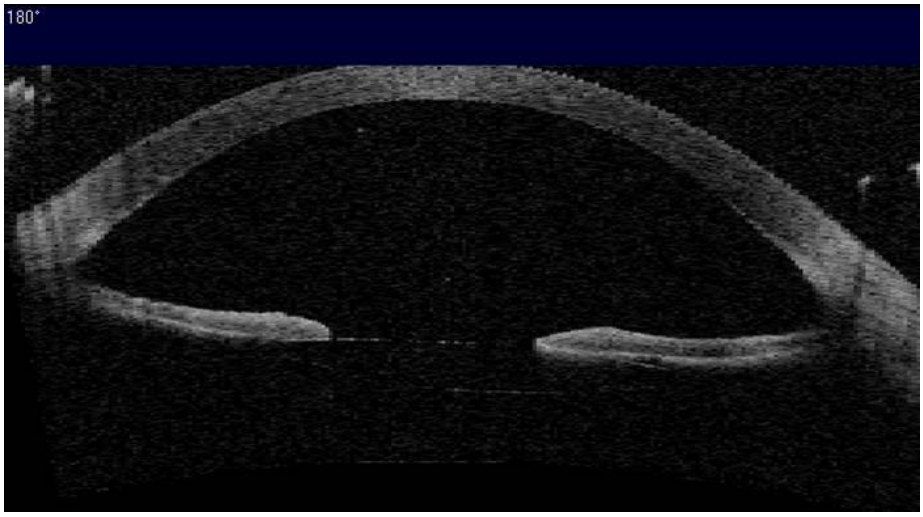

Рис. 42. Томограмма переднего отрезка глаза пациента с МИОЛ-24 в задней камере, которая слабо визуализируется в виде эллиптоидного образования за радужкой

Косвенную оценку стабильности положения ИОЛ в глазу мы получали по данным аберрометрии. Все перечисленные методы подтвердили отсутствие прогрессирующего смещения ИОЛ от своего положения в первые дни после операции в течение длительного периода наблюдения.

4.3.10. Клинический пример

Больной Д., 19 лет. Предоперационный диагноз оперируемого правого глаза – подвывих хрусталика III степени, синдром Марфана, миопический (роговичный) астигматизм, рефракционная амблиопия (рис. 43).

Острота зрения правого глаза: счет пальцев с 30 см с *sph* – 13.0 ^{D} *cyl* – 1.5 ^{D} *ax* 171 ^{0} = 0.05. ВГД OD 17 мм рт. ст. Кератометрия 41.25 ^{D} 45.75 ^{D} *ax* 81 ^{0}. Плотность эндотелиальных клеток до операции 2100 клеток/мм^3. Тонография: P_0 17 мм рт. ст., С 0.35, F 2.75, КБ 48.6. Расчетный диаметр цилиарной борозды составил 11,2 мм.

На правом глазу проведена ленсвитрэктомия дислоцированного хрусталика с доступом через плоскую часть цилиарного тела с сохранением капсульного мешка. Далее в заднюю камеру глаза (между задней поверхностью радужной оболочки и передней поверхностью капсульного мешка) с помощью гидравлического инжектора через роговичный тоннель 3.2 мм была имплантирована эластичная заднекамерная ИОЛ модели МИОЛ-23 (19,0 Д). Линза подшита к склере в меридиане 8:00, а фиксацию противоположно расположенной пары гаптических элементов обеспечена дислоцированным капсульным мешком. Операция и послеоперационный период протекали без осложнений. Острота зрения вдаль на второй день после операции 0.5. ВГД OD 18 мм рт. ст. Кератометрия 41.50 ^{D} 45.00 ^{D} *ax* 63 ^{0}.

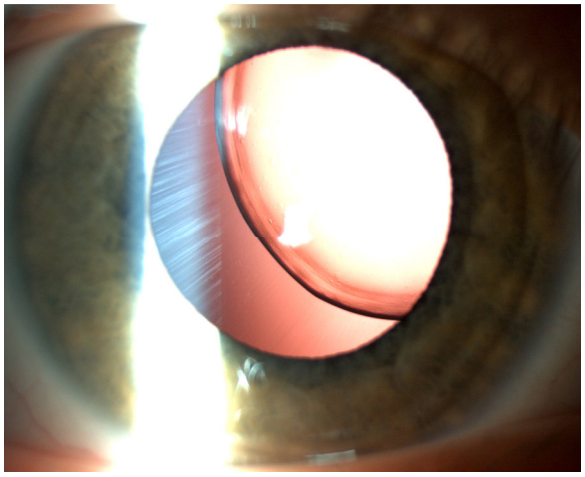

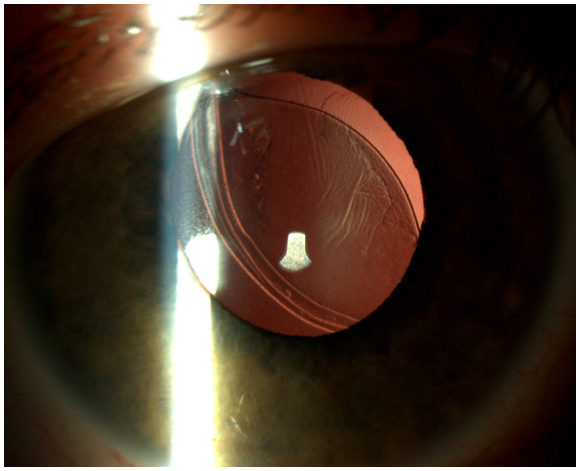

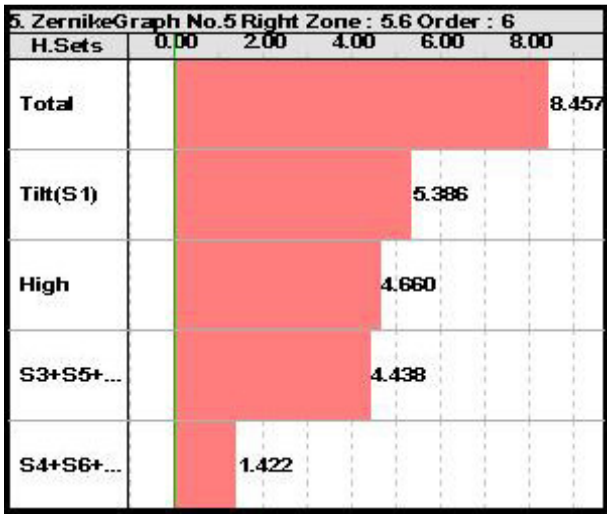

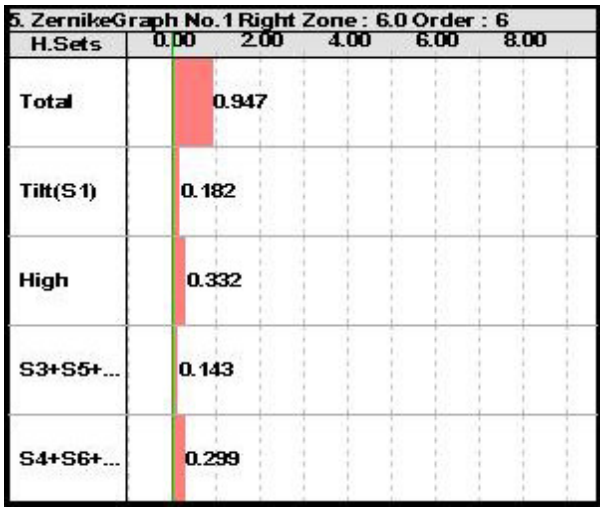

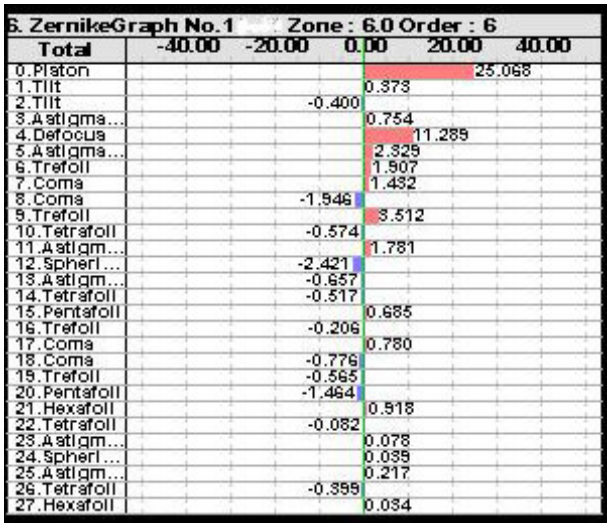

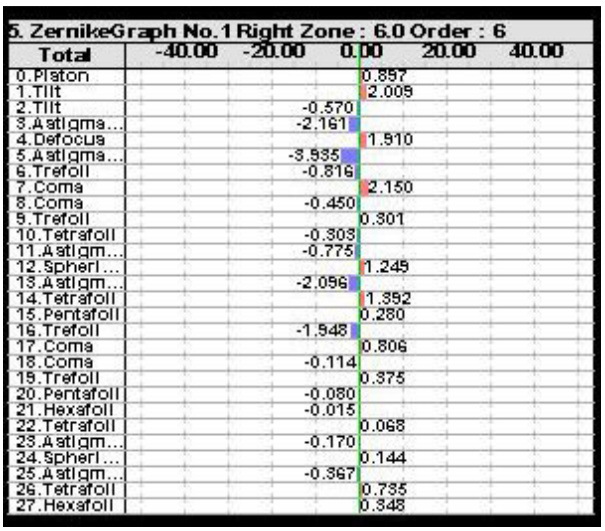

а. б.

Рис. 43 (а, б). Клинические фотографии и соответствующие данные аберрометрии правого глаза на фоне подвывиха второй степени (а) и после его хирургического лечения (б). Данные аберрометрии демонстрируют уменьшение суммарных искажений волнового фронта за счет снижения значения индивидуальных коэффициентов Цернике

При осмотре через 26 месяцев после операции – роговица прозрачная, положение ИОЛ правильное, артифакоденез отсутствует. Область склерального шва чистая, прорезывание шва отсутствует. Дислоцированный капсульный мешок сохраняет достаточную прозрачность. Острота зрения: 0.4 *sph* + 0.50 ^{D} *cyl* – 2.50 ^{D} *ax* 151 ^{0} = 0.9, ВГД 18 мм рт. ст., кератометрия 41.50 ^{D} 45.25 ^{D} *ax* 62 ^{0}, уменьшение плотности эндотелиальных клеток роговицы на 2 %. Показатели тонографии: P_0 14 mmHg, C 0.20, F 2.5, коэффициент Беккера 70. Пред- и послеоперационные данные аберрометрии приведены на рис. 43.

4.4. Сравнительный анализ клинико-функциональных результатов имплантации эластичной заднекамерной ИОЛ и ИОЛ зрачковой фиксации

В качестве группы сравнения мы выбрали ИОЛ модели Т-19 зрачковой фиксации. Нозологическая структура сравниваемых групп весьма похожа – это различные виды бескапсульной афакии, подвывиха хрусталика и иные варианты несостоятельности капсульно-связочного аппарата хрусталика (табл. 22).

Таблица 22

Показания к имплантации

Клиническая ситуация	Количество случаев (%)		
	Основная группа		Контрольная группа
	I подгруппа	II подгруппа	
Врожденная эктопия хрусталика	6 (18,8)	15 (45,4)	14 (17,0)
Приобретенный подвывих хрусталика (в т.ч. травматический)	15 (46,8)	13 (39,4)	43 (51,2)
Послеоперационная афакия	4 (12,5)	2 (6,1)	10 (11,9)
Обширный разрыв задней капсулы	7 (21,9)	3 (9,1)	17 (20,2)
Всего	32 (100)	33 (100)	84 (100)

В Чебоксарском филиале МНТК «Микрохирургия глаза» с февраля 2006 года по март 2009 года было имплантировано 84 ИОЛ модели Т-19 82 пациентам. Средний возраст больных составил 56 лет (от 4 до 81). Среди них было 56 мужчин (68%) и 26 женщин (32%). Основные клинико-демографические характеристики приведены в табл. 23.

Таблица 23

Предоперационная клинико-демографическая характеристика сравниваемых групп

Признак	Основная группа		Контрольная группа	P
	I подгруппа	II подгруппа		
Возраст, лет	47 (4-72)	52 (6-75)	56 (4-81)	0,55
Пол (% мужчин)	61%	55%	68%	0,72
Средняя острота зрения с коррекцией	0,12 ± 0,09	0,11 ± 0,08	0,15 ± 0,09	0,27
ВГД, мм рт. ст.	19,6 ± 4,5	19,3 ± 5,0	18,9 ± 6,2	0,86
Средний период (диапазон) наблюдения, месяцев	14 (3-38)	14 (3-37)	16 (6-41)	0,82

У пациентов контрольной группы имелась следующая сопутствующая патология: глаукома – в 8 случаях (9,5%), рубцы роговицы – в 16 (19%),

диабетическая и посттравматическая ретинопатия – в 2 (2,4%), частичная атрофия зрительного нерва – в 3 (3,6%), травматический мидриаз - в 3 (3,6%), синдром Марфана – в 13 (15,5%), грыжа стекловидного тела – в 9 (10,7%), сращение зрачка – в 24 (1,1%), помутнение (бельмо) роговицы – в 1 (1,2%). Имплантация ИОЛ проводилась через роговичный или склеральный тоннельный разрез. Во всех случаях выполнялась базальная колобома радужки. Одномоментно с имплантацией ИОЛ в ходе операции проводились: пластика радужки - на 14 глазах (16,7%), сквозная кератопластика - на 3 (3,6%), витрэктомия - на 16 (19%), антиглаукоматозная операция - на 1 глазу (1,2%).

Предоперационная острота зрения с коррекцией в группе контроля была сопоставима с таковой в обеих подгруппах основной группы (табл. 24).

Таблица 24

Динамика остроты зрения с коррекцией

Острота зрения	Количество случаев (%)					
	Основная группа				Контрольная группа	
	I подгруппа		II подгруппа			
	До	После	До	После	До	После
Менее 0,1	12 (37,5)	0 (0)	9 (27,3)	1 (3,0)	25 (29,8)	5 (6,0)
0,1 – 0,3	19 (59,4)	7 (21,9)	21 (63,6)	6 (18,2)	50 (59,5)	19 (22,6)
0,4 – 0,7	1 (3,1)	16 (50,0)	3 (9,1)	18 (54,5)	9 (10,7)	41 (48,8)
0,8 – 1,0	0 (0)	9 (28,1)	0 (0)	8 (24,3)	0 (0,0)	19 (22,6)

Существенной разницы в послеоперационной остроте зрения с коррекцией между подгруппами основной группы и группой контроля мы не обнаружили. Это подтверждается сравнением средних значений по остроте зрения, рассчитанных логарифмическим путем. Средняя послеоперационная острота зрения с коррекцией после имплантации МИОЛ-23/24 составила 0,65 ± 0,34 в I подгруппе и 0,57 ± 0,31 во II подгруппе, а после имплантации Т-19 – 0,62 ± 0,35 (p = 0,63).

В то же время средняя послеоперационная острота зрения без коррекции была несколько выше в основной группе, хотя разница и не достигла статистической достоверности из-за небольшого числа наблюдений в основной группе (0,43 ± 0,27 и 0,38 ± 0,21, p = 0,07). Одно из возможных объяснений более высокой некорригированной остроты зрения в основной группе (относительно результатов по наилучшей корригированной остроте зрения) может заключаться в гораздо меньшей

величине хирургически индуцированного астигматизма в основной группе (0,45 ± 0,31 Д и 3,12 ± 2,95 Д, p = 0,014).

Долгосрочная декомпенсация ВГД в послеоперационном периоде, потребовавшая назначения гипотензивных препаратов и/или операции в контрольной группе наблюдалась в 2,4% (2 глаза) на фоне последствий тяжелой контузии глаза в 1 случае и на фоне ранее оперированной первичной открытоугольной глаукомы в другом. В основной группе таких случаев не было.

По течению раннего послеоперационного периода между сравниваемыми группами имелись различия по частоте отслоек сосудистой оболочки, отеку роговицы, офтальмогипертензии, геморрагическим осложнениям. Перечисленные осложнения встречались с большей частотой в контрольной группе, хотя примененный статистический метод (тест χ^2) не выявил достоверной разницы (табл. 25).

Таблица 25

Частота осложнений раннего послеоперационного периода

Осложнения	Количество случаев (%)			P (тест χ^2)
	Основная группа		Контрольная группа	
	I подгруппа	II подгруппа		
Транзиторная гипотония	2 (6,3)	3 (9,1)	9 (10,7)	0,63
Отслойка сосудистой оболочки	0 (0)	0 (0)	1 (1,2)	0,58
Транзиторная гипертензия	1 (3,1)	4 (12,1)	10 (11,9)	0,36
Десцеметит, отек роговицы	0 (0)	1 (3,0)	4 (4,8)	0,25
Гифема, гемофтальм	0 (0,0)	1 (3,0)	5 (6,0)	0,11
Иридоциклит	0 (0,0)	1 (3,0)	3 (3,6)	0,40

При сравнительной оценке частоты ранних осложнений в подгруппах основной группы обращает на себя внимание большая встречаемость во II подгруппе (с шовной фиксацией МИОЛ-23 или МИОЛ-24) случаев нарушения офтальмотонуса,

воспалительных, геморрагических осложнений, отека роговицы (табл. 25). Более осложненное и реактивное течение раннего послеоперационного периода после манипуляций с тканями переднего отдела сосудистого тракта при шовной фиксации ИОЛ, можно объяснить большей степенью повреждения гематоофтальмического барьера.

На 1 глазу контрольной группы (1,2%) наблюдалась децентрация ИОЛ, в связи с чем было выполнено ее подшивание. В основной группе децентрация, потребовавшая хирургического вмешательства, также отмечена в 1 случае (1,5%). Такое осложнение как эпителиально-эндотелиальная дистрофия (ЭЭД) роговицы отсутствовало в основной группе, но развилось в 1 случае контрольной (1,2%). Кистозный отек макулярной зоны в 2 раза чаще встречался в контрольной группе (6% против 3%, p = 0,03). Частота осложнений позднего послеоперационного периода приведена в табл. 26.

Таблица 26

Частота осложнений позднего послеоперационного периода

Осложнения	Количество случаев (%)			P (тест χ^2)
	Основная группа		Контрольная группа	
	I подгруппа	II подгруппа		
Децентрация ИОЛ	0 ()	1 (3,0)	1 (1,2)	0,74
Кистозный макулярный отек	0 (0)	1 (3,0)	5 (6,0)	0,03
ЭЭД роговицы	0 (0)	0 (0)	1 (1,2)	0,09

Основываясь на имеющихся данных сравнительного анализа, можно сделать заключение, что клинико-функциональные результаты имплантации заднекамерной эластичной ИОЛ превосходят результаты имплантации жесткой ИОЛ зрачковой фиксации в плане остроты зрения без коррекции за счет существенно меньшей индукции послеоперационного астигматизма. В раннем послеоперационном периоде в контрольной группе наблюдались случаи отслойки сосудистой оболочки, что также можно соотнести с разницей в величине хирургического доступа, поскольку больший разрез ассоциируется с большей частотой выраженной послеоперационной гипотонии. Большая частота транзиторной гипертензии, отека роговицы, геморрагических осложнений в контрольной группе может объясняться разницей в предоперационном состоянии сравниваемых групп.

При анализе осложнений позднего послеоперационного периода обращает на себя случай ЭЭД роговицы в контрольной группе. По разнице в локализации ИОЛ между сравниваемыми группами можно ожидать, что декомпенсация роговицы будет меньшей проблемой с заднекамерной ИОЛ, чем с ИОЛ зрачковой фиксации. Случаи кистозного отека макулы наблюдались нами в подгруппе с шовной фиксацией ИОЛ и контрольной группе, причем была обнаружена статистически достоверная большая частота этого осложнения в контрольной группе. Возможно, это объясняется более продолжительной воспалительной реакцией при шовной фиксации ИОЛ.

ЗАКЛЮЧЕНИЕ И ОБСУЖДЕНИЕ

Примерно с середины 80-х гг. прошлого столетия экстракапсулярная парадигма в хирургии хрусталика стала доминирующей, а «золотым стандартом» в интраокулярной коррекции общепризнанно стала внутрикапсульная фиксация интраокулярной линзы (ИОЛ). Однако, далеко не все случаи в практике катарактального хирурга вписываются в названный стандарт. Увеличение продолжительности жизни, снижение рождаемости совместно способствовали старению населения, что не могло не сказаться на большей распространенности таких возрастных зонулопатий как псевдоэксфолиативный синдром и дистрофия цинновых связок при открытоугольной глаукоме. Распространение террористической угрозы, пролиферация локальных военных конфликтов и криминализация общества на рубеже веков сказались на росте офтальмотравматизма. А широкое внедрение компьютерной техники в эпоху повсеместной информатизации учебных и производственных процессов неизбежно привели к распространению другой частой причины слабости цинновой связки – высокой осложненной миопии.

Актуальность вопросов интраокулярной коррекции афакии при несостоятельности капсульно-связочного аппарата хрусталика, помимо широкой распространенности этой патологии среди населения, заключается в ее тяжелых клинических проявлениях и часто неудовлетворительных исходах лечения. Отсутствие общепринятого подхода к интраокулярной коррекции обусловливает непрекращающиеся научные поиски в этом направлении.

Большая распространенность данной проблемы обусловила многочисленные усилия по поиску ее решения. К сожалению, предлагаемые решения на основе специализированных ИОЛ с жесткой оптикой или эластичных ИОЛ, изначально предназначавшихся для внутрикапсульной фиксации, пока не могут обеспечить приемлемый уровень эффективности и безопасности. На этом историческом этапе особую актуальность имеют работы, направленные на создание эластичных моделей ИОЛ, адаптированных для использования в нестандартных случаях отсутствия достаточной связочной или капсульной поддержки.

Целью нашего исследования явилась разработка методики интраокулярной коррекции афакии при недостаточной капсульной или зонулярной поддержке на основе имплантации специальной эластичной заднекамерной ИОЛ.

Для достижения поставленной цели нами были определены следующие задачи:

1. Разработать эластичную ИОЛ с оптимальными геометрическими параметрами для различных вариантов фиксации в задней камере.
2. Определить критерии выбора метода фиксации и особенности хирургической техники интраокулярной коррекции при несостоятельности капсульно-связочного аппарата хрусталика.
3. Оценить эффективность и безопасность имплантации разработанной ИОЛ на основе анализа ближайших и отдаленных результатов.
4. Определить показания и противопоказания к имплантации разработанной ИОЛ.

Нами была разработана заднекамерная ИОЛ оптимизированной конструкции для имплантации при несостоятельности капсулы и/или связочного аппарата хрусталика. Ее ключевыми особенностями являются эластичная оптика диаметром 6,0 мм, мягкая гаптическая часть, выполненная в виде 4 симметричных замкнутых петель округлого сечения (300 мкм). Линза моноблочная, производится по технологии фронтальной фотополимеризации («Репер-НН», Нижний Новгород) из гидрофобного (содержание влаги менее 1%) упруго-эластичного (коэффициент относительного удлинения ε = 117 %) метакрилата в двух размерных вариантах: МИОЛ-23 с общим диаметром 12,0 мм и МИОЛ-24 с диаметром 13,5 мм. Для материала линзы характерны высокий индекс преломления (1,505), сниженный вес в переднекамерной влаге и гладкость поверхности (шероховатости не более 2-4 нм).

Клинико-функциональные результаты интраокулярной коррекции афакии путем имплантации ИОЛ модели МИОЛ-23/24 проанализированы нами на основе хирургического лечения 54 пациентов (65 глаз) с недостаточностью связочно-капсульного аппарата хрусталика. Основная группа была разделена на 2 подгруппы: в I подгруппу были включены случаи без шовной фиксации (32 глаза), во II – с подшиванием ИОЛ (33 глаза).

В качестве группы сравнения были выбраны пациенты, которым была имплантирована ИОЛ модели Т-19 зрачковой фиксации. Были проанализированы последние имплантации с февраля 2006 года по март 2009 года: 84 операции у 82 пациентов. Основные клинико-демографические характеристики обеих групп были сходными.

Показаниями к имплантации ИОЛ в обеих группах были интраокулярная коррекция при врожденной эктопии хрусталика, приобретенном подвывихе хрусталика, бескапсульной афакии и обширном разрыве задней капсулы хрусталика. Средний период наблюдения в основной группе составил 14 месяцев, в контрольной – 16. Расчет оптической силы ИОЛ проводился с использованием биометра IOL Master по формуле Holladay II с поправкой в –1,0 диоптрию по причине фиксации ИОЛ в ресничной борозде. Для расчета использовалась константа A_0 = 118,4.

Выбор модели ИОЛ осуществлялся в зависимости от метода фиксации и расчетного диаметра цилиарной борозды. При внутрикапсульной имплантации ИОЛ всегда выбиралась модель МИОЛ-23 с общим диаметром 12,0 мм. При внекапсульной фиксации и диаметре цилиарной борозды менее 11,8 мм использовалась модель МИОЛ-23, при диаметре борозды более 11,8 мм имплантировалась модель МИОЛ-24 с общим диаметром 13,5 мм. Диаметр цилиарной борозды рассчитывался по формуле Kim и др. (2008) с использованием данных кератометрии: *Горизонтальный диаметр цилиарной борозды = 30,724 – 0,449 х Среднее значение кератометрии.*

Всем пациентам был проведен стандартный перечень пред- и после-операционных исследований, включающий в себя определение остроты зрения вдаль без коррекции и с максимальной очковой коррекцией, внутриглазного давления (ВГД), тонографию, авторефрактометрию, кератометрию, эхо-биометрию, биомикроскопию, офтальмоскопию, периметрию, ультразвуковое офтальмосканирование, электрофизиологические исследования.

Дополнительно проводились следующие методики обследования: ультразвуковая биомикроскопия, эндотелиальная микроскопия роговицы, определение пространственной контрастной чувствительности, лазерная тиндалеметрия, биометрия переднего отрезка глаза на шаймпфлуг-камере, оптическая когерентная томография переднего и, при необходимости, заднего отрезка глазного яблока, аберрометрия волнового фронта. Также в большинстве случаев применялась фоторегистрация переднего отрезка глазного яблока до и после операции и видеозапись хода хирургических вмешательств.

Вмешательства проводили с применением приборов фирмы Alcon (США): Accurus 800, Legacy Everest, Infiniti Ozil 2.0 под хирургическими микроскопами OPMI VISU 200 и OPMI Lumera T (Carl Zeiss Meditec, Германия) с использованием микрохирургического инструментария производства ЭТП МНТК «Микрохирургия

глаза». Экстракцию хрусталика осуществляли различными методами: автоматизированной ирригацией/аспирацией, ленсвитрэктомией, ультразвуковой факоэмульсификацией, экстра- и интракапсулярной экстракцией.

У детей и молодых пациентов (моложе 35 лет) вещество хрусталика удалялось методами автоматизированной ирригации/аспирации, либо ленсвитрэктомией с доступом через плоскую часть цилиарного тела. У пациентов старше 35 лет экстракция сублюксированного хрусталика осуществлялась методом ультразвуковой факоэмульсификации.

Имплантация ИОЛ проводилась с помощью стандартного набора пинцетов Buratto для имплантации эластичных ИОЛ, либо с применением гидравлического инжектора, поставляемого фирмой-производителем ИОЛ.

Основной задачей всех интраоперационных манипуляций было сохранение капсулы хрусталика и цинновой связки. Во всех случаях ИОЛ имплантировалась в заднюю камеру либо в капсульную сумку (в случае ее сохранности), либо в область цилиарной борозды на остатки капсулы хрусталика. В выборе метода фиксации ИОЛ мы исходили из состояния капсульно-связочного комплекса непосредственно перед имплантацией. При подвывихе I степени и сохранном капсульном мешке в него имплантировались капсульное кольцо и МИОЛ-23. При подвывихе II-III степеней ИОЛ укладывалась на остатки капсулы и использовалась шовная фиксация к склере в 1-2 точках. При полном вывихе хрусталика или бескапсульной афакии производилась 2-х точечная шовная фиксация к склере. При обширном разрыве задней капсулы и сохранных цинновых связках ИОЛ имплантировалась в заднюю камеру с захватом переднего капсулорексиса (или без него).

При наличии достаточной капсульной поддержки для гаптических элементов ИОЛ дополнительная фиксация не требовалась. Для дополнительной фиксации в меридиане(-ах), где капсульная поддержка по усмотрению оперирующего хирурга во время операции признавалась недостаточной, проводилось подшивание 1-2 гаптических частей линзы одинарной полипропиленовой нитью 9/0 на 15,0-мм изогнутой игле (2/8, 0,2 х 15) к склере в 0,75-1,0 мм кзади от лимба методами ab interno или ab externo.

При полном отсутствии капсулы и выраженной слабости связочного аппарата осуществлялась 2-точечная шовная фиксация к склере.

В рамках проведенного исследования пациентам основной группы было имплантировано 65 ИОЛ, из которых 38 ИОЛ модели МИОЛ-23 и 27 ИОЛ модели МИОЛ-24.

В ходе клинических исследований были выявлены конструктивные преимущества исследуемой ИОЛ, которые обеспечивают мультимодальность ее фиксации в задней камере глаза – помимо стандартной имплантации в капсульный мешок, возможна имплантация в цилиарную борозду без шовной поддержки или с подшиванием к склере. Линза имеет четыре гаптических элемента с гладкими контурами сечения. Эластичность и симметричное положение элементов гаптики линзы обеспечивали четкую центрацию оптической части и адаптируемость к любым вариантам строения переднего отрезка глаза, возможность клипсовой фиксации за края переднего капсулорексиса. Относительно большой общий диаметр ИОЛ обеспечивал хорошую центрацию ИОЛ в цилиарной борозде. Замкнутый дизайн гаптических частей облегчал прикрепление шовной нити и гарантировал от ее соскальзывания.

Модель оказалась простой при имплантации как пинцетной, так и инжекторной техникой, минимизировала величину хирургического доступа и обеспечивала преимущества работы в закрытой системе. Это обстоятельство проявлялось менее выраженной гипотонией в ходе операции, что способствует сохранению нормальной анатомии цилиарного тела (без ретракции отростков и уменьшения просвета ресничной борозды), предохраняет от геморрагических осложнений, пролапса стекловидного тела, упрощает этап транссклеральной фиксации, особенно у пациентов с тонкой фиброзной оболочкой [184].

Интраокулярные геморрагии составляют определенную часть спектра неизбежных осложнений транссклеральной шовной фиксации ИОЛ. В литературе частота развития гемофтальма сообщается равной 8% [134]. Предполагается, что геморрагии преимущественно возникают при прохождении иглы через ресничную часть цилиарного тела при выходе из склеры в 2,0 мм кзади от хирургического лимба [146]. Рекомендуемое в последние годы более переднее расположение транссклерального шва (с выходом из склеры в 0,75-1,0 мм от лимба) избегает весьма васкуляризированной ресничной части цилиарного тела и уменьшает частоту кровоизлияний [17]. Соблюдение данной рекомендации, а также минимальное использование шовной фиксации, на наш взгляд, является существенной причиной низкой частоты геморрагических осложнений, наблюдаемой в нашей группе.

В этиологическом плане нельзя также исключать вероятность развития натечного гемофтальма через проколы склеры иглой с шовной нитью, вследствие геморрагии из эписклеральных сосудов на фоне продолжительной и выраженной послеоперационной гипотонии. Профилактикой данного осложнения служит тщательная диатермокоагуляция эписклеры в зонах ее прокола. Использование эластичной ИОЛ, позволяющей ограничить размеры хирургического доступа, также является значимой профилактической мерой.

Длительность операции при транссклеральной фиксации ИОЛ предрасполагает к развитию интраоперационных отслоек сосудистой оболочки. Частота данного осложнения была определена как 2,1% в одном исследовании [117] и 3,6% в другом [134]. В рамках нашего исследования в основной группе мы не наблюдали ни одного случая серозной или геморрагической отслойки сосудистой оболочки.

Спектр полученных в ходе операции осложнений был достаточно предсказуемым. Случаи кровотечения (2 глаза, 3,1%) были связаны с неизбежными манипуляциями на сосудистой оболочке и были купированы интраоперационным повышением внутриглазного давления и назначением парентеральной гемостатической терапии. Предоперационная целостность передней гиалоидной мембраны была нарушена в 6,2% случаев (3 глаза), несмотря на усилия по ее вископротекции. В основной группе мы наблюдали 1 случай (1,5%) воспалительной реакции II-III степени на глазу с разрывом задней капсулы хрусталика, что потребовало назначения усиленной противовоспалительной терапии (кортикостероиды субконъюнктивально).

Офтальмогипертензию реактивного характера в раннем послеоперационном периоде наблюдали на 5 глазах. Ее удалось купировать после 1-2-дневного назначения гипотензивных препаратов. Все случаи гипотонии купировались после 2-3 дней форсированного применения стероидных глазных капель.

При сравнительной оценке частоты ранних осложнений в подгруппах основной группы обращает на себя внимание большая встречаемость во II подгруппе (с шовной фиксацией МИОЛ-23 или МИОЛ-24) случаев нарушения офтальмотонуса, воспалительных, геморрагических осложнений, отека роговицы. Более осложненное и реактивное течение раннего послеоперационного периода после манипуляций с тканями переднего отдела сосудистого тракта при шовной фиксации ИОЛ, можно объяснить большей степенью повреждения гематоофтальмического барьера.

В раннем послеоперационном периоде в контрольной группе наблюдался 1 случай отслойки сосудистой оболочки, что также можно соотнести с разницей в величине хирургического доступа, поскольку больший разрез ассоциируется с большей частотой выраженной послеоперационной гипотонии. Большая частота транзиторной гипертензии, отека роговицы, геморрагических осложнений в контрольной группе может объясняться разницей в предоперационном состоянии сравниваемых групп. Более того, выявленные различия не достигли уровня статистической достоверности ($p > 0,05$).

В позднем послеоперационном периоде в основной группе мы наблюдали по 1 случаю клинически значимой децентрации ИОЛ и кистозного макулярного отека. Долгосрочная декомпенсация ВГД в послеоперационном периоде, потребовавшая назначения гипотензивных препаратов или операции, в контрольной группе, наблюдалась в 2,4% (2 глаза). В основной группе таких случаев не было. На 1 глазу контрольной группы (1,2%) наблюдалась децентрация ИОЛ, в связи с чем было выполнено ее подшивание. В основной группе децентрация, потребовавшая хирургического вмешательства, также отмечена в 1 случае (1,5%). Эпителиально-эндотелиальная дистрофия (ЭЭД) роговицы не встречалась в основной группе, но развилась в 1 случае контрольной (1,2%). Кистозный отек макулярной зоны в 2 раза чаще встречался в контрольной группе (6% против 3%, $p = 0,03$).

При анализе осложнений позднего послеоперационного периода обращает на себя случай ЭЭД роговицы в контрольной группе. По разнице в локализации ИОЛ между сравниваемыми группами можно ожидать, что декомпенсация роговицы будет меньшей проблемой с заднекамерной ИОЛ, чем с ИОЛ зрачковой фиксации. Случаи кистозного отека макулы наблюдались нами в группах с шовной фиксацией ИОЛ, причем была обнаружена статистически достоверная большая частота этого осложнения в контрольной группе. Возможно, это объясняется более продолжительной воспалительной реакцией при шовной фиксации ИОЛ.

Ряд авторов сообщает о децентрации ИОЛ на фоне транссклеральной фиксации. Частота децентрации ИОЛ при транссклеральной фиксации по данным литературы составляет 3,5% [117]. Среди ее возможных причин называются непрочная или асимметричная фиксация нити к гаптике, а также несимметричная фиксация нити к склере. Противоположные точки фиксации должны быть равноудалены друг от друга, с угловым расстоянием между ними равным 180^0.

Нами были отмечена незначительная (0,9 ± 0,23 мм) децентрация ИОЛ в обеих подгруппах. Только в одном случае мы наблюдали клинически значимую децентрацию, вызвавшую субъективную симптоматику и потребовавшую репозиции. Вероятной причиной децентрации ИОЛ при моносклеральной фиксации является асимметричность векторов сил, действующих на линзу при фиксации в 1 точке. Остатки капсульного мешка эффективно предупреждают смещение ИОЛ в передне-заднем направлении, но полностью не ограничивают ее подвижность во фронтальной плоскости (цилиарной борозды).

Строго говоря, проблема децентрации и наклона ИОЛ является общей для ИОЛ нестандартной внекапсульной фиксации. Определенное преимущество в данном аспекте могут иметь имплантаты, имеющие альтернативную локализацию в глазу, где особенности фиксации могут обеспечивать более четкую анатомическую центрацию (переднекамерные ИОЛ с ангулярной или зрачковой фиксацией, с креплением к строме радужки). Полученные в рамках нашего исследования показатели децентрации и наклона ИОЛ находятся в приемлемых границах для монофокальных линз со сферической оптикой. В исследовании на схематической модели глаза толерантности модуляционно-передаточной функции (МПФ, modulation transfer function) к деградации при децентрации и наклоне ИОЛ было показано, что МПФ ИОЛ со сферической оптикой даже при диаметре зрачка 4,5 мм устойчива к децентрации более чем на 1,0 мм и наклоне 5^0 [104]. По результатам шаймпфлуг-биометрии положения ИОЛ в нашем исследовании, средние величины децентрации (0,87 и 0,92 мм) и наклона (3,39 и 3,31 ^{0}) ИОЛ в подгруппах не выходили за пределы критических значений. В динамическом плане изменение средней величины децентрации ИОЛ через 1 год не превышало 0,05 мм в обеих подгруппах.

Ряд авторов сообщает о захвате зрачка на фоне склеральной фиксации [215, 133]. Отсутствие таких случаев в нашем исследовании, не смотря на то, что среди пациентов были дети с хорошим физиологическим мидриазом при скотопических уровнях освещенности, на наш взгляд, объясняется использованием ИОЛ с четырьмя гаптическими элементами.

Другое потенциальное осложнение трансскеральной фиксации ИОЛ заключается в прорезывании шовной нити через конъюнктиву или протрузия гаптической части ИОЛ через склеру. Развитие последнего осложнения при использовании эластичной ИОЛ соответствующего размера представляется маловероятным. Что касается предупреждения прорезывания шовной нити, то в

этом плане возможно использование нескольких подходов, наиболее востребованными из которых являются варианты формирования склеральных клапанов или тоннелей, а также ротация шовной нити с погружением узла в склеру. В данной группе пациентов не было ни одного случая прорезывания шовной нити или гаптики ИОЛ.

Имплантация ИОЛ моделей МИОЛ-23 и МИОЛ-24 привела к существенному повышению остроты зрения. Максимальная острота зрения с коррекцией более 0,4 до операции наблюдалась в 6,2% глаз, тогда как после операции доля таких глаз увеличилась до 78,5% (10,7% и 71,4% соответственно в контрольной группе). Существенной разницы в послеоперационной остроте зрения с коррекцией между подгруппами основной группы и группой контроля мы не обнаружили. Средняя послеоперационная острота зрения с коррекцией после имплантации МИОЛ-23/24 составила 0,65 ± 0,34 в I подгруппе и 0,57 ± 0,31 во II подгруппе, а после имплантации Т-19 – 0,62 ± 0,35 (p = 0,63).

В то же время средняя послеоперационная острота зрения без коррекции была несколько выше в основной группе, хотя разница и не достигла статистической достоверности из-за небольшого числа наблюдений в основной группе (0,43 ± 0,27 и 0,38 ± 0,21, p = 0,07). Одно из возможных объяснений более высокой некорригированной остроты зрения в основной группе (относительно результатов по наилучшей корригированной остроте зрения) может заключаться в гораздо меньшей величине хирургически индуцированного астигматизма в основной группе (0,45 ± 0,3 диоптрий и 3,12 ± 2,95 диоптрий, p = 0,014). Основываясь на имеющихся данных сравнительного анализа, можно сделать заключение, что клинико-функциональные результаты имплантации заднекамерной эластичной ИОЛ превосходят результаты имплантации жесткой ИОЛ зрачковой фиксации в плане остроты зрения без коррекции за счет существенно меньшей индукции послеоперационного астигматизма.

Применение эластичных ИОЛ существенно расширилось в последние годы в связи с единогласным принятием принципов хирургии малых разрезов [33]. Преимущества применения эластичной ИОЛ в осложненных ситуациях недостаточной или отсутствующей зонулярной или капсульной поддержки соответствуют всем достоинствам хирургии малых разрезов: меньшая травматизация передних отделов стекловидного тела, меньшая величина

хирургически индуцированного астигматизма, более быстрое заживление хирургического разреза и более ранняя зрительная реабилитация пациентов.

Необходимость в эластичной ИОЛ для большого числа случаев несостоятельности капсульно-связочного аппарата хрусталика и стала основной мотивацией для разработки и последующей клинической апробации ИОЛ моделей МИОЛ-23 и МИОЛ-24.

По данным Ram J. (2001), при прямом сравнении зрительных результатов, полученных после имплантации в цилиарную борозду монолитной эластичной и жесткой ИОЛ [184], было подтверждено явное преимущество эластичных ИОЛ в связи со снижением степени выраженности индуцированного астигматизма (82% против 58% глаз с наилучшей корригированной остротой зрения более 0,5 при среднем хирургически индуцированном астигматизме, соответственно, 0,5 и 1,1 Д). В нашем исследовании средняя величина хирургически индуцированного астигматизма, рассчитанного методом J.T. Holladay (1992), составила 0,40 +/– 0,4 диоптрий в первой подгруппе и 0,52 +/– 0,3 диоптрий во второй подгруппе. Разница между подгруппами была несущественной (p = 0,88).

Значимых долгосрочных изменений ВГД после операции не наблюдалось. Средний уровень ВГД после операции составил 19,0 ± 4,9 мм рт. ст. против дооперационного уровня 18,9 ± 4,3 мм рт. ст. (p=0,77) в первой подгруппе, 18,7 ± 5,1 мм рт. ст. против дооперационного уровня 19,2 ± 4,7 мм рт. ст. (p=0,82) во второй подгруппе, и 17,3 ± 4,8 мм рт. ст. и 19,0 ± 4,5 мм рт. ст. (p=0,69) соответственно в контрольной группе.

При анализе подгруппы пациентов с подвывихом прозрачного хрусталика мы определили, что в результате операции пространственно-контрастная чувствительность достоверно повысилась на 25-60% в следующих условиях: на высоких частотах (12 цикл/град) при любых условиях освещения при отсутствии засвета, а при наличии засвета – в фотопических условиях; на средних частотах (6 цикл/град) – в мезопических условиях.

Исследование нарушений волнового фронта у пациентов с врожденной эктопией хрусталика подтвердило наличие значительных искажений оптиче-ской системы глаза. Суммарное значение среднеквадратичного отклонения (RMS, root mean square) составило 17,8 мкм, наклона – 6,14 мкм, аберраций вы-сокого порядка – 6,26 мкм. Экстракция эктопического хрусталика с импланта-цией эластичной ИОЛ в

заднюю камеру привела к значительному (на порядок) снижению оптических искажений: 1, 46, 0,50 и 0,73 мкм соответственно.

Хирургическое вмешательство с имплантацией заднекамерной эластич-ной ИОЛ привело к снижению плотности эндотелиальных клеток (ПЭК) на 5,3% с 2822±756 до 2673±821кл/мм^2 (p=0,029) в I подгруппе и на 5,8% с 2738 ± 733 до 2580±695кл/мм^2 (p = 0,025) во II подгруппе. Разница в степени снижения между подгруппами не достигла уровня статистической значимости (p = 0,69), но была существенной по сравнению с контрольной группой (7,8%, p = 0,049).

По данным лазерной тиндалеметрии, операция ожидаемо провоцировала усиление клеточной реакции в передней камере с пиком на 2-3 сутки после вмешательства (максимальные значения 75,5 ± 43,7 клеток/мм^3 и 117,8 ± 49,1 клеток/мм^3 в I и II подгруппах соответственно, p = 0,03). Далее наблюдалось постепенное снижение числа клеток на единицу объема переднекамерной влаги и достигало практически полной нормализации проницаемости гематоофтальмического барьера к 3 месяцам. Наблюдалась статистически достоверная повышенная клеточная реакция во II подгруппе (случаи с шовной фиксацией) относительно I подгруппы в течение первого послеоперационного месяца. В последующие 2-3 месяца число клеток во II подгруппе иногда оставалось незначительно повышенным, но разница не достигала статистической значимости. Данные наблюдения в I подгруппе совпадают с динамикой потока белка после стандартной факоэмульсификации в неосложненных случаях [39].

В целях сравнительного анализа полученных результатов исследования, на наш взгляд, также будет уместно привести немногочисленные литературные данные, касающиеся результатов внекапсульной имплантации эластичных ИОЛ, адаптированных для фиксации в ресничной борозде. В результате литера-турного поиска нами были обнаружены модели, перечисленные в табл. 27.

Полученные нами результаты имплантации МИОЛ-23/24 в сравнительном отношении, по крайней мере, не уступают результатам, полученным при использовании других эластичных ИОЛ, предназначенных для внекапсульной фиксации в задней камере (табл. 28).

Таблица 27

Спецификация альтернативных ИОЛ для фиксации в цилиарной борозде

Модель	Производитель	Оптика (материал, диаметр)	Гаптика	Общий диаметр, мм
Sulcoflex	Rayner	Гидрофильный акрил, 6,5 мм	Гидрофильный акрил	13,5
Ultima	Carl Zeiss Meditec	Гидрофильный акрил, 6,5 мм	Гидрофильный акрил	13,0
AQ2010V	Staar	Силикон, 6,3 мм	Полиамид	13,5
PC415	Ophtec	Силикон, 5,8 мм	ПММА	13,5

При наличии остатков капсульной сумки вариант бесшовной имплантации в ресничную борозду представляется наиболее предпочтительным. Наиболее приближенной к стандартной, можно считать ситуацию с разрывом задней капсулы при сохраненном центрированном переднем капсулорексисе, когда возможна фиксация за края капсулорексиса без контакта имплантанта с цилиарным телом.

Таблица 28

Сравнительная характеристика результатов имплантации альтернативных ИОЛ с фиксацией в цилиарной борозде

	МИОЛ-23/24	PC415	Ultima
Величина имплантационного разреза, мм	3,0 – 3,2	3,2 – 3,5	4,0
Средняя корригированная острота зрения после имплантации	0,61	0,75	0,56
Астигматизм, Д	0,45 ± 0,31	0,88 ± 0,42	0,95 ± 0,42
Потеря ПЭК, %	5,5	4,9	5,6
Декомпенсация ВГД, % случаев	0,0	4,0	1,0
Гифема, %случаев	1,5	16,6	13,4
Авторы:	Батьков, 2010	Monteiro M., 2007	Migliorati G., 2008

Более отягощенной, по всей видимости, является ситуация, когда фиксация за капсулорексис невозможна, но линза может быть помещена в заднюю камеру при

обеспечении задней поддержки капсульными листками, боковой – ресничной бороздой, спереди – радужной оболочкой. В этом случае контакт с передним отделом сосудистого тракта глаза будет более обширным, требования к биосовместимости дизайна ИОЛ выше, равно как и долгосрочные риски хронической ирритации.

При наличии остатков капсульной сумки, недостаточных для крепления в ресничной борозде всей линзы, но при обеспечении достаточной поддержки для одного (или одной пары) гаптического элемента, мы считаем оправданным ограничить шовную фиксацию одним гаптическим элементом, что позволяет быстрее завершить операцию и минимизировать риски, связанные с шовной фиксацией.

Наибольшие сложности с интраокулярной коррекцией возникают при полном отсутствии капсулы или при выраженной слабости (разрушении) волокон цинновой связки. При сохранном капсульном мешке и переднем капсулорексисе применимы капсульные кольца и/или сегменты со склеральной фиксацией с последующей имплантацией стандартных ИОЛ в капсульный мешок [91]. Однако, область применения данной технологии сильно ограничена возможностями хирурга завершить процедуру освобождения содержимого капсульной сумки, сохранив целостность последней и капсулорексиса. При плотном крупном ядре пожилого человека данная задача не всегда выполнима. Если принять во внимание использование данной технологии для пациентов детского и молодого возраста, то актуальной становится проблема помутнения задней капсулы хрусталика, что часто требует повторного вмешательства [92, 143, 209].

По данным литературы, при использовании капсульных колец со склеральной фиксацией частота помутнений задней капсулы, потребовавшей повторного вмешательства в виде либо Nd:Yag–лазерной капсулотомии, либо витрэктомии через плоскую часть цилиарного тела, составила от 22% до 70,3%. В ряде случаев требовались повторные операции вмешательства для восстановления прозрачности оптических сред. Более того, частота децентрации, потребовавшей повторного подшивания капсульного кольца (а в ряде случаев эксплантации комплекса «капсульный мешок – кольцо – ИОЛ»), составила 5,4-10,0%. Кроме того, при шовной фиксации модифицированного капсульного кольца Ционни у детей также сообщаются следующие осложнения: помутнение передней капсулы хрусталика – 2,85%, кистозный отек макулы – 5,7%, хронический увеит – 3,3-5,7%, грыжа

стекловидного тела – 2,85-12,2%, повышение ВГД – 2,2%, отслойка сетчатки – 1,1%. Приведенные данные свидетельствуют о том, что оригинальность данной методики, максимальное сохранение нормальных анатомических соотношений в переднем отрезке, которое она дает, популярность этого подхода ни в коей мере не гарантируют неосложненного послеоперационного периода у пациентов, которым имплантируется модифицированное капсульное кольцо.

Очевидно, что полноценный анализ полученных результатов лечения обсуждаемой патологии возможен только по прошествии большого периода наблюдения. Важным ограничением нашей работы является недостаточный срок наблюдения для выявления долгосрочных рисков децентрации, хронического воспаления, повышения ВГД, децентрации ИОЛ, витреоретинальных осложнений. Вместе с тем, полученные нами клинико-функциональные результаты коррекции афакии при несостоятельности капсульно-связочного аппарата хрусталика имплантацией эластичной ИОЛ с мультимодальной фиксацией в задней камере позволяют надеяться, что на длинном пути решения обозначенной проблемы сделан еще один существенный шаг.

Проведенная работа позволяет нам сделать нижеследующие выводы.

ВЫВОДЫ

1. Созданная конструкция эластичной ИОЛ позволяет осуществлять различные способы ее фиксации в задней камере при несостоятельности капсульно-связочной поддержки и обеспечивает высокие клинико-функциональные результаты (у 80% пациентов острота зрения > 0,4) при минимальном количестве ранних и поздних послеоперационных осложнений.
2. Разработаны критерии выбора метода фиксации ИОЛ в зависимости от состояния капсульного мешка и цинновых связок:
   - при подвывихе хрусталика I степени с сохранным капсульным мешком – имплантация капсульного кольца, а затем МИОЛ-23 в капсульный мешок;
   - при подвывихе хрусталика II-III степени – имплантация ИОЛ на остатки капсулы с фиксацией 1-2 швами к склере;
   - при вывихе хрусталика и бескапсульной афакии – 2-х точечная фиксация ИОЛ к склере;
   - при обширном дефекте задней капсулы и сохранных связках проводится бесшовная фиксация на остатки капсульного мешка с возможным захватом капсулорексиса.
3. Возможность имплантации эластичной ИОЛ через малые разрезы практически исключает индуцированный астигматизм (0,45 диоптрий), в хирургии прозрачного дислоцированного хрусталика существенно уменьшает оптические искажения (снижение RMS общих аберраций с 17,79 до 1,46 мкм). Предложенные варианты фиксации ИОЛ не приводят к долгосрочным гидродинамическим нарушениям и обеспечивают сохранность роговичного эндотелия (потеря 5,5% в сроки до 3 лет), вызывают минимальное повреждение гематоофтальмического барьера.
4. Показаниями к имплантации разработанной оригинальной модели эластичной ИОЛ являются первичная или вторичная коррекция афакии при подвывихах и вывихах хрусталика различной этиологии и обширном интраоперационном разрыве задней капсулы или порций цинновой связки. Специфических противопоказаний для имплантации, связанных с конструкцией ИОЛ, не выявлено.

ПРАКТИЧЕСКИЕ РЕКОМЕНДАЦИИ

1. Применение эластичной заднекамерной ИОЛ моделей МИОЛ-23 и МИОЛ-24 для интраокулярной коррекции афакии при различных формах несостоятельности капсульно-связочного аппарата хрусталика рекомендуется:
   - при обширном разрыве или ином дефекте задней капсулы хрусталика: после полного удаления хрусталикового вещества (кортикальных масс или хрусталикового тороида при вторичной имплантации) и пролабирующих в переднюю камеру волокон стекловидного тела ИОЛ имплантируется в область ресничной борозды, а при сохранном и хорошо центрированном переднем капсулорексисе производится захват оптики ИОЛ последним;
   - при подвывихе хрусталика I степени с сохранным капсульным мешком, но выраженной несостоятельностью связочного аппарата хрусталика: ИОЛ модели МИОЛ-23 имплантируется в капсульный мешок после имплантации капсульного кольца;
   - при подвывихе хрусталика II-III степени у пациентов с удовлетворительным общесоматическим состоянием и высокой ожидаемой продолжительностью жизни: ИОЛ имплантируется в заднюю камеру на остатки капсульного мешка с шовной фиксацией к склере в 1 или 2 точках;
   - при вывихе хрусталика, бескапсульной афакии при соблюдении условий по общесоматическому состоянию: 2-х точечная фиксация ИОЛ к склере.
2. В предоперационное обследование пациентов с несостоятельностью капсульно-связочного аппарата хрусталика необходимо включать оценку ретроиридальной анатомии переднего отрезка глаза с помощью ультразвуковой биомикроскопии для принятия решения об оптимальном способе фиксации ИОЛ.
3. При выборе ИОЛ нужного общего диаметра рекомендуется определять диаметр цилиарной борозды с помощью расчетной формулы: *Горизонтальный диаметр цилиарной борозды = 30,724 – 0,449 х Среднее значение кератометрии.*
4. При внутрикапсульной имплантации, а также при внекапсульной фиксации и диаметре цилиарной борозды менее 11,8 мм рекомендуется модель МИОЛ-23 с общим диаметром 12,0 мм. При внекапсульной фиксации и при диаметре цилиарной борозды более 11,8 мм целесообразно использовать модель МИОЛ-24 с общим диаметром 13,5 мм.

5. При внекапсульной фиксации ИОЛ необходимо придерживаться принципа максимального использования остатков капсульной сумки с целью минимизации шовного компонента крепления. При наличии остатков капсульной сумки рекомендуется 1-точечная (моносклеральная) фиксация ИОЛ к фиброзной оболочке.
6. Для объективной динамической оценки анатомических результатов внекапсульной фиксации рекомендуется количественная методика определения степени децентрации и наклона ИОЛ на основе шаймпфлуг-биометрии. При оценке результатов интраокулярной коррекции врожденной эктопии хрусталика должное внимание необходимо уделять определению нарушений волнового фронта с помощью аберрометрии.

СПИСОК ЛИТЕРАТУРЫ

1. Абрамов С. Краткий учебник глазных болезней / С. Абрамов. – Киев: Сотрудник, 1908. – С. 161.
2. Аветисов С.Э. Отдаленные результаты коррекции афакии с помощью интраокулярных линз со склеральной фиксацией / С.Э. Аветисов, Д.В. Липатов // Современные технологии хирургии катаракты: Сб. науч. ст. – М., 2001. – С. 7-11.
3. Алешаев М.И. Интраокулярная коррекция афакии при первичной травме: Дис. … докт. мед. наук / М.И. Алешаев. – М., 1997. – С. 231.
4. Астахов С.Ю. К вопросу об имплантации ИОЛ при разрыве задней капсулы и выпадении стекловидного тела в ходе экстракции катаракты / С.Ю. Астахов, А.А. Куглеев // Актуальные вопросы офтальмологии: Сб. тр. научно-практ. конф., посвященной 170-летию Московской офтальмологической клинической больницы. – Ч. I. – М., 1996. – С. 135-137.
5. Бененсон И.Л. Имплантация заднекамерных ИОЛ в нестандартных ситуациях / И.Л. Бененсон // Офтальмохирургия. – 1993, №2. – С. 9-12.
6. Браун Г. Руководство к глазным болезням / Г. Браун. – М., Тип. П. Коркина и Ко, 1886. – С. 562.
7. Васильева С.Ф. Метод аспирации катаракты и вывихнутого хрусталика у детей / С.Ф. Васильева // Офтальмол. журн. – 1977. – Т. 32, №6. – С. 448-451.
8. Вургафт Я.М. Результаты интраокулярной коррекции афакии с применением метода транссклеральной фиксации ИОЛ / Я.М. Вургафт, М.М. Зубрилова, Г.Р. Анисимова и др. // Современные технологии хирургии катаракты: Сб. науч. ст. – М., 2001. – С. 56-58.
9. Глинчук Н.Н. Удаление травматических катаракт и имплантация искусственного хрусталика через подход в плоской части цилиарного тела: автореф. дис. … канд. мед. наук / Н.Н. Глинчук. – М., 1986. – 24 с.
10. Гундорова Р.А. Система методов медицинской реабилитации больных с посттравматической патологией оптических сред глаза / Р.А. Гундорова, Г.Г. Бордюгова, Л.И. Поволочко // Реабилитация больных с патологией органа зрения. – Одесса, 1986. – С. 145-146.

11. Гилазетдинов К.С. Имплантация стандартных ИОЛ при осложненной хирургии катаракты / К.С. Гилазетдинов, О.В. Николюк // Современные технологии хирургии катаракты – 2004: Сб. науч. ст. – М.: Микрохирургия глаза, 2004. – С. 90-94.
12. Гринев А.Г. Внутрикапсульный имплантант ВКС-W: дизайн, показания к применению, хирургическая техника / А.Г. Гринев, С.А. Коротких, О.Н. Хабаров [и др.] // Современные технологии катарактальной и рефракционной хирургии – 2006: Сб. науч. ст. – М., 2006. – С. 48-52.
13. Егорова Э.В. Выбор метода фиксации ИОЛ при травматическом повреждении хрусталика / Э.В. Егорова, И.Э. Иошин, А.И. Толчинская [и др.] // Современные технологии хирургии катаракты: Сб. науч. ст. – М., 2000. – С. 32-41.
14. Ерошевский Т.И. Имплантация заднекамерных ИОЛ в хирургии посттравматических катаракт. / Т.И. Ерошевский [и др.] // Офтальмол. журн. – 1983, №8. – С. 465.
15. Зайдуллин И.С. Интрасклеральная фиксация гибких ИОЛ при подвывихах хрусталика у детей / И.С. Зайдуллин, Р.А. Азнабаев, М.Ш. Абсалямов // VII Всероссийская научно-практ. конф. с межд. участием "Федоровские чтения-2008": Сб. науч. ст. – М., Микрохирургия глаза, 2008. – С. 176.
16. Захаров В.Д. Возможность интраокулярной коррекции бескапсульной афакии / В.Д. Захаров, Е.В. Захарова, С.Г. Игнатьев // Евроазиатская конференция по офтальмохирургии, 2-я: Материалы. – Екатеринбург, 2001. – С. 19-20.
17. Захлук Н. Роль клинической анатомии задней камеры глаза в выборе метода фиксации заднекамерных ИОЛ: Дис. … канд. мед. наук / Н. Захлук. – М., 1992. – 219 с.
18. Иошин И.Э. Внекапсульная фиксация ИОЛ при патологии хрусталика в осложненных ситуациях: автореф. дис. … д-ра мед. наук / И.Э. Иошин. – М., 1998.
19. Иошин И.Э. Внутрикапсульное кольцо в профилактике осложнений экстракции катаракты при подвывихе хрусталика / И.Э. Иошин, Э.В. Егорова, С.Н. Багров [и др.] // Офтальмохирургия. – 2002. - № 1. – С. 25-28.
20. Иошин И.Э. Факоэмульсификация катаракты с внутрикапсульной имплантацией ИОЛ при обширных отрывах цинновой связки / И.Э. Иошин, Р.Р. Тагиева // Офтальмохирургия. – 2005. - № 1. – С. 18-23.

21. Иошин И.Э. Модифицированный способ склеральной фиксации ИОЛ при осложненной афакии / И.Э. Иошин, В.В. Тепловодская, Н.Я. Глинчук // Современные технологии хирургии катаракты – 2003: Сб. науч. ст. – М., 2003. – С. 131-133.
22. Иошин И.Э. Первые результаты имплантации склеральной интраокулярной линзы с фиксацией на три точки / И.Э. Иошин, В.В. Тепловодская, И.А. Латыпов [и др.] // Офтальмохирургия. – 2004. - № 1. – С. 26-30.
23. Каспаров А.А. Иридотрансскеральная фиксация искусственного хрусталика в задней камере афакичного глаза при отсутствии капсульного мешка / А.А. Каспаров, Е.А. Каспарова // Актуальные проблемы современной офтальмологии: Тезисы докл. Российской конф. офтальмологов, посвященной 75-летию Смоленской государственной медицинской академии и кафедры глазных болезней. – Смоленск, 1995. – С. 17-18.
24. Коссовский Л.В. Склеральная фиксация заднекамерных интраокулярных линз / Л.В. Коссовский, Т.И. Полтанова // Съезд офтальмологов России, 7-й: Тезисы докладов. – Ч. I. – М., 2000. – С.51-52.
25. Кумар В. Имплантация ИОЛ “клещевого захвата” при разрыве задней капсулы хрусталика в ходе экстракции катаракты / В. Кумар // Новые технологии в офтальмологии: Сб. науч. тр. – Уфа, Уфимский НИИ ГБ, 2000. – С. 58-62.
26. Логай И.М. Имплантация заднекамерных интраокулярных линз при повреждении и отсутствии задней капсулы хрусталика / И.М. Логай, Э.В. Мальцев, В.Я. Усов // Офтальмохирургия. - 1997. - № 3. - С. 33-39.
27. Малаян С.В. Операция по удалению подвывихнутого и дислоцированного хрусталика / С.В. Малаян // Журнал экспер. и клин. медицины. – 1975. – Т. 15, № 1. - С. 60-63.
28. Малаян А.С. К методу лечения осложненной афакии методом имплантации ИОЛ с фиксацией к плоской части цилиарного тела / А.С. Малаян // Съезд офтальмологов России, 7-й: Тезисы докладов. – Ч. I. – М., 2000. – С. 58-59.
29. Малюгин Б.Э. Интраокулярная линза с фиксацией на край капсулорексиса / Б.Э. Малюгин, В.О. Филлипов, И.А. Латыпов // Съезд офтальмологов России, 7-й: Тезисы докладов. – Ч. I. – М., 2000. – С. 59.
30. Малюгин Б.Э. Медико-технологическая система хирургической реабилитации пациентов с катарактой на основе ультразвуковой факоэмульсификации с

имплантацией интраокулярной линзы: автореф. дис. … д-ра мед. наук / Б.Э. Малюгин. – М., 2002. – 48 с.

31. Малюгин Б.Э. Техника выполнения факоэмульсификации с имплантацией заднекамерной ИОЛ при слабости зонулярного аппарата хрусталика / Б.Э. Малюгин // Ерошевские чтения. – Самара, 2002. – С. 201-203.
32. Малюгин Б.Э. Оригинальный искусственный хрусталик для капсулярной фиксации: морфологическое обоснование / Б.Э. Малюгин, Н.А. Струсова, Ф.А. Саллум // Современные технологии хирургии катаракты – 2003: Сб. науч. ст. – М., 2003. – С. 216-220.
33. Малюгин Б.Э. Проблемы хирургии катаракты и интраокулярной коррекции: достижения отечественной школы и современные тенденции развития / Б.Э. Малюгин, Л.Ф. Линник, Егорова Э.В. [и др.] // Вестник РАМН. – 2007. – № 8. – С. 9-16.
34. Оздербаева А.А. Дислокация ИОЛ со склеральной шовной фиксацией через 15 лет после имплантации / А.А. Оздербаева, И.Э. Иошин, А.В. Шацких [и др.] // Актуальные проблемы офтальмологии: Всерос. науч. конф. молодых ученых: 2-я. – Сборник научных работ / Под ред. Тахчиди Х.П. – М., ФГУ МНТК. – 2007. – С. 84-86.
35. Паштаев Н.П. Классификация дислокаций хрусталика, современная тактика лечения / Н.П. Паштаев // Актуальные проблемы хирургии хрусталика, стекловидного тела и сетчатки: Сб. науч. тр. – М., 1986. – С. 34-37.
36. Паштаев Н.П. Ленсэктомия подвывихнутого и вывихнутого в стекловидное тело хрусталика: Дис. … канд. мед. наук / Н.П. Паштаев. – М., 1986.
37. Паштаев Н.П. Имплантация новой модификации переднекамерной ИОЛ при дефектах и отсутствии задней капсулы хрусталика / Н.П. Паштаев, М.А. Сидорова, Ю.Н. Елаков, Н.А. Поздеева // Офтальмохирургия. – 2002, №2. – С. 20-24.
38. Паштаев Н.П. Хирургия подвывихнутого и вывихнутого в стекловидное тело хрусталика / Н.П. Паштаев. – Чебоксары, 2006. – 82с.
39. Паштаев Н.П. Количественное определение белка и клеток во влаге передней камеры in vivo / Н.П. Паштаев, Н.А. Поздеева, М.Н. Федорова [и др.] // Федоровские чтения - 2006. Научно-практическая конференция "Современные методы диагностики в офтальмологии. Анатомо-

физиологические основы патологии органа зрения": Сб. науч. ст. / Под ред. Х.П. Тахчиди. – М., 2006. – С.359-361.

40. Паштаев Н.П. Новый количественный метод оценки нарушения гематоофтальмического барьера при различной офтальмопатологии / Н.П. Паштаев, Н.А. Поздеева, М.Н. Федорова [и др.] // Новые технологии в офтальмологии. Западно-Сиб. регион. науч.-практич. конф., 6-я: Материалы. – Новосибирск, 2006. – С.101- 104.
41. Паштаев Н.П. Количественный метод оценки состояния гематоофтальмического барьера по содержанию белка и клеток в передней камере неинвазивным способом с помощью аппарата KOWA FC - 2000: Практическое руководство / Н.П. Паштаев, Н.А. Поздеева, А.В. Волков // Институт усовершенствования врачей. – Чебоксары, 2006. – 12 с.
42. Сергиенко Н.М. Модели искусственных хрусталиков: обзор литературы / Н.М. Сергиенко // Офтальмологический журнал. – 1986. – № 1. – С. 57-61.
43. Сергиенко Н.М. Имплантация ИОЛ в глазах без капсулярной опоры / Н.М. Сергиенко, Д.Е. Жабоедов // Съезд офтальмологов России, 7-й: Тезисы докладов. – Ч. I. – М., 2000. – С. 71-72.
44. Сергиенко Н.М. Устройство для фиксации капсульного мешка / Н.М. Сергиенко, Ю.Н. Кондратенко, А.К. Якимов // Современные технологии катарактальной и рефракционной хирургии – 2007: Сб. науч. ст. – М., ФГУ МНТК «Микрохирургия глаза», 2007. – С. 228-230.
45. Тахчиди Х.П. Избранные разделы микрохирургии глаза. Капсула хрусталика / Х.П. Тахчиди – Екатеринбург, Центр Микрохирургии глаза, 1998. – С. 29.
46. Тахчиди Х.П. Выбор тактики хирургии катаракты с учетом оценки симптоматики псевдоэксфолиативного синдрома по данным ультразвуковой биомикроскопии / Х.П. Тахчиди, Э.В. Егорова, А.И. Толчинская // Офтальмохирургия. – 2006, №4. – С. 4-9.
47. Тахчиди Х.П. Ультразвуковая биомикроскопия в диагностике патологии переднего сегмента глаза / Х.П. Тахчиди, Э.В. Егорова, Д.Г. Узунян – М.: Издательский центр «Микрохирургия глаза», 2007. – 128 с.
48. Тахчиди Х.П. Хирургическая технология удаления катаракты при нарушении связочного аппарата хрусталика / Х.П. Тахчиди, А.Б. Зубарев // Офтальмохирургия. – 2004. - № 4. – С. 16-18.

49. Трубилин В.Н. Техника комбинированной вискохирургии при проведении факоэмульсификации / В.Н. Трубилин, Ю.А. Гусев, М.С. Королькова // Современные технологии хирургии катаракты – 2002: Сб. науч. ст. – М., 2002. – С. 304-314.
50. Трубилин В.Н. Сравнительная характеристика современных мягких ИОЛ и перспективы их эволюции / В.Н. Трубилин // Российский симпозиум по рефракционной и пластической хирургии глаза, 4-й: Сб. науч. ст. – М., 2002. – С. 187-188.
51. Трубилин В.Н. Использование факоэмульсификатора Infiniti Vision System при удалении катаракт различной степени плотности / В.Н. Трубилин, Т.Ю. Зимина // Современные технологии хирургии катаракты – 2005: Сб. науч. ст. – М., 2005. – С. 304-309.
52. Трубилин В.Н. Использование эндокапсулярных колец при факоэмульсификации катаракты с дефектами связочного аппарата хрусталика / В.Н. Трубилин, Т.Ю. Козиброда // Науч.-практ. конф. «Научные достижения в практическое здравоохранение», 6-я: Материалы. – М., 2005 г., С. 254-256.
53. Тулина В.М. Использование заднекамерной ИОЛ со склеральной шовной фиксацией в оптико-реконструктивной хирургии: автореф. дис. … канд. мед. наук / В.М. Тулина. – СПб., 2001. – 8 с.
54. Тулина В.М. Отдаленные результаты имплантации ИОЛ с транссклеральной шовной фиксацией в борозде цилиарного тела у пациентов с контузионным смещением хрусталика / В.М. Тулина // Съезд офтальмологов России, 8-й: Тезисы докладов. – М., 2005. – С. 623.
55. Федоров С.Н. Заднекамерная интраокулярная коррекция травматических катаракт и афакий / С.Н. Федоров, Г.М. Круглякова, Э.В. Балдаева // Офтальмохирургия. – 1991. – №1. – С. 3-9.
56. Федоров С.Н. Ошибки и осложнения при имплантации искусственного хрусталика / С.Н. Федоров, Э.В. Егорова. – М.: Изд-во МНТК «МГ», 1992.
57. Федоров С.Н. Ошибки и осложнения при имплантации искусственного хрусталика / С.Н. Федоров, Э.В. Егорова. – М.: Изд-во МНТК «МГ», 1992. – С.18-19.
58. Чупров А.Д. Анализ результатов коррекции афакии при отсутствии или дефиците капсулярной поддержки методом имплантации интраокулярной линзы с транссклеральной фиксацией опорных элементов / А.Д. Чупров, А.А.

Замыров, А.А. Плотникова // Современные технологии хирургии катаракты – 2003: Сб. науч. ст. – М., 2003. – С. 323-328.

59. Чупров А.Д. Анализ результатов применения техники стабилизации капсульного мешка в ходе факоэмульсификации катаракты при сублюксации хрусталика III степени / А.Д. Чупров, А.А. Замыров // Современные технологии катарактальной и рефракционной хирургии – 2006: Сб. науч. ст. – М., ФГУ МНТК «Микрохирургия глаза», 2006. – С. 276-279.
60. Шиловских О.В. Классификация и выбор хирургической тактики лечения врожденных эктопий хрусталика / О.В. Шиловских, Д.И. Иванов // Офтальмохирургия. – 2005. – №4. – С. 19-23.
61. Экгардт В.Ф. Особенности имплантации заднекамерной интраокулярной линзы при отсутствии задней капсулы хрусталика / В.Ф. Экгардт // Евро-Азиатская конф. по офтальмохирургии, 2-я: Материалы. – Екатеринбург, 2001. – С. 56-57.
62. Юсеф Н. Факоэмульсификация на глазах с дефектами связочного аппарата хрусталика / Н. Юсеф, И.А. Мустафаев, В.Р. Мамиконян [и др.] // Клин. офтальмология. – 2001. – Т. 2. - № 3. – С. 21-24.
63. Agarwal A. Fibrin glue-assisted sutureless posterior chamber intraocular lens implantation in eyes with deficient posterior capsules / A. Agarwal, D.A. Kumar, S. Jacob [et al.] // J. Cataract Refract. Surg. – 2008, №9. – Vol. 34. – P. 1433-1438.
64. Ahmed I.I.K. Optimal timing of capsular tension ring implantation: Miyake-Apple video analysis / I.I.K. Ahmed, R.J. Cionni, C. Kranemann [et al.] // J. Cataract Refract. Surg. – 2005, №9. – Vol. 31. – P. 1809-1813.
65. Ahn J.K. Transscleral fixation of a foldable intraocular lens in aphakic vitrectomized eyes / J.K. Ahn, H.G. Yu, H. Chung [et al.] // J. Cataract Refract. Surg. – 2003. – Vol. 29. – P. 2390-2396.
66. Alexander H.B. Cataract extraction with erisophake / H.B. Alexander // Calif. Med. – 1951, №1. – Vol. 74. – P. 38-40.
67. Amino K. Long-term results of out-of-the-bag intraocular lens implantation / K. Amino, R. Yamakawa // J. Cataract Refract. Surg. – 2000. – Vol. 26. – P. 266-270.
68. Apple D.J. Sutured retropupillary posterior chamber intraocular lenses for exchange or secondary implantation: the 12th Annual Binkhorst Lecture, 1988 / D.J.

Apple, F.W. Price, T. Gwin [et al.] // Ophthalmology. – 1989. – Vol. 96. – P. 1241-1247.

69. Arkin M.S. Sutured posterior chamber intraocular lenses / M.S. Arkin, R.F. Steinert // Int. Ophthalmol. Clin. – 1994. – Vol. 34. – P. 67-85.
70. Arshinoff S.A. Dispersive-cohesive viscoelastic soft shell technique / S.A. Arshinoff // J. Cataract Refract. Surg. – 1999, №2. – Vol. 25. – P. 167-173.
71. Arshinoff S.A. Biaxial phacoemulsification [letter] / S.A. Arshinoff // J. Cataract Refract. Surg. – 2005. – Vol. 31. – P. 646–647.
72. Arshinoff S.A. Ophthalmic Viscosurgical Devices / S.A. Arshinoff // In Kohnen T., Koch D.D., eds.: Cataract and Refractive Surgery. – Springer, 2005. – P. 55.
73. Ashraf M.F. McCannel sutures and secondary iris-fixated intraocular lenses / M.F. Ashraf, W.J. Stark // In Azar D.T., ed.: Intraocular Lenses In Cataract and Refractive Surgery. – Philadelphia, PA, WB Saunders, 2001. – P. 165-170.
74. Assia E.I. The capsular bag after short- and long-term fixation of intraocular lenses / E.I. Assia, U.F.C. Legler, D.J. Apple // Ophthalmology. – 1995. – Vol. 102. – P. 1151–1157.
75. Assia E.I. Capsule anchor to manage subluxated lenses: Initial clinical experience / E.I. Assia, Y. Ton, A. Michaeli // J. Cataract Refract. Surg. – 2009. – Vol. 35. – P. 1372–1379.
76. Baron A. [Tolerance of the eye for plastic materials: prostheses for the cornea and crystalline lens] / A. Baron // Bull. Soc. Ophtalmol. Fr. – 1953, №12. – Vol. 9. – P. 982-988. French.
77. Barraquer J.A. Phacoerisis / J.A. Barraquer // Arch. Ophthalm. – 1921, №7. – Vol. 50. – P. 307.
78. Barraquer J. Enzymatic zonulolysis / J. Barraquer // Proc. R. Soc. Med. – 1959, №11. – Vol. 52. – P. 973-981.
79. Bas A.M. Monoscleral fixation for posterior chamber intraocular lenses in cases of posterior capsule rupture / A.M. Bas, J.L. Bulacio, R. Carrizo // Ann. Ophthalmol. – 1990. – Vol. 22. – P. 341-345.
80. Baumeister M. Tilt and decentration of spherical and aspheric intraocular lenses: effect on higher-order aberrations / M. Baumeister, J. Bühren, T. Kohnen // J. Cataract Refract. Surg. – 2009, №6. – Vol. 35. – P. 1006-1012.

81. Binkhorst C.D. Iris-supported artificial pseudophakia. A new development in intra-ocular artificial lens surgery (iris clip lens) / C.D. Binkhorst // Trans. Ophthalmol. Soc. U. K. – 1959. – Vol. 79. – P. 569-584.
82. Bissen-Miyajima H. Ophthalmic viscosurgical devices / H. Bissen-Miyajima // Curr. Opin. Ophthalmol. – 2008, №1. – Vol. 19. – P. 50-54.
83. Blecher M.H. Surgical strategies for the management of zonular compromise / M.H. Blecher, M.R. Kirk // Curr. Opin. Ophthalmol. – 2008. – Vol. 19. – P. 31–35.
84. Bleckmann H. Implantation of posterior chamber lenses in eyes with phakodonesis and lens subluxation / H. Bleckmann, W. Hanuschik, R. Vogt // J. Cataract Refract. Surg. – 1990, №4. – Vol. 16. – P. 485-489.
85. Brazitikos D.P. Sulcus implantation of 3-piece, 6.0 mm optic, hydrophobic foldable acrylic intraocular lens in phacoemulsification complicated by posterior capsule rupture / D.P. Brazitikos, M.O. Balidis, P. Tranos [et al.] // J. Cataract Refract. Surg. – 2002. – Vol. 28. – P. 1618–1622.
86. Buckley E.G. Scleral fixated (sutured) posterior chamber intraocular lens implantation in children / E.G. Buckley // J. AAPPOS. – 1999. – Vol. 3. – P. 289–294.
87. Burk S.E. Visualizing vitreous using Kenalog suspension / S.E. Burk, A.P. Da Mata, M.E. Snyder [et al.] // J. Cataract Refract. Surg. – 2003. – Vol. 29. – P. 645-651.
88. Chang D.F. Phaco chop techniques – comparing horizontal vs. vertical chop / D.F. Chang // Highlights Ophthalmol. – 2004, №4. – Vol. 32. – P. 11–13.
89. Chang W.H. Pigmentary dispersion syndrome with a secondary piggyback 3-piece hydrophobic acrylic lens. Case report with clinicopathological correlation / W.H. Chang, L. Werner, L.L. Fry [et al.] // J. Cataract Refract. Surg. – 2007. – Vol. 33, №6. – P. 1106-1109.
90. Chang D.F. Complications of sulcus placement of single-piece acrylic intraocular lenses: recommendations for backup IOL implantation following posterior capsule rupture / D.F. Chang, S. Masket, K.M. Miller [et al.]; ASCRS Cataract Clinical Committee // J. Cataract Refract. Surg. – 2009, №8. – Vol. 35. – P. 1445-1458.
91. Cionni R.J. Endocapsular ring approach to the subluxed cataractous lens / R.J. Cionni, R.H. Osher // J. Cataract Refract. Surg. – 1995. – Vol. 21. – P. 245–249.
92. Cionni R.J. Modified capsular tension ring for patients with congenital loss of zonular support / R.J. Cionni, R.H. Osher , D.M.V. Marques [et al.] // J. Cataract Refract. Surg. – 2003. – Vol. 29. – P. 1668–1673.

93. Coleman D.J. Phakoemulsification with vitrectomy through the pars plana / D.J. Coleman // Ophthalmic Surg. – 1975, №4. – Vol. 6. – P. 95-98.
94. Davison J.A. Performance comparison of the Alcon Legacy 20000 1.1 mm TurboSonics and 0.9 mm Aspiration Bypass System tips / J.A. Davison // J. Cataract Refract. Surg. – 1999. – Vol. 25. – P. 1386–1391.
95. de Castro A. Tilt and decentration of intraocular lenses in vivo from Purkinje and Scheimpflug imaging. Validation study / A. de Castro, P. Rosales, S. Marcos // J. Cataract Refract. Surg. – 2007, №3. – Vol. 33. – P. 418-429.
96. Deka S. Management of posteriorly dislocated endocapsular tension ring and intraocular complex / S. Deka // J. Cataract Refract. Surg. – 2006, №5. – Vol. 32. – P. 887.
97. Dernouchamps J.P. The proteins of the aqueous humor / J.P. Dernouchamps // Documents of Ophthalmol. – 1982. – Vol. 53. – P. 193 - 248.
98. Dick H.B. Lens implant selection with absence of capsular support / H.B. Dick, A.J. Augustin // Curr. Opin. Ophthalmol. – 2001. – Vol. 12. – P. 47-57.
99. Dick H.B. Effect of trypan blue on the elasticity of the human anterior lens capsule / H.B. Dick, S.E. Aliyeva, F. Hengerer // J. Cataract Refract. Surg. – 2008, №8. – Vol. 34. – P. 1367-1373.
100. Durak A. Tilt and decentration after primary and secondary transsclerally sutured posterior chamber intraocular lens implantation / A. Durak, H.F. Oner, N. Koçak [et al.] // J. Cataract Refract. Surg. – 2001, №2. – Vol. 27. – P. 227-232.
101. El-Harasi S.M. Quantitative assessment of aqueous flare: the effect of age and pupillary dilatation / S.M. El-Harasi, R.S. Ruiz, R.M. Feldman [et al.] // Othphalmic Surg. Lasers. - 2002. - Vol.33. - No.5 - P.379-382.
102. Ellingson F.T. The uveitis-glaucoma-hyphema syndrome associated with the Mark VIII anterior chamber lens implant / F.T. Ellingson // J. Am. Intraocul. Implant. Soc. – 1978, №2. – Vol. 4. – P. 50-53.
103. Emery J.M. Phacoemulsification and Aspiration of Cataracts: Surgical Techniques, Complications, and Results / J.M. Emery, J.H Little. – St Louis, Mo: CV Mosby, 1979. – P. 45-48.
104. Eppig T. Effect of decentration and tilt on the image quality of aspheric intraocular lens designs in a model eye / T. Eppig, K. Scholz, A. Löffler [et al.] // J. Cataract Refract. Surg. – 2009, №6. – Vol. 35. – P. 1091-1100.

105. Epstein E. Aspects of cataract surgery / E. Epstein // S. Afr. Med. J. – 1953, Jul 25; 27(30). – P. 618-623.
106. Eryildirim A. Knotless scleral fixation for implanting a posterior chamber intraocular lens / A. Eryildirim // Ophthalmic Surg. – 1995. – Vol. 26. – P. 82–84.
107. Fine I.H. Cortical cleaving hydrodissection / I.H. Fine // J. Cataract Refract. Surg. – 1992. – Vol. 18. – P. 508-512.
108. Fine I.H. Timing of CTR implantation [letter] / I.H. Fine, R.S. Hoffman, M. Packer // J. Cataract Refract. Surg. – 2006, №7. – Vol. 32. – P. 1075.
109. Fuchs J., Rosenberg T. Congenital ectopia lentis. A Danish national survey / J. Fuchs, T. Rosenberg // Acta Ophthalmol. Scand. – 1998, № 1. – Vol. 76. – P. 20-26.
110. Gabor S.G. Sutureless intrascleral posterior chamber intraocular lens fixation / S.G. Gabor, M.M. Pavlidis // J. Cataract Refract. Surg. – 2007, №11. – Vol. 33. – P. 1851-1854.
111. Ghanem V.C. Monoscleral fixation of IOL after extracapsular extraction of subluxated lenses in patients with Marfan syndrome / V.C. Ghanem, E.A. Ghanem, R.C. Ghanem [et al.] // Arq. Bras. Oftalmol. – 2004, №5. – Vol. 67. – P. 763-767.
112. Gimbel H.V. Development, advantages, and methods of the continuous circular capsulorhexis technique / H.V. Gimbel, T. Neuhann // J. Cataract Refract. Surg. – 1990, №1. – Vol. 16. – P. 31-37.
113. Gimbel H.V. Intraoperative management of posterior capsule tears in phacoemulsification and intraocular lens implantation / H.V. Gimbel, R. Sun, M. Ferensowicz [et al.] // Ophthalmology. – 2001, №12. – Vol. 108. – P. 2186-2189; discussion 2190-2192.
114. Gimbel H.V. Intraocular lens optic capture / H.V. Gimbel, B.M. DeBroff // J. Cataract Refract. Surg. – 2004, № 1. – Vol. 30. – P. 200-206.
115. Girard L.J. Pars plana phacoprosthesis (aphakic intraocular implant): a preliminary report / L.J. Girard // Ophthalmic Surg. – 1981, №1. – Vol. 12. – P. 19-22.
116. Grigorian R. A new technique for suture fixation of posterior chamber intraocular lenses that eliminates intraocular knots / R. Grigorian, J. Chang, M. Zarbin [et al.] // Ophthalmology. – 2003. – Vol. 110. – P. 1349–1356.

117. Gunenc U. Monoscleral fixated lens implantation in eyes with partial loss of capsular or zonular support / U. Gunenc, E.F. Erkin, A. Maden [et al.] // J. Cataract Refract. Surg. – 1997, №5. – Vol. 23. – P. 710-713.
118. Hansen S.O. Decentration of flexible loop posterior chamber intraocular lenses in a series of 222 postmortem eyes / S.O. Hansen, M.R. Tetz, K.D. Solomon [et al.] // Ophthalmology. – 1988. – Vol. 95, №3. – P. 344.
119. Hara T. “Equator ring” for maintenance of the completely circular contour of the capsular bag equator after cataract removal / T. Hara, T. Hara, Y. Yamada // Ophthalmic Surg. – 1991. – Vol. 22. – P. 358-359.
120. Hara T. Efficacy of equator rings in an experimental rabbit study / T. Hara, T. Hara, K. Sakanishi // Arch. Ophthalmol. – 1995. – Vol. 113. – P. 1060-1065.
121. Hasanee K. Capsular tension rings and related devices: current concepts / K. Hasanee, M. Butler, K.II. Ahmed // Curr. Opin. Ophthalmol. – 2006. – Vol. 17. – P. 31–41.
122. Hayashi K. Intraocular lens tilt and decentration after implantation in eyes with glaucoma / K. Hayashi, H. Hayashi, F. Nakao [et al.] // J. Cataract Refract. Surg. – 1999, №11. – Vol. 25. – P. 1515-1520.
123. Henderson B.A. Prospective, Randomized, Blind Study of Lens Material Removal After Placement of Conventional and Henderson Capsular Tension Rings / B.A. Henderson // Scientific poster presented at AAO Annual Meeting 2006.
124. Henderson B.A. Modified capsular tension ring for cortical removal after implantation / B.A. Henderson, J.Y. Kim // J. Cataract Refract. Surg. – 2007. – Vol. 33. – P. 1688–1690.
125. Hiles D.A. Visual rehabilitation of aphakic children. II. Contact lenses / D.A. Hiles // Surv Ophthalmol. – 1990. – Vol. 34. – P. 366-371.
126. Hoffman R.S. Scleral fixation using suture retrieval through a scleral tunnel / R.S. Hoffman, I.H. Fine, M. Packer // J. Cataract Refract. Surg. – 2006, №8. – Vol. 32. – P. 1259.
127. Holladay J.T. Calculating the surgically induced refractive change following ocular surgery / J.T. Holladay, T.V. Cravy, D.D. Koch // J. Cataract Refract. Surg. – 1992, №5. – Vol. 18. – P. 429-443.
128. Holladay J.T. Visual acuity measurements / J.T. Holladay // J. Cataract Refract. Surg. – 2004, №2. – Vol. 30. – P. 287-290.

129. Horiguchi M. Identifying the ciliary sulcus for suturing a posterior chamber intraocular lens by transillumination / M. Horiguchi, H. Hirose, T. Koura // Arch. Ophthalmol. – 1993. – Vol. 111. – P. 1693–1695.
130. Howard I.P. Binocular correspondence and the horopter / I.P. Howard // In Howard I.P., Rogers B.J., eds: Binocular Vision and Stereopsis. – New York, Oxford University Press. – 1995. – P. 62.
131. Jacobi P.C. Scleral fixation of secondary foldable multifocal intraocular lens implants in children and young adults / P.C. Jacobi, T.S. Dietlein, F.K. Jacobi // Ophthalmology. – 2002. – Vol. 109. – P. 2315–2324.
132. Jaffee N.S. Cataract Surgery and Its Complications / N.S. Jaffee, M.S. Jaffee, G.F. Jaffee. – St. Louis: Mosby. – 1990. – P. 303.
133. Johnson S.M. Results of exchanging anterior chamber lenses with sulcus-fixated posterior chamber IOLs without capsular support in penetrating keratoplasty / S.M. Johnson // Ophthalmic Surg. – 1989, № 7. – Vol. 20. – P. 465-468.
134. Jongebloed W.L. Degradation of polypropylene in the human eye: a SEM-study / W.L. Jongebloed, J.F.G. Worst // Doc. Ophthalmol. – 1986. – Vol. 64. – P. 143–152.
135. Kaynak S. Transscleral fixation of foldable intraocular lenses / S. Kaynak, Z. Ozbek, E. Pasa [et al.] // J. Cataract Refract. Surg. – 2004, №4. – Vol. 30. – P. 854-857.
136. Kelman C.D. Phaco-emulsification and aspiration. A new technique of cataract removal. A preliminary report / C.D. Kelman // Am. J. Ophthalmol. – 1967, №1. – Vol. 64. – P. 23-35.
137. Kim J.S. Biometry of 3 types of intraocular lenses using Scheimpflug photography / J.S. Kim, K.H. Shyn // J. Cataract Refract. Surg. – 2001, №4. – Vol. 27. – P. 533-536.
138. Kim K.H. Correlation between ciliary sulcus diameter measured by 35 MHz ultrasound biomicroscopy and other ocular measurements / K.H. Kim, H.H. Shin, H.M. Kim [et al.] // J. Cataract Refract. Surg. – 2008. – Vol. 34. – P. 632–637.
139. Kishimoto M. OPESAVER help maintain chamber stability during phaco / M. Kishimoto // Ocular Surgery News. – 2005, №2. – P. 23.
140. Khokhar S. Phacoemulsification in a case of microspherophakia / S. Khokhar, M.S. Pangtey, P. Sony [et al.] // J. Cataract Refract. Surg. – 2003. – Vol. 29. – P. 845–847.

141. Knapp A. The Operative Treatment of Congenital Subluxation of the Lens / A. Knapp // Trans. Am. Ophthalmol. Soc. – 1941. – Vol. 39. – P. 83-85.
142. Kohnen T. Incision sizes before and after implantation of SN60WF intraocular lenses using the Monarch injector system with C and D cartridges / T. Kohnen, O.K. Klaproth // J. Cataract Refract. Surg. – 2008, №10. – Vol. 34. – P. 1748-1753.
143. Konradsen T. Visual outcomes and complications in surgery for ectopia lentis in children / T. Konradsen, M. Kugelberg, C. Zetterström // J. Cataract Refract. Surg. – 2007. – Vol. 33. – P. 819–824.
144. Krwawicz T. Intracapsular extraction of intumescent cataract by application of low temperature / T. Krwawicz // Br. J. Ophthalmol. – 1961, №4. – Vol. 45. – P. 279-283.
145. Kumar M. Scleral-fixated intraocular lens implantation in unilateral aphakic children / M. Kumar, R. Arora, L. Sanga [et al.] // Ophthalmology. – 1999. – Vol. 106. – P. 2184–2189.
146. Lam D.S.C. Short-term results of scleral intraocular lens fixation in children / D.S.C. Lam, J.S.K. Ng, D.S.P. Fan [et al.] // J. Cataract Refract. Surg. – 1998. – Vol. 24. – P. 1474–1479.
147. Lam D.S.C. Scleral fixation of a capsular tension ring for severe ectopia lentis / D.S.C. Lam, A.L. Young, A.T.S. Leung // J. Cataract Refract. Surg. – 2000. – Vol. 26. – P. 607-612.
148. Laplace O. Evaluation by laser flare meter of the inflammatory response after cataract surgery / O. Laplace, M. Goldshild, M. De Saint Jean // J. Fr. Ophtalmol. – 1998, №4. – Vol. 21. – P.265-269.
149. LeBoyer R.M. Acute haptic-induced ciliary sulcus irritation associated with single-piece AcrySof intraocular lenses / R.M. LeBoyer, L. Werner, M.E. Snyder [et al.] // J. Cataract Refract. Surg. – 2005. – Vol. 31. – P. 1421-1427.
150. Lee K.M. Microcoaxial cataract surgery outcomes: comparison of 1.8 mm system and 2.2 mm system / K.M. Lee, H.G. Kwon, C.K. Joo // J. Cataract Refract. Surg. – 2009, №5. – Vol. 35. – P. 874-880.
151. Lee V. Microhook capsule stabilization for phacoemulsification in eyes with pseudoexfoliation syndrome-induced lens instability / V. Lee, P. Bloom // J. Cataract Refract. Surg. – 1999. – Vol. 25. – P. 1567-1570.
152. Lewis J.S. Ab externo sulcus fixation / J.S. Lewis // Ophthalmic Surg. – 1991. – Vol. 22. – P. 692–695.

153. Lumme P. Exfoliation syndrome and cataract extraction / P. Lumme, L. Laatikainen // Am. J. Ophthalmol. – 1993. – Vol. 116. – P. 51-55.
154. Mackool R.J. Small pupil enlargement during cataract extraction: a new method / R.J. Mackool // J. Cataract Refract. Surg. – 1992. – Vol. 18. – P. 523–526.
155. Machemer R. Vitrectomy: a pars plana approach / R. Machemer, H. Buettner, E.W. Norton // Trans. Am. Acad. Ophthalmol. Otolaryngol. – 1971, №4. – Vol. 75. – P. 813-820.
156. Machemer R. The development of pars plana vitrectomy: a personal account / R. Machemer // Graefes Arch. Clin. Exp. Ophthalmol. – 1995, №8. – Vol. 233. – P. 453-468.
157. Malbran E.S. Lens guide suture for transport and fixation in secondary IOL implantation after intracapsular extraction / E.S. Malbran, E. Malbran, I. Negri // Int. Ophthalmol. – 1986. – Vol. 9. – P. 151-160.
158. Mamalis N. Comparison of two plate-haptic intraocular lenses in a rabbit model / N. Mamalis, O. Omar, J. Veiga [et al.] // J. Cataract Refract. Surg. – 1996. – Vol. 22. – P. 1291–1295.
159. McCannel M.A. A retrievable idea for anterior uveal problems / M.A. McCannel // Ophthalmic Surg. – 1976. – Vol. 7. – P. 98–103.
160. Melles G.R. Trypan blue capsule staining to visualize the capsulorhexis in cataract surgery / G.R. Melles, P.W. de Waard, J.H. Pameyer [et al.] // J. Cataract Refract. Surg. – 1999, №1. – Vol. 25. – P. 7-9.
161. Mickiewicz L. [Cryoextraction in cases of lens subluxation into the vitreous] / L. Mickiewicz, M. Leontiewa // Klin. Oczna. – 1967, №4. – Vol. 37. – P. 499-502. Polish.
162. Migliorati G. The Ultima foldable scleral fixation intraocular lens: a 2-year follow-up / G. Migliorati, P. Brusini // Eur. J. Ophthalmol. – 2008. – Vol. 18. – P. 895–902.
163. Miyake K. Effect of intraocular lens fixation on the blood-aqueous barrier / K. Miyake, M. Asakura, H. Kobayashi // Am J Ophthalmol. – 1984, № 4. – Vol. 98. – P. 451-455.
164. Monteiro M. Evaluation of a new scleral fixation foldable IOL in the absence of capsule support / M. Monteiro, A. Marinho, J. Salgado-Borges [et al.] // J. Fr. Ophtalmol. – 2007. – Vol. 30. – P. 791–797.

165. Munton G. A short history of cataract surgery / G. Munton // CE Optometry. – 2001, №2. – Vol. 4. – P. 45-88.
166. Nagahara K.B. Phaco Chop – development and recent advances / K.B. Nagahara // In: Masket S., Crandall A., et al.: Atlas of cataract surgery. – Informa HealthCare, 1999. – P. 31-38.
167. Navia-Aray E.A. Suturing a posterior chamber intraocular lens to the iris through limbal incisions: results in 30 eyes / E.A. Navia-Aray // J. Refract. Corneal Surg. – 1994. – Vol. 10. – P. 565-570.
168. Nichamin L.D. Enlarging the pupil for cataract extraction using flexible iris retractors / L.D. Nichamin // J. Cataract Refract. Surg. – 1993. – Vol. 19. – P. 793–796.
169. Nishimura E. Capsular stabilization device to preserve lens capsule integrity during phacoemulsification with a weak zonule / E. Nishimura, S. Yaguchi, H. Nishihara [et al.] // J. Cataract Refract. Surg. – 2006, №3. – Vol. 32. – P. 392-395.
170. Oh H.S. Surgical technique for suture fixation of a single-piece hydrophilic acrylic intraocular lens in the absence of capsule support / H.S. Oh, Y.K. Chu, O.W. Kwon // J. Cataract Refract. Surg. – 2007, №6. – Vol. 33. – P. 962-965.
171. Onol M. Pars plana lensectomy with double-capsule-supported intraocular lens implantation in children / M. Onol [et al.] // J. Cataract Refract. Surg. – 2000. – Vol. 26. – P. 486-490.
172. Osher R.H. Our Phacoemulsification Technique / R.H. Osher, W. Falzoni, J.M. Osher // In: Buratto L., Werner L., Zanini M., [et al.]: Phacoemulsification Principles and Techniques, 2nd ed. – Slack. – 2003. – P. 355-362.
173. Oshika T. Diurnal variation of aqueous flare in normal human eyes measured with a laser flare-cell meter / T. Oshika, K. Masuda, M. Araie // Jap. J. Ophthalmol. – 1988. – Vol. 32 – P. 143-150.
174. Oshika T. Changes in aqueous flare and cells after mydriasis / T. Oshika, S. Kato // Jap. J. Ophthalmol. – 1989. – Vol. 33. – P. 271-278.
175. Oshika T. Transscleral suture fixation of a subluxated posterior chamber lens within the capsular bag / T. Oshika // J. Cataract Refract. Surg. – 1997. – Vol. 23. P. 1421-1424.
176. Oshima Y. Transscleral fixation of acrylic intraocular lenses in the absence of capsular support through 3.5 mm self-sealing incisions / Y. Oshima, H. Oida, K. Emi // J. Cataract Refract. Surg. – 1998. – Vol. 24. – P. 1223-1229.

177. Oshika T. Ocular higher-order wavefront aberration caused by major tilting of intraocular lens / T. Oshika, K. Kawana, T. Hiraoka [et al.] // Am. J. Ophthalmol. – 2005. – Vol. 140. – P. 744–746.
178. Packer M. Suture fixation of a foldable acrylic intraocular lens for ectopia lentis / M. Packer, I.H. Fine, R.S. Hoffman // J. Cataract Refract. Surg. – 2002. – Vol. 28. – P. 182–185.
179. Pape L.G. The use of sodium hyaluronate (Healon) in human anterior segment surgery / L.G. Pape, E.A. Balazs // Ophthalmology. – 1980, №7. – Vol. 87. – P. 699-705.
180. Paterson C.A. The lens / C.A. Paterson, N.A. Delamere // In: Hart W.M., ed: Adler's physiology of the eye: clinical application. – St. Louis, Mosby. – 1992. – P. 351.
181. Phillips P. Measurement of intraocular lens decentration and tilt in vivo / P. Phillips, J. Pe´rez-Emmanuelli, H.D. Rosskothen [et al.] // J. Cataract Refract. Surg. – 1988. – Vol. 14. – P. 129-135.
182. Por Y.M. Techniques of Intraocular Lens Suspension in the Absence of Capsular/Zonular Support / Y.M. Por, M.J. Lavin // Surv. Ophthalmol. – 2005. – Vol. 50. P. 429-462.
183. Rahim M.F. Two-string technique to manage dislocated posterior chamber plate-haptic intraocular lenses / M.F. Rahim, B. Malyugin // J. Cataract Refract. Surg. – 2006, №5. – Vol. 32. – P. 722.
184. Ram J. Effect of in-the-bag intraocular lens fixation on the prevention of posterior capsule opacification / J. Ram, S.K. Pandey, D.J. Apple [et al.] // J. Cataract Refract. Surg. – 2001, № 7. – Vol. 27. – P. 1039-1046.
185. Regillo C.D. A small-incision technique for suturing a posterior chamber intraocular lens / C.D. Regillo, J. Tidwell // Ophthalmic Surg. Lasers. – 1996. – Vol. 27. – P. 473-475.
186. Rijneveld W.J. Iris claw lens: anterior and posterior iris surface fixation in the absence of capsular support during penetrating keratoplasty / W.J. Rijneveld, W.H. Beekhuis, E.F. Hassman [et al.] // J. Refract. Corneal Surg. – 1994. – Vol. 10. – P. 14-19.
187. Roper G.J. Pearls for cortical cleanup / G.J. Roper // Cataract Refract. Surg. Today. – 2005. – P.43-44.

188. Santorob S. Subluxated lens: Phacoemulsification with iris hooks / S. Santorob, C. Sannaceb, M.C. Cascellab [et al.] // J. Cataract Refract. Surg. – 2003. – Vol. 29. – P. 2269.
189. Sasaki K. Measurement of postoperative intraocular lens tilting and decentration using Scheimpflug images / K. Sasaki, Y. Sakamoto, T. Shibata [et al.] // J. Cataract Refract. Surg. – 1989. – Vol. 15. – P. 454–457.
190. Sattler. Ueber operative Behandlung der Ectopia lentis congenital / Sattler // Ber. u. d. Versamml. d. deutsch. ophth. Gesellsch. – 1897. – Heidelberg. – P. 233.
191. Savini G. Foldable intraocular lenses / G. Savini, M. Zanini, L. Buratto // In: Buratto L., Werner L., Zanini M., Apple D., eds: Phacoemulsification: Principles and Techniques. –Thorofare, SLACK Incorporated. – 2003. - P. 179.
192. Sawa M. New quantitative method to determine protein concentration and cell number in aqueous in vivo / M. Sawa, Y. Tsurimaki, T. Tsuru // Jap. J. Ophthalmol. – 1988. – Vol. 32. – P. 132-142.
193. Sawada T. Long-term follow-up of primary anterior chamber intraocular lens implantation / T. Sawada, W. Kimura, T. Kimura [et al.] // J. Cataract Refract. Surg. – 1998. – Vol. 24. – P. 1515-1520.
194. Schwenn O. Sutureless ciliary sulcus supported intraocular lens with transiridal anchoring haptics / O. Schwenn, H. Binder // J. Cataract Refract. Surg. – 2003, №5. – Vol. 29. – P. 875.
195. Sewelam A. Four-point fixation of posterior chamber intraocular lenses in children with unilateral aphakia / A. Sewelam // J. Cataract Refract. Surg. – 2003. – Vol. 29. – P. 294–300.
196. Shapiro A. External transscleral posterior chamber lens fixation / A. Shapiro, M.M. Leen // Arch. Ophthalmol. – 1991. – Vol. 109. – P. 1759-1760.
197. Sharpe M.R. Scleral fixation of posterior chamber intraocular lenses in children / M.R. Sharpe, A.W. Biglan, C.C. Gerontis // Ophthalmic Surg. Lasers. – 1996. – Vol. 27. – P. 337-341.
198. Smiddy W.E. Implantation of scleral-fixated posterior chamber intraocular lenses / W.E. Smiddy, M.R. Sawusch, T.P. O'Brien [et al.] // Cataract Refract Surg. – 1990. – Vol. 16. – P. 691–696.
199. Steinert R.F. Cataract Surgery: Technique, Complications, and Management / R.F. Steinert // 2nd edition, ed. by Steinert R.F. – Philadelphia, Saunders. – 2004. – 639 pp.

200. Straatsma B.R. Subluxation of the lens treated with iris photocoagulation / B.R. Straatsma, R.A. Allen, T.H. Pettit [et al.] // Am. J. Ophthalmol. – 1966, №5 (Pt 2). – Vol. 61. – P. 1312-1324.
201. Strenk S.A. Age-related changes in human ciliary muscle and lens: a magnetic resonance imaging study / S.A. Strenk, J.L. Semmlow, L.M. Strenk [et al.] // Invest. Ophthalmol. Vis. Sci. – 1999. – Vol. 40. – P. 1162-1169.
202. Suto C. Adjusting intraocular lens power for sulcus fixation / C. Suto, S. Hori, E. Fukuyama // J. Cataract Refract. Surg. – 2003. – Vol. 29. – P. 1913-1917.
203. Taskapili M. Single-piece foldable acrylic intraocular lens implantation in the sulcus in eyes with posterior capsule tear during phacoemulsification / M. Taskapili, G. Engin, G. Kaya [et al.] // J. Cataract Refract. Surg. – 2005. – Vol. 31. – P. 1593-1597.
204. Taskapili M. Transscleral fixation of a single-piece hydrophilic foldable acrylic intraocular lens / M. Taskapili, G. Gulkilik, G. Engin [et al.] // Can. J. Ophthalmol. – 2007. – Vol. 42. – P. 256-261.
205. Ton Y. Repositioning and scleral fixation of the subluxated lens capsule using an intraocular anchoring device in experimental models / Y. Ton, A. Michaeli, E.I. Assia // J. Cataract Refract. Surg. – 2007. – Vol. 33. – P. 692-696.
206. Trivedi R.H. Sir Nicholas Harold Ridley. He changed the world, so that we might better see it / R.H. Trivedi, D.J. Apple, S.K. Pandey [et al.] // Indian J. Ophthalmol. – 2003, №3. – Vol. 51. – P. 211-216.
207. Tsai Y.-Y. Transscleral fixation of foldable intraocular lens after pars plana lensectomy in eyes with a subluxated lens / Y.-Y. Tsai, S.-H. Tseng // J. Cataract Refract. Surg. – 1999. – Vol. 25. – P. 722-724.
208. Tsuneoka H. Ultrasmall-incision bimanual phacoemulsification and AcrySof SA30AL implantation through a 2.2 mm incision / H. Tsuneoka, A. Hayama, M. Takahama // J. Cataract Refract. Surg. – 2003. – Vol. 29. – P. 1070-1076.
209. Vasavada V. Corticocapsular cleavage during phacoemulsification: Viscodissection versus hydrodissection. Miyake-Apple view analysis / V. Vasavada [et al.] // J. Cataract Refract. Surg. – 2008, №7. – Vol. 34. – P. 1173-1180.
210. Wade M. Efficacy of Cruise Control in controlling postocclusion surge with Legacy and Millennium venture phacoemulsification machines / M. Wade, R. Isom, D. Georgescu // J. Cataract Refract. Surg. – 2007, №6. – Vol. 33. – P. 1071-1075.

211. Wagoner M.D. Intraocular Lens Implantation in the Absence of Capsular Support. A Report by the American Academy of Ophthalmology / M.D. Wagoner, T.A. Cox, R.G. Ariyasu [et al.] // Ophthalmology. – 2003. – Vol. 110. – P. 840-859.
212. Worst J. Extracapsular surgery in lens implantation (Binkhorst lecture). Part IV. Some anatomical and pathophysiological implications / J. Worst // J. Am. Intraocul. Implant Soc. – 1978, №1. – Vol. 4. – P. 7-14.
213. Wu M.C. Managing the broken capsule / M.C. Wu, A. Bhandari // Curr. Opin. Ophthalmol. – 2008, №1. – Vol. 19. – P. 36-40.
214. Yeung K.K. Contact lens correction of patients with Marfan syndrome / K.K. Yeung, B.A. Weissman // J. Am. Optom. Assoc. – 1997, №6. – Vol. 68. – P. 367-372.
215. Zetterstrom C. Sulcus fixation without capsular support in children / C. Zetterstrom, A. Lundvall, H. Weeber [et al.] // J. Cataract Refract. Surg. – 1999. – Vol. 25. – P. 776-781.

ПРИЛОЖЕНИЕ. БИОСОВМЕСТИМОСТЬ МАТЕРИАЛА ИОЛ

Согласно заключению о токсикологических, санитарно-химических испытаниях, испытаниях на пирогенность, стерильность № 653.2181.Р.08 от 16.06.08 г., полученному в испытательной лаборатории доклинических исселдований «Биомир» Института медико-биологических исследований и технологий, испытанные образцы эластичных ИОЛ моделей «МИОЛ-23» и «МИОЛ-24» не обладают местнораздражающим, сенсибилизирующим и токсическим действием, стерильны, апирогенны, соответствуют требованиям, предъявляемым к изделиям, постоянно контактирующим с внутренней средой организма.

Результаты санитарно-химических испытаний:

Санитарно-химические исследования водных экстрактов из изделий показали, что изменение значения pH экстракта в сравнении с контролем составило 0,29+0,02 ед. pH (при допустимом ±1,00 ед. pH). Поглощение экстрактов из изделий, измеренное методом ультрафиолетовой спектроскопии в диапазоне длин волн 220-360 нм, не превысило порогового значения 0,30 ед.О.П. и составило 0,168±0,005ед.О.П. Остаточного формальдегида в экстрактах из изделий, в пределах чувствительности метода, не обнаружено.

Результаты токсикологических испытаний:

Испытания в условиях in vitro.

Цитотоксичность экстрактов из всех образцов:

1) на суспензионной кратковременной культуре подвижных клеток (семя крупного рогатого скота) не выявлена. Индекс токсичности составил (100±10) % при допустимых значениях 70-120 %;

2) на культуре фибробластов мыши линии NIH-3T3. Морфология клеток была аналогичной контролю, количество клеток отличалось от контроля в пределах допустимой погрешности (не более 10 %). Токсического действия не выявлено.

Испытания в условиях in vivo.

Раздражающего эффекта при однократной инстилляции экстрактов в конъюнктивальный мешок глаза кролика нет. По оценочной шкале реакция соответствовала 0 степени.

Сенсибилизирующего действия экстрактов из образцов изделий на белых крысах не выявлено, провокационная кожная проба отрицательная, реакция дегрануляции тучных клеток отрицательная.

При имплантации в переднюю камеру глаза кролика образцов линз реакция соответствовала 0 степени (ареактивное течение). При биомикроскопии тканей глаза патологические изменения не обнаружены, белковых преципитатов и фибриновых отложений на имплантате нет, влага передней камеры прозрачная, угол передней камеры свободный, отека роговицы нет.

Гистологические исследования тканей глаза после имплантации патологических изменений не выявили.

Стерильность:

Образцы изделий испытывали на стерильность в аэробных и анаэробных условиях согласно нормативной документации. Испытанные образцы стерильны.

Пирогенность:

Экстракты, приготовленные на 0,9 % растворе натрия хлорида для инъекций, пирогенных реакций при внутривенном введении кроликам не показали. Суммарное повышение температуры не превысило 1,4°С и составило ±0,1 °С.