Федеральное агентство по здравоохранению и социальному развитию
Министерство здравоохранения и социального развития РФ
Чебоксарский филиал Федерального государственного учреждения
«Межотраслевой научно-технический комплекс «Микрохирургия глаза»
им. акад. С.Н. Федорова Федерального агентства
по высокотехнологичной медицинской помощи»

На правах рукописи

Школьник Сергей Филиппович

ХИРУРГИЧЕСКОЕ ЛЕЧЕНИЕ ХРОНИЧЕСКОГО ДАКРИОЦИСТИТА НА ОСНОВЕ ПРИМЕНЕНИЯ РАДИОВОЛНОВОЙ ЭНЕРГИИ

14. 00. 08 – глазные болезни
14. 00. 04 – болезни уха, горла, носа

Диссертация
на соискание ученой степени
кандидата медицинских наук

Научные руководители:
Доктор медицинских наук, профессор
Паштаев Николай Петрович

Доктор медицинских наук, профессор
Красножён Владимир Николаевич

Чебоксары 2009

СПИСОК СОКРАЩЕНИЙ

ДЦР – **дакриоцисториностомия**

НДЦР – **наружная дакриоцисториностомия**

ЭНДЦР – **эндоназальная дакриоцисториностомия**

РХ НДЦР – **радиохирургическая наружная дакриоцисториностомия**

РХ ЭНДЦР – **радиохирургическая эндоназальная дакриоцисториностомия**

КТ – **компьютерная томография**

РХ – **радиохирургия**

ОНП – **околоносовые пазухи**

СС – **слезная система**

НЛА – **нейролептоанальгезия**

ГКС – **глюкокортикостероиды**

СОДЕРЖАНИЕ

ВВЕДЕНИЕ **5**

ГЛАВА 1. Обзор литературы

1.1. Анатомические аспекты дакриоцистита **15**

1.2. Этиопатогенез и классификация дакриоцистита **18**

1.3. Лечение дакриоцистита **21**

1.4. История радиоволновой хирургии
Первый опыт применения в дакриологии **30**

ГЛАВА 2. Материал и методы клинических исследований

2.1. Клиническая характеристика больных **35**

2.2. Методы диагностики **40**

2.3. Результаты диагностических исследований **49**

2.4. Методы оценки результатов лечения **56**

ГЛАВА 3. Хирургическое лечение дакриоцистита на основе использования радиоволновой энергии **60**

3.1. Предоперационная подготовка и анестезиологическое пособие **60**

3.2. Методика эндоназальной дакриоцисториностомии и клиническое обоснование симультанных операций на слезном мешке, внутриносовых структурах и околоносовых пазухах **64**

3.2.1. Операции на перегородке носа **72**

3.2.2. Операция латеральной буллотомии средней носовой раковины **73**

3.2.3. Операция на клетках решетчатого лабиринта **75**

3.2.4. Операция на верхнечелюстной пазухе. Микрогайморотомия **76**

3.2.5. Пластика нижних носовых раковин **77**

3.3 Методика наружной дакриоцисториностомии **78**

3.4. Техника операции при осложнении дакриоцистита наружным свищом слезного мешка **85**

3.5. Лечение дакриоцистита, сочетанного со стенозом слезных канальцев и гидропсом. Дренирование дакриориностомы **86**

3.6. Техника выполнения радиохирургических разрезов. Показания и противопоказания к применению радиохирургических операций **89**

3.7. Тактика послеоперационного ведения пациентов с сочетанной с дакриоциститом ринопатологией **95**

ГЛАВА 4. Анализ результатов лечения **100**

4.1 Субъективная оценка результатов по данным анкетирования пациентов **100**

4.2. Объективная оценка результатов по данным клинико-функциональных тестов **104**

ЗАКЛЮЧЕНИЕ **111**

ВЫВОДЫ **120**

ПРАКТИЧЕСКИЕ РЕКОМЕНДАЦИИ **121**

СПИСОК ЛИТЕРАТУРЫ **123**

ВВЕДЕНИЕ

Актуальность проблемы

Удельный вес заболеваний слезной системы (до 25%) в структуре общей глазной патологии велик и социально значим [26, 126]. Очевидно, что слезная система, состоящая из слезопродуцирующего и слезоотводящего звена, лишь тогда может считаться нормально функционирующей, когда достигнуто состояние баланса в работе обеих составляющих [7].

Нарушение слезоотведения сопровождается эпифорой, слезостоянием и, как следствие, изменением структуры, снижением качества слезной пленки, ее локальным или полным разрушением. Вызванный этим аварийный выброс рефлекторной слезы дополняет возникший дисбаланс. Нарушение целостности глазной поверхности создает условия для развития воспалительных заболеваний, которые в свою очередь поддерживают и усугубляют это состояние [79]. Безусловно, что застойное содержимое слезного мешка при окклюзии слезоотведения на постсаккальном уровне является угрозой для всего глаза [7, 17, 54, 80, 94, 99, 110, 115, 125].

Кроме того, тесная взаимосвязь слезных и ЛОР-органов расширяет спектр возможных пусковых механизмов рассматриваемой в работе патологии и диктует необходимость взаимодействия врачей разных специальностей в дифференциальной диагностике сопутствующей ЛОР-патологии и лечении заболеваний вертикального колена слезоотводящих путей [4, 36, 45, 96, 103, 116, 123]. Тем более что до сих пор нет ясности в вопросе о причинно-следственной взаимосвязи лакримальной и ЛОР-патологии. Наиболее часто в качестве причины нарушения проходимости слезно-носового канала и дакриоцистита обсуждается патология носа и околоносовых пазух. При этом всегда ссылаются на исключительно

высокую частоту ринологической патологии у больных дакриоциститом, показатели которой достигали по данным разных авторов, от 71 до 80-97% [132]. Однако, несмотря на тесные анатомические и функциональные связи носовой полости, ОНП и слезного аппарата глаза, значение этой патологии требует доказательств [82]. Один из основоположников отечественной ринологии, профессор Ф.С.Бокштейн не без иронии писал по этому поводу: «Мне даже показалось непонятным, почему отмечены были изменения в носу только в 95%, а не во всех 100%. Ведь если мы будем искать изменения в носу, то найдем их во всех случаях и я вполне уверен, что такой же процент изменений в носу мы без труда найдем у всех близоруких или дальнозорких, а за теоретическими объяснениями дело, конечно, не станет. И если всякое отклонение носовой перегородки, всякое увеличение или уменьшение секреции, всякое увеличение или уменьшение носовых раковин считать за патологию, то этим мы еще более запутаем и без того неясный вопрос об этиологии заболевания слезных путей» [30].

Воспаление слезного мешка и носослезного протока (дакриоцистит) является причиной нарушения слезоотведения не менее чем в трети случаев [16, 126]. Постоянное слезотечение, слизисто-гнойное отделяемое создают дискомфорт, снижают трудоспособность, являются косметической проблемой и, что наиболее важно, повышают риск развития гнойно-септических и воспалительных заболеваний глаза и окружающих глаз органов.

Лечением больных дакриоциститом занимались еще в глубокой древности. Однако началом значительных успехов в этом направлении следует считать работы итальянского ринолога Тоти, в 1904 году разработавшего операцию наружной дакриоцисториностомии и американского ринолога Веста, описавшего в 1910 году внутриносовой подход к слезному мешку. За 100 с лишним лет развития современной дакриологии наружный и эндоназальный доступ к слезному мешку явились основой для параллельно существующих способов

хирургического лечения дакриоцистита, один из которых является прерогативой офтальмологов, другой – ринологов [29, 35, 63, 125, 134, 156, 159]. Сторонники того и другого способа, стремясь повысить их эффективность, привнесли в них немало полезных усовершенствований, однако основной проблемой, тормозящей развитие дакриологии остается именно параллельность в изучении и применении двух этих подходов. В результате, инновации, созданные специалистами разных специальностей, не используются в полной мере, не определены показания для каждого вида хирургического лечения больного дакриоциститом. Подавляющее большинство пациентов, страдающих слезотечением, обращается в офтальмологические клиники, где в худшем случае они не получают адекватного лечения, а в лучшем – лечение проводится, но без учета достижений ринологической науки и практики. Лечения сопутствующей ринопатологии, как правило, не проводится.

Оптимальным является лечение пациентов с заболеваниями слезной системы и дакриоциститом в частности, специалистами, разбирающимися в анатомии, физиологии, клинике заболеваний слезного аппарата, владеющего современной аппаратурой и навыками операций с использованием различных подходов в крупных офтальмологических учреждениях специализированной группой, занимающейся лечением дакриологических больных в соответствии с показаниями к оперативному лечению и патогенетически обоснованным доступом [20].

Эндоназальный доступ к слезному мешку должен быть изучен офтальмологами, принимающими главное участие в лечении пациентов с лакримальной патологией по принципу первичного обращения как способ повышения эффективности хирургического лечения дакриоцистита, его упрощения, безопасности и эстетичности [11, 158]. Возможность радикальной и безотлагательной операции при флегмоне слезного мешка представляется также важным доводом в пользу применения эндоназальных операций в офтальмологических клиниках [85].

Применяющийся при ринологических операциях шейвер (микродебридер) может позволить и при эндоназальной, и при наружной дакриоцисториностомии щадяще иссечь мягкие ткани, сгладить края костного окна риностомы, увеличить ее просвет, что способствовало бы снижению травматизации слизистых, предупреждению ее закрытия грануляционной тканью и значительно повысило бы эффективность операции.

Весьма перспективным представляется использование в хирургии вертикального колена слезоотводящих путей радиоволновой энергии. Радиоволновая хирургия – это уникальный бесконтактный метод разреза и коагуляции мягких тканей с помощью радиоволн высокой частоты (3,8-4,0 МГц). Рассекающий эффект достигается за счет тепла, выделяемого при сопротивлении тканей проникновению в них направленных высокочастотных волн. Высокочастотная энергия концентрируется на кончике “активного” или “хирургического” электрода и вызывает всплеск внутриклеточной молекулярной энергии, которая нагревает ткани и фактически испаряет клетки. При этом непосредственный контакт электрода с клетками отсутствует, а сам электрод не нагревается. Кроме этого, техника радиохирургии полностью исключает болезненные сокращения мышц или стимуляцию нервных окончаний при прохождении волн через тело пациента. В отличие от механического скальпеля и других рассекающих физических приборов (электрокоагулятор, лазер, ультразвуковой скальпель), при применении радиохирургического метода разрез делается без давления или иного мануального воздействия на ткани и не сопровождается механическим разрушением клеток и некрозом окружающих слоев. В России радиохирургия применяется с 1990-х годов [100]. Хорошо зарекомендовал себя прибор «Сургитрон™» фирмы «Ellman International» (США), вырабатывающий энергию в высокочастотном диапазоне спектра электромагнитных волн – 3,8 МГц. У прибора имеется несколько рабочих режимов, так что можно увеличить напряжение и

уменьшить амперную нагрузку и получить эффект каутеризации или комбинированный эффект (50% - разрез и 50% - коагуляция). Эта особенность позволяет проводить операцию в практически «сухом» поле даже при работе с тканями, имеющими интенсивное кровоснабжение. Благодаря применению радиоволновой энергии можно достигнуть достаточно быстрого заживления, минимального некроза и отека тканей, снижения болевой реакции независимо от используемого операционного доступа.

Методы медикаментозного лечения, применяемые в ринологической практике, также недостаточно оценены офтальмологами. Следует найти пути к снижению реакции на хирургическое вмешательство и санировать вовлеченные в патологический процесс полость носа и околоносовые пазухи.

Следует также повысить диагностическую информативность компьютерной томографии в дакриологическом аспекте для определения местоположения слезного мешка, его взаимоотношений с окружающими структурами, оценки лучшего доступа, выявления сопутствующей патологии ЛОР-органов и уровня непроходимости слезоотводящих путей.

Стремление к объединению в офтальмологической клинике всех основных достижений в области дакриологии на основе применения радиохирургии, комплексный подход к лечению дакриоцистита с малоинвазивным воздействием на слизистые слезного мешка и полости носа являются обоснованными и наиболее эффективными, что определяет актуальность данной работы.

В свете вышеизложенного, **целью** нашего исследования стала: Разработка новых методов лечения хронического дакриоцистита. Для достижения цели были поставлены следующие задачи:

1. Изучить эффективность применения радиоволновой энергии при выполнении кожных разрезов, формирования лоскутов слезного мешка и слизистой носа в ходе наружной и эндоназальной ДЦР

2. Усовершенствовать методику ДЦР применением хирургических новшеств, направленных на снижение травматичности манипуляций, и проанализировать клинико-функциональные результаты их внедрения
3. Усовершенствовать способ дренирования дакриоцисториностомы
4. Разработать тактику послеоперационного ведения пациентов с сочетанной с дакриоциститом ринопатологией
5. Определить показания и противопоказания к применению радиохирургических операций.

Научная новизна

Разработан комплекс мероприятий в ходе проведения наружной и эндоназальной ДЦР, в основу которых положены рассечение и иссечение мягких тканей посредством применения радиоволновой энергии. Усовершенствована тактика проведения дакриоцисториностомии применением шейверной и аспирационной систем. Разработан новый способ проведения дренажа в слезно-носовое соустье. Оценены результаты проведенных операций на основе данных клинико-функциональных тестов, эндориноскопической картины, анкетирования пациентов. Проведена сравнительная оценка эффективности предложенных методик и традиционных операций дакриоцисториностомии. Оптимизирована схема ведения послеоперационного периода. Обозначена роль компьютерной томографии, диафаноскопии и эндоскопических методов исследования на этапе подготовки пациента к операции.

Практическая значимость

Предложен комплекс предоперационного обследования пациентов, страдающих хроническим дакриоциститом, учитывающий наличие или отсутствие сопутствующей ринопатологии, состояние баланса всей

слезной системы, определяющий предпочтительный доступ к слезному мешку и объем хирургического вмешательства. Доказана необходимость и возможность параллельного применения в клиниках, оказывающих помощь пациентам с лакримальной патологией, операций на слезном мешке взаимодополняющими наружным и эндоназальным доступами. Разработаны методики проведения наружной и эндоназальной дакриоцисториностомии, отличающиеся от аналогов меньшей травматичностью и продолжительностью, высокой косметичностью, а также доступные к освоению, как офтальмологами, так и оториноларингологами, выполняющими манипуляции на слезоотводящих путях. Новый способ проведения дренажа в слезоотводящие пути отличающийся простотой, эффективностью и низкой себестоимостью, может быть использован как этап ДЦР, так и для выполнения реканализации. Предложен универсальный алгоритм анестезиологического пособия при выполнении ДЦР, обеспечивающий эффективное местное обезболивание. Даны рекомендации по ведению послеоперационного периода пациентов с сочетанной с дакриоциститом патологией полости носа и околоносовых пазух.

Основные положения, выносимые на защиту

1. Предоперационное обследование больных дакриоциститом должно включать анализ состояния не только слезоотводящего, но и слезопродуцирующего звена слезной системы, а также компьютерную томографию, эндориноскопию, диафаноскопию, как тесты, обладающие высокой информативностью и позволяющие сделать правильный выбор доступа к слезному мешку и определить объем хирургического вмешательства.
2. Применение радиоволновой хирургии при выполнении кожных разрезов, формирования лоскутов слезного мешка и слизистой

носа при наружной дакриоцисториностомии повышает эффективность операции, уменьшает ее продолжительность и травматичность, исключает риск образования грубого кожного рубца.

3. Использование радиохирургии в ходе эндоназальной дакриоцисториностомии в силу высокой прецизионности вмешательства позволяет применить бесшовный вариант пластики слезно-носового соустья без потери результативности метода.
4. Наружный и эндоназальный доступы к слезному мешку не являются взаимозаменяемыми. Их следует рассматривать как комплиментарные (взаимодополняющие) и обеспечивающие наиболее полноценный выбор, продиктованный необходимостью индивидуального подхода к лечению дакриоцистита в зависимости от конкретной клинической ситуации.
5. Частое сочетание дакриоцистита с ринопатологией, не зависимо от того, находятся ли они в причинно-следственной связи, делает необходимым применение симультанных операций, что обеспечивается бимануальной техникой, а также ведение послеоперационного периода с использованием препаратов, воздействующих на слизистые слезного мешка и носа.

Внедрение результатов исследования в практику

Разработанные методики диагностики и лечения, анестезии и послеоперационного ведения внедрены в практику работы Чебоксарского филиала Федерального государственного учреждения «Межотраслевой научно-технический комплекс «Микрохирургия глаза» им. акад. С.Н. Федорова, клиники оториноларингологии «КОРЛ» г. Казань, кафедры ЛОР-болезней КГМА.

Апробация работы

Основные положения диссертации доложены:

1. На клинической конференции ФГУ МНТК «Микрохирургия глаза» им. акад. С.Н.Федорова г. Москва (2007 г.)
2. На научно-практической конференции «Современные технологии лечения заболеваний переднего и заднего сегментов глаза» г. Уфа (2008 г.)
3. На научно-практической конференции «Федоровские чтения» г. Москва (2008 г.)
4. На конференции «Высокие технологии в офтальмологии» г. Анапа (2008 г.)
5. На заседании республиканского общества офтальмологов Чувашии. (2008 г.)
6. На заседании общества офтальмологов Калужской области. (2008 г.)
7. На международной конференции «Вопросы оториноларингологии» г. Бишкек (2008 г.)
8. На клинической конференции ФГУ МНТК «Микрохирургия глаза» им.акад. С.Н. Федорова г. Москва (2009 г.)
9. На научно-практической конференции «Федоровские чтения» г. Москва (2009 г.)

Публикации

По теме диссертации опубликовано 15 научных работ. Получены 4 Патента РФ. Поданы 2 заявки на изобретения,

Структура и объем работы

Диссертация состоит из введения, обзора литературы, 4 глав, заключения, выводов и практических рекомендаций. Диссертация изложена на 138 страницах, иллюстрирована 72 рисунками и 11 таблицами. Список использованной литературы содержит 159 библиографических источников, из них 128 работ отечественных авторов и 31 – зарубежных.

ГЛАВА 1

Обзор литературы

1.1. Анатомические аспекты дакриоцистита

В основе знаний о дакриоцистите лежит понимание анатомических и анатомо-топографических особенностей вертикального колена слезоотводящих путей, включающих слезный мешок и носослезный проток.

Слезный мешок (saccus lacrymalis) лежит в одноименной ямке (fossa sacci lacrymalis), образованной в переднем отделе лобным отростком верхней челюсти, а в заднем слезной костью. От орбиты слезный мешок отделен плотной тарзоорбитальной фасцией, которая, прикрепляясь к заднему слезному гребешку (crista lacrimalis posterior) слезной кости (os lacrimale), является важным препятствием к распространению воспалительного процесса в орбиту при дакриоцистите [105, 126]. Слезный мешок, представляя собой трубчатое образование, а по сути - расширенный в своей верхней части слезно-носовой проток, выстлан изнутри двухслойным цилиндрическим эпителием, а снаружи защищен соединительнотканными волокнами тарзоорбитальной фасции и внутренней связки век [124]. Мышечную оболочку слезному мешку обеспечивают волокна пальпебральных частей орбикулярной мышцы, часть которых прикрепляется, покрывая слезный мешок спереди, к переднему слезному гребешку (crista lacrimalis anterior) лобного отростка верхней челюсти (processus frontalis ossis maxillaries), а часть, огибая мешок снаружи и сзади, к заднему. Только спереди, под медиальной связкой век (ligamentum palpebrale mediale) этот фиброзно-мышечный корсет слабее [95]. Это место и является зоной выпячивания слезного мешка при дакриоцистите и прорыва его содержимого при формировании наружного свища [97].

Важными являются также сведения о местах физиологического сужения слезоотводящих путей у мест впадения канальцев в слезный мешок (клапан Hushke-Rosenmuller) и перехода мешка в слезно-носовой проток (клапан Krause) [128]. Блок рефлюкса содержимого слезного мешка в слезные канальцы на уровне первого и оттока через второй часто приводит к возникновению гидропса и следующих за ним осложнений в виде флегмоны и свищей [35].

Носослезный проток (ductus nasolacrimalis) является непосредственным продолжением слезного мешка. Проходя в одноименном костном канале (canalis nasolacrimalis), образованном главным образом за счет верхнечелюстной кости, слезной кости и нижней носовой раковины, он превосходит последний по длине [101]. Широко известна классификация типа окончания носослезного протока по Л.И. Свержевскому (1910): 1-й тип – выходное отверстие соответствует ширине и уровню костного отверстия носослезного канала; 2-й – проток заканчивается довольно широким отверстием, но оно расположено ниже костного; 3-й – проток по выходе из костного канала продолжается в узкую щель, проходящую в толще слизистой оболочки носа, и только после этого открывается отверстием; 4-й – проток оканчивается узким отверстием, смещенным кпереди или кзади от места выхода отверстия костной части носослезного канала. Очевидно, что три типа окончания протока из четырех, являются неблагоприятными с точки зрения возможной обструкции слезоотведения вследствие патологических процессов в полости носа, сопровождающихся отеком слизистой оболочки носа. Этому способствует и наличие складки слизистой у выхода протока под нижнюю носовую раковину (клапан Hassner) – еще одно клинически значимое место физиологического сужения вертикального колена слезоотводящих путей [64, 102].

Устье носослезного канала чаще всего имеет круглую форму и находится под нижней носовой раковиной, в так называемой воронке

нижнего носового хода. От дна носа носовое устье отстоит на 15-20 мм, а от переднего края нижней раковины на 10-12 мм [143].

Главное участие в строении носослезного канала принимает верхнечелюстная пазуха [105].

Нередко носослезный канал сильно вдается в верхнечелюстную полость в виде выступа в передневерхнем отделе ее внутренней стенки (torus lacrimalis externus). Этот выступ, переходящий книзу без четкой границы в выпуклость нижнего носового хода, приобретает большое значение в патогенезе дакриоцистита при наличии выраженной инфраорбитальной бухты (recessus infraorbitalis). В этих случаях бухта продолжается кпереди от torus lacrimalis externus в лобный отросток верхней челюсти, образуя здесь прелакримальную бухту (recessus prelacrimalis).

В случае значительного развития прелакримальной бухты кверху, что наблюдается при больших размерах верхнечелюстной пазухи и при отвесном расположении лицевой стенки, не образующей вдавления в области собачьей ямки (fossa canina), патологический процесс из нее легко может распространиться на слезоотводящие пути.

Под термином torus lacrimalis internus понимают выступ лобного отростка верхней челюсти, принимающий участие в образовании носослезного канала и ямки слезного мешка и вдающийся в полость носа на латеральной стенке носа на уровне среднего носового хода.

Иногда наблюдаются редкие анатомические варианты взаимоотношения слезоотводящих структур с окружающими костными образованиями: канал находится кпереди от верхнечелюстной пазухи, латеральная стенка носа резко вдается в верхнечелюстную полость, а лицевая стенка сильно вдавлена [102].

Что касается взаимоотношений ямки слезного мешка и костного слезно-носового канала к решетчатому лабиринту, то в подавляющем большинстве случаев верхняя и задняя части ямки оказались прикрытыми

решетчатыми клетками, либо основанием крючковидного отростка (processus uncinatus), либо местом прикрепления средней носовой раковины или клетками валика носа (agger nasi). Передненижняя часть ямки слезного мешка или область внутреннего лакримального выступа всегда оказываются свободными от решетчатых клеток и обращены непосредственно в полость носа [89]. Это обстоятельство имеет важное значение при выборе места формирования дакриориностомы.

Носослезный канал в большинстве случаев проходит по стенке общего носового хода (meatus nasi communis) непосредственно впереди и вдоль всего переднего края средней носовой раковины и несколько выше ее. В ряде случаев канал и ямка слезного мешка оказываются прикрытыми средней носовой раковиной: по данным Ф.С. Бокштейна – в 16% частично и в 10% - полностью [28]. При обнаружении последнего варианта топографического соотношения ямки слезного мешка и средней носовой раковины предпочтительным в хирургическом лечении дакриоцистита следует считать наружный доступ.

1.2. Этиопатогенез и классификация дакриоцистита

Дакриоцистит обычно развивается вследствие прогрессирующего нарушения проходимости носослезного протока, приводящего к его необратимой блокаде. Слезная жидкость, наполняющая слезный мешок и не имеющая выхода в полость носа, вызывает раздражение его слизистой оболочки и может быть хорошей питательной средой для проникающей сюда инфекции. Тесную взаимосвязь воспалительных процессов объясняют тем, что слезный мешок без особых ограничений и без различий в строении слизистой оболочки переходит в носослезный проток.

В возникновении дакриоцистита играют роль многие факторы: профессиональные вредности, резкие колебания температуры окружающего воздуха, заболевания носа и околоносовых пазух, травмы,

снижение иммунитета, вирулентность микрофлоры, сахарный диабет и т.д. Дакриоцистит чаще возникает вследствие закупорки носослезного протока, происходящей в результате воспаления его слизистой оболочки. Иногда причиной нарушения проходимости носослезного протока бывает повреждение его при травме, нередко хирургической (при пункции гайморовой пазухи, гайморотомии).

Большинство авторов считает основной причиной развития дакриоциститов наличие патологических процессов в полости носа и околоносовых пазух. К этим заболеваниям можно отнести гипертрофический, атрофический, катаральный и вазомоторный риниты, деформацию носовой перегородки, озену, синуситы, туберкулез, сифилис носа, травматические повреждения костей и мягких тканей носа с нарушением носового дыхания, опухоли носа и его пазух и т.д. Факторами, предрасполагающими к развитию риногенных дакриоциститов, могут быть: непосредственный переход слизистой оболочки полости носа в слизистую оболочку носослезного протока, наличие сосудистой связи носа с носослезным протоком, существование густого венозного сплетения в слизистой носа, непосредственно переходящего в аналогичное образование носослезного протока, наличие в просвете носослезного протока эмбриональных сужений и складок слизистой оболочки, изгибов, а также дивертикулов, неблагоприятная для функции слезоотведения локализация и форма носового устья носослезного протока, резкие нарушения дыхания через нос, исключающие присасывающую функцию слезоотведения.

Носослезный проток, проходя в латеральной стенке полости носа (медиальная стенка гайморовой пазухи), открывается в носу под передним концом нижней носовой раковины. Окутываясь густой венозной сетью, являющейся продолжением кавернозной ткани нижней носовой раковины, носослезный проток при ринитах, в связи с набуханием кавернозной ткани, сдавливается, и возникает слезотечение. Длительное набухание слизистой оболочки носа, гипертрофия носовых раковин или полипоз носа и

придаточных пазух механически суживает просвет носослезного протока, вызывая венозно-лимфатический стаз, создавая условия для развития вирулентной микрофлоры в слезоотводящих путях. Чаще всего при дакриоциститах обнаруживают пневмо-, стафило- и стрептококки, однако встречаются и палочки Пфейффера, пневмобациллы Френкеля и Фридлендера, кишечную палочку, грибки и т.д.

Внедрение из полости носа вирулентных микроорганизмов может привести к флегмонозному воспалению окружающей слезный мешок клетчатки.

Передние клетки решетчатого лабиринта часто прикрывают слезную кость, вплотную прилегая к слезной ямке. Слезная кость, лежащая между слезной ямкой и клетками решетчатого лабиринта, иногда бывает сращена с крючковидным отростком и часто имеет дегисценции, что способствует переходу воспалительного процесса непосредственно с клеток решетчатого лабиринта на слезный мешок. Кроме того, инфекция может легко перейти из клеток решетчатого лабиринта на слезный мешок по кровеносным сосудам [52].

Хронические воспаления слезного мешка занимают 2,0-7,5% случаев офтальмологических заболеваний. Клиническое течение зависит от формы, происхождения и стадии развития дакриоцистита (катаральный, гнойный, флегмонозный, эктатический, облитерирующий, врожденный, посттравматический, микотический, бактериальный и т.д.).

Застой слезы и секрета слизистых желез с последующим инфицированием сапрофитирующей или патогенной микрофлорой и последующим присоединением элементов крови приводят к стойким воспалительным появлениям и деструктивным изменениям стенок слезного мешка и протока.

Нарушения проходимости носослезного протока вызываются также механическим сдавлением и распространением патологического процесса из полости носа или околоносовых пазух [86].

Клиническая классификация дакриоцистита предусматривает деление его на три группы: острый, хронический и дакриоцистит новорожденных. Хронический дакриоцистит подразделяют на простой катаральный, катаральный эктатический, гнойный эктатический (эмпиему слезного мешка), гнойный, осложненный флегмоной и стенозирующий (сухой, адгезивный) [126]. Деление это достаточно условно, но позволяет отразить в диагнозе стадию процесса, характер отделяемого и наличие осложнений.

1.3. Лечение дакриоцистита

К решению проблемы дакриоцистита существуют два подхода: консервативный и хирургический.

Современные методы консервативного лечения представлены методом промывания слезоотводящих путей растворами антибактериальных, кортикостероидных препаратов, ферментов. К лечебным физиотерапевтическим процедурам помимо привычного набора противовоспалительных и рассасывающих процедур можно отнести облучение низкоэнергетическим гелий-неоновым лазером слизистых носа и слезного мешка. По мнению одних авторов стойкость полученных этими методами результатов сомнительна [56, 115]. По мнению других, терапевтические методы могут привести к улучшению слезоотведения и ремиссии эпифоры [20].

Дискутабельной остается целесообразность применения зондирования и бужирования при дакриостенозах, особенно в тех случаях, когда диагноз дакриоцистита не вызывает сомнения. В.Н.Долганов и И.И.Казас еще в начале века отмечали крайне низкую эффективность этих методов [46, 55]. М.И.Авербах считал зондирование мучительным и безотрадным для больных приемом лечения [2]. В.П.Страхов, П.Е.Тихомиров были против применения толстых зондов [108, 117].

Б.Л.Поляк, Н.А.Плетнева, З.А.Алиева, М.Ю.Султанов, Н.С.Тагизаде выступали против каких бы то ни было зондирований слезно-носового протока через слезные канальцы [5, 91, 92]. Повторяющиеся зондирования приводят к травме стенок канала и усилению рубцовых процессов [7]. Ш.А.Шамхалов указывал, что к зондированию слезно-носового канала с лечебной целью надо прибегать очень обдуманно и редко [127]. Однако имеются работы, авторы которых полагают, что при наличии непроходимости и катарального воспаления вертикального колена названные методы могут, как предварять хирургический этап лечения, так и быть единственным, приводящим к положительным результатам способом восстановления нормального слезоотведения [121]. По данным М.Г.Катаева, восстановление пассажа слезы при бужировании слезоотводящих путей достигнуто у 60% пациентов [58].

В.А.Ободов и Е.С.Борзенкова (2005) сообщили о 78% случаев эффективности консервативного лечения [83].

Как бы то ни было, нельзя не согласиться с утверждением В.Г.Белоглазова о необходимости в лечении идти от простого к сложному. Простота методики лечения и нередкое непосредственное улучшение течения заболевания с исчезновением слезотечения заставляют серьезно относиться к консервативному лечению и искать новые его варианты [20].

Принимая во внимание чаще другой риногенную этиологию заболевания, следует усилить терапевтические методы лечения дакриоцистита за счет качественной и эффективной санации полости носа и околоносовых пазух.

И все-таки общепризнано, что консервативные методы лечения дакриоциститов пока значительно уступают как по эффективности, так и по частоте применения хирургическим.

Естественно стремление авторов многих методик реканализации слезоотводящих путей восстановить нормальное слезоотведение без создания анастомоза [10]. Эти операции известны более 300 лет и

получили отражение в сотнях статей. Процесс восстановления проходимости сводился к механическим разрушениям препятствий сверху, зондированию через слезные точки, через рассеченные слезные канальцы, через разрез кожи и слезного мешка и т.д., а также к разрушению препятствий ретроградным зондированием носослезного протока со стороны нижнего носового хода. Варианты реканализации отличаются как способами разрушения препятствий (механическое выскабливание, электрокаустика, лазеры), так и методами поддержания проходимости по слезным путям – их временное или постоянное дренирование трубками, нитями из различных материалов, для чего сконструированы разнообразные инструменты и проводники [14,15,22,330,41,59,60,93,120].

Способы проведения устройств к месту сужения слезоотводящей системы могут быть разделены на открытые и закрытые. Очевидно, что последние представляются более щадящими, так как не предполагают наружного разреза. В свою очередь, закрытые способы дренирования тоже заметно отличаются друг от друга. В одних случаях набор для проведения дренажа подобен «нитке с иголкой», в других трубка одевается «как чулок» на зонд, с которого после проведения через место сужения снимается, а трубка экспонируется в качестве стента на определенное время [140]. Предложены и другие варианты соединения направляющих и стента – припаивание, пришивание, привязывание [34]. К сожалению, все варианты оказались или трудоемкими, или дорогостоящими, а зачастую неэффективными и ненадежными. Так широко известный лакримальный набор Ритленга, выпускаемый фирмой FCI (Франция), состоящий из силиконовой трубки и полипропиленовых направляющих, концы которых впаяны в просвет трубки-дренажа, не только дорог и сложен в промышленном изготовлении, но и имеет недостаток, проявляющийся тем, что при проведении стента через места сопротивления движению силиконовая трубка может преждевременно отделиться от проводника и

дальнейшее использование лакримального набора становится невозможным или затруднительным [44].

Способы типа «игла-нить» плохи тем, что вставленный в ушко дренаж ограничен по толщине размерами отверстия, которое всегда значительно меньше толщины зонда, и в функциональном плане такое дренирование также редко бывает эффективным [93].

Многими авторами замечено, что попытки реканализации слезоотводящих путей значительно уступают по эффективности операциям дакриоцисториностомии. В части случаев они не обеспечивают стойкого результата из-за неустранения причин, приведших к стенозу и облитерации просвета слезных путей (в значительной части случаев риногенного характера), в другой части случаев – из-за нарушения механизма слезопроведения в самих слезных путях [20]. F.Incarbone, изучив преимущества и недостатки трансканаликулярного доступа к месту обструкции слезоотводящих путей, свидетельствует о том, что успех его более очевиден при канальцевой непроходимости (83,46%). В случае же дистального стеноза получить стойкий положительный результат весьма проблематично (17,1%) [139].

Применение при дакриоцистите операции экстирпации слезного мешка, предложенного еще в 1868 году R.Berlin, в настоящее время ограничивается узкими показаниями, такими как анофтальм или клинически выраженный роговично-конъюнктивальный ксероз. В других случаях эта операция приводит к стойкому, трудно устраняемому слезотечению [35, 53, 129, 130].

Таким образом, в настоящее время основным методом хирургического лечения дакриоцистита продолжает оставаться пластическая операция дакриоцисториностомии.

Во всех своих вариациях эта операция представляет собой довольно сложное орбитально-назальное вмешательство с высокой степенью травматичности, что актуализирует проблему ее анестезии. Нет единого

мнения о предпочтительности того или иного вида анестезиологического пособия при выполнении дакриоцисториностомии. Мнение о том, что методом выбора является общая анестезия с обеспечением надежной проходимости дыхательных путей и защиты их от аспирации не является единственным и бесспорным [6]. Дискутабельным является и утверждение, что у пациентов с тяжелой сопутствующей патологией общая анестезия является предпочтительной [31]. Сравнение общей и местной анестезии в ходе наружной ДЦР оказалось, по мнению ряда авторов, в пользу корректно выполненного местного обезболивания, так как наркоз сопровождается большим риском кровотечения и других, специфических для общей анестезии, осложнений [153]. Подавляющее большинство хирургов-дакриологов проводят операции на слезном мешке под местной инфильтрационной анестезией, сочетая ее с анемизацией и терминальной анестезией слизистой оболочки носа, однако следует заметить, что среди приверженцев местных видов обезболивания также нет единой технологии его осуществления [62,76,80,126]. Есть также предложения комбинировать эндотрахеальный наркоз с местной анестезией, поскольку полость носа является мощной рефлексогенной зоной, что делает использование только местной анестезии для обеспечения обширных хирургических вмешательств недостаточным и требующим усиления анальгетического компонента обезболивания [25].

Примиряя позиции сторонников различной тактики анестезии в ходе дакриоцисториностомии, часть хирургов предпочитает проводить операцию под местной анестезией взрослым и под эндотрахеальным наркозом детям [66].

Симультанная операция, требующая фиксированного положения больного в течение длительного времени, также невозможна только под терминальной анестезией [114]. Ясно, что для обеспечения подобного вида обезболивания необходим высококвалифицированный специалист анестезиолог, имеющий навыки работы в области ЛОР-органов. Для

уменьшения травматичности симультанных операций необходимо использовать технологии, позволяющие наносить минимальные повреждения тканей [61, 64, 63].

Терминальная анестезия структур полости носа и слезного мешка в целом предпочтительна в случаях оперативного вмешательства только на слезном мешке и при неосложненных формах дакриоцистита, поскольку минимизируется кровоточивость слизистой оболочки полости носа [64 90,119,155]. Если речь идет о ребенке, симультанной операции и необходимости неподвижного положения больного, предпочтение следует отдать общему обезболиванию.

Все существующие операции создания нового пути оттока слезы из слезного мешка в полость носа в обход слезно-носового канала можно разделить на три основные группы по способу хирургического доступа к слезному мешку: наружный, эндоназальный и трансканаликулярный. Последний выгодно отличается простотой образования соустья при помощи различных типов лазера и быстрым исполнением [3, 9, 42, 150]. Однако высокая температура при карбонизации и абляции тканей, особенно, если учесть, что целью является создание дакриориностомы достаточных для нормального функционирования размеров, повышает степень операционной травмы и способствует возникновению рецидивов, требует повторных вмешательств [84, 151]. Ситуации, когда выполненная по лазерной методике операция (в том числе с полученной в исходе функционирующей риностомой) не может обеспечить эффективного дренирования слезного мешка и, следовательно, обеспечить условия для полного выздоровления, требуют комбинации ее с проверенными временем и имеющими более высокие показатели эффективности операциями. Так при применении гольмиевого лазера, отличающегося более щадящим температурным действием на ткани, отмечены трудности при создании соустья адекватного размера, что потребовало для

расширения дакриостомы использования микроинструментария под эндоскопическим контролем [23].

Эндоназальная дакриоцисториностомия. В основе операции лежит принцип, который заключается в широкой резекции носовой стенки слезного мешка на всем протяжении и в создании постоянного соустья мешка с носом, что достигается путем удаления части слизистой оболочки носа и костей слезной ямки [159]. В процессе разработки эндоназальной дакриоцисториностомии были предложены многие варианты подхода к слезному мешку: способы выкраивания лоскута из слизистой оболочки полости носа, способы образования костного окна, удаления медиальной стенки слезного мешка и т.д. [27, 77, 106, 122, 141]. Операция бокового соустья по West в модификации Ф.С.Бокштейна получила широкое распространение в России среди оториноларингологов, но хирургами - офтальмологами она до недавнего времени не выполнялась.

В.Г.Белоглазов произвел более 3000 эндоназальных операций при дакриоцистите и, на основании своего опыта, конкретизировал показания и противопоказания к эндоназальным дакриоцисториностомиям. Наибольшие проблемы при этом виде доступа к слезному мешку представляют посттравматические дакриоциститы и иные ситуации, при которых имеются значительные анатомо-топографические изменения слезоотводящих и носовых костных и мягкотканых структур [18, 21, 53, 111, 137].

В процессе поиска решения данной проблемы была разработана и продолжает изучаться операция с доступом к слезному мешку эндоназально, через край грушевидного отверстия [24, 87]. Однако из-за большой травматизации тканей, по сравнению с хоть и несколько более трудоемкой базовой методикой West, трансапертурный эндоназальный метод распространения не получил.

Внутриносовые эндохирургические и микрохирургические методы лечения дакриоцистита являются дальнейшим развитием операции по

West. В России эндоскопическая ринохирургия получила развитие с начала 90-х годов XX века [1, 39, 51, 75, 90].

Внедрение эндомикроскопической техники в хирургию слезного мешка создало условия для новых усовершенствований операции (применение более деликатных инструментов для проведения разрезов мягких тканей, костной перфорации и создания соустья) [25, 64, 88, 90, 138].

Достаточно сложной проблемой при эндоназальных вмешательствах является образование корок и спаек в зоне проводимой операции [66]. Применение эндоскопических методов послеоперационного контроля с соответствующими туалетом раневой поверхности и лечением способно устранить и эти неблагоприятные последствия.

Наружная дакриоцисториностомия. Это метод, который всегда останется в практике дакриологии. Он частично вытесняется эндоназальным методом, но такие положительные качества, как широкий обзор операционного поля, выбор манипуляций на костях и слезном мешке, наложение анастомоза между слизистыми делают его предпочтительным в целом ряде случаев, даже, несмотря на кожный рубец [57].

Офтальмохирурги, осваивая эндоназальные методы операций на слезном мешке, продолжают эффективно совершенствовать являющуюся “золотым стандартом” дакриологии операцию, разработанную и модифицированную в начале XX века E.Toti, L.Dupui-Dutemps, J.Bourquet, J.Ohm и А.А.Тауми, предполагающую разрез мягких тканей у внутреннего угла глазной щели над слезным мешком, формирования костного отверстия между передним и задним слезными гребешками и соединением слизистых оболочек носа и слезного мешка [113, 134, 142, 148, 156].

Признавая хорошую результативность наружной дакриоцисториностомии (86-92%), многие авторы, чаще ринологи, приводят следующие ее недостатки: трудоемкость для хирурга,

травматичность для пациента, высокая вероятность значительного кровотечения, противопоказания при ряде общесоматических и глазных заболеваний и, наконец, косметическую неудовлетворительность – грубый, часто в виде «травматического эпикантуса», рубец кожи лица у внутреннего угла глаза [20, 25, 66, 109].

Все этапы операции анализировались и модифицировались [13, 49, 81, 104, 135]. Так кожный разрез во избежание грубого рубцевания принято проводить сразу до кости. Большинство авторов рекомендует начинать разрез на уровне или ниже внутренней связки век, при этом форма его должна быть линейной, а не дугообразной, длина - не более 15-18 мм. [109, 126]. М.Г.Катаев обратил внимание на то, что рубец типа «эпикантального» образуется при пересечении границы между пластичной тонкой кожей века и толстой кожей носо-щечной области, обладающей высокой эластичностью. Высокой косметичностью обладает горизонтальный разрез, выполненный практически субцилиарно и продленный к спинке носа [57]. Усовершенствованный (ломаный) разрез кожи, обеспечивающий бережное натяжение тканей во время оперативного вмешательства и лучшее раскрытие раны, предложен В.Б.Лищенко и Г.Е.Венгер[74].

Желание сделать наружную дакриоцисториностомию менее травматичной привело, в частности, к созданию В.В.Волковым и М.Ю.Султановым щадящей методики образования костного отверстия трепанофрезой с наружным диаметром головки 10 мм. В сравнении с классической операцией, костное окно оказывается уменьшенным за счет сохранения кости в верхнемедиальных отделах. В созданную риностому с целью профилактики заращения соустья помещается вкладыш-фиксатор, позволяющий не проводить сшивания лоскутов слизистых оболочек носа и слезного мешка. Операция имеет хорошие косметические результаты и высокую эффективность [8, 35].

Анализ данных литературы свидетельствует о том, что, несмотря на то, что дакриоцисториностомия имеет множество модификаций, остается актуальным поиск усовершенствований этой операции с целью уменьшения ее травматичности, повышения эффективности и эстетичности за счет применения современных медицинских диагностических и хирургических технологий.

1.4. История радиоволновой хирургии. Первый опыт применения в дакриологии

Одним из наиболее эффективных методов, применяемых при оперативных вмешательствах, является способ радиоволнового воздействия.

Развитие и совершенствование медицинской помощи населению требует внедрения новых перспективных методов лечения, предполагающих их высокую эффективность и безопасность, минимальную травматичность, социальную привлекательность и низкую себестоимость. Радиохирургия – современная электрохирургия, интерес к которой во многих областях медицины в последние годы значительно возрос, отвечает всем этим требованиям.

Начало применению высокочастотной электрической энергии в медицине положил в 1891 году французский физиолог D`Arsonval. Он обнаружил, что ток более 10000 Гц проходит через тело человека, не вызывая боли и мышечных сокращений.

Американский инженер Lee de Forest, автор многих изобретений в области радиотехники и звукового кино, в 1907 году создал триодный электровакуумный прибор, который в генераторной цепи позволял вырабатывать полностью выпрямленную волну, способную разрезать и коагулировать.

Основоположник нейрохирургии, американец Harvey Cushing в 1930 году впервые использовал электронож в операционной.

В 1967 году I.Ellman (США), будучи не только дантистом, но и инженером-электронщиком, разработал для операций на нежной десневой ткани электрохирургический прибор, который вырабатывал частоту 3,8-4,0 МГц, позволявшую производить разрезы тканей с наивысшей точностью и наименьшим разрушением. При помощи кремниево-диодных выпрямителей д-р Эллман изменял форму генерированной волны, что приводило к усилению или ослаблению коагуляции при проведении разрезов. В 1973 году на первый радиохирургический прибор был получен патент. В 1978 году в эксперименте было выявлено, что после разреза волной с частотой 3,8 МГц ткани очень быстро заживают [144].

В 1980 году прибор, изобретенный д-ром Эллманом, стали широко использовать в ветеринарной хирургии, в том числе в ветеринарной офтальмологии, для разреза и коагуляции в ходе операций на животных. В том же году высокочастотная низкотемпературная радиоволновая технология фирмы Ellman начала использоваться в дерматологии, затем в пластической хирургии, акушерстве и гинекологии, общей хирургии, оториноларингологии, а с середины 90-х – в офтальмологии. Начало XXI века – период проникновения радиохирургии в сферы медицины, требующие высочайшей точности: нейрохирургию, эндохирургию, операции на сетчатке [38].

Радиохирургия - бесконтактный метод разреза мягких тканей радиоволнами высокой частоты. Рассекающий эффект в этом случае достигается не за счет механического давления, а за счет тепла при сопротивлении тканей в момент проникновения в них высокочастотных волн. Благодаря этому клетки, встречающиеся на пути волн, подвергаются испарению. Рассекаемая ткань раздвигается в стороны и не подвергается термическому воздействию. В зависимости от сочетания ряда факторов: мощности воздействия, вида тока, размера рабочей части активного

электрода возможны: разрезание, коагуляция, фульгурация. Если сравнивать его с лазером, то последний дает излучение, которое вызывает и ожог, и некроз тканей. Лазерный луч работает при температуре 300-400 градусов, а радиоволна делает то же самое в среднем при 85 градусах. Поэтому ткани после такой операции быстро регенерируют, что сокращает и период реабилитации больного [68, 146].

Использование радиохирургии открывает новые возможности, оказывая благоприятное воздействие на местный иммунитет, иммунные реакции и на общие иммунологические показатели [47]. Результаты морфологических исследований подтвердили способность электромагнитных волн задерживать развитие пролиферативных изменений в зоне воздействия. Очевидно, что профилактика избыточного рубцевания связана с биофизическим эффектом электромагнитных волн, вызывающих испарение ткани в момент ее рассечения. Это, вероятно, исключает накопление клеточного детрита, уменьшает интенсивность сосудистых и воспалительных реакций, которые повышают интенсивность пролиферативной активности [48]. Клинические наблюдения показывают лучшее рубцевание по сравнению с другими методами [67, 71, 98, 100]. Качество препаратов, полученных радиохирургическим методом, соответствует качеству препаратов, полученных при помощи скальпеля, в отношении отсутствия термических и механических артефактов, а по другим показателям превышают последние. Радиохирургия сочетает в себе преимущества скальпеля в том, что касается гистопатологических изменений на краях препарата, и преимущества электрохирургии в том, что касается гемостаза и быстроты выполнения манипуляций [78, 131, 144]. При этом гистологическое исследование показало, что при радиоволновом методе механическое и боковое термическое поражение ткани в операционной ране во много раз меньше, чем при электрокоагуляции. Постоянство коагуляционного эффекта и строгая поверхностная ограниченность воздействия радиоволны с отсутствием

переходных зон обеспечивает малую инвазивность и высокую точность, то есть прецизионность этого метода, и вследствие этого лучшее течение раневого процесса и заживление операционной раны [50,73].

Основными достоинствами радиоволновой хирургии, подтвержденными клиническими и морфогистологическими исследованиями многих авторов, являются: уменьшение кровопотери, при этом гемостаз не сочетается с глубокой коагуляцией и некрозом подлежащих тканей, обезболивающий эффект, обусловленный коагуляцией нервных окончаний, снижение всасывающей способности раневой поверхности и уменьшение истечения в рану тканевой жидкости, Механическая и термическая травма тканей и органов при применении «радионожа» минимальна и не сравнима по своему малому повреждающему эффекту с действием других средств для рассечения [32,70,146].

Радиохирургия обеспечивает разрез любой конфигурации без коагуляции и приложения к нему заметного мануального усилия независимо от тургора кожи и тканей, наличия складок и анатомической локализации, не вызывает ожогов ткани в процессе рассечения при соприкосновении электрода с металлическими инструментами.

Разрезы на коже заживают без тенденции к формированию келоидного рубца с высоким косметическим эффектом [40, 154].

Все перечисленные достоинства радиоволновой хирургии обеспечили ее широкое применение в медицинской практике, в т.ч. тех ее областях, где требуется качественное заживление операционных разрезов с преобладанием эпителизации над грануляцией, а также высокая эстетичность послеоперационного рубцевания [48, 69, 72, 149, 152, 157]. Началом применения радиохирургии в лечении непроходимости экскреторной системы слезных путей и дакриоцистита следует считать работы R.M.Javate, применившего кроме прибора «Сургитрон™» в качестве источника радиоволновой энергии с набором электродов

собственной конструкции, кюретку, перфоратор Керрисона, элеватор Фреера и эндоскоп Шторца. Он отметил значительно меньшие кровотечение и операционную травму при замене хирургического скальпеля «радионожом». При работе лазером наблюдается обугливание средней степени, в то время как при использовании радиохирургического прибора «Сургитрон™» происходит прекрасное заживление ткани без некроза и обугливания. При сравнительной оценки коэффициент эффективности эндоскопической лазерной ДЦР был определен R.M.Javate как 66%, наружной – 94%, что статистически не отличалось от коэффициента эффективности эндоскопической радиохирургической ДЦР (90%) [138].

В отечественной дакриологии, а именно при эндоназальном доступе к слезному мешку, радиохирургический прибор «Сургитрон™», дополнив его шейверной системой и аргоноплазменным коагулятором, начал применять В.Н.Красножен [64]. В клинике офтальмологического профиля эндоназальные операции на слезном мешке с использованием радиохирургии впервые выполнены В.А.Ободовым [107].

При очевидных достоинствах радиоволновой хирургии при выполнении операций по поводу дакриоцистита метод этот не получил достаточного изучения и распространения. Офтальмологические клиники, за редким исключением, по настоящее время исповедуют приверженность лишь наружному доступу к слезному мешку и ведут научный поиск в далеких от применения радиохирургии направлениях.

ГЛАВА 2.

Материал и методы клинического исследования

2.1. Клиническая характеристика больных

Основу клинического анализа составили данные наблюдения за больными с различными формами дакриоцистита (всего 120 случаев), которые в период с 2002 по 2008 гг. находились на лечении в Чебоксарском филиале МНТК «Микрохирургия глаза» и в городском ринологическом центре города Казани.

У всех пациентов по результатам разнопланового обследования было диагностировано хроническое воспаление слезного мешка и слезно-носового протока, требующее хирургического лечения. По степени клинических проявлений больные распределились следующим образом: катаральный дакриоцистит был диагностирован у 18 (15%) больных, гнойный дакриоцистит – у 99 (82,5%) больных. У 3 (2,5%) больных был диагностирован и подтвержден в ходе операции сухой стенозирующий дакриоцистит. Двухсторонний дакриоцистит был обнаружен у 5 пациентов. Осложнения в виде водянки, эмпиемы или флегмоны слезного мешка отмечены в общей сложности у 48 (40%) пациентов. Наружный свищ слезного мешка образовался у 7, а внутренний у 5 больных осложненными формами дакриоцистита. Нозологическая структура принимавших участие в исследовании пациентов более детально изложена в таблице 1.

Таблица 1

Нозологическая структура исследования

Хронический дакриоцистит	Кол-во
Катаральный	4
Катаральный эктатический	14
Гнойный неосложненный	37
Сухой стенозирующий	3
Гидропс	5
Гнойный осложненный	57
Всего	**120**
В т.ч.: - осложненный эмпиемой слёзного мешка	31
- осложненный флегмоной слёзного мешка	8
- осложненный наружным свищом слезного мешка	7
- осложненный внутренним свищом слёзного мешка	9
- рецидив после наружной дакриоцисториностомии	3
- рецидив после эндоназальной дакриоцистостомии	4
- двухсторонний	5
- травматический	6

Наибольшее количество пациентов составляли женщины в возрасте от 31 до 50 лет. Возрастные колебания в группах исследования были в пределах от 14 до 85 лет. Распределение больных по возрасту и полу представлено в таблице 2.

Таблица 2

Возрастно-половой состав больных

Пол	Возраст						
	до 20	21-30	31-40	41-50	51-60	старше 60	всего
мужской	2	5	6	14	5	4	36 (30%)
женский	4	12	16	35	11	6	84 (70%)
итого	6 (5%)	17 (14,7%)	22 (18,33%)	49 (40,84%)	16 (13,33%)	10 (8,33%)	120 (100%)

Анализ жалоб больных, представленных в таблице 3, показал, что основным побудительным мотивом их обращения к врачу являлось упорное слезотечение, а также гнойное отделяемое и припухлость у внутреннего угла глаза. Это объясняет тот факт, что, несмотря на то, что лечение дакриоцистита проводится как в оториноларингологических, так и офтальмологических клиниках, подавляющее большинство пациентов обращается за помощью к офтальмологу.

Таблица 3

Жалобы больных дакриоциститом

Жалобы	Частота
Слезотечение	120 (100%)
Гноетечение	94 (78,3%)
Припухлость у внутреннего угла глаза	64 (53,3%)
Покраснение глаза	21 (17,5%)
Затруднение носового дыхания	19 (15,8%)
Чувство инородного тела в глазу	14 (11,7%)
Боли в области внутреннего угла глаза	12 (10%)
Покраснение кожи у внутреннего угла глаза	10 (8,3%)
Снижение зрения	10 (8,3%)
Зуд	7 (5,8%)

Длительность заболевания варьировала от нескольких месяцев до 5 лет и более (табл.4). 7 пациентов имели рецидив заболевания после дакриоцисториностомии, проведенной ранее наружным и эндоназальным доступом (3 и 4 пациента соответственно), при этом срок возникновения рецидивов не превышал 1 года.

Таблица 4

Распределение пациентов по длительности заболевания

Длительность заболевания	Количество больных
до 1 года	27 (22,5%)
от 1 года до 3 лет	55 (45,8%)
свыше 3 лет	38 (32,7%)

Большинство больных не смогли назвать возможную, на их взгляд, причину заболевания, часть указывала на перенесенные ранее болезни носа и околоносовых пазух, частые простуды, травмы (табл.5).

Таблица 5

Причины, с которыми пациенты связывали начало заболевания

Заболевания носа и околоносовых пазух	28 (23,3%)
Частые простудные заболевания	25 (20,8%)
Травмы	11 (9,2%)
Недолеченый дакриоцистит новорожденных	4 (3,3%)
Профессиональные вредности	7 (5,8%)
Другие заболевания	5 (4,2%)
Нет предполагаемой причины	40 (33,4%)

Все пациенты были разделены на четыре группы – две основные и две контрольные. При этом клинический материал во всех группах был сопоставим по нозологическим, возрастным, половым характеристикам в силу своей однородности. Поэтому анализ результатов хирургического лечения в четырех группах исследования представляется объективным.

В первую основную группу вошли пациенты, прооперированные с 2005 по 2008 годы как в Чебоксарском филиале МНТК «Микрохирургия глаза», так и в городском ринологическом центре г. Казани методом эндоназальной радиохирургической дакриоцисториностомии, всего 30 операций. Вторую основную группу той же численности составили пациенты, прооперированные в Чебоксарском филиале МНТК «Микрохирургия глаза» в 2006-2008 гг. методом наружной дакриоцисториностомии также с использованием в ходе операции радиоволновой энергии.

Группы контроля состояли из пациентов (в каждой – по 30 операций), которым дакриоцисториностомия была проведена теми же, что

и в основных группах доступами, но по общепринятой технологии, при которой все разрезы производились механическим режущим инструментом (скальпель, ножницы, серповидный нож, выкусыватель и т.п.).

Средний возраст в группах пациентов, как основной, так и контрольной, которым была произведена эндоназальная операция отдичался от двух других в меньшую сторону в связи с проблемами эстетического свойства, но при этом мы следили за тем, чтобы клинический материал в сопоставляемых группах оставался однородным по возрасту и другим исходным характеристикам.

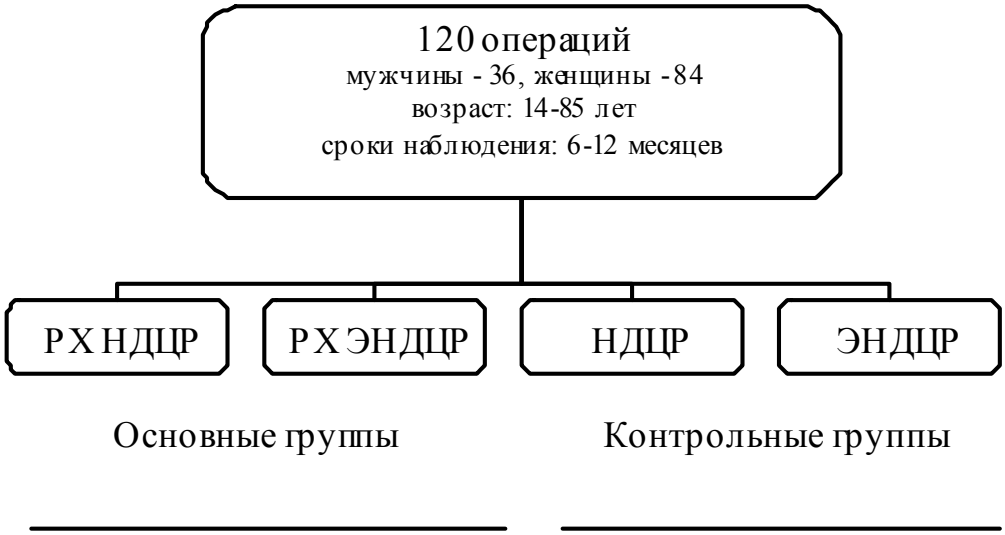

РХ НДЦР – наружная дакриоцисториностомия с применением радиохирургии

РХ ЭНДЦР – эндоназальная дакриоцисториностомия с применением радиохирургии

НДЦР – наружная дакриоцисториностомия по стандартной технологии

ЭНДЦР – эндоназальная дакриоцисториностомия по стандартной технологии

Под стандартной технологией наружной дакриоцисториностомии понималась операция по методу Dupuy-Dutemps, принятой на протяжении последних 10 лет в Чебоксарском филиале ФГУ МНТК «Микрохирургия глаза», во второй контрольной группе выполнялась операция бокового соустья по West в модификации Ф.С.Бокштейна, наиболее распространенная в практике оториноларингологических клиник.

2.2. Методы диагностики

Диагностика дакриоцистита в типичных случаях и наличии четкой клинической картины особых трудностей не представляет. Однако в случаях осложненного воспаления слезного мешка, а также сочетанного с патологией окружающих органов и тканей следует проводить дифференциальную диагностику, исключающую ошибочную тактику лечения.

Стандартное обследование пациента с эпифорой включает **сбор жалоб, анамнеза заболевания.** При наличии триады наиболее часто упоминаемых больными симптомов: слезотечение, гнойное отделяемое, припухлость у внутреннего угла глаза диагноз дакриоцистита почти не вызывает сомнений. **При наружном осмотре и прицельной биомикроскопии** обращается внимание на наличие гиперемии век, конъюнктивы, состояние кожи в зоне проекции слезного мешка (мацерация, следы свищей, рубцы, изменение цвета), размеры, форму слезной точки и наличие в ее просвете слизи или гноя, слезный мениск, содержимое конъюнктивальной полости, состояние глазной поверхности.

Для **выяснения степени дисбаланса слезной системы** даже в случаях вероятного дакриоцистита целесообразно проведение пробы Ширмера.

Цветные пробы, слезноносовая для тестирования всего слезоотводящего тракта, слезовсасывающая и проба рефлюкса характеризующие функцию слезных канальцев и позволяющие прогнозировать исход дакриоцисториностомии, также весьма полезны. Важен тот факт, что проведение функциональных проб не предполагает какой-либо травмы чувствительного к инструментальной инвазии горизонтального отдела слезоотводящей системы.

Еще большее значение тестирование слезопродукции и слезоотведения имеет на этапах послеоперационного обследования пациентов и дает полное представление о восстановлении баланса всей слезной системы.

Тест Ширмера проводился при помощи тестовых полосок фирм “Alcon” или “Boush&Lomb” шириной 5 мм и длиной 35 мм. Полоска перегибалась на расстоянии 5 мм от края и загибалась под углом 45˚. Короткий конец полоски закладывался за нижнее веко на границе наружной и средней третей его края. Пациента просили прикрыть глаза, разрешая при необходимости моргать. Через 5 минут полоску извлекали и, начиная от изгиба, измеряли длину увлажненной части длинного конца полоски. Для вычисления суммарной, базисной и рефлекторной слезопродукции тест Ширмера проводился в двух своих вариациях, с применением местного анестетика, исключающего образование рефлекторной слезы, и без него.

Носовую пробу проводили с использованием 1% раствора флуоресцеина натрия, который после инстилляции 1-2 капель в конъюнктивальную полость через определенное время должен был при нормальном слезоотведении быть обнаружен в полости носа.

Слезовсасывающая проба и проба рефлюкса проводились с использованием 3% раствора колларгола. После инстилляции 1-2 его капель в конъюнктивальную полость наблюдали за временем обесцвечивания глазного яблока, обратным выдавливанием красителя из слезной точки при моргании и выделении большей или меньшей порции окрашенной жидкости при надавливании на область слезного мешка.

Оценку баланса слезной системы проводили по формуле С.М.Аскеровой (2005): КБ = КСП – КСО, в которой КБ – коэффициент баланса продукции и оттока слезной жидкости. КСП – коэффициент слезопродукции и равен m/15, т.е. отношению определенной у данного пациента при пробе Ширмера (m) к нормальной (15 мм). КСО –

коэффициент слезооттока, равный 5/t, т.е. отношению нормального времени поступления слезы в нос (5 мин) к определенному в ходе носовой пробы у обследуемого [7].

Диагностическое промывание слезоотводящих путей на дооперационном этапе целесообразно как метод дифференциальной диагностики при отрицательной пробе рефлюкса, подозрении на многоуровневую непроходимость слезоотводящего тракта и как оценка сохранения пассивного слезоотведения при отсутствии активного. В послеоперационном периоде промывание слезоотводящих путей помимо лечебного остается и диагностическим. Оценка результативности проведенного лечения базировалась на том, насколько легко и беспрепятственно жидкость из шприца при промывании проходила в полость носа. Техника промывания включала предварительную эпибульбарную анестезию 0,5% раствором дикаина, расширение слезных точек коническими зондами, поочередное введение в слезные канальцы прямой или изогнутой канюли, насаженной на шприц, заполненный физиологическим раствором или раствором антисептического средства.

Беспрепятственное продвижение канюли до кости являлось хорошим прогностическим признаком при планировании дакриоцисториностомии. В противном случае прибегали к зондированию.

Зондирование слезных канальцев производилось по стандартной методике цилиндрическим зондом Боумена №1-2 с целью определения уровня стриктур в случаях сочетанной канальцевой непроходимости с дакриоциститом, например при гидропсе, и решения вопроса о возможности ее устранения в ходе дакриоцисториностомии. Зондирование слезно-носового протока не применялось в виду его небезопасности и низкой информативности.

Для получения максимальной и достоверной информации в ходе предоперационной диагностики о взаимоотношениях внутриносовых структур со слезным мешком и слезно-носовым каналом, особенностях

анатомического строения вовлеченных в патологический процесс структур использовалась **компьютерная томография** (рис1а,б). Она позволила детально планировать предстоящую операцию: выбрать место наиболее тесного предлежания слезного мешка к латеральной стенке полости носа, зону, в которой кости, образующие слезную ямку, наиболее тонки. Выявленные при компьютерной томографии заболевания полости носа и околоносовых пазух, сопутствующие дакриоциститу являлись если не первопричиной воспаления слезного мешка, то фактором, осложняющим его и требующим одномоментного или этапного лечения.

Компьютерная томография – это особый вид рентгенологического исследования, который проводится посредством непрямого измерения ослабления, или затухания, рентгеновских лучей из различных положений, определяемых вокруг обследуемого пациента. Большинство КТ-сканеров работают по принципу постоянного вращения веерообразным расхождением лучей. При этом рентгеновская трубка и детектор жестко спарены, а их ротационные движения вокруг сканируемой области происходят одновременно с испусканием и улавливанием рентгеновского излучения. Таким образом, рентгеновские лучи, проходя через пациента, доходят до детекторов, расположенных на противоположной стороне.

При традиционной КТ получают серии последовательных одинаково пространственно расположенных изображений.

В работе использованы данные спиральных компьютерных томографов «Simens», «General Electric», «Toshiba» с высокой разрешающей способностью.

При спиральной КТ с однорядным и многорядным расположением детекторов сбор данных происходит постоянно во время продвижения стола внутрь гентри. Рентгеновская трубка при этом описывает винтовую траекторию вокруг пациента. Продвижение стола скоординировано со временем, необходимым для оборота трубки на 360˚ (шаг спирали) – сбор данных продолжается непрерывно в полном объеме. Компьютерная

томография с многорядным расположением детекторов относятся к самому последнему поколению сканеров. Напротив рентгеновской трубки располагается не один, а несколько детекторов. Это дает возможность значительно укоротить время исследования и улучшить контрастное разрешение, что позволяет четко визуализировать слезный мешок и слезно-носовой проток, как в их костном ложе, так и окружении мягкотканых и содержащих жидкости структур. Качественные, в том числе трехмерные изображения зоны предстоящей операции значительно облегчают ориентацию хирурга как в ходе диагностической эндоскопии полости носа, так и самой операции (рис.2).

Еще одно важное преимущество спирального метода – возможность выявить патологическое образование меньшего размера, чем толщина среза, что при наложении сечений и объемной реконструкции зоны предстоящей операции, позволяло воссоздать достаточно полную ее картину.

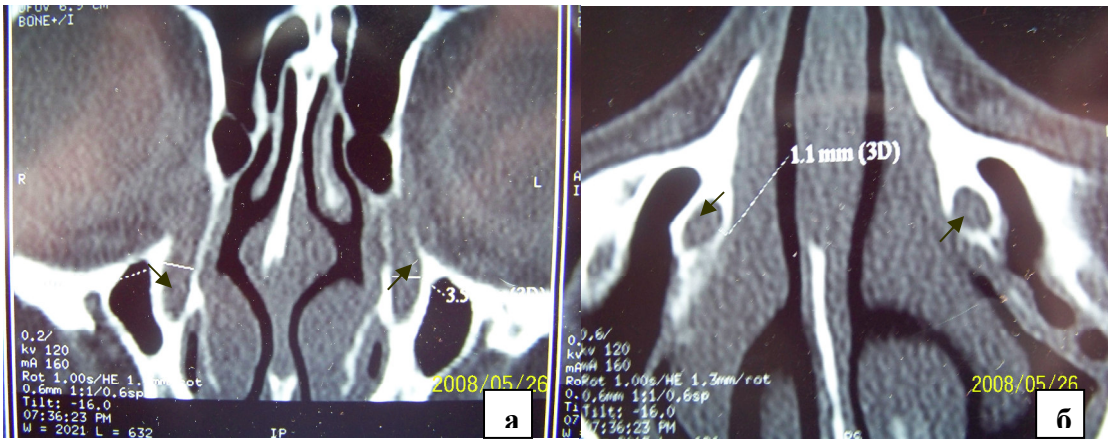

Рис. 1а,б. Компьютерная томограмма области слезного мешка (отмечены стрелками) больной Г. (а - коронарная и б - аксиальная проекции)

Сканирование при проведении компьютерной томографии в коронарной проекции осуществлялось шагом 2 мм от преддверия носа до переднего конца средней носовой раковины, далее до клиновидной пазухи с шагом 5 мм. В аксиальной проекции сканирование выполняется с шагом

5 мм от уровня верхнего отдела лобных пазух книзу до твердого неба. Параметры проведения КТ: центр окна +600 HU, спектр окна 4000 HU.

Контрастные вещества при выполнении КТ не применялись, поскольку контрастирование не столько повышало информативность исследования, насколько усложняло и увеличивало его затратность.

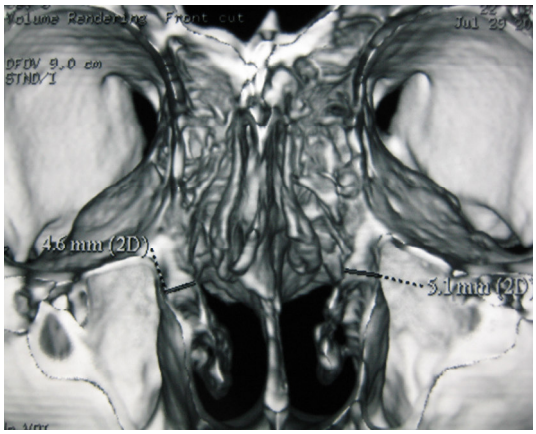

Рис. 2. Объемное изображение костных структур лицевого черепа, полученное при компьютерной томографии (отмечен и измерен просвет слезно-носового канала)

В ходе подготовки пациентов к дакриоцисториностомии исследование зоны предстоящей операции со стороны полости носа является обязательным. Однако часто используемая в ЛОР-практике передняя и средняя риноскопия представляется травматичной и болезненной по сравнению с намного более щадящей и позволяющей детально изучить внутриносовые структуры **эндоскопии полости носа** (рис.3 а,б).

Эндоскопическая диагностика была направлена на выявление на латеральной стенке полости носа анатомических вариантов и других предрасполагающих факторов, которые могут быть причиной острых и хронических воспалительных заболеваний, которые в свою очередь тоже могут быть причиной, следствием, фактором, осложняющим течение

дакриоцистита и выполнение манипуляций на слезоотводящих и смежных с ними структурах.

При эндориноскопическом исследовании ставились следующие задачи: выбрать наиболее предпочтительный доступ для создания анастомоза (наружный или эндоназальный), учитывая состояние слизистой оболочки носа, наличие сопутствующих заболеваний и аномалий, препятствующих выполнению манипуляций в среднем носовом ходе, выявить особенности подхода к зоне операции, сопоставить эндоскопическую картину с данными, полученными при томографическом исследовании, оценить возможность проведения одномоментной или этапной санации слезоотводящей системы и внутриносовых образований.

Для проведения эндоскопического исследования полости носа применялось оборудование фирм «Olympus» и «Элепс» включающее видеостойку с камерой и монитором, осветитель, набор ригидных эндоскопов диаметром 2,7 и 4,0 мм с углом обзора 0˚, 30˚ и 70˚, фиброэндоскоп ENF TYPE XP («Olympus») диаметром 2,2 мм, изгибы которого позволяют более полно визуализировать участки, труднодоступные для жесткого эндоскопа.

Процедура выполнялась в положении больного «лежа на спине» под местной аэрозольной анестезией 10% раствором лидокаина и анемизацией слизистой полости носа 0,1% раствором нафтизина. После эндоскопии нижнего носового хода и нижней носовой раковины, в ходе которой выявлялось состояние устья слезно-носового протока и наличие гипертрофии нижней турбины, поле зрения эндоскопа переводилось в область переднего конца средней носовой раковины. Обращалось внимание, прежде всего на зону проекции слезного мешка на латеральную стенку носа, удобство подвода сюда инструментов, наличие деформаций носовой перегородки, полипозных разрастаний и иных патологических образований и состояний, препятствующих осуществлению того или иного доступа.

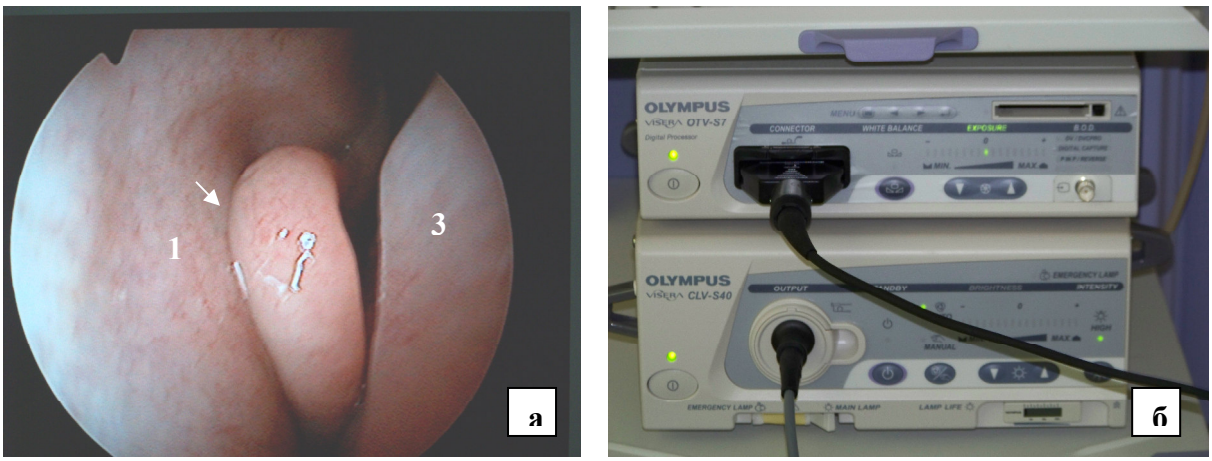

Рис.3 а,б. а - эндоскопическая картина полости носа: стрелкой указан средний носовой ход (1 - зона проекции слезного мешка на латеральную стенку правой половины носа 2 - средняя носовая раковина 3 - перегородка носа) б – видеоэндоскопическое оборудование фирмы «Olympus», с помощью которого получено данное фотоизображение

Существенным дополнением к эндориноскопии являлась **диагностическая диафаноскопия слезного мешка** (рис.4), которая осуществлялась посредством использования осветителя и ретинального световода «Alcon», который после инстилляции 0,5% раствора дикаина в конъюнктивальный мешок и предварительной дилатации горизонтального колена слезоотводящих путей вводился в нижний или верхний слезный каналец и продвигался до соприкосновения с костью.

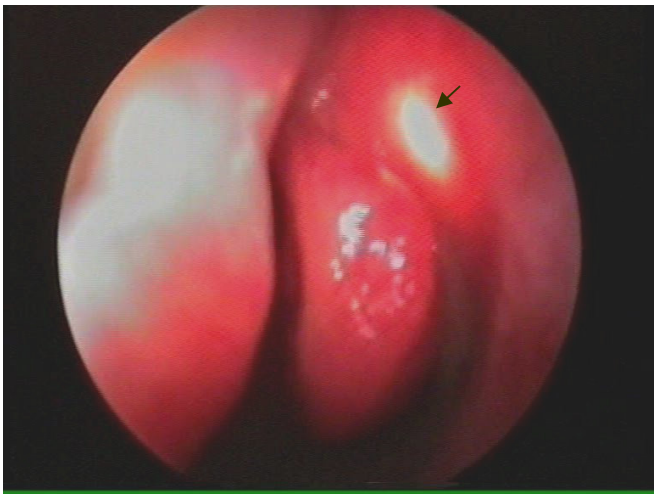

Рис. 4. Диафаноскопия слезного мешка. По движению дискретного пятна (указано стрелкой) определяются размеры слезного мешка и зона его тесного предлежания к латеральной стенке полости носа

При этом через эндоскоп на латеральной стенке полости носа наблюдалось дискретное пятно, передвигавшееся при свободном скольжении световода по внутренней поверхности медиальной стенки слезного мешка.

В последние годы оптические волокна, предназначенные для эндоскопии, благодаря инновационным технологиям их изготовления, стали, при сохранении достаточной плотности пикселей, значительно тоньше, что сделало возможным их антеградное введение в просвет слезного канальца и получение надлежащего качества изображения. Таким образом, в рамках комплексного обследования пациентов с эпифорой, вызванной блокадой слезоотведения на различных уровнях производилась **трансканаликулярная эндоскопия слезоотводящих путей** (рис.5а,б), обеспечивающая прямое исследование внутренних стенок слезных канальцев, слезного мешка и носослезного протока. Исследование слезных путей проводилось с использованием системы Flexiscope («Effe», Италия) в условиях стерильной операционной. Непосредственно перед применением производилась сборка эндоскопа и соединение его с видеокамерой. Во всех случаях была применена терминальная и проводниковая анестезия артикаином. Все манипуляции, предшествующие введению эндоскопа в слезный каналец проводились под контролем микроскопа во избежание травмы его проксимальной части. Для облегчения скольжения использовался вискоэластик. Для улучшения визуализации лакримальных структур через ирригационной канал рукоятки эндоскопа подавался физраствор. Меняя угол наклона рукоятки и ход горизонтальной части канальца, посредством манипуляций с веком, достигалась соосность эндоскопа и просвета слезного канальца.

Кроме оценки степени и уровня стенозирования, протяженности фиброзных изменений в канальцах и их устьях изучался характер содержимого слезного мешка, благодаря чему также уточнялся диагноз

дакриоцистита и наличие сочетанной с ним пресаккальной непроходимости.

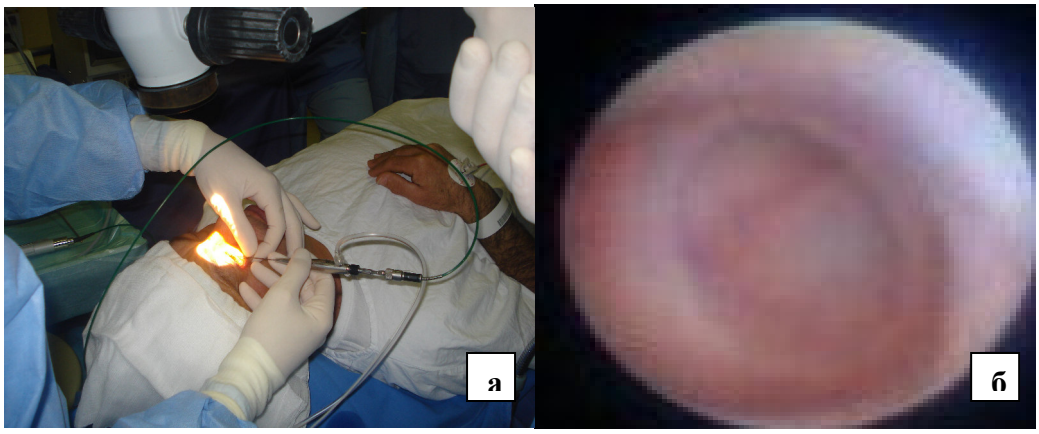

Рис. 5 а,б. Проведение прямой эндоскопии слезных канальцев (а). Эндоскопическая картина устья слезного канальца, полученная при трансканаликулярном введении эндоскопа в слезоотводящие пути (б)

2.3. Результаты диагностических исследований

Тщательный сбор анамнеза у пациентов, направленных на обследование к дакриологу, позволил и без применения инструментальных тестов выделить тех больных, кому хирургическое лечение не только не было показано, но и могло усугубить имеющуюся эпифору.

При наличии в структуре жалоб помимо слезотечения и гнойного отделяемого ссылок на частое ощущение сухости в носоглотке, чувстве инородного тела в глазах возникало подозрение, находившее подтверждение в ходе дальнейшего обследования, на имевшийся у пациента роговично-конъюнктивальный ксероз в стадии гиперсекреции. Наибольшую сложность представляли те случаи, в которых дакриоцистит и синдром сухого глаза наблюдались у одного и того же пациента. У этих больных важно было установить клиническую форму дакриоцистита. Безусловно, гнойное воспаление слезного мешка всегда требовало обязательной операции создания слезно-носового соустья. Но в случаях адгезивного процесса или при катаральном воспалении с частично сохраненным слезоотведением, сопутствующими “сухому глазу”, тактика

не могла быть однозначной. В качестве примера приводим следующее наблюдение.

Больная М., 62 лет, история болезни № 22125, направлена на консультацию с предварительным диагнозом: оперированный хронический дакриоцистит, непроходимость слезно-носового протока. Предъявляет жалобы на слезотечение из левого глаза.

Считает себя больной около 2 лет. Сначала беспокойство доставляло стойкое слезотечение, в последствие усугубившееся гнойным отделяемым из левого глаза. Затем у внутреннего угла глаза появилась припухлость, при этом гноетечение из глаза практически прекратилось при сохранившемся слезотечении. Около 2 месяцев назад была прооперирована в ЛОР-отделении методом эндоназальной дакриоцисториностомии. В результате операции припухлость у внутреннего угла глаза исчезла, гноетечение не беспокоит, но слезотечение сохранилось. При уточнении жалоб пациентка сообщила, что слезотечение имеется также и из правого глаза, усиливается на ветру, холоде, в кондиционируемых помещениях, а также бывает “чувство песка, сора” в обоих глазах, но на левом меньше.

Объективно: OU - кожа в зоне проекции слезного мешка физиологической окраски, небольшая гиперемия век и бульбарной конъюнктивы, слезные точки округлой формы, диаметром 0,3-0,4 мм, в просвете слизи, гноя нет, слезный мениск на уровне маргинального края нижнего века. При проведении пробы Ширмера, цветных проб и пробы рефлюкса была диагностирована непроходимость на уровне устья слезных канальцев слева. Коэффициент баланса слезной системы при выключенной рефлекторной слезопродукции оказался на правом глазу равным -0,2, а на левом +0,25, что соответствовало, по градации С.М. Аскеровой, субкомпенсаторной стадии нарушения слезопродукции на правом глазу и латентной стадии нарушения слезоотведения на левом.

Таким образом, дальнейшие попытки восстановления слезоотведения на левом глазу у данной больной могли привести к развитию роговично-конъюнктивального ксероза, уже имевшего место справа.

Из приведенного примера очевидна также необходимость проведения функциональных тестов и выяснения равновесия слезопродуцирующего и слезоотводящего звеньев при дакриоцистите без гнойного воспаления, а также во всех случаях в послеоперационном периоде как показатель качества проведенной операции с точки зрения восстановления баланса всей системы.

По результатам проведения функциональных проб было принято решение воздержаться от хирургической тактики лечения в 3 случаях сухого стенозирующего дакриоцистита, что составило 50% от общего количества пациентов с этой клинической формой воспаления слезного мешка и в 4(18,2%) случаях катарального дакриоцистита в связи с риском усиления дисбаланса слезной системы в сторону декомпенсации слезопродукции.

Все больные основной группы исследования имели коэффициент баланса слезной системы 0,5 и более, что характерно для декомпенсаторной стадии нарушения оттока слезной жидкости.

По результатам промывания и зондирования слезоотводящих путей была проведена дифференциальная диагностика дакриоцистита с экстралакримальной патологией, уточнена клиническая форма воспаления слезного мешка (табл.1), а также выявлены 22 случая сочетания непроходимости вертикального колена и горизонтального (полной или частичной).

Анализ данных компьютерной томографии выявил, что в основной группе у 41 пациента (68,3%) были обнаружены те или иные изменения структур полости носа и околоносовых пазух, часть из которых была на стороне воспаленного слезного мешка, а часть - с противоположной.

Обращает на себя внимание многообразие вариантов строения, причем у части пациентов обнаружено не по одному анатомическому отклонению. Следует, однако, отметить, что не было прослежено четкой корреляции между наличием этих нарушений строения внутриносовых структур и степенью изменений слезного мешка и слезно-носового канала (табл.6).

Таблица 6

Распределение больных по характеру сопутствующей патологии полости носа и околоносовых пазух по данным компьютерной томографии

Группы	Основная группа		Всего n=60
Анатомические нарушения	Катаральный + адгезивный дакриоцистит n=12	Гнойный дакриоцистит n=48	
Гипертрофия нижней носовой раковины	5	11	16
Гипертрофия средней носовой раковины	2	7	9
Деформация носовой перегородки	2	5	7
Поражение верхнечелюстной пазухи	3	9	12
Поражение решетчатой пазухи	1	2	3
Поражение лобной пазухи	0	1	1

Особая ценность компьютерной томографии заключается в возможности определения топографического взаимоположения носовых и лакримальных структур. Принято считать, и этим руководствуются ринологи при выполнении эндоназальной дакриоцисториностомии, что центральные точки слезных мешков находятся на уровне верхушек средних носовых раковин. Это мнение было подтверждено в большинстве исследований (61,7%).

Однако в остальных случаях при анализе КТ структур носа в коронарной проекции было обнаружено иное положение слезного мешка относительно средней носовой раковины по вертикальной оси. Аналогичной вариабельностью отличалось местоположение слезного мешка и на томограммах в аксиальной проекции. Чаще слезный мешок локализовался на уровне переднего конца средней носовой раковины (58,3%), но нередки были случаи, когда центр слезного мешка оказывался в горизонтальной плоскости кпереди или кзади от этого ориентира.

При планировании операции в качестве момента, осложняющего эндоназальный доступ, воспринималась такая топография слезного мешка, при которой подход к нему был ограничен средней носовой раковиной, основанием крючковидного отростка, деформированной перегородкой или клетками валика носа (8,3%). Последний вариант строения возникает при гиперпневматизации клетки agger nasi, которая распространяется кпереди и прилегает к стенке слезного мешка.

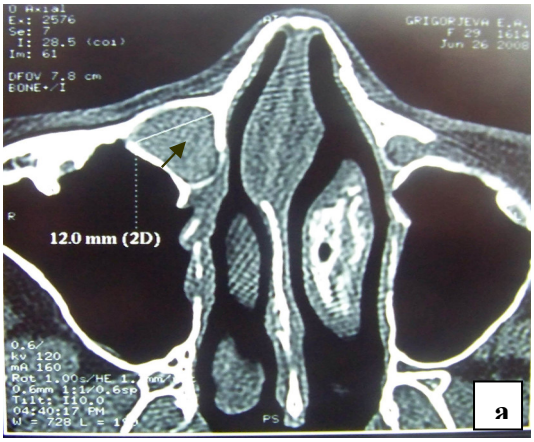

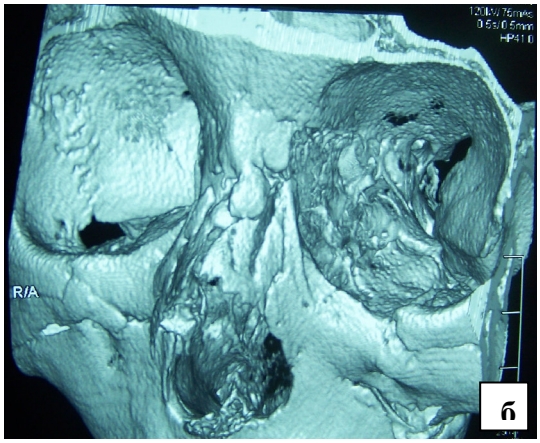

Рис.6 а,б. Аксиальная проекция КТ пациентки Е. с правосторонним дакриоциститом, осложненным пиоцеле правого решетчатого лабиринта, исходящего из клетки agger nasi (а). КТ больной Г. (3-мерная реконструкция) с посттравматическим дакриоциститом, возникшим в результате перелома нижней стенки орбиты и выраженного нарушением нормальных соотношений анатомических структур в зоне слезопроведения. Предпочтителен эндоназальный доступ к слезному мешку (б)

При этом стенка, отделяющая клетку от слезного мешка сильно истончается, поэтому при гнойном дакриоцистите воспаление часто

переходит на клетку бугорка носа, вызывая этмоидит, в который могут вовлекаться и другие передние клетки.

Развившийся остеолитический процесс может привести к формированию хронического гнойного воспаления, объединяющего слезный мешок и пораженные околоносовые пазухи (Рис. 6а).

Место наиболее тесного предлежания медиальной стенки слезного мешка к латеральной стенке полости носа чаще всего совпадало с зоной, в которой толщина костей, образующих слезную ямку не превышала 1,0 мм, но у части больных толщина костного ложа в наиболее удобном для операции месте превышала эту толщину в 2-3 раза. В таких случаях, а также при наличии посттравматической деформации костного остова слезоотводящих структур выбор доступа осуществлялся строго индивидуально в зависимости от конкретной клинической ситуации (Рис. 6б).

Эндоскопия полости носа на всех этапах обследования и лечения больных дакриоциститом является наиважнейшим тестом, до сих пор не нашедшим достаточного применения в офтальмологических клиниках. Всем пациентам основной группы на дооперационном этапе эндориноскопия проводилась с целью выяснения удобства и возможности доступа к области проекции слезного мешка, наличия сопутствующей патологии и вариантов строения, препятствующих выполнению дакриоцисториностомии и возможности их одномоментного или этапного устранения. Сопоставление данных компьютерной томографии с эндоскопической картиной давало наиболее полное представление о зоне предстоящей операции.

В таблице 7 приведены результаты дооперационного эндоскопического исследования полости носа, включая фиброэндоскопию, отличающуюся высокими возможностями при наличии анатомических образований и патологических процессов, препятствующих проведению ригидных эндоскопов.

Недостатком, ограничивающим интраоперационное применение фиброэндоскопа является необходимость удерживания его в двух руках.

Таблица 7

Распределение больных по характеру сопутствующей патологии полости носа и околоносовых пазух по данным эндориноскопии

Группы	Основная группа		Всего n=60
Патологические изменения	Катаральный + адгезивный дакриоцистит n=12	Гнойный дакриоцистит n=48	
Гипертрофия нижней носовой раковины	5	11	16
Гипертрофия средней носовой раковины	2	4	6
Деформация носовой перегородки	3	7	10
Полипы в среднем и общем носовом ходе	2	2	4
Экссудат в полости носа	4	21	25
Отек и гиперемия слизистой носа	9	32	41

Представленные в таблице сведения свидетельствуют о том, что признаки воспаления в полости носа (отек, гиперемия, наличие отделяемого) в большей степени коррелируют с тяжестью воспаления самого слезного мешка и выявляются не только в тех случаях, когда при томографическом исследовании была обнаружена вовлеченность в патологический процесс структур носа и околоносовых пазух, а значительно чаще. Однако утверждение о том, что ринопатология и дакриоцистит находятся в устойчивой причинно-следственной взаимосвязи вызывает сомнения.

Данные трансканаликулярной эндоскопии позволили визуально подтвердить предполагаемый во время проведения рутинных тестов

слезоотведения уровень канальцевой непроходимости. В случаях неполной окклюзии канальца после введения вискоэластика наблюдали лучшее раскрытие его просвета. Контроль за движением эндоскопа, имеющего также в своем составе наконечник с ротационной подачей кожуха, в который заключено оптическое волокно, позволил одновременно с исследованием производить дозированное рассечение синехий стенок канальцев. Частым препятствием проведению зонда был клапан Hushke-Rosenmuller в случае блокады устья слезных канальцев. После преодоления этой преграды, эндоскоп попадал в слезный мешок, который идентифицировался по характерному розовому цвету слизистой оболочки и сосудистой сети стенок. Кроме того, более обширная полость мешка требовала увеличения яркости источника света. По характеру содержимого слезного мешка и возможности идентифицировать его структуры и начало носослезного протока можно было судить о клинической форме дакриоцистита.

Таким образом, трансканаликулярная эндоскопия слезоотводящих путей показала себя высокоинформативной и отчасти заменила такие травматичные методы исследования уровня окклюзии слезных путей как диагностические зондирование и бужирование, а также контрастную рентгенографию. Несмотря на то, что при формировании групп исследования, главное значение придавалось наличию в симптомокомплексе данных за дакриоцистит, у 11,7% пациентов основной группы в той или иной степени был диагностирован многоуровневый характер блокады слезоотведения.

2.4 Методы оценки результатов лечения

Оценка качества самого хирургического лечения и его результатов проводили через 6-12 месяцев после операции. Субъективная оценка лечения осуществлялась при помощи анкетирования пациентов по

разработанной нами бальной системе. Главным критерием выздоровления являлось отсутствие жалоб на слезотечение и гнойное отделяемое из оперированного глаза. Кроме того, обращалось особое внимание на оценку пациентами длительности, болезненности операции, косметическую удовлетворенность результатами лечения, время от начала лечения, по истечении которого пациенты ощутили наступление выздоровления. Баллы, соответствовавшие ответам пациентов, суммировались. Сумма баллов от 10 до 16 воспринималась как хорошая оценка операции и ее результатов, от 5 до 9 – как удовлетворительная. При положительной сумме баллов до 4 результат признавался сомнительным, а менее 0 – неудовлетворительным.

Объективная оценка базировалась на результатах послеоперационного обследования, включающего проведение тестов и проб, аналогичных тем, что проводились до операции. Кроме того, эндоскопическому контролю подвергалась вовлеченная в операцию половина носа, особенно зона анастомоза, пассаж и характер выделяемого через дакриоцисториностому содержимого слезного мешка при надавливании на зону его проекции у внутреннего угла глаза и антеградном промывании слезоотводящих путей.

Ниже представлены образец анкеты пациента и таблица критериев оценки объективного статуса слезоотводящей системы после дакриоцисториностомии (табл.8).

Образец анкеты пациента

Фамилия_____

Имя _____

Отчество_____

Возраст _____

Оцените проведенное вам лечение и его результаты

Операция		
1. время операции оказалось:	таким как я предполагал(а)	1
	больше предполагаемого	-2
	меньше предполагаемого	2
2. боль в ходе операции:	сильная	-2
	умеренная	0
	незначительная	2
3. послеоперационная боль	сильная	-2
	умеренная	0
	незначительная	2
Жалобы после операции		
4. слезотечение	постоянное	-2
	на ветру (морозе)	0
	не беспокоит	2
5. гнойное отделяемое	есть	-2
	нет	2
6. припухлость в углу глаза	есть	-2
	нет	2
7. косметический дефект на лице (рубец)	нет	2
	мало заметен	0
	заметен	-2
Выздоровление		
8. почувствовал(а) себя здоровым(ой) после операции	через несколько дней после операции	2
	через месяц и более	1
	продолжаю болеть	-10

Таблица 8

Критерии оценки объективного статуса слезоотводящей системы пациентов, перенесших дакриоцисториностомию

Признаки	Результат		
	хороший	удовлетвори-тельный	неудовлетво-рительный
наличие спаек и деформаций внутриносовых структур, связанных с проведенной ДЦР	незначительное	умеренное	значительное
состояние соустья	свободное (зияет)	узкое	отсутствует
содержимое слёзного мешка, выделяемое из дакриоцисториностомы	слеза	слизистое	гнойное или не выделяется
пассивное слезоотведение (при промывании)	свободное	затрудненное	не проходит

ГЛАВА 3.

Хирургическое лечение дакриоцистита на основе использования радиоволновой энергии

Основной целью внедрения в дакриологическую практику любых новшеств и в частности использование радиоволновой энергии является создание условий для выбора оптимального способа выполнения дакриоцисториностомии за счет упрощения применяемых технологий при одновременном росте качества и эффективности хирургического лечения. В этом случае врач не является заложником единственного доступа, специфичного для его специальности (наружного – для офтальмолога, эндоназального – для ринолога). При совершенном владении всеми, применяемыми в дакриологии, способами лечения дакриоцистита, в том числе устранения или исключения влияния на результат операции заболеваний, приведших или сопутствующих воспалению слезного мешка и слезно-носового протока, врач может считать себя в достаточной степени защищенным от неудач.

3.1. Предоперационная подготовка и анестезиологическое пособие

Предоперационная подготовка больных во многом определяла успех самого хирургического вмешательства. Она включала:

- собеседование с пациентом, заключающееся в доступном разъяснении строения слезоотводящих путей, причин их непроходимости и сути заболевания. Основным моментом собеседования являлась сравнительная характеристика операций, применяемых в рассматриваемой клинической ситуации для

достижения выздоровления, преимущества и недостатки каждой из них, возможные осложнения и последствия, особенности послеоперационного консервативного лечения, необходимого для полного и окончательного выздоровления

- анализ общего состояния пациента, наличие абсолютных и относительных противопоказаний к проведению хирургического вмешательства и пути их преодоления, профилактика возможных осложнений соматического характера
- подготовку к операции глаза, носа, а также смещение баланса свертывающей системы крови в сторону ее умеренной гиперкоагуляции
- премедикацию, направленную на снятие чувства тревоги, беспокойства больного
- анестезию хирургического вмешательства

Учитывая особенности кровоснабжения и иннервации слезоотводящей системы, высокую травматичность некоторых этапов дакриоцисториностомии, не зависимо от способа ее выполнения, важное значение придавалось подготовке пациентов к операции и методике анестезии, которые имеют ряд отличий.

За сутки до операции назначались препараты, которые можно разделить на следующие 3 группы:

- противовоспалительные - инстилляция растворов антибиотиков и глюкокортикоидов в глаз со стороны предстоящей операции, а в случаях осложненного дакриоцистита начинался курс внутримышечных или внутривенных инъекций антибиотиков широкого спектра действия),
- гемостатические средства - внутривенное введение ингибитора фибринолиза – аминокапроновой кислоты, внутримышечное и пероральное применение ангиопротекторов - дицинон, аскорутин),
- седативные и транквилизирующие препараты назначались на ночь и

в ходе премедикации за 30 минут до начала операции.

Во всех группах исследования было применено местное обезболивание в сочетании с нейролептаналгезией, которая достигалась использованием активного анальгетика фентанила и нейролептика дроперидрола, приводящим к подавлению вегетативных реакций и психической заторможенности.

Главной особенностью примененной тактики местной анестезии явилось использование комбинации двух стереотипов анестезии, один из которых распространен в офтальмологической, а другой в ринологической практике. Таким образом, цепь манипуляций, направленных на обезболивание вмешательства, включала терминальную (инстилляционную, аппликационную, инфильтрационную) и проводниковую местную анестезию и выглядела следующим образом:

- в полость носа впрыскивался аэрозоль 10% раствора лидокаина,
- затем под эндоскопическим контролем в нижний и средний носовые ходы вводились турунды или ватные вкладыши на нити, пропитанные 2% раствором лидокаина и 0,1% раствора нафтизина,
- в конъюнктивальную полость инстиллировался раствор 0,5% дикаина или иного анестетика,
- проводниковая анестезия включала подкожные инъекции короткой тонкой иглой на глубину 1,0-1,5 см по 0,5-1,0 мл 2% раствора лидокаина или раствора артикаина (ультракаина) у внутреннего края хрящевой блоковой ости, а затем до кости параллельно верхнему орбитальному краю (блокада носоресничного и надглазничного нервов), вдоль внутренней стенки орбиты соответственно расположению передних решетчатых отверстий (блокада переднего и заднего решетчатых нервов), а также к подглазничному отверстию, расположенному на 5-8 мм ниже середины нижнего орбитального края (блокада подглазничного нерва),

- инфильтрационная анестезия заключалась в предварительном введении 0,5-2,0 мл 2% раствора лидокаина, артикаина (ультракаина) или ропивикаина (наропина) с адреналином в соотношении 1:200000 в мягкие ткани (кожа, мышцы, слизистые) в зонах проведения разрезов и в слизистую оболочку носа кпереди от переднего края средней носовой раковины (рис. 7).

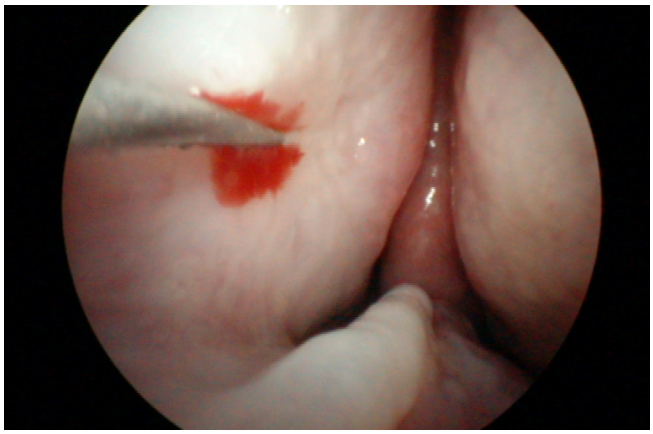

Рис. 7. Выполнение терминальной анестезии кпереди от переднего края средней носовой раковины справа

Важным аспектом, подразумевающим снижение болевой реакции в ходе операции, являлось также проведение всех разрезов «радионожом», использование которого не только не вызывало болезненных мышечных сокращений, но и оказывало анестезирующий эффект, вследствие нежной коагуляции нервных окончаний в ране. Кроме того, замена механических силовых инструментов (долото, кусачки, щипцы) на высокоскоростной шейвер при формировании костного окна дакриориностомы исключало болезненную реакцию со стороны больного в ходе традиционно самой травматичной части операции.

3.2. Методика эндоназальной дакриоцисториностомии и клиническое обоснование симультанных операций на слезном мешке, внутриносовых структурах и околоносовых пазухах

К бесспорным достоинствам эндоназального доступа принято относить его безупречную косметичность, небольшую травматичность, меньшее нарушение физиологической системы слезоотведения в результате вмешательства. Соединение преимуществ эндоназального доступа с достоинствами радиоволновой хирургии, способны сделать эту операцию не только еще более привлекательной в лечении дакриоцистита, но и абсолютно доступной к использованию в практике офтальмологических клиник. Самым важным обстоятельством, делавшим выбор эндоназального доступа к слезному мешку наиболее оправданным, была возможность проведения симультанной операции, то есть комбинированной с ДЦР коррекцией патологически измененных внутриносовых структур.

Предоперационную подготовку проводили по описанной выше методике.

Операция проводилась в несколько этапов, с использованием стандартного набора инструментов для эндоназальной ДЦР, радиохирургических приборов «Сургитрон™» и «Surgitron DF120» фирмы «Ellman International» (рис.8), аспирационной системы, шейверной системы со сменными бор-насадками (фирм «Storz» и «Элепс»), операционного микроскопа, а также эндовидеоаппаратуры.

Считаем очевидным преимуществом использование микро-эндоскопической техники для выполнения операций на слезоотводящих путях и эндоназальных структурах, особенно в случаях симультанных вмешательств. Каждая из техник имеет свои преимущества и определенные недостатки.

Рис.8. Генераторы радиоволновой энергии Surgitron EMC и Surgitron DF120 (Ellman Intrnational, Inc.)

Операционный микроскоп обеспечивает объемное зрение и возможность работать бимануально. Его применение на начальном этапе, например при идентификации слезных точек, или на этапах хирургического вмешательства эндоназльных структур, весьма удобно. Эндоскопом возможно качественно осмотреть латеральные отделы полости носа и, в частности, область слезного мешка, что легко обеспечивается ротацией устройства. Кроме того, применяется не только торцевая оптика, но и с отклонением угла обозрения в 30, 70 и даже 110 градусов, что позволяет минимизировать риск осложнений и уменьшает время оперативного вмешательства. В то же время, используя специальный держатель эндоскопа, или второго хирурга, можно добиться выполнения операций бимануально (рис. 9 а,б).

Для операций на слезных путях и внутриносовых структурах мы использовали операционный микроскоп фирмы «Opton» (Германия) и эндоскопы фирм «Olympus» (Япония), «Элепс» (Россия). Схема оптимального расположения медперсонла, инструментария и оборудования в ходе эндоназальной ДЦР представлена на рис.10.



Рис.9 а,б. Специальный держатель эндоскопа (радиус действия 400 мм) и головки видеокамеры фирмы «Olympus», обеспечивающий бимануальное выполнение операции (а), эндоскопы различного угла обозрения и диаметра (б)

Конструктивной особенностью эндоскопов фирмы «Olympus» диаметром 2,7 мм, является широкий угол зрения, обеспечивающий обзор операционного поля как у эндоскопа диаметром 4 мм. Данная технологическая возможность очень важна для манипулирования в стенозированных областях и качественного осмотра операционного поля. Соединение микроскопа и/или эндоскопа с видеокамерой и монитором, обеспечивало выполнение бимануальной операционной техники и ее демонстрации обучающимся врачам. Положение больного лежа на спине, а хирурга сидя справа от больного и с опорой обеих рук, является оптимальным для проведения хирургического вмешательства с использованием оптики.

Операцию проводили под видеоэндоскопическим контролем в несколько этапов.

Вмешательство начинали по истечении времени, необходимого для максимальной вазоконстрикции (5–10 минут).

В слезный мешок антеградно вводили ретинальный световод, рабочая часть которого обрабатывалась медицинским вазелином. По движению дискретного пятна определяли размеры слезного мешка и зону его тесного предлежания к латеральной стенке полости носа.

Рис. 10. Фото Схема расположения медперсонала, инструментария и оборудования в ходе выполнения эндоназальной операции

Игольчатым электродом для микро-рассечения (А10) радиохирургического прибора Surgitron (частота волны – 3,8-4,0 МГц) наносили разрез на слизистую оболочку кпереди от места прикрепления средней носовой раковины и выкраивали лоскут по контуру медиальной стенки слезного мешка размером, в среднем, 13×6 мм (Рис. 11 а,б).

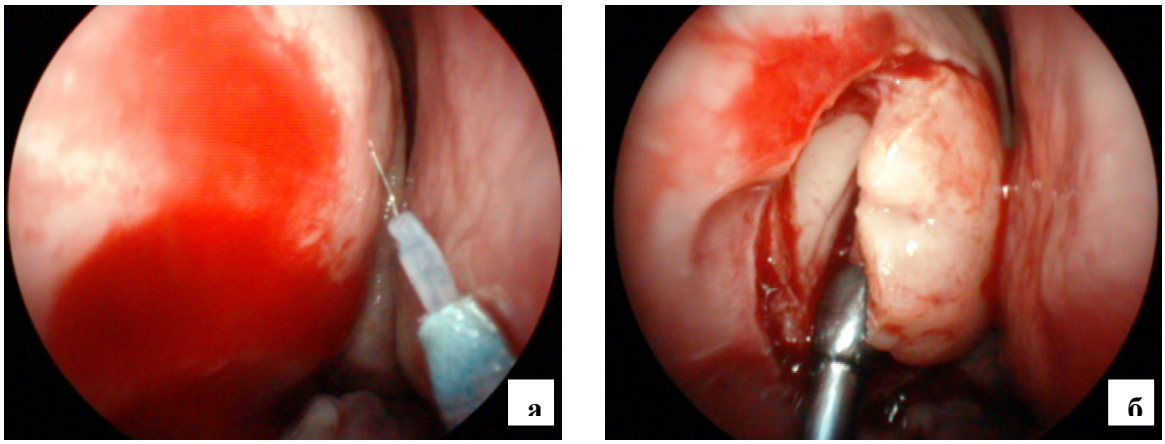

Рис. 11,а,б. Разрез слизистой радиоэлектродом (а) и выкраивание лоскута из слизистой оболочки в проекции слезного мешка (б)

После этого участок слизистой удалялся при помощи режущей агрессивной насадки шейвера диаметром 2, 3 или 4 мм, соединенной с аспирационной системой, что позволяло достичь точной резекции ткани.

С помощью бор-насадки шейвера того же диаметра, соединенного с аспирационной системой фрезеровали костное дно слезной ямки, образованное слезной костью и лобным отростком верхней челюсти в пределах зоны иссеченной слизистой на латеральной стенке полости носа и истончали ее в зоне проекции медиальной стенки слезного мешка (Рис. 12 а,б).

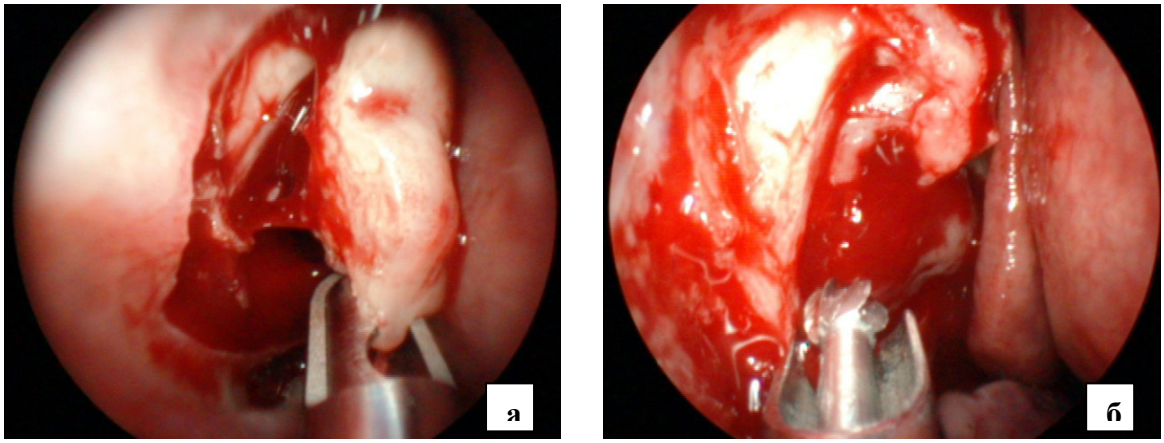

Рис.12 а,б. Резекция слизистой оболочки агрессивной насадкой шейвера диаметром 4 мм (а), формирование костной риностомы в проекции слезного мешка наконечником шейвера в виде бора (б)

Над областью предполагаемой риностомы острым микрораспатором прокалывалась истонченная кость и оттеснялась медиально, затем постепенно удалялась с помощью микрощипцов. Размер костного окна увеличивался до размеров, равных 12×6 мм и более в зависимости от размеров слезного мешка, включая фронтальный верхнечелюстной отросток. Эндоскопический иллюминатор (ретинальный световод) использовали в качестве зонда для идентации (выпячивания) задних, нижних и передненижних стенок слезного мешка. Таким образом, освобождалась практически вся медиальная стенка слезного мешка. Скорость вращения бора минимальная, с периодическими остановками и эндоскопическим контролем

за формированием костного окна. Острые края кости сглаживались наконечником шейвера в виде бора с мелкой насечкой, а затем шлифовались алмазным бором, во избежание травмы стенки слезного мешка. В большинстве случаев наблюдалось пролабирование слезного мешка в сформированное отверстие, поэтому его визуализация не представляла трудностей.

Затем тем же радиоэлектродом радиохирургического прибора Surgitron (частота волны – 3,8-4,0МГц, мощность 20-25Вт) рассекалась проминированная в образованное костное окно стенка слезного мешка, и выкраивался П-образный лоскут, соответствовавший месту перехода нижнего отдела мешка в слезно-носовой проток**.** Этот ответственный этап операции выполнялся под контролем эндоскопа 70°, который обеспечивал наилучшую видимость операционного поля. Формирование лоскута легко выполнить нитевидным электродом прибора «Сургитрон ™» или «Сургитрон DF 120» (рис. 13).

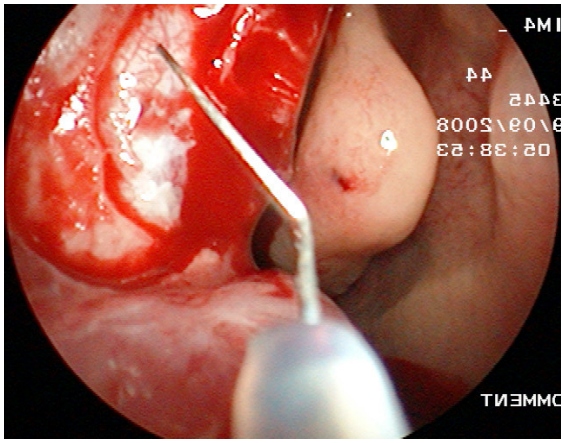

Рис. 13. Рассечение медиальной стенки слезного мешка нитевидным радиоэлектродом и формирование лоскутов

Радиоволна, которая в данном случае выполняет функцию скальпеля, оказывает минимальную травму на окружающие ткани, формирует отверстие с ровными краями в стенке мешка диаметром, равным размеру костного отверстия. Процедура практически бескровная и безболезненная.

Содержимое мешка эвакуируется микронаконечником шейвера диметром 2 мм (рис. 14 а,б).

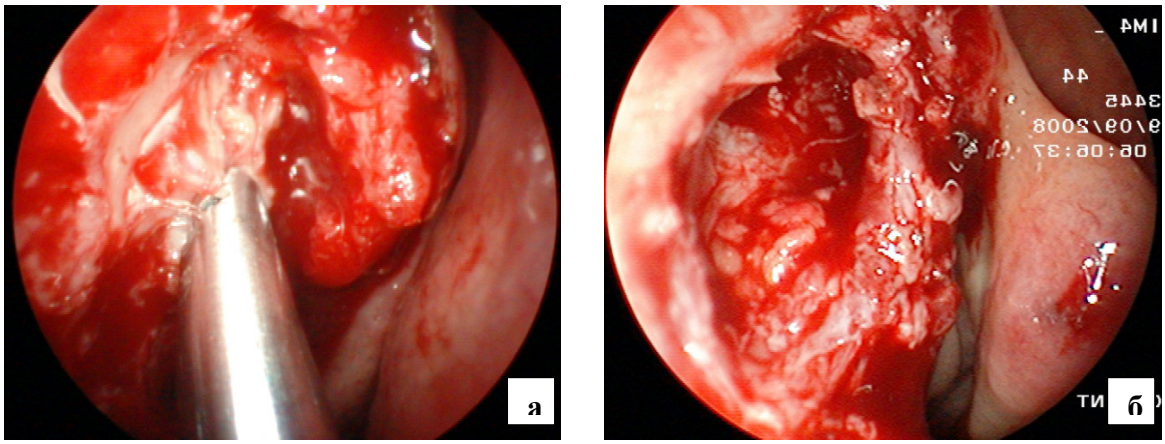

Рис. 14 а,б. Процедура формирования цистостомы с помощью агрессивного изогнутого наконечника шейвера диаметром 2 мм

Острое вращающееся лезвие шейвера позволяет аккуратно и точно резецировать тонкими слоями патологически видоизмененную слизистую оболочку слезного мешка. Грубые рубцы иссекаются по направлению к общему слезному канальцу. Идентификация слезного мешка упрощалась путем периодического надавливания на область медиального угла глаза с одновременным наблюдением за колебаниями стенки слезного мешка в полости носа. Появляющиеся в проекции слезного мешка пузырьки воздуха свидетельствуют о его сохраненной насосной функции и проходимости слезных канальцев. При сомнениях это можно подтвердить введением зонда Боумена или иллюминатора в слезный мешок через один из слезных канальцев (рис. 15 а,б).

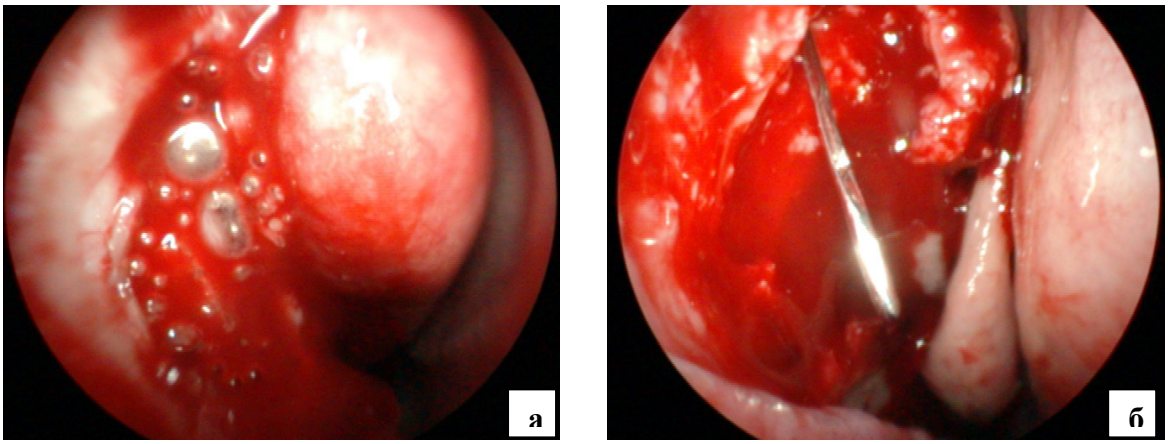

Рис. 15 а,б. Пузырьки воздуха в проекции слезного мешка (а), зонд Боумена, введеный в слезный мешок (б)

Практика свидетельствует, что сшивание лоскутов слезного мешка и слизистой носа являются трудоемкими манипуляциями, травмирующими ткани, отличающиеся повышенной кровоточивостью и склонностью к образованию грануляций, корок фибрина и рубцов. Шовная фиксация стенок дакриориностомы приводит, очевидно, и к увеличению продолжительности операции. Нами разработан способ пластики носослезного соустья при выполнении эндоназальной эндоскопической дакриоцисториностомии, при котором фрагменты слизистых слезного мешка и носа иссекались, как было показано выше, игольчатым электродом радиохирургического прибора при использовании специально разработанных для этого вида тканей параметров мощности и частоты радиоволнового воздействия, что значительно уменьшало операционную травму, в частности и за счет того, что швы не накладывались, а размеры тканей, подлежащих удалению при выполнении назолакримального соустья, определялись в ходе операции посредством диафаноскопии слезного мешка. Для формирования «покатой» дорожки, по которой осуществлялся беспрепятственный отток слезы, наиболее щадящим оказалось применение радиохирургии в режиме фульгурации, позволявшей получить при помощи биполярного пинцета или монополярного шарикового электрода эффект «склеивания» раневых поверхностей и выполнить функцию шва, в случаях, если это представлялось необходимым.

По завершении операции в сформированную дакриоцисториностому вводили тампон, пропитанный антибактериальной мазью. В тех ситуациях, например при узких носовых ходах, когда разделить лишенные эпителиального слоя поверхности было невозможно, на раневые поверхности устанавливали гелевый тампон для профилактики кровотечения и создания условий для быстрой эпителизации раны (рис 16).

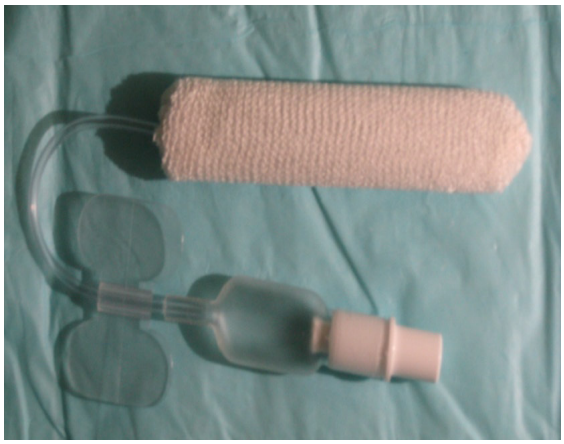

Рис. 16. Гелевый тампон, устанавливаемый на раневую поверхность после ДЦР

Ринопатология является если не первопричиной дакриоцистита, то, по крайней мере, частым аккомпанементом, осложняющим его течение, создающим препятствия к осуществлению качественного лечения. Понимание этого факта инициирует необходимость диагностики заболеваний носа и ОНП и выполнения симультанных операций, направленных на санацию очагов инфекции, а также изменение вариантов строения структур носа и ОНП.

Показаниями к проведению симультанных операций являлись относительно легко корригируемые варианты строения носовых структур (перегородки носа, нижней и средней носовых раковин, крючковидного отростка, околоносовых пазух), способные препятствовать хорошему функционированию соустья, поддерживать долгое послеоперационное воспаление вследствие рециркуляции секрета, а также создающие помехи манипуляциям в ходе ДЦР.

3.2.1. Операции на перегородке носа

Нами выполнялись септопластика радиохирургическая, кристотомия подслизистая, с реимплантацией хряща. Инфильтрация перегородки ультракаином (наропином) выполнялась во всех отделах. Полупроникающий разрез слизистой с рассечением надхрящницы по каудальному (нижнему) краю хряща, по вершине гребня, шипа, распатор-

отсосом выделялась искривленная часть в хрящевом (поднадхрящнично) и далее в костном (поднадкостнично с обеих сторон) отделах. Выполнялась задняя хондротомия - долотом распатором разрез искривленной части хряща, щипцами Блексли резецировались тонкие полоски хряща сверху и снизу искривления (гребень, шип) и далее полностью удалялась. Гребень выделялся долотом и извлекался щипцами Блексли с одной стороны. Временно резецированная искривленная хрящевая часть перегородки носа выпрямлялась костным прессом Cottle и реимплантировалась, накладывался шов. Устанавливали гелевый, с дыхательной трубкой, раздувной тампон с обеих сторон.

3.2.2. Операция латеральной буллотомии средней носовой раковины

Вариант строения в виде «concha bullosa» (рис. 17 а,б), когда средняя носовая раковина содержит воздушную клетку, рассматривается как анатомический фактор, предрасполагающий к воспалению околоносовых пазух и, прежде всего верхнечелюстных. Кроме того, сама по себе она может нести воспалительный процесс как любая другая околоносовая пазуха, в том числе гнойный процесс, что важно в аспекте хронического дакриоцистита. Поэтому требуется оперативное вмешательство на ней в виде парциальной резекции латеральной части. После терминальной анестезии, серповидным скальпелем наносится проникающий разрез по переднему и нижнему краю средней раковины, затем продолжается кзади носовыми ножницами и, удаляется латеральная часть щипцами Блексли (рис. 18 а,б).

Вертикальная пластинка раковины сохраняется, так как это важно для формирования правильного воздушного потока в полости носа. При необходимости неровные края разреза сглаживаются с помощью шейвера, по возможности не травмируя слизистую оболочку оставшейся части средней раковины (рис. 18 а,б).

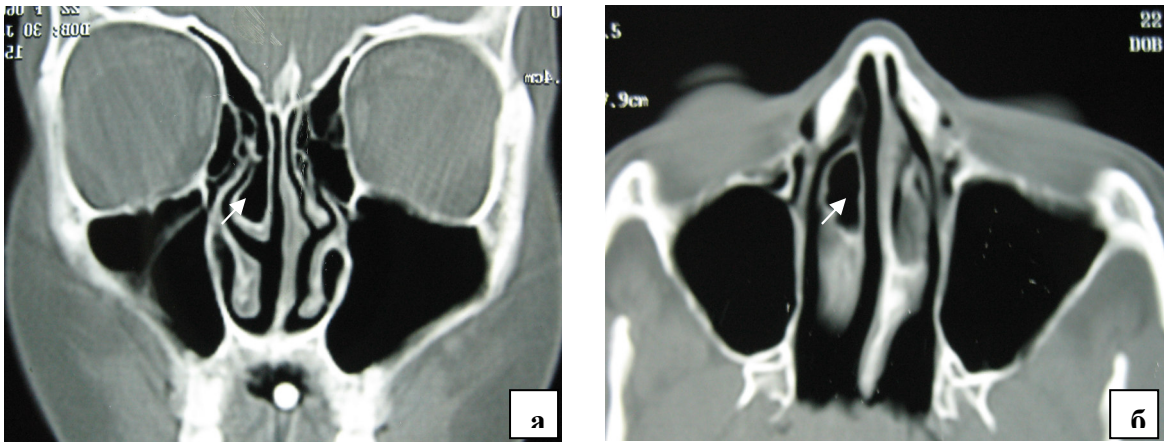

Рис. 17 а,б. КТ, коронарная (а), и аксиальная проекция (б), больного М., 20 лет, страдающего дакриоциститом справа. Средняя носовая раковина в виде «concha bullosa» справа (обозначено стрелками)

Принципиально важно делать разрез через естественное соустье буллы средне раковины с целью исключения синдрома рециркуляции секрета. Последний способен поддерживать персистирующий воспалительный процесс, в том числе в области риностомы.

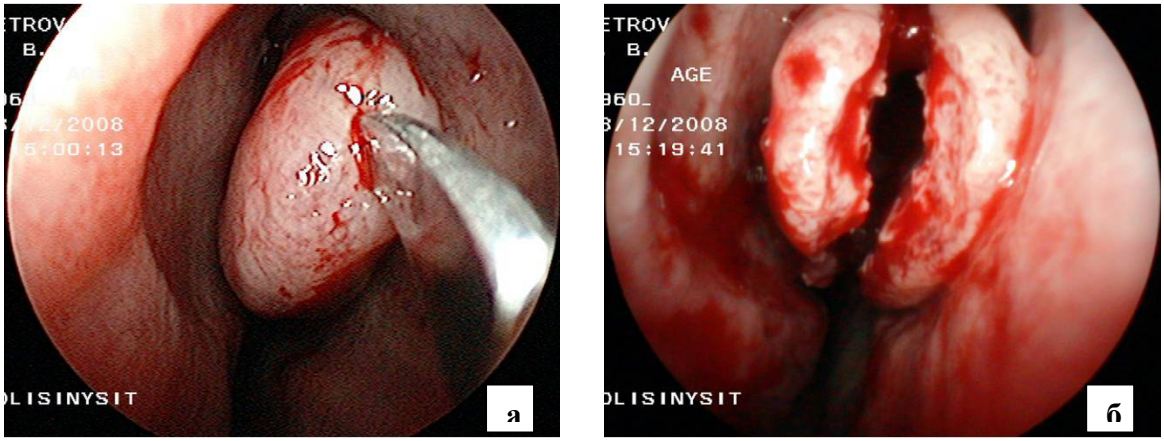

Рис. 18 а,б. Операция латеральная буллотомия средней носовой раковины справа (проникающий разрез серповидным скальпелем (а), булла раковины рассечена на две части (б)

3.2.3. Операция на клетках решетчатого лабиринта

Эндоскопические операции на околоносовых пазухах выполнялись нами по технике W. Messerklinger [145], главным отличием которых,

являются щадящее отношение ко всем внутриносовым структурам и, прежде всего, к средней носовой раковине. Применение современных технологий, таких как, биполярная радиокоагуляция, термотерапия на основе радиочастотных токов (RFITT), аргоплазменная терапия, обеспечивает минимальную инвазивность, и быстрое устранение очага воспаления и обструкции носа.

Эндоскопическую операцию на решетчатом лабиринте начинали с терминальной анестезии в области переднего края средней носовой раковины, крючковидного отростка. При симультанной операции применяли бимануальную технику, или держатель эндоскопа. Осторожным движением распатора средняя носовая раковина отодвигалась медиально, освобождался средний носовой ход, вскрывались решетчатый пузырек (bulla ethmoidalis) и клетки в области носолобного углубления. Обратным выкусывателем резецировали крючковидный отросток частично или полностью, в зависимости от показаний. Восстановление проходимости соустий пазух являлось наиважнейшей составляющей операции на решетчатом лабиринте (полисинусотомии), так как это является условием для самосанации околоносовых пазух и, в конечном итоге оказывало благоприятное воздействие на дакриоцистит и проходимость слезных путей. Все перечисленные этапы оперативного вмешательства выполнялись, в том числе с помощью шейвера, обеспечивающего оптимальную, малотравматичную и дозированную резекцию тканей. В наших случаях выполнялись операции на передней группе решетчатых клеток, лобной пазухе и верхнечелюстных. Объем эндоскопического вмешательства зависел от патологических изменений в полости носа и околоносовых пазухах, исходя из данных диагностической эндоскопии и рентгеновской компьютерной томографии. Таким образом, применение эндоскопической техники и данных КТ позволяло произвести адекватную санацию клеток решетчатого лабиринта.

3.2.4. Операция на верхнечелюстной пазухе. Микрогайморотомия

Микрогайморотомия выполнялась с помощью модифицированного троакара В.Н.Красножена и отличается методически [118]. Хирургическое вмешательство на верхнечелюстной пазухе начинали терминальной анестезией и по истечении времени, необходимого для максимальной вазоконстрикции (5-10 минут). Сначала использовались канюля и атравматический стилет. Плоской гранью, обращенной к верхней челюсти между 3 и 4 зубами, инструмент осторожными движениями, вправо-влево раздвигающими овальной поверхностью стилета мягкие ткани, направляется к клыковой ямке. Канюля троакара устанавливается перпендикулярно клыковой ямке и удерживается в неподвижном состоянии фиксирующим зубцом, что необходимо для успешной смены данного стилета на стилет с острым окончанием в виде трех вогнутых граней. Использование стилета с острым окончанием в самом начале микрогайморотомии исключается по причине неминуемой травмы мягких тканей щеки. Острые ножевые лезвия, образованные вогнутыми гранями данного стилета, обеспечивают мягкое разрезание передней стенки верхнечелюстной пазухи и формирование костно-надкостничных фрагментов в виде трех лепестков. Далее инструмент продвигается в полость пазухи на глубину цилиндрической части канюли (5 мм). Удерживая канюлю ушками в фиксированном положении, возможен осмотр пазухи с помощью лобного рефлектора, микроскопа или эндоскопа 0°. Важно не повредить медиальную стенку верхнечелюстной пазухи, так как это может привести к повреждению латеральной стенки слезной ячейки и слезного мешка. Осуществляется аспирация содержимого пазухи, для облегчения идентификации патологических образований и их локализации используется оксиметазолина гидрохлорид 0,05% - назол, назол адванс или др. Посредством бокового окна, расположенного в цилиндрической части канюли, эндоскопами 30 или 70° обеспечивается тщательный осмотр латеральных отделов пазухи, например скуловой, альвеолярной или небной бухты и т.д. Использование гнущихся,

гибких или изогнутых инструментов, а также шейвера с прямой или изогнутой насадкой позволяет гарантированно и под контролем зрения санировать полностью самые труднодоступные области верхнечелюстной пазухи. В случаях, когда передняя костная стенка пазухи утолщена, и микрогайморотомия затруднена, используется стилет со смещенным к периферии острым окончанием трехгранника. Предусмотренные два диаметра канюли троакара позволяют применять данный инструмент не только у взрослых, но и у детей. По завершении операции и медленном извлечении канюли из пазухи констатируется самопроизвольное сопоставление костно-надкостничных лепестков. В дальнейшем это ведет к быстрому заживлению и формированию нежного рубца строго по линии разреза и полному восстановлению передней стенки верхнечелюстной пазухи. Наложение швов на слизистую оболочку не требуется, так как мягкие ткани плотно примыкают друг к другу, и заживление идет быстро (3-4 дня).

3.2.5. Пластика нижних носовых раковин

Наиболее частой операцией в полости носа была пластика нижних носовых раковин. Дело в том, что процессы отека, гиперплазии или гипертрофии носовых раковин непременно отражаются на состоянии носослезного протока в силу морфологической схожести тканей. В последнем, также как и в носовых раковинах имеется богатая сеть венозных сплетений, поэтому отек раковин сопровождается отеком носослезного протока и может сопровождаться эпифорой. Наша задача заключалась в том, чтобы, используя современные технологии, малотравматично, устранить перечисленные изменения в носовых раковинах и опосредованно повлиять на состояние слезоотводящих путей в их нижних отделах. Для этой цели впервые нами применена термотерапия на основе биполярных радиочастотных токов (RFITT) нижних носовых раковин (Рис. 19).

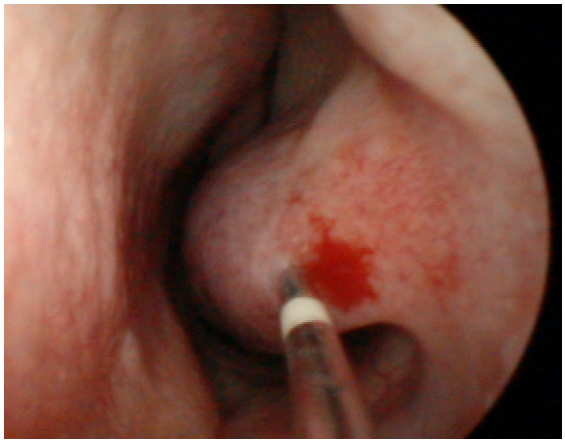

Рис. 19 Операция радиохирургической пластики нижней носовой раковины

3.3. Методика наружной дакриоцисториностомии

Выбор наружного доступа к слезному мешку, являющегося традиционным для клиник офтальмологического профиля, часто пугает специалистов трудоемкостью, травматичностью, образованием в результате операции косметического дефекта в виде грубого рубца на лице. Однако широкий доступ, отличная визуализация всего слезного мешка при выполнении наружной дакриоцисториностомии делает его незаменимым в случаях дакриоцистита травматической этиологии, когда в ходе предоперационного исследования обнаружено, что анатомические пропорции в зоне операции нарушены таким образом, что эндоназальный доступ оказывается трудновыполнимым. Аналогичная ситуация возникает в случаях деформации носовой перегородки, носовых раковин, конституционально узких носовых ходах и т.п., когда доступ в средний носовой ход ограничен. Кроме того, часто наблюдающаяся у больных дакриоциститом многоуровневая непроходимость слезоотводящих путей либо образование кожных свищей также делают наружный доступ к слезному мешку если не единственно возможным, то предпочтительным.

Среди пациентов основной группы были и те, у кого на этапе предоперационного обследования был диагностирован рецидив хронического дакриоцистита после проведенных ранее дакриоцисториностомий иными доступами (эндоназальный,

трансканаликулярный). В части этих случаев наружная ДЦР также была операцией выбора. Однако, принимая во внимание общепризнанные недостатки этой операции, она была нами усовершенствована за счет применения радиоволновой энергии при выполнении всех разрезов мягких тканей.

Рис. 20. Фото Схема расположения медперсонала в ходе выполнения наружной дакриоцисториностомии

Разработанный нами метод наружной дакриоцисториностомии на основе применения радиохирургии имеет также ряд дополнительных усовершенствований, позволивших уменьшить операционную травму, снизить болевую реакцию на вмешательство и сократить время самой операции по сравнению с методикой ДЦР, которая была использована у больных контрольной группы.

Операция проводилась в несколько этапов, с использованием стандартного набора инструментов для наружной ДЦР, радиохирургических приборов «Сургитрон™» и «Surgitron DF120» фирмы «Ellman International», аспирационной системы, шейверной системы со сменными бор-насадками (фирм «Storz» и «Элепс»), налобного осветителя, бинокулярной лупы, а также эндовидеоаппаратуры, позволяющей проводить прецизионные манипуляции в полости носа и контроль. На

рис.20 – схема расположения медперсонала во время выполнения наружной ДЦР.

Первым этапом операции производился прямой разрез кожи в носо-щечной области книзу от медиальной связки век длиной 15-18 мм, отступив кнутри 3 мм от внутреннего угла глаза. Нами использовался Г-образный электрод радиохирургического прибора, комбинированный режим (разрез + коагуляция) и мощность 25-35 Вт (рис.21 а,б). Выбор мощности зависел от эластичности и толщины кожи в месте проведения разреза. В случаях посттравматической ретракции тканей, мелких чертах лица или необходимости более широкого доступа разрез продлевался выше медиальной связки век, при этом разрез искривлялся, его верхний конец отклонялся по направлению к спинке носа. В одном из вариантов, разрез выполнялся горизонтально, отступя 2-4 мм от ресничного края нижнего века и продлевался по направлению к спинке носа. Затем разрез углублялся до соприкосновения электрода с костью.

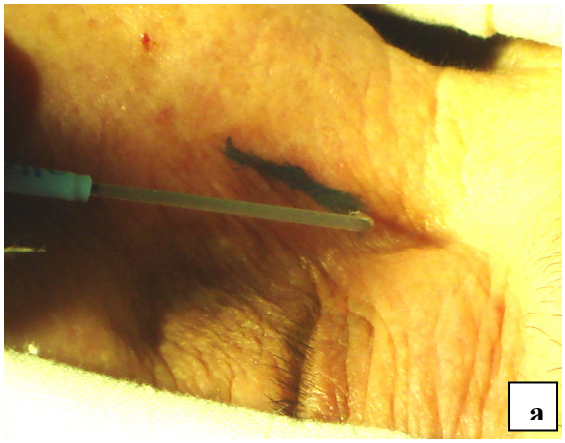

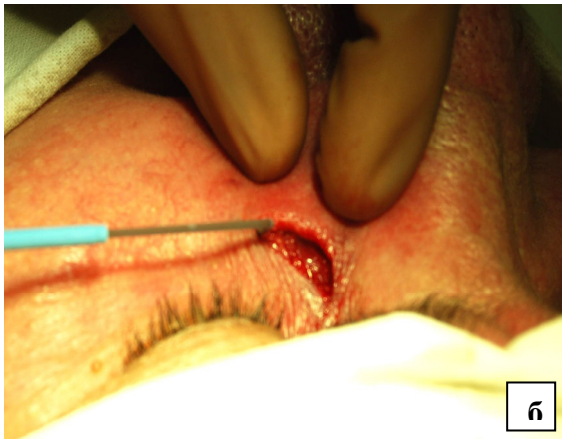

Рис.21 а,б. Первый этап наружной ДЦР: радиоволновой разрез кожи

Вторым этапом операции в рану вводилась рабочая канюля аспиратора, имеющего ножное управление и высокую производительность. Периодически проводилась аспирация истекающей крови и фрагментов разрезаемых тканей, что способствовало лучшей визуализации операционного поля и уменьшению затрат времени на

осуществление гемостаза и механического удаления из раны тканевых частиц. Надкостница вскрывалась по переднему слезному гребешку и отслаивалась вместе с мягкими тканями вперед, к спинке носа, и назад, до заднего слезного гребешка при помощи леватора-распатора (рис.22 а,б). На этом этапе обращалось внимание на ход ангулярной артерии и ее ветвей, во избежание их повреждения. Края раны раздвигались ранорасширителями. От дна слезной ямки надкостница отсепаровывалась вместе со слезным мешком.

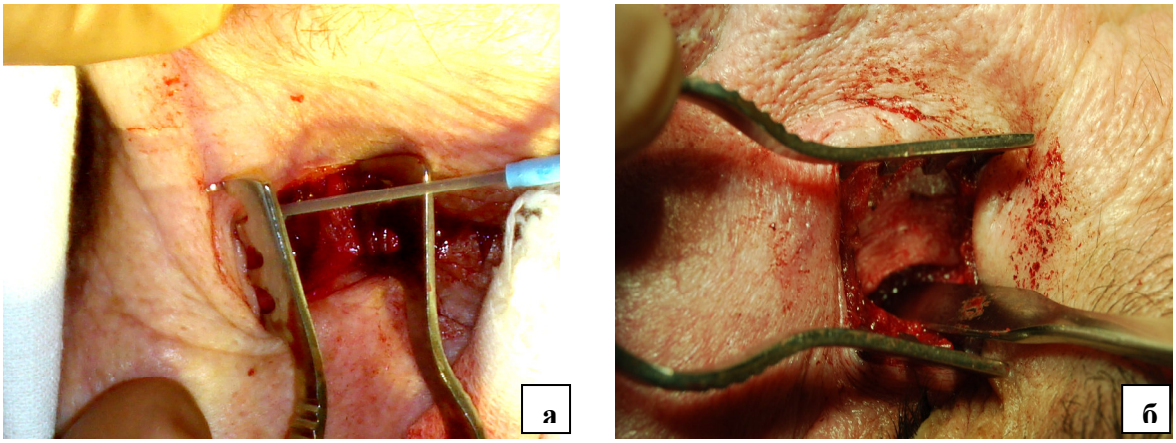

Рис. 22 а,б. Второй этап наружной ДЦР: вскрытие надкостницы по переднему слезному гребешку (а) и отделение слезного мешка от дна слезной ямки (б)

Оптимальным для костного окна дакриоцисториностомы является размер 12-15 на 15-20 мм, однако различная толщина кости в данной зоне осложняет одномоментное выпиливание всего костного лоскута.

Следующим этапом операции при помощи ручной фрезы медиальнее переднего слезного гребешка удалялся костный фрагмент **ø 7**-10 мм в месте, где кость традиционно более тонкая. Затем при помощи риноскопического шейвера, оснащенного бор-насадкой образованное окно расширялось по направлению к заднему слезному гребешку (рис.23 а,б,в,г). Насадка шейвера, вращавшаяся в защитном кожухе со скоростью до 3000 об/мин., не вызывала значительного нагрева окружающих тканей. Округлые очертания рабочего наконечника делали резекцию кости безопасной и избирательной. Постоянный отсос обеспечивал непрерывную

эвакуацию крови и тканей, что повышало ясность картины операционного поля. Размеры и форма костного окна увеличивались до оптимальных, края и выступы сглаживались.

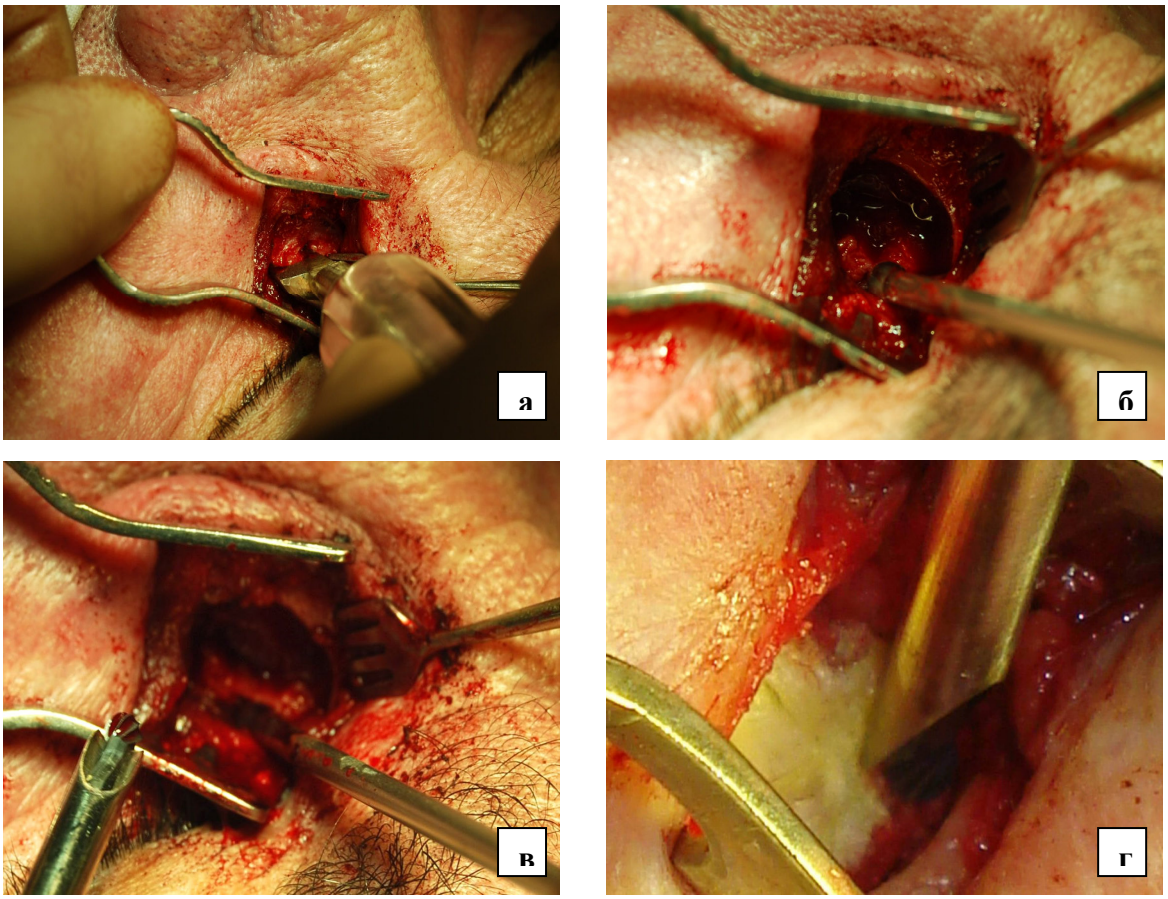

Рис. 23 а,б,в,г. Третий этап наружной ДЦР: формирование костного окна при помощи ручной фрезы(а) и бор-насадки риноскопического шейвера (б-г)

Затем в комбинированном режиме и мощностью 35 Вт игольчатым электродом для микро-рассечения радиохирургического прибора производились последовательно I-образные разрезы слизистой носа и стенки слезного мешка, т.о. формировались встречные лоскуты. Периодически проводилась аспирация истекающей крови и фрагментов разрезаемых тканей, что способствовало лучшей визуализации операционного поля и уменьшению затрат времени на осуществление гемостаза и механического удаления из раны тканевых частиц (рис.24 а,б).

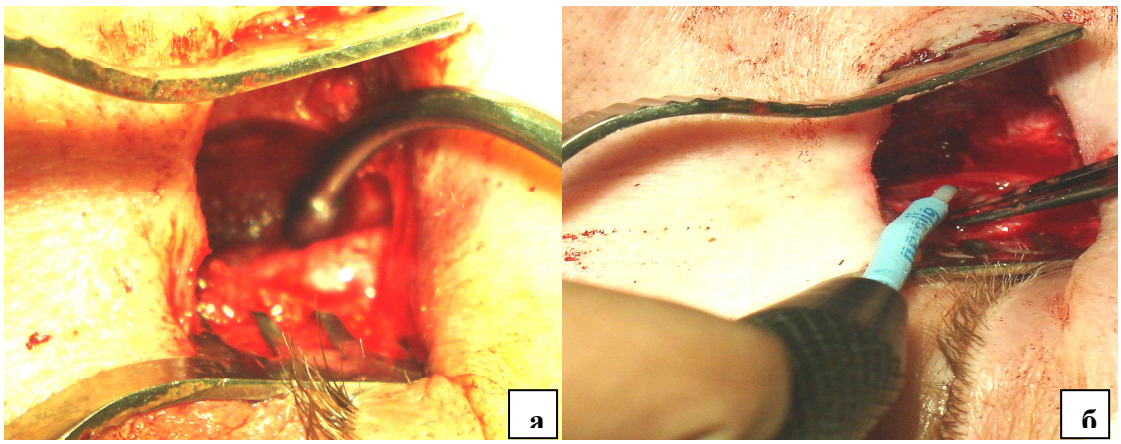

Рис. 24 а,б. Четвертый этап наружной ДЦР: аспирация истекающей крови и фрагментов разрезаемых тканей (а). Формирование встречных лоскутов из слизистой носа и стенки слезного мешка (б)

На заключительном этапе операции производилось последовательное сшивание задних и передних лоскутов слезного мешка и слизистой носа узловыми швами, по одному на верхний и нижний края анастомоза (материал -полигликоид 5-0). На этом этапе мы использовали прием, ранее не описанный в литературе: зона формируемого анастомоза подсвечивалась со стороны полости носа через введенный в нее ригидный эндоскоп.

Затем под эндоскопическим контролем в риностому вводили тампон, пропитанный антибактериальной мазью. После этого ушивали операционную рану, фиксируя края кожного разреза к надкостнице или прошивая кожу вместе с передней стенкой анастомоза 8-образными швами, производя перекрест, после проведения нити (материал – полигликоид 5-0) с 2 иглами на концах и выводя их на поверхность кожи с захватом подлежащих краев мышц (рис 25 а,б, 26).

В послеоперационном периоде назначались инстилляции дезинфицирующих и кортикостероидных средств (тобрекс, наклоф). Швы не снимались, так как полигликоид обладает способностью к аутолизису.

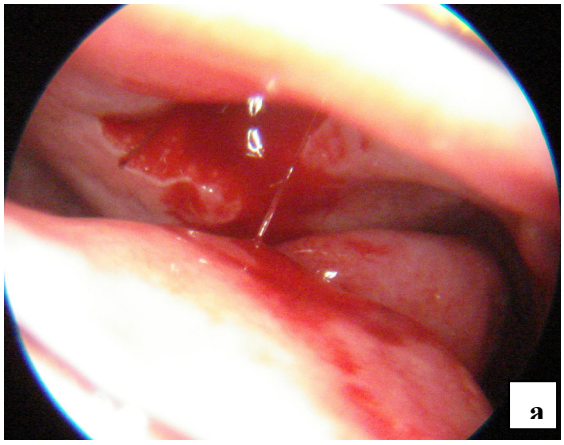

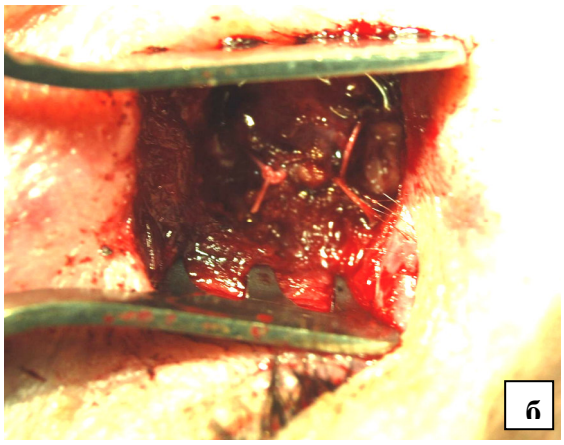

Рис. 25 а,б. Радиохирургический разрез слизистой носа в ходе наружной ДЦР (риноэндоскопическая картина) и швы на передней стенке анастомоза, в который введен мазевый тампон

В течение 1 суток после операции пациенту назначались ангиопротекторы и кровоостанавливающие препараты (дицинон, аскорутин, аминокапроновая кислота). Гемостатический мазевый тампон удалялся через 1-2 суток после операции в зависимости от склонности пациента к кровотечению. Сразу после удаления тампона производили промывание слезоотводящих путей, после чего пациент выписывался на амбулаторное долечивание, в ходе которого промывания повторяли 1 раз в 3 дня в течение 1 месяца. В полость носа вводили антибактериальные и противовоспалительные средства, а также солевые растворы, препятствующие образованию корочек подсыхания.

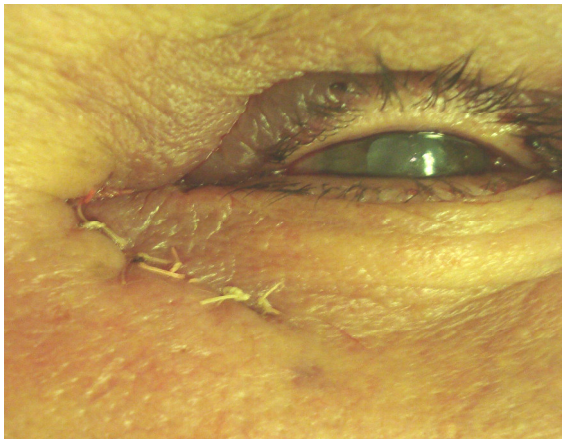

Рис. 26. Ушитая рана через 2 дня после проведенной РХ НДЦР. Отсутствует значительная местная реакция на операционную травму

3.4 Техника операции при осложнении дакриоцистита наружным свищом слезного мешка

В случаях осложнения дакриоцистита наружным свищом слезного мешка (рис.27,28) дакриоцисториностомия, независимо от способа доступа, дополнялась радиохирургическим иссечением свища до производства разреза кожи при НДЦР. При выполнении ЭНДЦР иссечение свища производилось, напротив, как завершающий этап операции после формирования дакриориностомы и опорожнения слезного мешка. В центр сформировавшегося свища, повторяя его ход, вводился прямой электрод (ТА3) радиохирургического прибора и одновременной подачей на него полностью выпрямленной волны мощностью 25 Вт. Экспозиция радиоволнового воздействия – 7-10 секунд. После этого электрод извлекался из свищевого хода.

Рис. 12. Пациентка М. Хронический флегмонозный дакриоцистит, осложненный наружным свищом слезного мешка

В силу таких специфических качеств радиоволнового воздействия как дозированная коагуляция без обширной зоны некротических повреждений, бактерицидный и адгезивный эффекты происходило быстрое и нежное заживление небольшой, из-за ограниченных размеров электрода, послеоперационной раны, облитерация свищевого хода с идеальным косметическим исходом.

Рис.13. Пациентка М. Через 1 неделю после перенесенной эндоназальной дакриоцисториностоми с одномоментным радиохирургическим иссечением наружного свища слезного мешка

3.5 Лечение дакриоцистита, сочетанного со стенозом слезных канальцев и гидропсом. Дренирование дакриориностомы

Установление интубационной трубки небольшого диаметра показано в случаях стенозов в области горизонтального колена слезных путей, необходимо для предотвращения заращения в области раневых поверхностей слезных путей, резком уменьшении просвета слезного мешка, а также обеспечения адекватного пассажа слезы.

В лечении дакриоциститов способы дренирования сформированного в ходе дакриоцисториностомии соустья имеют множество модификаций, отличающихся способом проведения дренажа в слезные пути, набором необходимых для процедуры инструментов, конструкцией интубационного набора и материалами, из которых изготовлены его составные части.

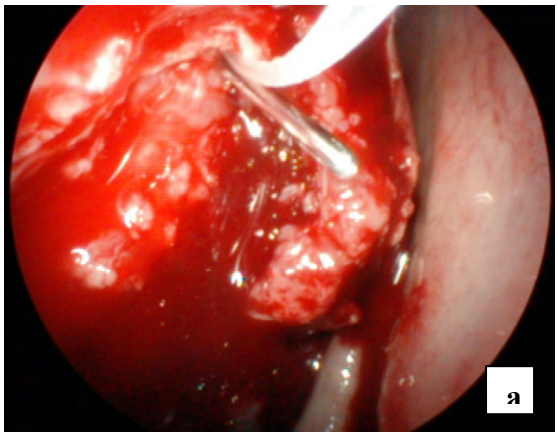

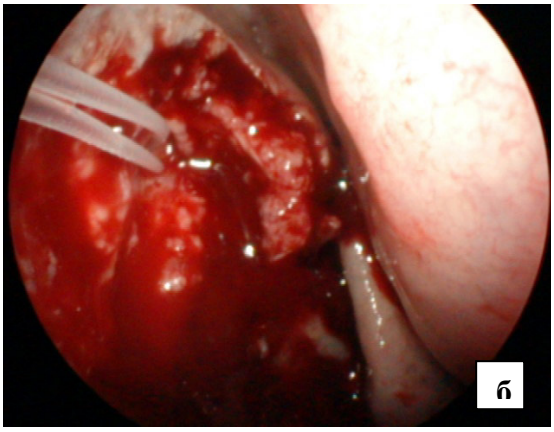

Рис. 29 а,б. Сформирована цистостома, путем удаления всей медиальной стенки слезного мешка (а), введена биканаликулярно интубационная трубка Ритленга (б)

Недостатками таких материалов чаще являются: развитие грануляций, токсико-аллергических и воспалительных реакций со стороны тканей, находившихся в контакте со стентами. Из-за особенностей материалов не всегда бывает достигнут при изготовлении дренажей баланс их упругости и эластичности и как результат происходит прорезывание слезных канальцев или образуются пролежни в местах длительного предлежания стента.

Нежелательным является также, и в первую очередь по косметическим соображениям, такие методы дренирования, при котором на коже лица закрепляются концы трубки или нити, пришитой к концу трубки, что происходит при моноканаликулярном проведении.

Рис. 30 а, б. Лакримальный набор Ритленга (а), биканаликулярная интубация слезных путей (б)

По показаниям проводили моно- или биканаликулярную интубацию слезных путей силиконовой трубкой из набора Ритленга (рис. 29 а,б;, 30 а,б)

Биканаликулярно установленные эластичные стенты, изготовленные из полимерных материалов на основе силиконового каучука просты в использовании при применении специального набора инструментов (FCI, Франция) и создают условия для профилактики разрастания грануляций в сформированной дакриориностоме, поддерживают слезоотток вдоль всего лакримального тракта, не создавая ему препятствий и не затрудняя носового дыхания. При этом следует признать, что силиконовые материалы, наряду с хорошим балансом прочности и эластичности, обладают определенной токсичностью, способны вызывать аллергические реакции, а также имеют высокую стоимость, объясняемую сложностью промышленного производства набора. Мы также наблюдали в отдельных случаях образование интубационных гранулем, возникавших вокруг силиконовой трубки в области слезных точек.

Это побудило нас к разработке собственной конструкции интубационного набора и методики дренирования носослезного соустья, пригодной к применению как в ходе наружной, так и эндоназальной ДЦР (рис.31).

На этапе сшивания слизистых носа и слезного мешка, непосредственно перед формированием соустья, трансканаликулярно через дилятированную коническими зондами нижнюю слезную точку в костное окно проводился зонд Ритленга, снабженный внутренним каналом. Через зонд проводилась окрашенная леска, конец которой под контролем риноскопа извлекался из полости носа при помощи крючка Ритленга. Затем зонд Ритленга удалялся. Со стороны преддверия носа на леску одевалась трубка-дренаж (материал – рентгенконтрастный полиуретан) до появления конца лески из нижнего конца трубки. Удерживая трубку на леске, тянули за противоположный конец лески до выведения верхнего конца трубки из нижней слезной точки. Через дилятированную

коническими зондами верхнюю слезную точку в костное окно также вводился зонд Ритленга. Через зонд проводилась окрашенная леска, конец которой под контролем риноскопа извлекался из полости носа при помощи крючка Ритленга. Затем удалялся зонд Ритленга. Верхний конец лески вводился в трубку до выведения ее из нижнего конца трубки. Удерживая трубку на леске, тянули за противоположный конец лески, при этом верхний конец трубки вместе с леской внедрялся через верхнюю слезную точку в одноименный слезный каналец, а затем в дакриоцисториностому, полость носа и выводится наружу через преддверие носа. Леска извлекалась из полости трубки-дренажа. Концы трубки подрезались и погружались в полость носа у его преддверья. Длина трубки-дренажа в момент проведения составляла 200 мм, лески - 400 мм.

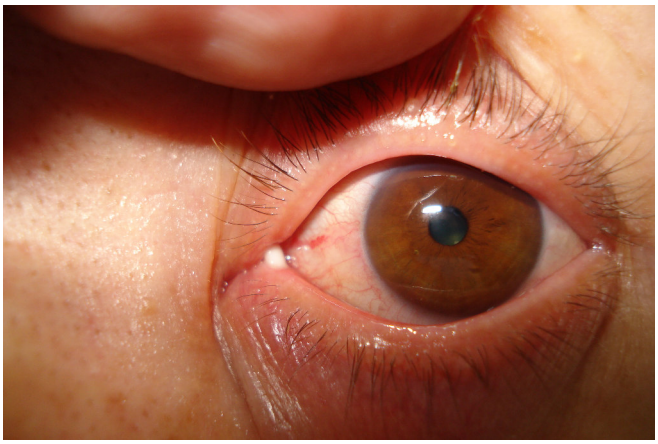

Рис.31 Биканаликулярный дренаж слезоотводящих путей через 2 недели после его проведения (отсутствуют грануляции и воспалительная реакции со стороны окружающих тканей)

3.6. Техника выполнения радиохирургических разрезов. Показания и противопоказания к применению радиохирургических операций

В ходе создания технологий радиохирургических операций нами были

изучены общие принципы и внедрены параметры, которые мы считаем оптимальными для выполнения вмешательств на слезном мешке.

Составляющими хорошо выполненной радиоволновой хирургической операции являются: ловкость пальцев, плавающие движения запястья и мягкое, очень легкое прикосновение. Радиоволновую хирургию не нужно воспринимать как абсолютно новую технику работы, которая не требует старых навыков. К радиоволновой хирургии применимы все правила хирургической техники. В отличие от разреза при помощи скальпеля самое важное, что нужно запомнить: радиоволновой хирургический разрез производится без нажима, легким, ровным и непрерывным движением руки, похожим на движение кисти художника.

Как правило, идеальной техникой разреза можно назвать разрез участка от 5 до 8 мм в 1 с. Если происходит искрение, то это означает, что установлена слишком большая мощность. Если движение электрода неровное, то это значит следующее: либо хирург производит разрез очень быстро, либо установлена слишком низкая мощность, либо загрязнился электрод (остатками карбонизации или распада клеток).

Поскольку при радиоволновых хирургических операциях не требуется нажима при выполнении разреза, рука хирурга должна находиться на какой-либо подставке для обеспечения хорошего контроля над движением наконечника.

Повреждение ткани при радиоволновой хирургии может произойти только в одном случае - если в тканях будет аккумулироваться теплота до точки избыточного обезвоживания, ведущего к разрушению ткани. Это зависит от следующих факторов: боковой теплоты, времени контакта электрода с тканью, мощности, размера электрода, формы волны, частоты.

Чем медленнее движение электрода, тем больше выделяется боковой теплоты. Чем быстрее движение электрода, тем меньше выделяется боковой теплоты. Эмпирически мы определили, что наиболее востребованным в ходе ДЦР является режим полностью выпрямленной

радиоволны, позволяющий комбинировать разрез с бережной коагуляцией. Этот режим сопровождается выделением достаточно низкой боковой теплоты. Наименьшей боковой теплотой отличается полностью выпрямленная фильтрованная форма волны, но в этом случае недостаточным оказывается эффект каутеризации, весьма важный при работе с интенсивно кровоснабжаемыми тканями. Наибольшим образованием боковой теплоты сопровождается работа в режиме частично выпрямленной формы волны, который применялся нами крайне редко лишь в случаях, когда требовалось немедленная реакция на значительное кровотечение в ране.

При выборе размера электрода следует учитывать особенности выполняемой манипуляции, а также то, что чем больше размер электрода, тем больше выделяется боковой теплоты; при этом для работы требуется более высокая мощность. Чем меньше размер электрода, тем меньше выделяется боковой теплоты, и требуемая рабочая мощность может быть ниже. При выполнении ЭНДЦР нами использовался исключительно нитевидный (игольчатый) электрод для микрорассечения (А10) с регулируемыми размером режущей части электрода, направлением и формой изгиба. На этапе формирования соустья иногда использовался режим фульгурации, обеспечивавший функцию шва. В ходе НДЦР применялись и другие разновидности электродов (табл. 9)

Чтобы определить правильную длину, глубину и направление разреза, производились несколько пробных движений при выключенном приборе.

Во время непосредственного выполнения разреза необходимо следить за тем, чтобы движения руки были ровными и непрерывными, с легким равномерным давлением. Движения не должны быть слишком медленными. При очень медленных движениях руки в ткани происходит аккумуляция боковой теплоты, что может привести к некрозу и образованию струпов.

Через каждые двадцать секунд работы необходимо делать перерыв на две секунды. При повторном разрезе на одном и том же операционном участке, перед тем как снова активизировать электрод, ткани следует дать возможность охладиться, делая десятисекундную паузу.

Значительно большей вариабельностью отличались параметры мощности радиоволнового воздействия, которые нужно было установить перед началом каждой манипуляции, прежде чем нажать ножную педаль. При выборе мощности следует учитывать режим работы, а также то, что чем больше мощность, тем выше и аккумуляция боковой теплоты из-за искрения. При правильно отрегулированной мощности образование боковой теплоты сводится к минимуму, необходимому для испарения клеток тканей. Поток волн ровно проходит через ткань, не вызывая искрения и сопротивления ткани. При недостаточной мощности из-за сопротивления ткани происходит большая аккумуляция боковой теплоты. Это также может вызвать обильное кровотечение, вызванное сопротивлением ткани при растягивании и отрыве от основы. Так, например, рассечение тонкой и сухой кожи в ходе НДЦР обеспечивалось радиоволной меньшей мощности (15-20 Вт), но требовало обязательного увлажнения, т.к. если ткань очень сухая могло произойти обугливание.

Ниже приводится таблица, в которую сведены основные характеристики радиохирургического воздействия применительно к прибору «Сургитрон™».

В ходе работы были отмечены следующие осложнения, относящиеся непосредственно к применению радиоволновой энергии: разрыв ткани, вызванный сломанной дугой электрода (во избежание этого осложнения необходимо вовремя заменять изношенные электроды); избыточное рубцевание вследствие слишком глубокого разреза; неумышленный ожог пациента или врача, вызванный нежелательной активизацией наконечника; плохое заживление вследствие некорректного использования оборудования.

Таблица 9

Параметры радиоволнового воздействия, использованные в ходе дакриоцисториностомии

Параметр прибора / Манипуляция	Режим	Электрод	Мощность (Вт)
Кожа сухая (разрез)	ПВ	R7S	15-20
Кожа эластичная (разрез)	ПВ	R7L	20-25
Подкожная клетчатка (разрез)	ПВФ	TA3	20-25
Мышцы, связки (разрез)	ПВ	R7S	25-30
Стенка слезного мешка (разрез)	ПВ	TA8	20-25
Слизистая носа (разрез, иссечение)	ПВ	TA8	25-30
Склеивание слизистых (эффект шва)	Ф	TD3	10-15

ПВ – полностью выпрямленная форма радиоволны
ПВФ – выпрямленная фильтрованная форма радиоволны
Ф – фульгурация
Вид электрода приводится по каталогу Ellman International Inc

Применение радиоволновой хирургии в ходе операций на слезном мешке расширило показания к ДЦР как наружным, так и эндоназальным доступом за счет исключения из списка противопоказаний, связанных с общесоматическими заболеваниями, при которых операционная травма и коагуляция тканей обычно сопровождается риском их декомпенсации (ИБС, гипертоническая болезнь, сахарный диабет, иммунодефициты и др.), а разрезы тканей чреваты грубым рубцеванием и спайками (коллагенозы).

Хотя части осложнений можно избежать, они все же весьма вероятны. Операция у пациентов, проходящих терапию аспирином или антикоагулянтами, может сопровождаться повышенным кровотечением, тем самым, вынуждая хирурга использовать более сильную коагуляцию. Еще одно осложнение может наблюдаться у диабетиков или пожилых пациентов, а также при других заболеваниях, сопровождающихся трофическими нарушениями, снижением тургора и кровоснабжения

тканей - медленное или позднее заживление. Слишком глубокий разрез, проведенный одномоментно, имел тенденцию к более грубому рубцеванию.

Нами было замечено, что при активизации электрода при отсутствии эффективного экранирования возникали сбои в работе других электрических приборов, находящихся в операционной: микроскопы, осветители, мониторы и т.п. Таким образом, было подтверждено предположение об одном из противопоказаний к применению радиохирургии, не являющимся абсолютным: наличие у пациента кардиостимулятора (относительное противопоказание, требующее принятия мер предосторожности). Пациентам, использующим кардиостимулятор, нельзя проводить радиоволновые хирургические операции без предварительной консультации с кардиохирургом. Необходимо убедиться, что кардиостимулятор защищен и ему не повредит высокочастотное вмешательство.

Вторым противопоказанием, к применению радиохирургии мы считаем некомплаентность пациента в силу различных причин, препятствующих адекватному контакту больного с врачом, например при психических отклонениях. Однако и это противопоказание не следует считать абсолютным, так как качественная предоперационная подготовка и участие психоневролога способны создать позитивный настрой на лечение и установить доверительные отношения с хирургом.

3.7. Тактика послеоперационного ведения пациентов с сочетанной с дакриоциститом ринопатологией

Комплексное обследование пациентов, страдающих дакриоциститом, выявило у многих из них различных патологических состояний полости носа и околоносовых пазух. Мы не склонны безоговорочно утверждать, что дакриоцистит и ринопатология находятся в устойчивой причинно-следственной взаимосвязи. Однако полученных нами данных оказалось достаточно для выработки концепции симультанных операций по поводу дакриоцистита и заболеваний носа и ОНП. Следствием эндоназальных операций явилось образование зон контакта противолежащих деэпителизированных участков слизистой и развитие спаечного процесса.

Таким образом, была выработана система лечебных мероприятий в послеоперационном периоде у пациентов с сочетанной с дакриоциститом ринопатологии.

Течение послеоперационного периода зависит главным образом от того, насколько значительна травма тканей, вовлеченных в операционный процесс. Применение радиоволновой хирургии существенно снижает асептическую воспалительную реакцию на проводимые разрезы.

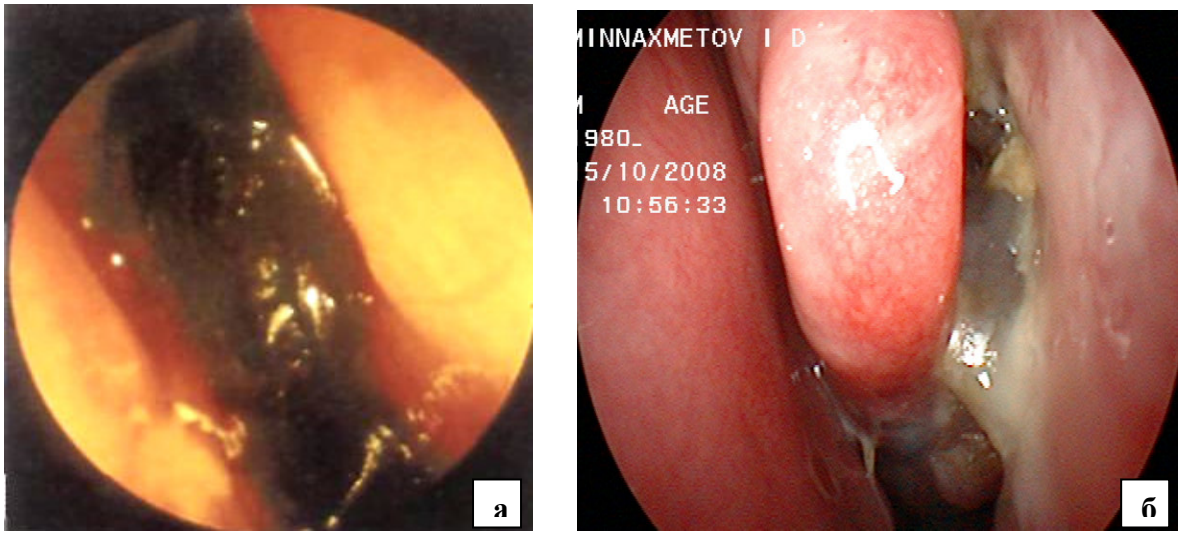

Рис. 32 а,б Сгусток крови в среднем носовом ходу через 1 сутки после ДЦР (а) и фибринозный налет, покрывающий раневую поверхность через 3 суток после операции (б)

Важным является и то, что меньшее кровотечение, присущее разрезам, выполненным «радионожом», предупреждает развитие спаечного процесса и сужение сформированного соустья. Хорошим гемостатическим эффектом обладает тампонада зоны операции, которая преследует также и цель защиты раневых поверхностей от вредных факторов внешней среды. Мы производили тампонаду всем пациентам на 1-2 суток, в зависимости от объема вмешательства и качества интраоперационного гемостаза. Образование фибрина обнаруживалось сразу после удаления тампонов. Выраженность фибринозного процесса напрямую зависела от площади раневых поверхностей и была наибольшей в случаях симультанных операций. Избыток фибрина является предпосылкой к образованию синехий и рубцов, способных не только заблокировать слезоотведение через сформированное соустье, но и ухудшить функцию носового дыхания с далеко идущими отрицательными последствиями (рис.32 а,б). По этой причине мы механически и при помощи аспирационной системы удаляли фибринные пленки, корочки подсыхания и сгустки крови в ходе послеоперационного эндориноскопического обследования, которое проводили сразу после удаления тампонов. Эта процедура безболезненна и нетравматична, но в системе комплексных послеоперационных мероприятий имела важное место и обеспечивала лучшие результаты по сравнению с контрольными группами. Через 2-3 суток после операции образование фибрина сменялось появлением корочек подсыхания. Попытка их удаления сопровождалась рецидивом кровотечения. Поэтому более эффективным является орошение слизистой носа солевыми растворами (салин, аквамарис, аквалор) в виде аэрозоля, по 5 ингаляций трижды в день в течение 4-6 недель после операции. Эти препараты размягчают сухие корки, увлажняют слизистую оболочку носа, разжижают густую слизь. Мы также использовали орошение слизистой носа изотоническим раствором природной морской соли, которое можно было проводить также и в домашних условиях (рис.33). На

этом этапе риноскопия с лечебной целью не проводилась, и поэтому стационарный режим лечения пациентов мог быть заменен амбулаторным.

Для купирования воспалительного процесса в конъюнктивальной полости и слезоотводящих путях использовали глазные капли, имевшие в своем составе антибиотики широкого спектра действия.

Рис.33 Орошение полости носа изотоническим раствором природной морской соли («носовой душ»)

При наличии обширных дефектов слизистой носа и участков незащищенной мягкими тканями кости на поверхности раны возникали грануляции (рис. 34 а,б). В тех случаях, когда грануляционный процесс опережал эпителизацию, возникал более или менее выраженный спаечный процесс (рис. 35), которым было необходимо управлять, посредством своевременного рассечения или иссечения синехий, что также было удобно и целесообразно производить, используя радиохирургическую технику. После рассечения происходила ретракция тканей в обе стороны от спайки и таким образом обеспечивался достаточный диастаз деэпителизированных поверхностей, что гарантировало дальнейшее гладкое течение послеоперационного периода. Вместе с тем, с целью профилактики избыточного рубцевания нами были использованы кортикостероидные препараты (назонекс, фликсоназе), которые в виде назального спрея

применяли, начиная со 2 недели после ДЦР, по 2-3 ингаляции в день. Помимо назальных препаратов и манипуляций мы применяли промывание слезоотводящих путей растворами антибиотиков с 1-2 дня после операции, т.е. сразу после извлечения из носа гемостатического тампона и ГКС – через 1 неделю. Переодичность такого лечения - 1 раз в 2 дня в течение 1-ой послеоперационной недели, и далее 1 раз в неделю до 1 месяца.

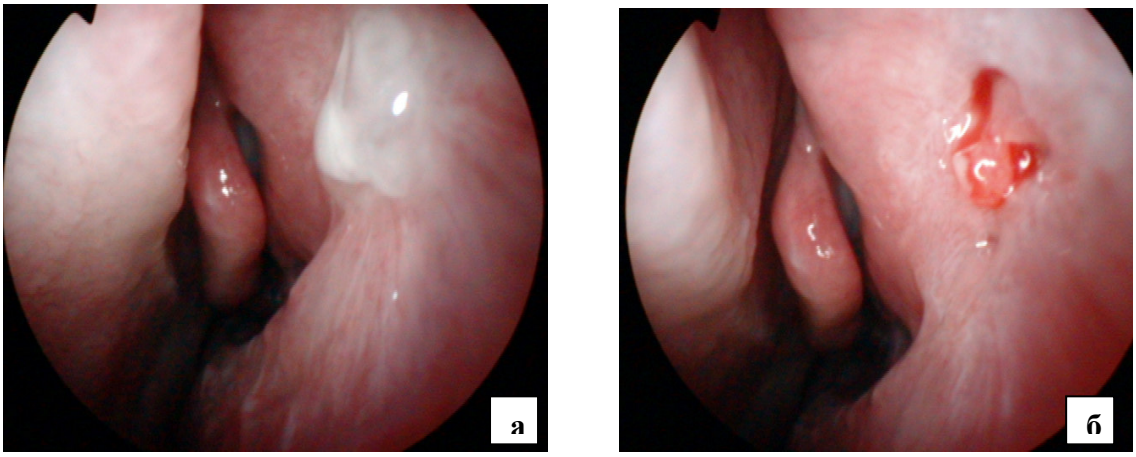

Рис.34 а,б. Образование грануляций (б) в зоне ослабленной эпителизации (а) на обширных участках открытой кости

Учитывая тот факт, что дакриоцистит и ринопатология практически всегда сопутствуют друг другу, не зависимо от того, что из этих патологических состояний первично и имеется ли между ними прямая взаимосвязь, мы полагаем целесообразным при всех видах доступа к слезному мешку, при выполнении ДЦР как отдельной операции, так и в сочетании с операциями на структурах носа, в послеоперационном периоде использовать представленную выше тактику ведения пациентов.

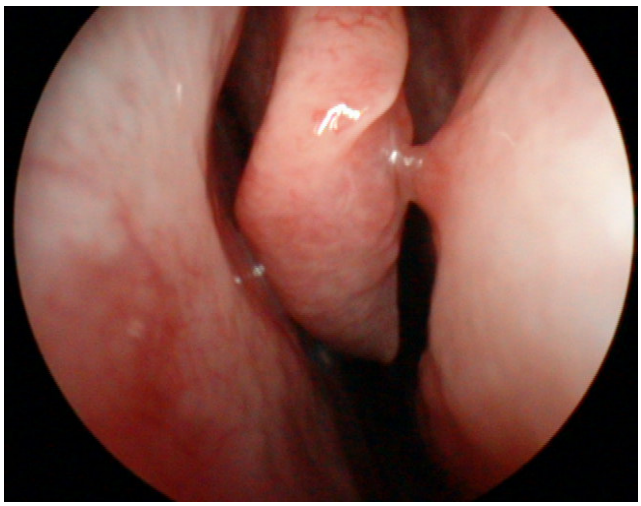

Рис.35 Формирование синехии между средней носовой раковиной и латеральной стенкой носа

ГЛАВА 4.

Анализ результатов лечения

Анализ результатов хирургического лечения дакриоцистита был проведен на основании сравнения 2 основных групп, в которых была выполнена наружная и эндоназальная дакриоцисториностомия по разработанным нами методикам (РХ НДЦР и РХ ЭНДЦР), в основу которых легло применение радиоволновой энергии при рассечении тканей и 2 контрольных групп, в которые вошли пациенты прооперированные аналогичными доступами, но все операционные разрезы выполнялись механическими режущими инструментами (НДЦР и ЭНДЦР). Для оценки эффективности хирургического лечения был выбран ряд критериев, основанных как на субъективных ощущениях пациентов, так и данных, полученных в результате проведения клинико-функциональных тестов.

4.1 Субъективная оценка результатов по данным анкетирования пациентов

Для оценки результатов, основанных на субъективных ощущениях пациентов, мы исследовали данные анкетирования, которые были обработаны в соответствии с бальной системой, описанной во 2 главе.

Анализ результатов лечения по данным анкетирования показал, что у пациентов 1 основной группы (РХ НДЦР) через 6 месяцев сохранились жалобы на слезотечение и гнойное отделяемое у 3,3%, в то время как у пациентов 1 контрольной группы (НДЦР) неудовлетворенность функциональными результатами операции была достоверно выше (10%). Сравнение 2 других групп (РХ ЭНДЦР и ЭНДЦР) выявило аналогичную картину.

Еще большая разница в отзывах больных была обнаружена при сравнении косметической составляющей отдаленного послеоперационного

периода. Большинство опрошенных пациентов из 1 контрольной группы (НДЦР) указывало на заметный послеоперационный рубец у внутреннего угла глаза (63,3%), иногда представлявший собой подобие эпикантуса, в то время как применение радионожа сократило их количество до 20% (рис.36 а,б)

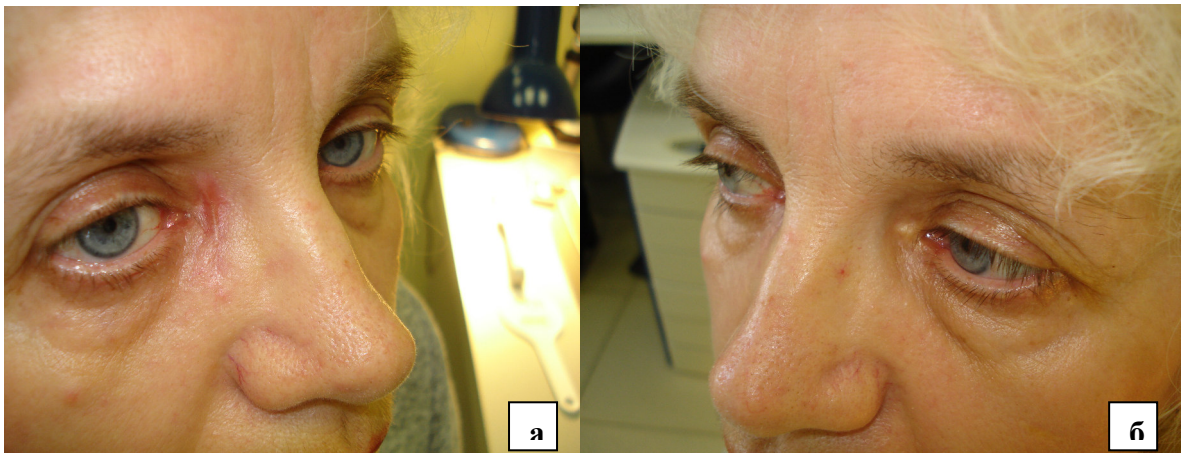

Рис. 36 а,б. Фото пациентки, прооперированной по поводу 2-стороннего хронического дакриоцистита. Справа была выполнена наружная ДЦР (а), слева - эндоназальная ДЦР (б), 6 и 4 месяца после операции соответственно

Неудовлетворенность 1 пациентки косметическими результатами ЭНДЦР была связана с заметным отложением гемосидерина под кожу нижнего века, как следствие послеоперационной гематомы, которая могла быть следствием, как проведенной местной анестезией, так и самой операции (рис.37).

Рис. 37. Состояние через 6 месяцев после эндоназальной ДЦР справа. Отложение гемосидерина под кожу нижнего века как следствие послеоперационной гематомы

В приведенной ниже таблице представлены результаты операций в 4 группах сравнения через 6 и более месяцев после ДЦР.

Таблица 10

Субъективная оценка результатов дакриоцисториностомии по данным анкетирования пациентов

Жалобы через 6 мес. и более после операции	НДЦР	ЭНДЦР	РХ НДЦР	РХ ЭНДЦР
Слезотечение	3 (10%)	5 (16,6%)	1 (3,3%)	3 (10%)
Гнойное отделяемое	2 (6,6%)	3 (10%)	1 (3,3%)	1 (3,3%)
Припухлость в углу глаза	2 (6,6%)	2 (6,6%)	0	1 (3,3%)
Косметический дефект на лице	19 (63,3%)	1 (3,3%)	6 (20%)	0

Кроме того, пациентам было предложено оценить такие аспекты хирургического вмешательства как продолжительность и болезненность. В результате опроса было достоверно подтверждено, что операции по разработанным нами методикам представлялись пациентам предпочтительными и по этим немаловажным характеристикам.

Результаты анкетирования в баллах представлены на следующих диаграммах и отражают не только функциональную составляющую перенесенных пациентами операций, но и, что важно, то, какой ценой достигнут положительный эффект. Так жалобы на слезотечение в 1 контрольной группе (НДЦР) в периоде динамического послеоперационного наблюдения предъявляли лишь 3 пациентов, т.е. положительный результат ДЦР был достигнут в 90% случаев, однако при оценке качества лечения по разработанной нами бальной системе хорошую

оценку НДЦР дали лишь 23,3% опрошенных больных, а 33,3% - удовлетворительную.

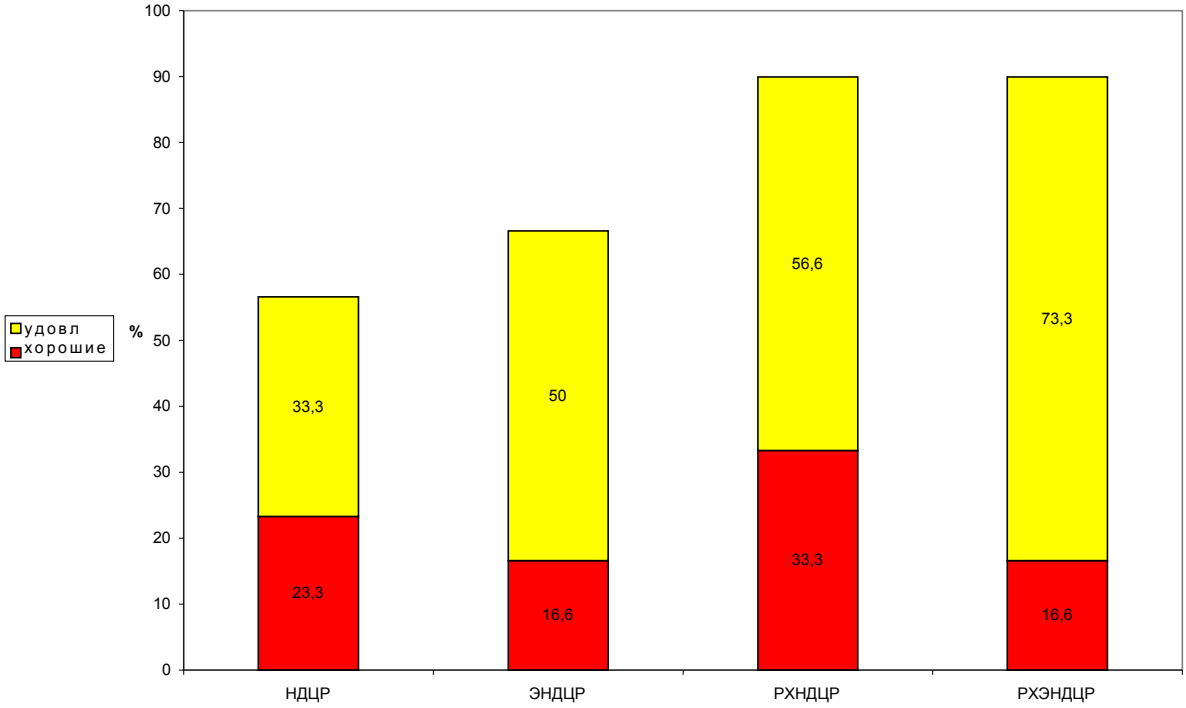

Рис. 38. Хорошие и удовлетворительные результаты хирургического лечения дакриоцистита в основных и контрольных группах по данным анкетирования

Основным недостатком, снижающим оценку пациентами НДЦР, следует признать ее продолжительность, болезненность и кожный рубец на лице. В то же время 33,3% больных, перенесших ту же операцию, но усовершенствованную нами за счет применения инновационных технологий (радиохирургия, шейверная и аспирационная системы), дали ей хорошую оценку и еще 56,6% удовлетворены результатами (рис.38,39).

Безусловно, оценка проведенной операции зависела, в том числе от клинической формы, тяжести, длительности заболевания, общего состояния пациентов и мн.др., однако, принимая во внимание однородность клинического материала в группах сравнения, мы считаем проведенный анализ по субъективным критериям вполне показательным.

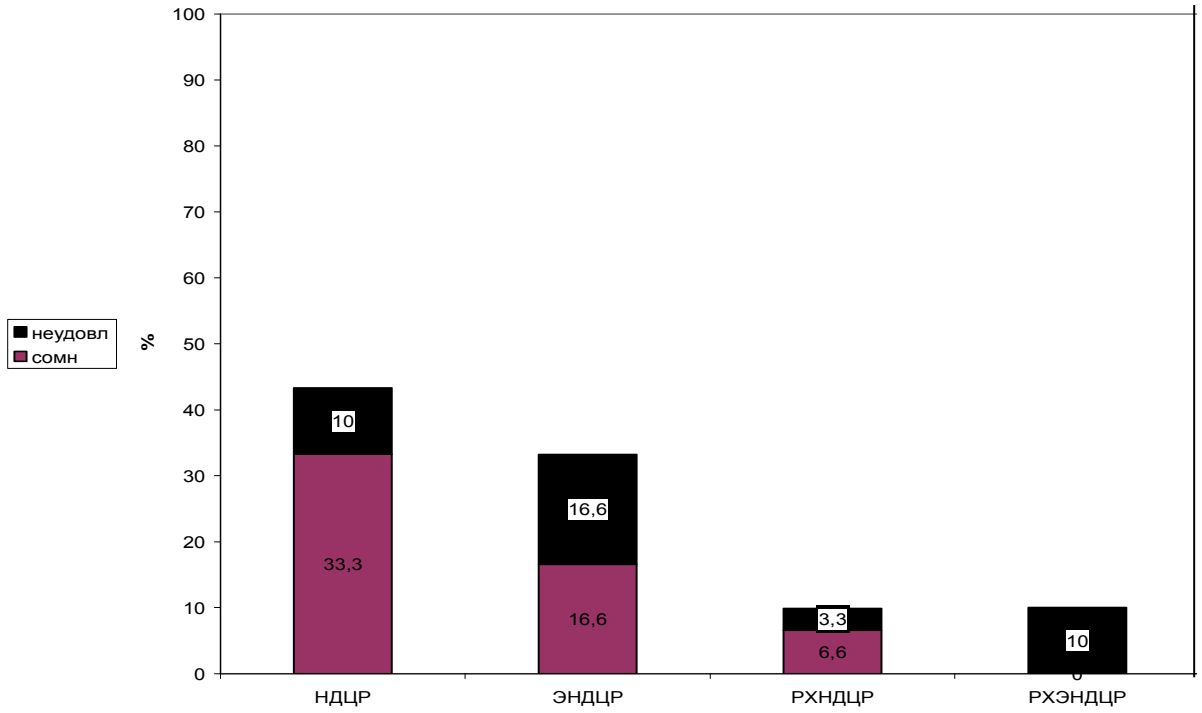

Рис. 39. Сомнительные и неудовлетворительные результаты хирургического лечения дакриоцистита в основных и контрольных группах по данным анкетирования

4.2. Объективная оценка результатов по данным клинико-функциональных тестов

Анализируя результаты послеоперационного обследования больных, мы пришли к пониманию нецелесообразности выполнения всего спектра диагностических тестов, которые были использованы на этапе подготовки к операции.

При отсутствии жалоб на слезотечение, гнойное отделяемое, признаков продолжающегося воспаления слезного мешка и застоя его содержимого мы считали необходимым помимо диагностического промывания слезоотводящих путей проведение эндориноскопического исследования зоны анастомоза и всей половины носа на стороне вмешательства. Это позволило дать полную оценку качества выполненной операции, сравнить особенности операций проведенных различными

доступами с использованием стандартной или разработанной нами методиками дакриоцисториностомии. Лишь в отдельных случаях обширной сочетанной патологии проводилось также и контрольное томографическое исследование. Наличие в слезном мешке газа достоверно свидетельствовало о восстановлении проходимости слезопроводящих путей. Однако отсутствие газового пузырька не свидетельствовало об обратном. Этот симптом, имеющий также важное диагностическое значение и при первичном обследовании, ранее в литературе описан не был (рис.40).

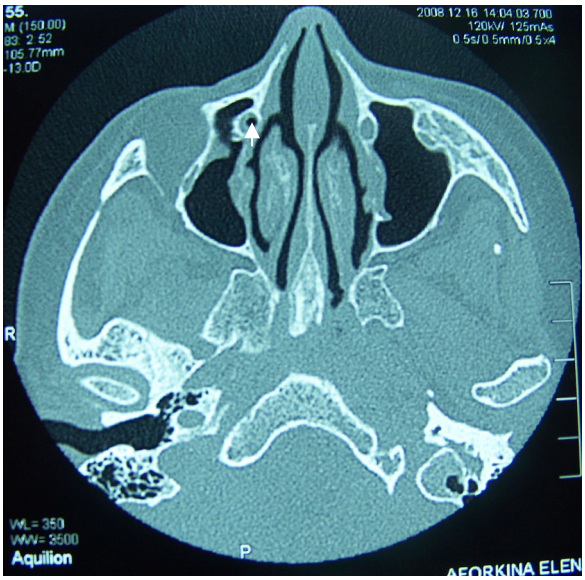

Рис. 40. КТ пациентки А., через 6 мес. после РХ ЭНДЦР справа. Симптом «воздушного пузырька» (указано стрелкой). На момент обследования у пациентки также левосторонний хронический дакриоцистит

Очевидно, что наличие спаечного процесса зависело от многих факторов, в первую очередь, от объема проведенной операции. Однако, даже не смотря на то, что во 2 основной группе исследования (РХ ЭНДЦР) были и пациенты, которым одномоментно с ДЦР были выполнены операции, направленные на коррекцию патологически измененных внутриносовых структур, образование синехий было менее выраженным, чем в других группах (рис.41 а,б).

Общая картина послеоперационного обследования отражена в таблице 11.

Таблица 11

Объективная оценка результатов дакриоцисториностомии по данным эндоскопического исследования и диагностического промывания слезоотводящих путей

Статус слезоотводящей системы	НДЦР	ЭНДЦР	РХ НДЦР	РХ ЭНДЦР
Наличие спаек и деформации	18 (60%)	9 (30%)	4 (14,3%)	2 (6,6%)
Соустье свободно	20 (60,6%)	16 (53,3%)	24 (80%)	22 (73,3%)
Слизистое или гнойное отделяемое из риностомы	5 (16,6%)	4 (13,3%)	3 (10%)	6 (20%)
Свободное пассивное слезоотведение (при промывании)	25 (83,3%)	23 (76,6%)	27 (90%)	28 (93,3%)

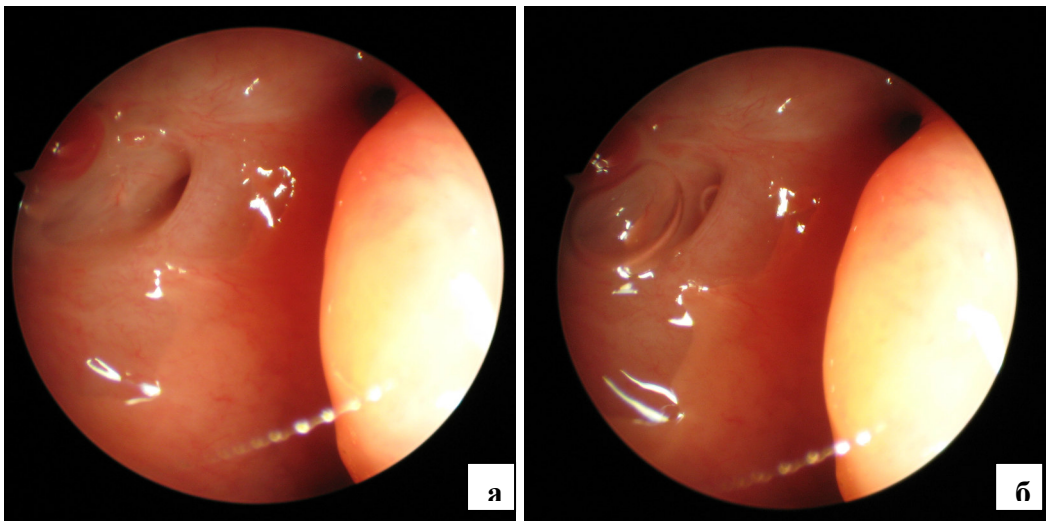

Рис. 41 а,б. Правый средний носовой ход через 6 месяцев после РХ ЭНДЦР. Идеальный результат операции - отсутствие синехий, грануляций, грубых рубцов, свободное зияющее соустье (а), при надавливании на область слезного мешка из риностомы выделяется чистая слеза с пузырьками воздуха (б)

Обращает также на себя внимание, то, что даже в тех случаях, когда наличие спаек и деформаций внутриносовых структур, связанных с проведенными операциями было значительным, мы не отмечали признаков рецидива дакриоцистита на протяжении всего периода наблюдения,

который в контрольных группах достигал нескольких лет. Однако следует признать, что наличие синехий в полости носа отрицательно может сказаться на носовом дыхании и, в конечном итоге, на общем здоровье пациента, даже если спайки и не препятствуют нормальному функционированию слезно-носового соустья.

При прочих равных условиях достоверным является факт более высокой эффективности разработанных нами методик операций по сравнению с теми, что были использованы нами ранее у пациентов, вошедших в группы контроля 90% к 83,3% при наружном доступе к слезному мешку и 93,3% к 76,6% при эндоназальном соответственно (рис.42 а,б и рис.43 а,б).

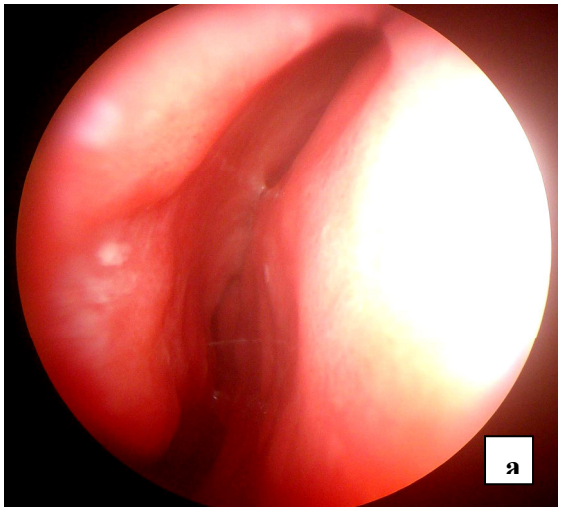

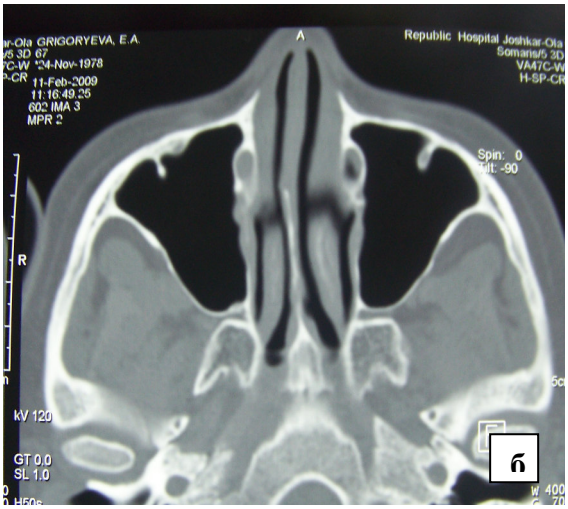

Рис. 42 а,б Правый средний носовой ход больной Е. после одномоментной РХ ЭНДЦР и вскрытия пиоцеле решетчатых пазух и клетки agger nasi, КТ приведена на рис.6. (а). КТ той же пациентки через 9 месяцев после симультанной операции (б). Активное слезоотведение восстановлено

Для большей объективности сравнительной оценки статуса слезоотводящей системы пациентов, перенесших ДЦР, в зависимости от данных послеоперационного обследования, разделили, как было представлено в таблице 8 (рис.44). Хорошим результатом считали те, которые по 3 из 4 параметров соответствовали этому определению. Аналогично относились к неудовлетворительным результатам, которые по существу расценивали как рецидив заболевания или оставшуюся

неразрешенной сопутствующую патологию слезных путей либо структур носа. Результаты остальных операций признавались удовлетворительными.

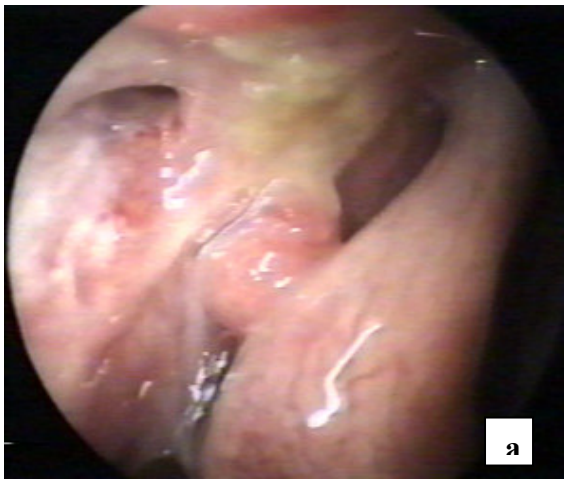

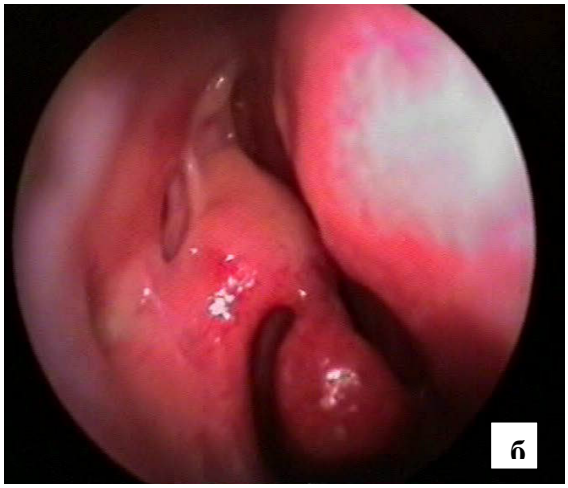

Рис. 43 а,б,в. Правый средний носовой ход через 3 месяца после ЭНДЦР: соустье зияет, однако формируются синехии, заполняющие средний носовой ход (а). Правый средний носовой ход через 6 месяцев после РХ НДЦР: соустье зияет, синехии, грануляции отсутствуют. В обоих случаях активное слезоотведение восстановлено

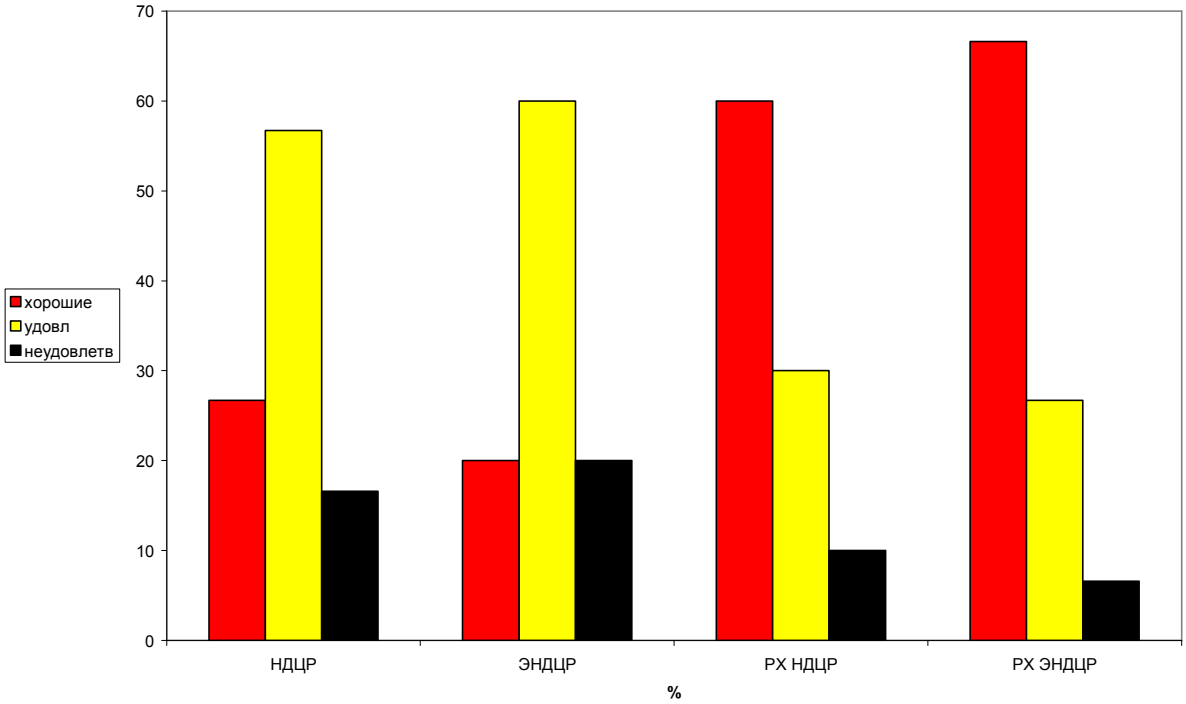

Рис. 44. Результаты хирургического лечения дакриоцистита в основных и контрольных группах по данным объективного обследования

Пациенты с рецидивом дакриоцистита, подвергались более глубокому обследованию, заключавшемся в проведении полного спектра диагностических тестов, включавших также оценку баланса слезной системы, диагностическое зондирование и повторную компьютерную томографию, направленные как на выяснение причины несостоятельности сформированного соустья, так и на решение вопроса о целесообразности и тактики дальнейшего лечения.

Мы сопоставили данные результативности ДЦР в группах сравнения путем вычисления «коэффициента эффективности», полученного соотношением случаев хорошего и удовлетворительного исходов к сомнительным и неудовлетворительным (рис. 45).

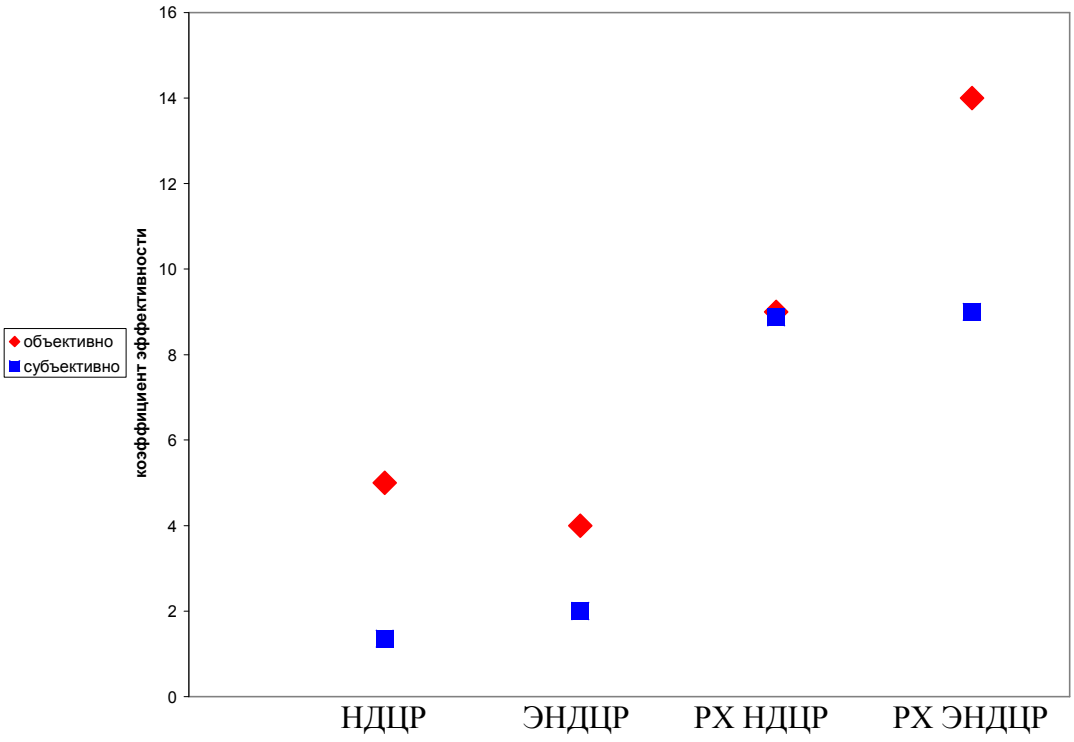

Рис.45. Сравнение коэффициента эффективности ДЦР по объективным и субъективным критериям

Как видно из диаграммы данные результатов, полученные путем объективного обследования прооперированных пациентов и их субъективная оценка перенесенной операции достоверно коррелируют.

Тот факт, что объективная оценка в диаграмме оказалась в основном лучше субъективной объясняется тем, что среди объективных критериев не было косметической компоненты, а также определения результата операции как «сомнительный», который при вычислении коэффициента эффективности мы, как и «неудовлетворительный» отнесли в делитель.

ЗАКЛЮЧЕНИЕ

Развитие новых технологий в офтальмологии и оториноларингологии, таких как компьютерная томография, эндоскопия с использованием жестких и гибких эндоскопов, радиохирургия, операции с применением автоматических высокоскоростных режущих инструментов, применение различных полимерных материалов привело к поискам возможности применения перечисленных инноваций в дакриологической практике, с новых позиций оценить вопросы этиологии заболеваний слезоотводящих путей и на другом уровне подойти к решению проблемы лечения дакриоцистита.

Заболевания слезной системы и слезоотводящих путей в частности по-прежнему остаются одним из лидеров в структуре общеглазной патологии. Патология слезного мешка и носослезного протока составляет от 13,0 до 35,0% среди причин слезотечения [126]. Возникая в наиболее трудоспособном возрасте, воспаление слезного мешка представляет постоянную угрозу для органа зрения, затрудняют профессиональную деятельность, могут стать причиной хронического воспаления конъюнктивы и глубжележащих отделов глаза, в том числе флегмоны орбиты, септических осложнений. Постоянное слезотечение и гнойное отделяемое из глаза приносит серьёзные психические страдания, является косметической проблемой, особенно если учесть, что большинство больных дакриоциститом – женщины.

Несмотря на то, что проблема оказалась «на стыке» офтальмологии и ринологии, подавляющее большинство больных дакриоциститом обращается в глазные клиники, где чаще всего адекватного лечения не получает в связи с тем, что до сих пор основная часть офтальмологов, берущих на себя помощь пациентам с дакриопатологией, исповедует приверженность лишь наружному доступу к слезному мешку.

Тем временем, на смену обширным и травматичным операциям, как в офтальмологии, так и в ринологии приходят более щадящие методики с использованием эндоскопической и микроскопической техники. За всю историю современной дакриологии наружный и эндоназальный доступ к слезному мешку явились основой для параллельно существующих способов хирургического лечения дакриоцистита. Сторонники того и другого подходов, стремясь повысить их эффективность, привнесли в них немало полезных усовершенствований. Однако новшества, созданные в различных областях медицины, не используются в полной мере. Кроме того, тесная взаимосвязь слезоотводящих путей и структур полости носа расширяет спектр возможных пусковых механизмов данной патологии и диктует необходимость взаимодействия врачей разных специальностей, выработки общей тактики лечения воспаления слезного мешка и слезно-носового протока. По мнению большинства специалистов, занимающихся проблемами дакриологии, лечение данной патологии должно производиться в крупных офтальмологических учреждениях специализированной группой врачей, разбирающихся в анатомии, физиологии, клинике заболеваний слезного аппарата, владеющих современной аппаратурой и навыками операций с различными подходами [20]. Хотя для проведения эндоскопической ДЦР требуется дорогостоящее оборудование, данный подход широко используется во всех зарубежных клиниках и находит все большее число сторонников среди отечественных офтальмологов, занимающихся проблемами дакриологии [43]. Технические трудности, заключающиеся, в основном, в узости операционного поля, не являются непреодолимым препятствием для офтальмохирурга в овладении методикой эндоназальных дакриоцисториностомий [12]. Наметившаяся интеграция офтальмологов и ринологов в лечении дакриоцистита определила следующей ступенью создание простых в освоении, малоинвазивных, но гарантирующих

стойкий положительный результат, способов лечения дакриоцистита, универсальных для любой его клинической формы, осуществляемых тем доступом, который окажется наиболее оправданным по результатам многопланового обследования.

Приобретение навыков эндоназальных манипуляций под эндоскопическим контролем в ходе совместных операций явилось ключевым этапом в освоении ретроградной ДЦР офтальмологом, использовавшим ранее исключительно наружный доступ к слезному мешку. На начальном этапе эндоназальная часть операции выполнялась ЛОР-врачом, а манипуляции на горизонтальном колене слезоотводящего тракта – офтальмологом. Примененная нами бимануальная техника оперирования оказалась также весьма полезной и с точки зрения передачи опыта «из рук в руки».

Нами были проанализированы результаты 120 операций, выполненных по поводу различных форм хронического дакриоцистита, как наружным, так и эндоназальным доступом. Возраст пациентов от 14 до 85 лет.

По результатам комплексного обследования больных, включавшего помимо стандартных тестов, компьютерную томографию, эндориноскопию, трансканаликулярную эндоскопию слезоотводящих путей и диафаноскопию слезного мешка были определены показания к операции дакриоцисториностомии, выбран предпочтительный доступ.
Таким образом, часть больных составила группу, прооперированных наружным доступом к слезному мешку, а часть – эндоназальным.

Исходя из того, что основным этапом ДЦР, является пластическая операция формирования слезно-носового соустья, в ходе которой производится последовательное рассечение различных типов тканей, что в конечном итоге определяет результат лечения, нами были разработаны и внедрены в практику способы проведения разрезов мягких тканей при помощи радиоволновой энергии. Известные из других областей медицины

отличительные особенности радиохирургических разрезов (точность, отсутствие значительных отека и некроза, преобладание эпителизации над грануляцией в период заживления, сочетанный гемостатический эффект, безболезненность) были в полной мере использованы при хирургическом лечении дакриоцистита.

Для этого нами были изучены различные и выбраны оптимальные варианты радиоволнового воздействия при выполнении разрезов в ходе наружной и эндоназальной ДЦР, определены его параметры (профиль и глубина разрезов, форма и мощность волны, время действия энергии, тип генератора, характеристики рабочего электрода). Вместе с тем была выстроена технологическая цепочка манипуляций на слезном мешке при использовании радионожа. Также внедрены дополнительные новшества как при оперировании наружным, так и эндоназальным доступом.

Основными достоинствами радиоволновой хирургии, подтвержденными клиническими и морфогистологическими исследованиями многих авторов, являются: уменьшение кровопотери, при этом гемостаз не сочетается с глубокой коагуляцией и некрозом подлежащих тканей, обезболивающий эффект, обусловленный коагуляцией нервных окончаний, снижение всасывающей способности раневой поверхности и уменьшение истечения в рану тканевой жидкости ускоряющие процессы заживления ран, коагуляция сосудов, обеспечивающая меньшую локальную реакцию тканей и улучшающая процессы регенерации. Механическая и термическая травма тканей и органов при применении «радионожа» минимальна и не сравнима по своему малому повреждающему эффекту с действием других средств для рассечения [70,146].

Больные дакриоциститом, прооперированные по разработанным нами технологиям наружной и эндоназальной ДЦР на основе применения радиоволновой энергии составили две основные группы исследования. Результаты лечения в этих группах были сопоставлены с однородными по

численности и составу группами контроля, в которых операции были проведены по принятым ранее и распространенным в российских клиниках технологиям, аналогичным по ходу, но отличавшимся тем, что все разрезы в них проводились механическими режущими инструментами.

В ходе предоперационного обследования пациентов, составлявших основные группы, по данным КТ помимо воспаления слезного мешка у 68,3% были обнаружены те или иные варианты строения структур полости носа и околоносовых пазух. Почти во всех случаях при эндориноскопическом обследовании была выявлена сопутствующая патология полости носа и ОНП, часть изменений была на стороне воспаленного слезного мешка, а часть – с противоположной. Было очевидным, что не всякая ринопатология находится в причинно-следственной взаимосвязи с дакриоциститом. Выяснение влияния имеющегося заболевания носа и параназальных синусов на патологический процесс в слезоотводящих путях, по нашему мнению, является одной из обязательных задач первичной диагностики у больных с дакриоциститом.

Выбор доступа к слезному мешку осуществлялся только после проведения полного обследования. Во внимание принимались следующие обстоятельства: возраст, пол пациента, наличие сопутствующей общесоматической патологии, перенесенные ранее операции, травмы, состояние всего слезоотводящего тракта, функциональное состояние слезопродуцирующего звена СС, клиническая форма заболевания, топографическое взаимоположение носовых и лакримальных структур, удобство и возможность осуществления доступа, необходимость одномоментной или этапной операции по поводу сопутствующих заболеваний.

Центральные точки слезных мешков при анализе КТ в коронарной проекции находились на уровне верхушек средних носовых раковин у 61,7% обследованных, у 58,3% на КТ в аксиальной проекции мешок

локализовался на уровне переднего конца средней носовой раковины. В других случаях было обнаружено иное положение слезного мешка относительно средней носовой раковины. У 8,3% пациентов подход к слезному мешку со стороны носа был ограничен гипертрофированной средней носовой раковиной, основанием крючковидного отростка, деформированной перегородкой или клетками валика носа. Последний вариант строения наблюдался при гиперпневматизации клетки agger nasi, которая распространялась кпереди и прилегала к стенке слезного мешка. При этом стенка, отделяющая клетку от слезного мешка, была сильно истончена, воспаление слезного мешка переходило на клетку бугорка носа, вызывая этмоидит, в который вовлекались и другие передние клетки. Развившийся остеолитический процесс приводил к формированию хронического гнойного воспаления, объединяющего слезный мешок и пораженные решетчатые пазухи. В тех случаях, когда представлялось необходимым и возможным помимо эндоназальной ДЦР провести одномоментную коррекцию перегородки носа, ОНП, носовых раковин и т.п. предпочтение отдавалось эндоназальному подходу. Симультанные операции выполнялись также с применением радиохирургии, как наиболее щадящего из всех известных методов рассечения и иссечения тканей, что позволило наряду с эндоназальной ДЦР внедрить в дакриологическую практику офтальмологической клиники и эти операции. Показаниями для ринологических операций были: затруднение доступа к зоне проекции слезного мешка на латеральную стенку носа, вызванные гипертрофией носовых раковин или девиацией носовой перегородки, а также острые и хронические воспаления ОНП, объединенные с дакриоциститом в общий односторонний патологический процесс. По разработанным нами технологиям в основной группе одномоментно с ЭНДЦР были выполнены септопластика в 2 случаях, латеральная буллотомия средней носовой раковины – в 3, синусотомии – 3 пациентам и пластика нижних носовых раковин – 7. Таким образом, у 50% больных дакриоциститом при выборе

эндоназального доступа к слезному мешку операция несла в себе многоцелевую направленность. Помимо создания слезно-носового соустья, устранения эпифоры и гноетечения в этих случаях удалось достигнуть улучшения носового дыхания, ликвидированы сопутствующие очаги воспаления, созданы условия для лучшего заживления операционной раны и беспрепятственного пассажа слезы.

Обезболивание всех хирургических вмешательств сочетало в себе терминальную и проводниковую анестезию по усовершенствованной нами методике, главным образом отличавшейся тем, что была результатом «симбиоза» методик, используемых в практике приверженцев наружного и эндоназального доступов. В дополнение к этому эффект гипостезии, присущий радиоволновому воздействию, сделал радиохирургические операции, по отзывам пациентов, менее болезненными.

Осложнение дакриоцистита образованием наружного свища слезного мешка было обнаружено у 7 пациентов, 4 из которых свищ был иссечен радиохирургически, причем в ходе наружной ДЦР эта манипуляция предшествовала формированию соустья, а при эндоназальной – была завершающим этапом операции. Простота и эффективность этого способа закрытия свища без образования видимого рубца позволяет рекомендовать его к широкому использованию.

Применение радиохирургии в лечении дакриоцистита является основным, но не единственным нашим нововведением, позволившим существенно упростить операцию дакриоцисториностомии и улучшить ее исходы. Использование шейверной и аспирационной систем значительно облегчило этапы операции, традиционно сопровождающиеся плохой видимостью операционного поля. Иллюминация зоны проводимых манипуляций через ригидный эндоскоп, введенный эндоназально при НДЦР и трансканаликулярно – при ЭНДЦР также являлась полезным усовершенствованием в хирургии слезного мешка.

У 11,7% пациентов основной группы помимо дакриоцистита и присущей ему непроходимости слезно-носового протока были диагностированы иные уровни блокады слезоотведения, что побудило нас к созданию простого и безопасного метода дренирования всей слезоотводящей системы, включая вновь созданный путь слезоотведения. Биканаликулярное проведение дренажа из полиуретана имело положительные результаты и в тех ситуациях, когда стентирование производилось как мера профилактики заращения соустья.

Вне зависимости от выбранного доступа, основными причинами несостоятельности вновь образованного пути слезооттока является кровотечение, образование корок, грануляций, синехий и сохранения длительного воспалительного процесса в зоне дакриориностомы. Преимущества радиохирургии перед ножевыми способами выполнения операций на слезном мешке снизили частоту этих процессов вследствие минимизации травмы и биофизических особенностей воздействия, а именно бактерицидных свойств радиомагнитных токов. Профилактика образования фибрина, корок и спаек в деэпителизированных зонах осуществлялась применением комплекса мероприятий, включавших введение джелевых тампонов по завершении операции, послеоперационную риноэндоскопию, в том числе лечебную, промывание слезоотводящих путей антибактериальными препаратами, орошение слизистой носа солевыми растворами через 2 дня после операции, а также назначение кортикостероидов через 1 неделю.

Важным мы считаем и то обстоятельство, что применение дозированного вскрытия слизистой носа по контуру создаваемой риностомы, а также использование генератора радиоволн в режиме фульгурации, способном стабилизировать контакт между слизистыми, исключило необходимость трудоемкой и травматичной шовной фиксации элементов анастомоза, усиливающей риск образования гранулем.

Анализ результатов исследования показал, что жалобы на слезотечение сохранились в отдаленные сроки после операции у 10% 1 контрольной группы (НДЦР), у 16,6% после ЭНДЦР. В основных группах этот показатель был достоверно меньше (3,3% и 10% соответственно). Признаки сохранившегося воспаления слезного мешка были обнаружены у 6,6% и у 10% в контрольных группах, а в обеих основных – у 3,3%. Косметический дефект на лице отмечали 63,3% после НДЦР, а после РХ НДЦР лишь 20%. Послеоперационная эндориноскопия выявила наличие спаек и деформаций в сроки 6 и более месяцев у 60% больных дакриоциститом, перенесшим НДЦР, в то время как использование радиохирургических методов рассечения тканей уменьшило эти нежелательные последствия операции до 14,3%. Риноскопическая картина в группах сравнения ЭНДЦР улучшилась на 7,7%. Симптомы непроходимости слезных путей, в.т.ч. и вследствие неразрешенной блокады слезоотведения на других уровнях были полностью устранены в группах исследования: 1 – 83,3%; 2 – 76,6%; 3 – 90%; 4 – 93,3%.

Время лечения пациентов по сумме дней, проведенных в стационаре, в 2 основных группах было в среднем на 4,2 дня меньше, чем в 2 контрольных.

Таким образом, комплекс разработанных нами технологий диагностики и лечения дакриоцистита позволил улучшить функциональные и косметические исходы как наружной, так и эндоназальной дакриоцисториностомии, снизить их травматичность, сократить время, как самой операции, так и послеоперационного нахождения в стационаре.

ВЫВОДЫ

1. Применение радиоволновой энергии при выполнении кожных разрезов, формирования лоскутов слезного мешка и слизистой носа в ходе наружной и эндоназальной ДЦР, а также при иссечении свищей, производстве одномоментных операций на структурах полости носа и околоносовых пазух делает хирургические вмешательства малотравматичными, практически бескровными, безболезненными и высокоточными.

2. Дополнительные преимущества обеспечивает применение в ходе операции шейверной и аспирационной систем, бимануальной техники эндоназальных манипуляций, способствующие лучшей визуализации операционного поля и снижению травматичности этапов операции.

3. Разработанная технология временного дренирования вновь образованного соустья полиуретановыми стентами показала себя высокоэффективной, простой в исполнении, недорогой по сравнению с зарубежными аналогами.

4. Послеоперационное ведение пациентов с сопутствующей дакриоциститу ринопатологией предполагает лечение, направленное на преобладание эпителизации раневых поверхностей над грануляцией, препятствующее образованию синехий, для чего необходимо использовать комплекс методов, включающий введение в полость носа джелевых и мазевых тампонов по завершении операции, а в последующем - лечебную эндориноскопию, орошение слизистой носа солевыми растворами, промывание слезоотводящих путей, применение противовоспалительных и антибактериальных препаратов.

5. Отсутствие абсолютных противопоказаний к применению радиоволновой энергии при рассечении и иссечении тканей, высокая эффективность, малотравматичность, отсутствие косметических послеоперационных дефектов, позволяет рекомендовать разработанные методики к широкому клиническому применению.

ПРАКТИЧЕСКИЕ РЕКОМЕНДАЦИИ

1. Предоперационное обследование больных дакриоциститом должно включать анализ состояния не только слезоотводящего, но и слезопродуцирующего звена слезной системы, а также компьютерную томографию, эндориноскопию, диафаноскопию, как тесты, обладающие высокой информативностью и позволяющие сделать правильный выбор доступа к слезному мешку и определить объем хирургического вмешательства.

2. Разработанные режимы использования радиоволновой энергии при выполнении кожных разрезов, формирования лоскутов слезного мешка и слизистой носа при наружной дакриоцисториностомии рекомендуются к применению с целью повышения эффективности операции, уменьшения ее продолжительности и травматичности, исключения риска образования грубого кожного рубца.

3. Использование радиохирургии в ходе эндоназальной дакриоцисториностомии в силу высокой прецизионности вмешательства позволяет применить бесшовный вариант пластики слезно-носового соустья без потери результативности метода.

4. Анестезиологическое пособие при операциях на слезном мешке должно сочетать в себе элементы терминальной и проводниковой

анестезии в комбинации с НЛА и быть универсальным для всех видов доступа, что обеспечивается объединением приемов обезболивания, принятых как в офтальмологической, так и в ЛОР-пратике.

5. Дополнительные удобства при проведении эндоназальных вмешательств, а также на этапах их освоения и внедрения в практику клиник офтальмологического профиля привносит бимануальная техника выполнения операций.

6. Частое сочетание дакриоцистита с ринопатологией, не зависимо от того находятся ли они в причинно-следственной связи, делает необходимым применение комбинированной терапии в послеоперационном периоде препаратами, воздействующими на слизистые слезного мешка и носа.

7. Целесообразно принять к широкому практическому применению в клиниках, оказывающих помощь пациентам с лакримальной патологией операции, осуществление которых возможно симультанно или поэтапно с дакриоцисториностомией.

8. Рекомендуется применение полиуретановых стентов и способа их установки при проведении интубации назолакримального соустья.

СПИСОК ЛИТЕРАТУРЫ

1. Абдулкеримов Х.Т., Ободов В.А., Велиханова М.С., Николаев Н.С. Эндоскопические операции в лечении дакриоциститов // Материалы III Евро-Азиатской конференции по офтальмохирургии.- Екатеринбур, 2003.- С. 25.
2. Авербах М. И. Соустье между слезным мешком и носом как метод радикального лечения дакриоциститов // Арх. офтальмологии.- 1926.- №4.- С. 543.
3. Азнабаев М.Т., Азнабаев Б.М., Фаттахов Б.Т., Клявлин Р.Р. Лазерная эндоскопическая трансканаликулярная дакриоцисториностомия // Русский офтальмологический журнал. - 2001. - №1. - С. 10-12.
4. Азнабаев М.Т., Азнабаев Б.М., Фаттахов Б.Т., Клявлин Р.Р. Лазерная дакриоцисториностомия.- Уфа: Уфимский научно-исследовательский институт глазных болезней АН РБ, 2005. – 152 с.: илл.
5. Алиева З.А., Султанов М.Ю., Тагизаде Н.С. О месте зондирования в диагностике и лечении заболеваний слезоотводящих путей у взрослых // Азербайджан мед. журн. - 1981. - №3. - С. 7-10.
6. Анестезия в офтальмологии / Под ред. Тахчиди Х.П., Сахнова С.Н., Мясниковой В.В., Галенко-Ярошевского П.А. – М.: ООО «Медицинское информационное агенство», 2007 . – 552 с.
7. Аскерова С.М. Комплексное хирургическое лечение первичной и индуцированной патологии слёзной системы: Автореф. дис. …д-ра мед. наук.- М., 2005.- 52 с.
8. Аскерова С.М. Отдаленные результаты щадящей дакриоцисториностомии и дакриодукториностомии по Султанову // Научно-практическая конференция «Современные методы диагностики и лечения заболеваний слёзных органов»: сб. научн. статей по материалам конференции. - М., 2005.- С. 40-41.

9. Астахов Ю.С., Рябова М.А., Кузнецова Н.Ю. Диодный лазер в лечении нарушений слезоотведения: Пособие для врачей. - СПб, 2007. – 28 с.
10. Атькова Е.Л., Абдурахманов Г.А. Реканализация слезоотводящих путей в лечении нарушений слезоотведения // VIII Съезд офтальмологов России: тез. докладов. - М., 2005. - С. 634—635.
11. Байдо Е.Н. Эндоназальная дакриоцисториностомия в офтальмологии // 1-ый съезд офтальмологов республик Закавказья. - Тбилиси, 1976. - С. 205.
12. Байдо Е.Н. Клинические и функциональные исходы эндоназальной и наружной дакриоцисториностомии: Дисс…канд. мед. наук. – М., 1977. – С. 3-25.
13. Бакин Л. М. Безмолотковый способ дакриоцисториностомии // Вестн. офтальмологии. - 1963. - № 1.- С. 64.
14. Бастриков Н. И. Дакриоцисторинодренаж — способ лечения дакриоциститов // Вестник офтальмологии. - 2004. - №5. - С. 33-35.
15. Бастриков Н.И. Болезни слёзных органов и способы их лечения.- Ростов-на-Дону: Феникс. - 2007. – 256 с.
16. Белоглазов В. Г. О роли патологии ЛОР органов в возникновении и развитии заболеваний слезоотводящего аппарата // VI Съезд отоларингологов СССР: Тез. докл. - 1975. - С. 67.
17. Белоглазов В.Г. Эндоназальные способы хирургического лечения облитераций слезных канальцев и мешка // Вестн. офтальмол. - 1979.- №2. -С.38.
18. Белоглазов В.Г. Эндоназальные методы хирургического лечения нарушений проходимости слезоотводящих путей: Метод, рекомендации. - М., 1980. - С.22.
19. Белоглазов В.Г. Современные принципы эндоназальной хирургии слезоотводящих путей // Вестн. офтальмол. -1997. -Т.3. - № 6. - С.14 - 17.

20. Белоглазов В.Г. Альтернативные варианты восстановления проходимости слезоотводящих путей // Вестн.офтальмол.- 2006.- №1.- С. 8-12.
21. Белоглазов В. Г., Атькова Е.Л. Хирургическое лечение больных с сочетанными повреждениями орбиты и слезоотводящих путей. - М., 1988. - С.72 - 73.
22. Белоглазов В.Г., Атькова Е.Л., Малаева Л.В., Хомякова Н.В. Интубация силиконом при начальных формах дакриоцистита // Офтальмол.журн.- 1992.- №2.- С. 82 - 83.
23. Белоглазов В.Г., Атькова Е.Л., Абдурахманов Г.А., Юсипова Э.Р. Опыт применения гольмиевого лазера в лечении хронических дакриоциститов // Российская ринология. – 2009. - №1. – С.12 – 15.
24. Белоглазов В. Г., Чиненов И.М. Особенности трансапертурной дакриоцисториностомии. // Научно-практическая конференция «Современные методы диагностики и лечения заболеваний слёзных органов»: сб. научн. статей по материалам конференции.- М., 2005. - С. 74 - 77.
25. Бобров Д.А. Эндоназальная микроэндоскопическая хирургия в лечении хронического дакриоцистита: Дис. … канд. мед. наук. - Ярославль, 2004. – 123 с.
26. Боиштян В.Е., Пахомова А.И. Восстановление слезоотведения при заращении сдезоотводящнх путей. - Кишинев, 1974. - С. 14.
27. Бокштейн, Ф. С. Современные методы внутриносового лечения заболеваний слезопроводящих путей. // Рус. офталь-мол. журн. - 1923. - №2-4.- С. 347.
28. Бокштейн Ф.С. Анатомическое обоснование эндоназальной дариоцисториностомии // Журн. ушн. нос. и горл. бол. - 1925. - № 6-8. -С. 438.
29. Бокштейн Ф. С. Хирургическое лечение слезопроводяших путей. - М., 1929. – 234 с.

30. Бокштейн Ф.С. Хирургические болезни носа, придаточных пазух и носоглотки. – М.: Медгиз, 1949. – С. 385.
31. Бондарева И.Б., Н.Ю. Кузнецова Анестезиологическое обеспечение лазерной дакриоцисториностомии / И.Б. Бондарева [и др.] // Тезисы докладов. VIII Съезд офтальмологов России. – С. 636.
32. Бочарова М.Б. Радиоволновая дезинтеграция лимфоидных элементов глотки прит хроническом гипертрофическом фарингите: Автореф. дис….канд. мед. наук.- М., 2006. - 24 с.
33. Валиева Г.Н., Бабушкин А.Э. Экспериментальное обоснование применения биодеструктирующегося дренажа в хирургическом лечении дакриоцистита // Проблемы офтальмологии. - 2007. - 1: 46-49.
34. Волков В.В., Бржеский В.В., Ушаков Н.А. Офтальмохирургия с использованием полимеров. - СПб.: Гиппократ, 2003. - 416 с.
35. Волков В.В., Султанов М.Ю. Наружная дакриоцисториностомия.- Л., «Медицина», 1975 . – 104 с.
36. Вольфсон М.И. К вопросу о связи заболеваний слезно-носовых путей с патологическими процессами в полости носа и придаточных пазухах: Автореф. дисс... д-ра. мед. наук. - Симферополь, 1952.
37. Воячек В.И. О факторах наследственности при горловых, носовых и ушных дистрофиях // Сб.научн.трудов, посвящ. проф. А.Т. Левину. - Л., 1925. - С. 45-48.
38. Гарито Д. Радиохирургия – прошлое, настоящее, будущее // Радиоволновая хирургия на современном этапе: Материалы международного конгресса. - М.: ФортеПресс, 2004. – 264 с.
39. Германн И. 37-летний опыт микроэндоскопической хирургии перегородки носа, всех околоносовых пазух и слезного мешка под общей гипотензивной анестезией // Рос. ринология.- 1995. - № 3 - 4. - С. 28 - 41.
40. Гладько В.В., Трубин А.В. Об использовании радиохирургического прибора «Сургитрон» в дерматологической практике. - Материалы

международной конференции «Передовые медицинские технологии. Применение радиоволновой хирургии в стационаре и амбулатории». - М. - 2001. - С. 80.

41. Говорун М.И., Ушаков Н.А., Порицкий Ю.В., Лушникова Т.А., Лисовская Т.Л. Щадящая технология хирургического лечения патологии слезоотведения // Научно-практическая конференция «Современные методы диагностики и лечения заболеваний слёзных органов»: сб. научн. статей по материалам конференции.- М., 2005.- С. 640.
42. Давыдов Д.В., Минаев В.П., Кравченко А.В., Степаненко В.В. Результаты экспериментальных исследований воздействия лазерного излучения с длиной волны 0, 97 мкм на фрагменты костей черепа человека // Офтальмохирургия,- 2005.- №2.- С.25-29
43. Давыдов Д.В., Юсипова Э.Р., Маресьева Е.П., Кравченко А.В. Возможности использования эндовидеокомплекса «Karl Storz - Endoskope» при операциях эндоназальной дакриоцисториностомии. Рефракционная хирургия и офтальмология, 2004, том 4(№2), с.20-23
44. Двыдов Д.В., Юсипова Э.Р., Кравченко А.В. Особенности биканаликулярной интубации эластичных стентов при эндоскопической дакриоцисториностомии. Рефракционная хирургия и офтальмология, 2005. том 5 (№1): 56-60.
45. Добромыльский Ф.И. Щербатов И.И. Придаточные пазухи носа и их связь с заболеваниями глазницы и слезоотводящих путей.- М.: Медгиз, 1962.- 240с.
46. Долганов В. Н. О мягких дренажах при слезотечении и дакриоцистите// Рус. офтальмол. журн. -1924.- Т.З, №6.- С. 517.
47. Долидзе Д.Д., Мумладзе Р.Б., Шишло В.К., Лебединский И.Н., Багателия З.А., Оганян А.Р. Радиоволновая хирургия в оперативном лечении щитовидной железы и особенности воздействия радиоволн на иммунный статус. В. сб. Успехи теоретической и клинической

медицины. Материалы научных исследований Российской медицинской академии последипломного образования. Вып.5, Москва, 2003.

48. Егоров В.В., Лузьянина В.В., Смолякова Г.П. Радиоволновая хирургия неоваскулярной глаукомы.- Хабаровск, 2004.- 100с.:илл
49. Журавлев А. М. К вопросу об упрощении техники радикальной операции слезоотводящих путей// Тр. 3 науч. съезда врачей Средней Азии.- Ташкент, 1930.-С. 204.
50. Забродская Ю.М., Соловьев А.Н. Материалы Всерос. науч.-практ. конф. Поленовские чтения, посвященной 150-летию со дня рождения В.М.Бехтерева 24-27 апреля 2007 года, г. СПб, с. 201
51. Завьялов Ф.Н. Некоторые особенности эндоскопической эндоназальной дакриоцисториностомии. Кремлевская медицина, 2002.- С. 23-24.
52. Завьялов Ф.Н., Пискунов В.С., Солодилова Н.М. Пиоцеле правого решетчатого лабиринта, исходящее из клетки agger nasi// Российская ринология. – 2009. - №1. – С.24-25.
53. Зайкова М.В. Методы хирургического лечения травматических дакриоцистотв: Автореф. дисс... докт. мед. наук. - Свердловск, 1958.- 12с.
54. Золотарева М.М. Глазные болезни.- Минск, 1964. - С.268-285.
55. Казас И. И. К технике вылущения слезного мешка // Отдельный оттиск из «Русского врача».-1912. - №44.- С.26-29.
56. Каллахан, А. Хирургия глазных болезней.- М.: Медгиз, 1963.-269 с.
57. Катаев М.Г. Наружная дакриоцисториностомия. //Научно-практическая конференция «Современные методы диагностики и лечения заболеваний слёзных органов»: Сб. научн. статей по мат. конф., М., 2005.- С. 121-126.

58. Катаев М.Г. Результаты консервативного лечения непроходимости слезоотводящих путей// VIII Съезд офтальмологов России: тез. Докл.- М., 2005
59. Катаев М.Г., Фадеева Е.А. Новый способ формирования слёзных путей с использованием тканевого растяжения// Актуальные проблемы офтальмологии: Сб. научн. тр.- Уфа, 1999.- С.403-405.
60. Катаев М.Г., Фадеева Е.А. Реконструкция слезоотводящих путей с использованием латексных баллонов// VII съезд офтальмологов России: Тез. докл.-М., 2000.- Ч.2.- С. 196-197.
61. Козлов В.С. Микроэндоскопическая эндоназальная дакриоцисториностомия / В.С. Козлов, Д.А. Бобров, И.Г. Слезкина// Рос. Ринология. – 1998. – №4 – с.63.
62. Короев О.А. Офтальмология: придаточные образования глаза. Ростов н/Д : Феникс, 2007. – 413с.: илл.
63. Краснов М.М., Белоглазов В.Г. III Международный конгресс по дакриологии.- Будапешт, 1987. – С.47
64. Красножён В.Н. Применение новых технологий в лечении патологии слезоотводящих путей., Казань, 2005 г., 40с.: илл.
65. Красножён В.Н. Хирургия патологии верхнечелюстной пазухи. Казань – 2005 г., 24с.: илл.
66. Кузнецов М.В. Совершенствование диагностики и эндоназальной эндоскопической хирургии при непроходимости слезоотводящих путей./ Дисс. … кандидата мед. наук, Курск.- 2004 – 123с.
67. Лапкин К.В. Первый опыт применения радиохирургического прибора «Сургитрон» в хирургии органов билиопанкреатодуоденальной зоны.- Актуальные вопросы хирургической гепатологии.- Томск, 1997.- С. 159.
68. Лейзерман М.Г. Применение новых технологий в ЛОР-хирургии. Автореф. дисс. док. мед. наук, М., 1999, 35 с.

69. Лейзерман М.Г., Клешнин Д.А., Бочарова М.Б., Жарова Г.Г.. Возможности и перспективы радиоволновой хирургии в оториноларингологии. //Международный конгресс «Радиоволновая хирургия на современном этапе», Москва. 27-28 мая, 2004 г., с. 216-217.
70. Лейзерман М.Г., Лесков И.В., Наседкин А.Н., Старосветский Б.В., Рябова С.В., Шехтер А.Б. Сравнительное изучение радиоволнового лазерного и ультразвукового воздействия на биологические ткани в эксперименте// Сб. Российская ринология.-1999.- №3.-С. 16-18.
71. Лихванцева В.Г., Балаян М.Л.// Радиоволновая хирургия на современном этапе: материалы конгресса.- М.. 2004.- С. 224-226
72. Лихванцева В.Г., Балаян М.Л. Радиоволновая хирургия эпибульбарных образований опухолевой и неопухолевой природы// Вестник офтальмологии.- 2005.- №4.- С.32-34
73. Лихванцева В.Г., Федоров А.А., Балаян М.Л. Экспериментальное гистологическое обоснование применения радиоволновой хирургии в офтальмологии// Радиоволновая хирургия на современном этапе: материалы конгресса.- М.. 2004.- С. 13-16
74. Лищенко В.Б., Венгер Г.Е. Модификация разреза кожи при наружной дакриоцисториностомии.// Офтальмохирургический журнал.- 2004.- №6.- С.101-103.
75. Лопатин А.С. Эндоскопическая функциональная радиохирургия// Российская ринология.- 1993.- №1.-С.71-84.
76. Лопатин А.С., Пискунов Г.З. Основные принципы функциональной внутриносовой хирургии околоносовых пазух // Вестн. Ороринолар. – 1995. №6. – С.35-40.
77. Люткевич В.Г. Способ эндоназальной дакриоцисториностомии с использованием электрофрезы. Автореф. …дис. канд. мед. наук. М., 1994, 21с.

78. Майстренко Н.А., Юшкин А.С., Калашников С.А., Кольц А.В. Использование радиохирургического прибора «Сургитрон» для рассечения и коагуляции тканей в эксперименте// Актуальные вопросы клиники, диагностики и лечения: Тез. докл.- Спб.- 1997.- С447-448.
79. Майчук Д.Ю. Патогенетическое обоснование лечения и профилактики вторичных нарушений слезообразования: Автореф. дис. …д-ра мед. наук.- М., 2005.- 54с.;
80. Малиновский Г.Ф., Моторный В.В. Практическое руководство по лечению заболеваний слезных органов.- Минск: Бел. наука, 2000.- 192с.
81. Мицкевич, Л.Д. О модификации дакриоцисториностомии, предложенной А. Тауми // Вести, офтальмологии.- 1952.- Т.31,№2.- С.33.
82. Носуля Е.В., Маценко Б.П. Эндоскопические технологии в хирургическом лечении дакриоцистита. – Бюллетень ВСНЦ СО РАМН, 2004, №2. – С.256-259.
83. Ободов В.А., Борзенкова Е.С. Эндоскопическая интубация слезных путей в лечении дакриостенозов. Современные методы диагностики и лечения заболеваний слезных органов. М., 2005, с.223-226.
84. Ободов В.А., Борзенкова Е.С. Комбинированный эндохирургический метод лечения непроходимости слезоотводящих путей// Материалы IV Евро-азиатской конференции по офтальмохирургии.- Екатеринбург,2006.- С. 153-154.
85. Ободов В.А., Борзенкова Е.С., Шляхтов М.И. Отдаленные результаты лечения флегмон слезного мешка// Материалы IV Евро-азиатской конференции по офтальмохирургии.- Екатеринбург,2006.- С. 155.
86. Офтальмология: национальное руководство / под ред. С.Э. Аветисова, Е.А. Егорова, Л.К. Мошетовой, В.В. Нероева,

Х.П. Тахчиди. – М.: ГЭОТАР-Медиа, 2008. – 944 с.
87. Орембовский Н.С. Трансапертурная дакриоцисториностомия // Журн. ушн., нос. и горл. бол. - 1925. - С.165-168.
88. Пальчун В.Т., Магомедов М.М. Эндоскопическая эндоназальная микродакриоцисторино-стомия // Рос. ринология, 2001.-№2.-С.169-170.
89. Пальчун В.Т., Магомедов М.М., Лучихин Л.А. Оториноларингология: Учебник.- М.: Медицина, 2002.- С. 68-186.
90. Пискунов Г.З., Пискунов С.З., Козлов В.С., Лопатин А.С. Заболевания носа и околоносовых пазух: эндомикрохирургия.- М.: Коллекция «Совершенно секретно», 2003.- 208с., илл.
91. Плетнева, Н. А. Глазные болезни.- М., 1956.- С. 201.
92. Поляк, Б. Л. Слезоотведение и его патология: Дис....д-ра мед. наук.- Л., 1940.-187 с.
93. Порицкий Ю.В., Ушаков Н.А., Бойко Э.В. Сравнительная оценка щадящей технологии восстановления слезоотведения и традиционной дакриоцисториностомии при заращении носослёзного протока// Стационарозамещающие технологии- амбулаторная хирургия.- 2006.- №3(23).- С.14-18.
94. Похисов Н.Я. Заболевания слезоотводящих путей и их лечение. - М.,1958,- 285с.
95. Привес М.Г., Лысенков Н.К,, Бушкович В.И. Анатомия человека.- Москва, «Медицина», 1985.- С.651
96. Пучковский А.М. Об эндоназальном вскрытии слёзного мешка// Сборн. научн. тр., посвящ.проф. Л.Т. Левину. –Л., 1925.- С. 194- 199
97. Раднот М., Галл Й. Рентгенодиагностика заболеваний слезоотводящих путей/ Пер. с венгр.- Будапешт, 1969.- 196с.
98. Решетов И.В., Франк Г.А., Кривцов С.А. Применение радиохирургии в лечении опухолей кожи и мягких тканей. Московский научно-исследовательский онкологический институт им. Герцена, 2004

99. Румянцева А.Ф. Глазная хирургия. - Киев, 1957. -С. 110-130.
100. Савельев В.С. Радиохирургический прибор «Сургитрон» (информационное письмо). // Москва, 1996.- С.3.
101. Сапин М.Р., Бочаров В.Я., Никитюк Д.Б., Сатюкова Г.С., Селин Ю.М., Спирин Б.А. Анатомия человека в 2х томах.- Изд.5-е перераб. и доп.- М.: Медицина. - 2001.- С. 587-588
102. Свержевский Л. И. Анатомотопографические данные из области слезопроводящих путей // Вестн. офтальмологии.-1910.-Т.27, №7-8.- С. 549.
103. Свержевский Л. И. Заболевания слезопроводящих путей в зависимости от носа // Журн. ушных, горловых и носовых болезней.- 1910.-№7-8 – С 318.
104. Сементовская В. К. Модификация операции риностомии // Вестн. офтальмологии.-1955.- № 2.- С. 44.
105. Синельников Р.Д., Синельников Я.Р. Атлас анатомии человека: Учебное пособие.- 2е издание.- В 4 томах. Том 4.- М.: Медицина.- 1996.- С. 271
106. Ставраки С. Е. Моя модификация операции Веста // Журн. ушных, носовых и горловых болезней.- 1924.- Т.1, №7-9.- С.318.
107. Способ пластики носослезного соустья при эндоназальной эндоскопической дакриоцисториностомии: А.С. RU 2335264 C1/ В.А. Ободов, Е.С. Борзенкова, А.В. Ободов – 2007111204/14; заявл. 27.03.07; опубл. 10.10.08. – Бюлл.№28.- 8с.
108. Страхов В. П. Операции на слезных органах //Руководство по глазной хирургии.- М.,1933.- Т.1.-С.534.
109. Султанов М.Ю. Косметическая сторона наружной дакриоцисториностомии //Офтальмол. журн.-1972.- № 4.- С. 302.
110. Султанов М.Ю. Физиология слезоотведения.- Баку, 1983- С.57-63.

111. Султанов М.Ю., Сеидбеков О.С., Искандеров Г.Ф. Хирургическое лечение травматических дакриоциститов // Воен. мед. журн. -1989.-№ 10.-С.27-29.
112. Султанов М.Ю., Тагизаде Н.С. Дакриодукториностомия //Офтальмохирургия.-1994.- №2.-С.33-37.
113. Тауми А. А. Новая модификация дакриоцисториностомии //Вестн. офтальмологии.-1948.- Т.27,№ 3.- С.39.
114. Тимошенко А.Л. Общая анестезия в микроэндоскопической эндоназальной хирургии. // Ярославль: Формат-принт, 2004. – 176 с.
115. Тихомиров П.Е. Патология и терапия слезоотводящих путей. -Л., 1949.- 128с.
116. Тихомиров П.Е. О связи между слезотечением и изменениями носа // Вест, офтальмол.-1954. -№ 2. - С.28.
117. Тихомиров П.Е. Болезни слезных органов //Многотомное руководство по глазным болезням.- М., I960.- Т.1.-С. 188.
118. Троакар: А.С. RU 2284774 С1/ В.Н. Красножен, В.Ю. Хитров, М.Б. Бродовский и др. – 2007112820/14; заявл. 27.04.05; опубл. 10.10.06. – Бюлл.№28.- 8с.
119. Устьянов Ю.А. Инструментальная диагностика параназальных синуситов и функциональные хирургические методы лечения в ринологии: Автореф. дисс… докт. мед. наук. – СПб., 1993. – с.36.
120. Ушаков Н.А., Порицкий Ю.В., Лушникова Т.А., Лисовская Т.Л. Способ проведения лески-проводника для интубации слезоотводящих путей двойной силиконовой нитью// Сборник изобретений и рационализаторских предложений, выпуск 37.- СПб., 2006.-С. 93
121. Филатова И.А., Харлампиди М.П., Берая М.З. Консервативное лечение стриктур и атрезий слёзных путей// Офтальмология.- 2006.- Т.3, №4.- С.61-65

122. Харшак, М. Я. Мои впечатления об операции Веста на основании 68 случаев// Рус. отоларингология.-1928.- №1.- С.21.
123. Хомякова Н.В. Идиопатические обструкции носо-слезного протока и патогенетическое обоснование принципа их лечения: Автореф. дисс... докт. мед. наук. -М, 1994.
124. Хэм А., Кормак Д. Гистология: Пер. с англ.-М.: Мир, 1983.-Т5.- С. 256
125. Черкунов Б.Ф. Хирургическое лечение стриктур и облитерация слезоотводящих путей: Дис. … доктора мед. наук. –М., 1975;
126. Черкунов Б.Ф. Болезни слезных органов: Монография.- Самара: ГП «Перспектива», 2001. -296с.;
127. Шамхалов, Ш. А. Дакриоциститы и их хирургическое лечение // Бюл. Здравоохранения Дагестан. Республики.- 1958, №1-2.-С. 23.
128. Яловая - Невинская Т.А. Анатамо-топографические различия слезно-носовых путей и их значение в клинике // XX лет Ленинград, обл. клинич. б-це.- Сб. М.:Медгиз, 1959. - С. 183-190.
129. Berlin R. Uber extirpation des Tranensaches // K. Mb. 1 FA. -1868.-6.- P.355-362.
130. Boynton J.R, Anawis M.A. Role of dacryocysectomy in the management of failed dacryocystorhinostomy associated with chronic dacryocystitis // Ophthalmic surg. lasers. -1996. -Feb-27(2)-133-136.
131. Cardi M. Ashak E.A., Clinical and hystopatilogical expertise of malignant skin tumors by means of radiosurgery.// Egyptian Journal of Pacific and Reconstructive Surgery.- 1995.- Vol.19.- №2.
132. Chan D., Chou L. Correletion between Laterality of Nasal Septal Deviation and Nasolacrimal Duct Obstruction// World Ophtyalmology Congress// Hong Kong. - 2008 P. A - 136
133. Christenbury J.D. Translacrimal laser dacryocystorhinostomy// Arch. Ophtal.- 1992.-Vol. 110.-P.170

134. L. Dupuy-Dutemps et J. Bourget Procede plastique de dacryocystorhinostomie et de ses resultants.- Ann. d'Occul., - 1921.- Vol.158.- P.241
135. Fazakas A. Modern principals in the surgery of the lacrimal sac //Ophthalmologica.- 1951.-Vol. 122,N1.-S. 10—17.
136. Garito J. Radiosurgery – past, present, future// Materials of the international congress radiowave surgery and its role in modern medicine.- Moscow.- 2004.- P.11
137. Glatt Y.J. Evaluation of Lacrimal obstruction secondary to facial fractures using composed tomography or computed Tomographic da-cryocystography // Ophthal. Plast. Reconstr. Surg.-1996-Dec.-12(4). - P.284-93.
138. Javate R.M., Compomanes B.B., Co N.D., Dinglasan J.J., Tan E.N. The endoscopic and the radiofrequency unit in DCR surgery// Ophtalm. Plast. Reconstr. Surg.- 1995.- Mar.- 11(1).- P.54-58.
139. Incarbone F. Diagnostics and Endoscopic Surgery of the lachrymal ducts.- 2002.
140. Kaçaniku G., Kubati O., Spahiu K. et al. Usefulness of nunchaku-style tubes in the treatment of lacrimal drainage system disorders. South-East European Journal of Ophthalmology, 2008. 2 (1-2): 3-8.
141. Kofler K. Perseptale Operationen an der Lateralen Nasen-wand //Monatschr. f. Ohrenh..- 1914.- Bd.52,N. 2.- S. 130.
142. Kuhnt H. Notes zur Technik dere Dacryocystorhinostomy von Toti // z. Augenhelik.-1914-1. - 1.-1.-34.
143. Linberg, J.V. Endoscopy // Lacrimal Surgery, New York, 1988. - P. 297-314.
144. Mannes W.L., Roebber F.W., Clark R.E., et al.: Histologic Evaluation of electrosurgery with varying frequency and waveform.// Plast,Surg.- 1978.- J.40(1).- 304-308

145. Messerklinger W. Endoscopy of the nose. By (translated by Joyce Steel), illus, Urban & Schwarzenberg, 180 pp. - Baltimore, 1978.
146. Niamtu J .Radiowave surgery offers laser-like outcomes in facial cosmetic procedures, but with precision cutting and a faster healing process.// Plastic surgery .- 2001.- October.- P.52-58.
147. Nosulia E.V., Matzhenko V.P. Endoscopic technologies in surgery of dacryocystitis.// Бюллетень ВСНЦ СО РАМН.- 2004.- №2.- С. 256-259.
148. Ohm J.S. Instrument zur Totischen Operatuon // Klin. Montsbl. F. Augenh.-1920.-64.-P.847.
149. Older J.J. Radio Waves Ease Upper Lid Blepharoplasty// Ophtalmology.- 2003.- June.- P.84-85.
150. Patel B.C., Philips B., McLeish W.M., Flaharty P., Anderson R.L. Transcanalicular neodymium: YAG laser for revision of dacryocostorhinostomy// Ophtalmology.-1997.-Jul.- 104(7).-P. 1191-1197
151. Piaton J.M., Keller P., Limon S., Ouenot S. Revision of failed dacryocystorhinostomy using Neodymium: YAG laser// J-Fr-Ophtalmol.- 1994.- 2001.-2001.-Vol. 24(3).- P.265-273
152. Ragab S.M., Elsheikh M.N., Saafan M.E., Elsherief S.G. Radiophonosurgery of benign superficial vocal fold lesions// The journal of laryngology & otology.- 2005.-Dec.- Vol. 119.- P. 961-966.
153. Rajabi M.T., External Dacryocystorhinostomy. Local versus General Anesthesia // Clinical & Experimental Ophthalmology. – 2008. – Vol.36 – June, - P. A373.
154. Sperli A.E. The use of radiosurgery in plastic surgery and dermatology.// J. Plastic & Reconstr. Surg., 1997, v.1. – P. 437-442.
155. Stammberger H. Endoscopic endonasal surgery. Concepts in treatment of recurring sinusitis. Parts I and II // J. Otolaryngol. – 1986. – Vol. 94. – P.147-156
156. Toti E. Dacryocystorhinostomia // Clin. med. Firenze. - 1904.-Vol. 10, №33.- P.385.

157. Utley D., Goode R., Hakim I. Radiofrequency energy tissue ablation for the treatment of nasal obstruction secondary to turbinate hypertrophy// Laryngoscope.-1999.-P.109
158. Wesley R.E., Bond J.B. Intranasal procedures for successful lacrimal surgery // Ophthal. plast reconstr. Surgery. -1986. -2(3). -P. 163.
159. West J. M. Eime Fensterresection des Ductus naso-lacrimalis in Fallen von Stenosa// Arch. f. Laryng.- 1910.- Bd.24, H. 1.- S.62.